This is a digital copy of a book that was preserved for generations on library shelves before it was carefully scanned by Google as part of a project to make the world's books discoverable online.

It has survived long enough for the copyright to expire and the book to enter the public domain. A public domain book is one that was never subject to copyright or whose legal copyright term has expired. Whether a book is in the public domain may vary country to country. Public domain books are our gateways to the past, representing a wealth of history, culture and knowledge that's often difficult to discover.

Marks, notations and other marginalia present in the original volume will appear in this file - a reminder of this book's long journey from the publisher to a library and finally to you.

Usage guidelines

Google is proud to partner with libraries to digitize public domain materials and make them widely accessible. Public domain books belong to the public and we are merely their custodians. Nevertheless, this work is expensive, so in order to keep providing this resource, we have taken steps to prevent abuse by commercial parties, including placing technical restrictions on automated querying.

We also ask that you:

+ *Make non-commercial use of the files* We designed Google Book Search for use by individuals, and we request that you use these files for personal, non-commercial purposes.
+ *Refrain from automated querying* Do not send automated queries of any sort to Google's system: If you are conducting research on machine translation, optical character recognition or other areas where access to a large amount of text is helpful, please contact us. We encourage the use of public domain materials for these purposes and may be able to help.
+ *Maintain attribution* The Google "watermark" you see on each file is essential for informing people about this project and helping them find additional materials through Google Book Search. Please do not remove it.
+ *Keep it legal* Whatever your use, remember that you are responsible for ensuring that what you are doing is legal. Do not assume that just because we believe a book is in the public domain for users in the United States, that the work is also in the public domain for users in other countries. Whether a book is still in copyright varies from country to country, and we can't offer guidance on whether any specific use of any specific book is allowed. Please do not assume that a book's appearance in Google Book Search means it can be used in any manner anywhere in the world. Copyright infringement liability can be quite severe.

About Google Book Search

Google's mission is to organize the world's information and to make it universally accessible and useful. Google Book Search helps readers discover the world's books while helping authors and publishers reach new audiences. You can search through the full text of this book on the web at `http://books.google.com/`

A propos de ce livre

Ceci est une copie numérique d'un ouvrage conservé depuis des générations dans les rayonnages d'une bibliothèque avant d'être numérisé avec précaution par Google dans le cadre d'un projet visant à permettre aux internautes de découvrir l'ensemble du patrimoine littéraire mondial en ligne.

Ce livre étant relativement ancien, il n'est plus protégé par la loi sur les droits d'auteur et appartient à présent au domaine public. L'expression "appartenir au domaine public" signifie que le livre en question n'a jamais été soumis aux droits d'auteur ou que ses droits légaux sont arrivés à expiration. Les conditions requises pour qu'un livre tombe dans le domaine public peuvent varier d'un pays à l'autre. Les livres libres de droit sont autant de liens avec le passé. Ils sont les témoins de la richesse de notre histoire, de notre patrimoine culturel et de la connaissance humaine et sont trop souvent difficilement accessibles au public.

Les notes de bas de page et autres annotations en marge du texte présentes dans le volume original sont reprises dans ce fichier, comme un souvenir du long chemin parcouru par l'ouvrage depuis la maison d'édition en passant par la bibliothèque pour finalement se retrouver entre vos mains.

Consignes d'utilisation

Google est fier de travailler en partenariat avec des bibliothèques à la numérisation des ouvrages appartenant au domaine public et de les rendre ainsi accessibles à tous. Ces livres sont en effet la propriété de tous et de toutes et nous sommes tout simplement les gardiens de ce patrimoine. Il s'agit toutefois d'un projet coûteux. Par conséquent et en vue de poursuivre la diffusion de ces ressources inépuisables, nous avons pris les dispositions nécessaires afin de prévenir les éventuels abus auxquels pourraient se livrer des sites marchands tiers, notamment en instaurant des contraintes techniques relatives aux requêtes automatisées.

Nous vous demandons également de:

+ *Ne pas utiliser les fichiers à des fins commerciales* Nous avons conçu le programme Google Recherche de Livres à l'usage des particuliers. Nous vous demandons donc d'utiliser uniquement ces fichiers à des fins personnelles. Ils ne sauraient en effet être employés dans un quelconque but commercial.

+ *Ne pas procéder à des requêtes automatisées* N'envoyez aucune requête automatisée quelle qu'elle soit au système Google. Si vous effectuez des recherches concernant les logiciels de traduction, la reconnaissance optique de caractères ou tout autre domaine nécessitant de disposer d'importantes quantités de texte, n'hésitez pas à nous contacter. Nous encourageons pour la réalisation de ce type de travaux l'utilisation des ouvrages et documents appartenant au domaine public et serions heureux de vous être utile.

+ *Ne pas supprimer l'attribution* Le filigrane Google contenu dans chaque fichier est indispensable pour informer les internautes de notre projet et leur permettre d'accéder à davantage de documents par l'intermédiaire du Programme Google Recherche de Livres. Ne le supprimez en aucun cas.

+ *Rester dans la légalité* Quelle que soit l'utilisation que vous comptez faire des fichiers, n'oubliez pas qu'il est de votre responsabilité de veiller à respecter la loi. Si un ouvrage appartient au domaine public américain, n'en déduisez pas pour autant qu'il en va de même dans les autres pays. La durée légale des droits d'auteur d'un livre varie d'un pays à l'autre. Nous ne sommes donc pas en mesure de répertorier les ouvrages dont l'utilisation est autorisée et ceux dont elle ne l'est pas. Ne croyez pas que le simple fait d'afficher un livre sur Google Recherche de Livres signifie que celui-ci peut être utilisé de quelque façon que ce soit dans le monde entier. La condamnation à laquelle vous vous exposeriez en cas de violation des droits d'auteur peut être sévère.

À propos du service Google Recherche de Livres

En favorisant la recherche et l'accès à un nombre croissant de livres disponibles dans de nombreuses langues, dont le français, Google souhaite contribuer à promouvoir la diversité culturelle grâce à Google Recherche de Livres. En effet, le Programme Google Recherche de Livres permet aux internautes de découvrir le patrimoine littéraire mondial, tout en aidant les auteurs et les éditeurs à élargir leur public. Vous pouvez effectuer des recherches en ligne dans le texte intégral de cet ouvrage à l'adresse `http://books.google.com`

REVUE HEBDOMADAIRE

DE

LARYNGOLOGIE, D'OTOLOGIE

ET DE RHINOLOGIE

14

REVUE HEBDOMADAIRE

DE

LARYNGOLOGIE, D'OTOLOGIE

ET DE RHINOLOGIE

PARAISSANT LE SAMEDI MATIN

FONDÉE ET PUBLIÉE

Par le Docteur E. J. MOURE

Chargé du cours de Laryngologie, d'Otologie et de Rhinologie, à la Faculté de Médecine de Bordeaux,

Officier de l'Instruction publique.

TOME XXIII

VOLUME II

DÉPOT A PARIS

EZ OCTAVE DOIN, ÉDITEUR

8, PLACE DE L'ODÉON

ADMINISTRATION A BORDEAUX

IMPRIMERIE G. GOUNOUILHOU

RUE DE CHEVERUS, 8

MDCCCCII

BOSTON MEDICAL
FEB 2 1903
LIBRARY.

CATALOGUED
FEB 2 1903
E. H. B.

6935
6792

23e ANNÉE. N° 27. 5 JUILLET 1902.

REVUE HEBDOMADAIRE
DE
LARYNGOLOGIE, D'OTOLOGIE
ET DE RHINOLOGIE

BOSTON MEDICAL LIBRARY
FEB 2 1903

DES INJECTIONS DE PARAFFINE
EN OTO-RHINO-LARYNGOLOGIE [1]

Par le Dr **BROECKAERT**, de Gand.

Depuis la publication de mon premier travail sur les injections de paraffine solide [2], la méthode d'Eckstein me semble appelée à jouer définitivement un rôle important en oto-rhino-laryngologie.

Depuis cette époque, très récente, elle a été probablement mise en pratique par un certain nombre de spécialistes, et c'est par l'étude de leurs observations détaillées que l'on arrivera à cette conclusion que les résultats qu'elle a donnés ont été ceux qu'on pouvait en attendre au début.

Quant à moi, qui ai appliqué le premier la méthode d'Eckstein à la prothèse nasale, et ai tâché de fournir un appoint sérieux à cette question éminemment intéressante, je ne saurais assez engager tous les membres de notre Société à recourir à ce procédé à la fois si simple et si utile, et placé désormais à l'abri de toute attaque sérieuse. Aussi, est-ce dans le but de convaincre les moins enthousiastes que je viens soumettre à la Société française le résultat de ma

1. Travail communiqué à la Société française de laryngologie, mai 1902.

2. Broeckaert, Prothèse nasale au moyen d'injections de paraffine solide d'après le procédé d'Eckstein (*Rev. hebdom. de laryngol.*, n° 49, 1901).

pratique, préciser certains détails de technique, indiquer enfin les nombreuses applications de la méthode dans les diverses branches de notre spécialité.

Dans mon premier travail, j'ai longuement insisté sur les avantages incontestables que présente la paraffine d'Eckstein sur la vaseline de Gersuny. J'ai démontré, en me basant sur les observations de plusieurs auteurs et sur mes propres expériences, que la vaseline, substance fusible vers 38 à 40° n'offrait pas toutes les garanties désirables au point de vue de la prothèse chirurgicale. La paraffine solide, au contraire, fusible vers 60°, dont la résorption paraît absolument nulle et qui se caractérise par sa rapide solidification, devait nécessairement donner des résultats supérieurs et même durables.

Les conclusions de mon travail furent confirmées tout récemment dans l'excellente thèse[1] de notre confrère français, M. le Dr Choussaud, qui, sous le contrôle de son maître, le professeur Moure, fit une étude approfondie de la nouvelle méthode de prothèse. Il conclut à son tour que « la méthode des injections de paraffine d'Eckstein, dépourvue des inconvénients que présentait la méthode des injections de vaseline de Gersuny donne — le fait a été démontré par la clinique et l'anatomie pathologique — des résultats meilleurs et définitifs ».

Contrairement aux assertions de Gersuny et de la plupart de ceux qui eurent recours à son procédé, j'ai émis l'opinion que la prothèse obtenue par les injections de vaseline ne pouvait être définitive : « La vaseline de Gersuny se résorbe, lentement peut-être, mais sûrement. »

Déjà dans une des séances du mois d'avril de la Société império-royale des médecins de Vienne, le Dr Matzenauer vient de dire que, d'après les résultats obtenus à la clinique

1. Choussaud, *Prothèse par les injections de paraffine*. Bordeaux, 1902.

du professeur Neumann, les effets des injections de *vaseline* sont toujours éphémères, et qu'au bout d'un ou de deux ans le nez a repris son aspect primitif. Mes prévisions semblent donc se confirmer. N'en sera-t-il pas de même de la prothèse par la paraffine solide? Dès à présent, je crois pouvoir y répondre, en toute certitude, que les résultats obtenus de la sorte sont absolument définitifs et durables. Bien que les premiers cas traités par la méthode d'Eckstein remontent déjà à près de sept mois, je ne constate pas le moindre affaissement, et le résultat actuel est aussi satisfaisant qu'immédiatement après l'intervention. D'ailleurs, toute émigration et toute résorption de la paraffine étant nulles, sa consistance étant très solide, nous pouvons avoir une confiance absolue dans les résultats éloignés de la méthode.

Je ne m'arrêterai plus longuement sur la technique opératoire des injections de paraffine solide, ayant exposé la méthode dans tous ses détails, dans le deuxième numéro de la *Revue oto-laryngologique belge*[1]. Certaines considérations ne seront cependant pas superflues, surtout que j'ai légèrement modifié la pratique du début.

C'est ainsi que je préfère à la paraffine fusible à 60°, et à plus forte raison à celle qui ne fond que vers 65°, une paraffine dont le point de fusion ne dépasse pas 56 à 57°. Je me suis très bien trouvé de cette modification parce que l'injection d'une matière dont la température dépasse 65° expose à certains accidents de brûlure, lesquels, tout en n'étant pas graves, laissent cependant derrière eux une cicatrice plus ou moins visible. Si cela n'a pas d'importance pour les injections dans les muqueuses, il n'en est pas de même des injections dans la peau, où la moindre cicatrice peut nuire au but esthétique que l'on poursuit. *Je considère donc la paraffine fusible vers 56°*

1. Broeckaert, *Technique des injections de paraffine solide.*

comme la plus favorable pour la prothèse chirurgicale[1]. D'ailleurs, comme la matière à injecter doit être portée à une température sensiblement supérieure au point de fusion, tout en ne dépassant pas 65°, l'injection d'une paraffine, qui fond déjà à 56°, sera rendue assez facile, puisque sa solidification, autrement si rapide, ne se produira qu'après un temps relativement long et amplement suffisant pour terminer à l'aise l'opération.

Dans le but d'éviter autant que possible le refroidissement de la paraffine, j'ai fait construire une *seringue spéciale (fig. 1)*, mieux adaptée, me semble-t-il, aux besoins de la prothèse[2].

A cet égard, mon choix s'est porté sur une seringue courte et large, d'une contenance de 3 centimètres cubes, et qui se manie facilement d'une seule main. Comme la seringue d'Anel, elle est munie à sa base d'un anneau dans lequel le pouce ou l'index prennent un point d'appui pour agir sur la tige du piston. Ce dernier est en amiante, de manière à permettre la stérilisation de l'instrument, qu'on placera, avant de s'en servir, quelques minutes dans l'eau bouillante.

J'ai remplacé également l'aiguille ordinaire par une aiguille conique en argent, à diamètre très large, terminée par une pointe en platine iridié. Je pare ainsi, dans une certaine mesure, à l'inconvénient que présentent les autres aiguilles de laisser refroidir très vite la paraffine. En vue des diverses applications de la méthode, on doit avoir à sa disposition un certain nombre d'aiguilles dont la longueur, le calibre et la courbure sont variables.

Après avoir décrit le produit que j'emploie et la seringue que j'ai l'honneur de vous présenter, il ne me reste plus

1. La paraffine que j'emploie vient de Barlin : Kaiser Friedrich, Apoteke, Karlstrasse, 20°.

2. Cette seringue a été construite, sur mes indications, chez M. Fischer, rue de l'Hôpital, Bruxelles.

guère que quelques détails à donner sur la technique opératoire.

S'il s'agit d'appliquer la méthode à la prothèse nasale, on soulève de la main gauche un pli de la peau du nez à l'endroit qu'on a jugé le plus propice, et, après s'être assuré par l'écoulement de quelques gouttes de paraffine que le contenu de la seringue est resté à l'état liquide, on procède à l'injection en mettant le pouce ou l'index de la main droite, suivant qu'on injecte de bas en haut ou de haut en bas,

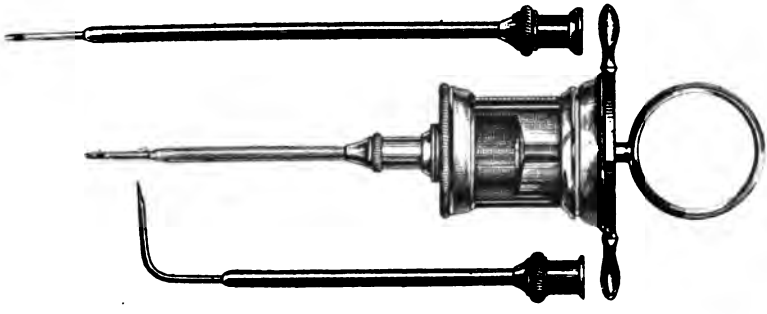

Fig. 1.

dans l'anneau qui surmonte la tige du piston, pendant qu'un aide maintient, entre le pouce et l'index, la racine du nez pour empêcher la fusion vers le haut.

Quand on a jugé que la quantité de paraffine introduite sous la peau est suffisante, on retire la canule, et, après quelques instants, on procède au *modelage* en donnant à l'organe une forme convenable.

L'endroit où l'on enfonce l'aiguille varie d'après l'aplatissement, l'ensellure du nez à corriger. Dans un certain nombre de cas on pourra faire cette injection, non à la racine du nez, mais dans la pointe de cet organe, ce qui donne plus de liberté aux mouvements de l'opérateur.

L'injection de paraffine dans le tissu sous-muqueux, dans dans un but utilitaire, n'offre guère plus de difficultés. Après

une anesthésie locale à la cocaïne, on pratique l'injection de la paraffine, préalablement stérilisée et chauffée, au moyen de la seringue à laquelle on a adapté une longue aiguille spéciale. Pour éviter que la canule ne se refroidisse trop vite et que la paraffine ne se solidifie aussitôt, je ne vois aucun inconvénient à surchauffer un peu l'aiguille en la passant dans la flamme d'une lampe à alcool, une légère brûlure n'ayant pas de conséquences. Il est d'ailleurs arrivé à Eckstein d'injecter accidentellement, dans la paroi postérieure du pharynx, une paraffine portée à 92°, et cela sans amener une mortification des tissus.

Une précaution à prendre, c'est d'éviter que l'aiguille ne traverse la muqueuse en un second point : toute tentative d'injection serait ainsi infructueuse. Il ne faut pas procéder non plus à une nouvelle injection avant que l'orifice créé antérieurement ne soit entièrement oblitéré, à moins de replacer la canule dans le trou pratiqué lors de la première piqûre.

Comme on le voit, la méthode est assez simple : il ne faudrait cependant pas perdre de vue, comme je l'ai déjà fait remarquer ailleurs, que sa réussite ne dépend pas seulement d'une injection convenablement faite, mais surtout de l'habileté avec laquelle on restaure la malformation ou la perte de substance. L'appréciation de la quantité de paraffine à injecter, le choix de l'endroit où la pointe de l'aiguille doit pénétrer, l'exécution du modelage constituent des points assez délicats que seule l'expérience finit par apprendre.

Je vais passer maintenant en revue les nombreuses applications de la nouvelle méthode en oto-rhino-laryngologie, et noter soigneusement les résultats qu'elle a permis d'enregistrer jusqu'à ce jour, convaincu que l'avenir n'infirmera pas les conclusions de mon travail.

I. — Indications au point de vue de la rhinologie.

A. Prothèse nasale. — L'idée d'appliquer les injections de vaseline à la prothèse nasale est venue à la pensée de Gersuny, l'inventeur de la méthode. Son premier cas concerne une jeune fille de seize ans, des Indes-Orientales, qui vint à Vienne le consulter au sujet d'une ensellure profonde du dos du nez. Une injection de vaseline fut faite le 8 mars 1900, et le résultat fut immédiat et très satisfaisant.

Depuis cette époque, un certain nombre de nez déformés furent traités par la méthode de Gersuny, et les résultats obtenus durent nécessairement intéresser au plus haut degré le corps médical.

Sur ces entrefaites, je pris connaissance de la belle découverte d'Eckstein, qui substitua à la vaseline de Gersuny une paraffine dont le point de fusion fut notablement plus élevé, et qui échappe entièrement aux reproches qu'on a formulés contre la valeur thérapeutique de la méthode primitive.

Dans la séance du mois de novembre 1901 de la Société de médecine de Gand, je pus présenter une jeune ouvrière qui avait eu le nez aplati et ensellé à la suite de syphilis héréditaire et qui fut traitée avec grand succès par la méthode des injections de paraffine.

Dans deux articles qui ont paru depuis, j'ai relaté cinq autres observations d'ensellure du nez, où l'application du procédé d'Eckstein m'a donné également pleine satisfaction.

Dans son travail sur *la Prothèse par les injections de paraffine,* M. Choussaud cite deux cas analogues traités à la clinique de M. le professeur Moure. Alors que la première observation n'est pas tout à fait concluante, la seconde, au contraire, a été suivie d'un résultat parfait.

En attendant la publication de son mémoire, qui paraîtra bientôt dans le *Berliner klinische Wochenschrift,* Eckstein a présenté, le 19 mars dernier, à la Société de médecine de Berlin, un certain nombre de patients qui étaient atteints

d'ensellure du nez et qu'il a traités au moyen de son procédé si ingénieux. Un de ces cas, avec la photographie du sujet, est relaté dans la thèse du Dr Choussaud.

Pour ma part, j'ai traité jusqu'ici 16 cas d'ensellure du nez. Pour démontrer les résultats heureux que la méthode peut donner, je vais apporter ici quelques nouvelles observations :

Observation I. — *Ensellure du nez.*

Il s'agit d'une demoiselle de trente-quatre ans, de Bruges, chez laquelle le nez présente un affaissement de la partie inférieure du dos du nez, suite de chute survenue pendant l'enfance. Le profil du nez, comme on peut en juger par la photographie ci-jointe *(fig. 2)*, présente une ligne concave, ce qui donne à l'ensemble de la figure une expression sévère, peu agréable.

C'est sur les conseils d'une de mes clientes qu'elle vint me trouver pour subir le redressement de son nez.

L'injection fut faite le 24 avril avec toutes les précautions que j'ai formulées antérieurement. Il ne fallut guère qu'un centimètre cube et demi de paraffine pour reconstituer l'arête du nez et donner à l'organe une forme parfaite : la photographie rend assez bien compte du résultat obtenu *(fig. 3)*.

Dans une lettre que l'opérée m'a adressée depuis, elle m'exprime toute sa satisfaction, et m'annonce que l'opération n'a été suivie d'aucun œdème ni d'aucune douleur.

Obs. II. — *Ensellure du nez.*

Le malade qui fait l'objet de cette communication mérite d'attirer l'attention par la forme accentuée de l'ensellure du nez. Il s'agit d'un garçon de treize ans, le nommé Noël W..., dont le nez présente une déformation extrême par suite de la destruction du cartilage de la cloison. Le dos du nez est entièrement affaissé, et l'organe n'est plus représenté que par un moignon appliqué sur la face et dont la pointe regarde en haut *(fig. 4)*.

Envoyé à ma consultation par un confrère de la ville, j'hésitai à lui pratiquer les injections de paraffine. Ce ne fut qu'avec beaucoup de peine que je parvins à faire pénétrer la masse fondue dans l'épaisseur du tissu sous-dermique. Après plusieurs injections consécutives, faites dans une seule et même séance, l'ensellure profonde se souleva et une arête, assez convenable, donnait à l'or-

1. Depuis la rédaction de cet article j'ai restauré, avec succès complet, encore 10 cas de nez déformés.

Fig. 2. — Avant.

Fig. 3. — Apr

Fig. 4. — Avant.

Fig. 5. — Après.

Fig. 6. — Avant.

Fig. 7. — Après.

gane un aspect certainement beaucoup plus satisfaisant qu'avant l'intervention *(fig. 5)*. Ici, également, il n'y eut pas d'œdème, et les différentes plaies créées par la canule ne furent plus visibles quelques jours après l'opération.

Si je ne suis pas parvenu à produire une transfiguration complète, cela tient surtout à la saillie énorme du front et la petitesse du nez : transformer dans ce cas un appendice difforme en un nez naturel élégant aurait été chose impossible.

Obs. III. — *Ensellure du nez.*

Il s'agit d'une nommée Marie D..., âgée de vingt-huit ans, de Zele. Le nez n'est constitué que par une saillie difforme par suite de la destruction complète de la cloison tant cartilagineuse qu'osseuse *(fig. 6)*. La nécrose a également envahi une grande partie de la région naso-palatine en produisant une vaste perforation de la voûte. Ces divers accidents diathésiques sont survenus vers l'âge de douze ans.

La fille serait très heureuse si l'on pouvait seulement améliorer quelque peu la difformité de sa figure.

La peau étant très peu élastique, et les ailes du nez complètement enfoncées, la malade ne réunissait certainement pas les conditions nécessaires pour subir la prothèse avec bon résultat.

La paraffine souleva, toutefois, la peau dure et peu souple, et je parvins ainsi à modeler une crête assez convenable *(fig. 7)*. Le résultat aurait été même très satisfaisant, si j'étais parvenu à relever les ailes du nez. Dans ce but, j'essayai à plusieurs reprises de faire pénétrer la paraffine entre la peau et le cartilage, mais tous mes efforts restèrent stériles.

Dans le but de maintenir la distension des ailes du nez, je proposai à l'opérée de revenir plus tard pour lui essayer un dilatateur des narines.

Il ressort de la lecture de ces observations que la prothèse par la paraffine peut être appliquée aux malformations du nez les plus diverses. Qu'il s'agisse de nez camus ou de nez dont la racine présente un aplatissement disgracieux, ou que l'on ait affaire à un effondrement total ou partiel de l'organe par suite de traumatisme, de tumeurs, de lésions spécifiques, grâce à la nouvelle méthode on obtiendra une restauration fort jolie et dont le résultat peut être garanti comme définitif.

La seule condition indispensable c'est que la peau ait conservé une certaine mobilité et qu'il n'y ait pas de cicatrices adhérentes; dans ce dernier cas il faudrait procéder, au préalable, au débridement, comme j'aurai l'occasion de faire un de ces jours.

Si l'on a suivi exactement la technique que j'ai indiquée, la prothèse nasale n'aura pas le moindre inconvénient, et les praticiens, qui auront quelque expérience de la méthode, se rendront vite compte de la facilité avec laquelle la restauration s'effectue. Dans les 16 cas que j'ai traités ainsi, je n'ai eu que du succès. S'il m'est arrivé au début d'avoir de l'œdème consécutif, d'avoir constaté même une fois une petite croûtelle qui résultait de la piqûre et qui était suivie de l'apparition d'une cicatrice qui ennuyait beaucoup l'opérée, je tiens à dire que depuis que j'ai soin de ne plus dépasser une température de 65°, je n'ai plus observé cet inconvénient.

La prothèse nasale constitue donc, à mon avis, le véritable triomphe de la méthode de Gersuny-Eckstein.

B. Traitement prothétique du coryza atrophique ozénateux. — Tout récemment le Dr Brindel, sur les conseils de son maître, le Professeur Moure, eut l'idée ingénieuse d'appliquer les injections de paraffine à la restauration des cornets atrophiés ozénateux.

Sept de ces observations ont déjà été reproduites dans le travail de M. Choussaud : la reconstitution des cornets a été complète et n'a été suivie, dans 5 cas, d'aucune complication. Deux fois ils ont eu à noter « une phlébite et périphlébite légères de la veine faciale et de ses anastomoses avec la veine angulaire, la veine sus-orbitaire et l'arcade veineuse transversale de la racine du nez ».

Je me suis empressé de faire à mon tour quelques tentatives dans ce sens, me promettant d'ailleurs d'étudier la question et d'y revenir dans la suite, si des succès sérieux viennent couronner mes efforts.

J'ai choisi dans ma clientèle quelques cas typiques, et, pour le moment, je me contenterai de noter les deux observations suivantes :

Observation I. — *Coryza atrophique ozénateux.*

Edmond D..., vingt et un ans, est venu, il y a quelque temps, me consulter pour de l'ozène. Il mouche des croûtes fétides, verdâtres, depuis près de deux ans.

Je soigne également sa sœur, depuis des années, pour la même affection.

Le malade se fait régulièrement, une fois par jour, des injections d'eau salée.

Les deux fosses nasales sont très élargies par suite de l'atrophie des cornets inférieurs.

Le 25 *avril*, je lui fais, après nettoyage et cocaïnisation, une injection, dans le cornet inférieur gauche, d'environ 2 centimètres cubes de paraffine fondant à 50° et portée à une température de 60°. Le résultat en est une notable augmentation de volume.

Le 2 *mai*, je revois mon opéré. Il me raconte qu'il a ressenti les premiers jours une légère douleur vers l'angle interne de l'œil, mais il n'a pas constaté d'œdème.

Il me fait la remarque qu'il n'a pas mouché de croûtes de la fosse nasale gauche depuis mon intervention.

A l'examen je constate que le cornet inférieur est resté tuméfié; il y a de la sécrétion muqueuse dans la fosse gauche, tandis qu'à droite les croûtes sont très nombreuses.

Je me propose de reconstituer le cornet en entier et je refais, dans le même cornet, une injection de 2 centimètres cubes de *paraffine gaïaformée*.

La douleur est nulle.

Le lendemain, je revois l'opéré. Il a éprouvé des douleurs assez vives, surtout près de l'angle interne de l'œil. De plus, il y a eu un gonflement assez notable des paupières et de la joue du côté opéré. A ma visite l'œdème à beaucoup diminué. J'ordonne des compresses humides et fais venir l'opéré le lendemain à ma consultation : le gonflement œdémateux n'existe plus.

Le 4 *mai*, le malade me fait dire qu'il ne souffre plus, mais que les paupières sont restées tuméfiées : il a préféré ne pas quitter sa demeure.

Obs. II. — *Coryza atrophique ozénateux.*

Mlle Charlotte V. B..., dix-neuf ans, soignée depuis deux ans

pour un coryza atrophique ozénateux, se présente chez moi le *2 mai*.

La fosse nasale gauche est la plus élargie et le cornet inférieur fortement diminué de volume.

Je lui fais une injection de 2 centimètres cubes de paraffine gaïaformée, et je reconstitue ainsi, en grande partie, le cornet inférieur gauche, surtout sa moitié antérieure.

J'examine la malade une seconde fois le *4 mai :* le cornet s'est maintenu reconstitué, et il n'y a pas de croûtes visibles à gauche, alors qu'à droite j'en constate de très épaisses. La malade me dit, chose sur laquelle je n'insiste pas pour le moment, que depuis la veille l'odorat, disparu depuis longtemps, lui est revenu : elle reconnut, en effet, les yeux fermés, certaines substances odorantes.

Elle n'a pas ressenti de douleur et il n'y a guère de gonflement.

On remarquera dans les observations publiées ci-dessus, que j'ai modifié la technique des injections. C'est ainsi que pour éviter des phénomènes inflammatoires, je donne la préférence à une paraffine fondant à 50°. La température de la masse à injecter ne devra donc pas dépasser 60° et l'injection s'effectue ainsi avec une facilité relativement plus grande.

Une autre modification essentielle, qui nous a été inspirée par nos idées actuelles sur la bactériologie de l'ozène, consiste à incorporer dans la paraffine une substance qui puisse avoir une action curative et détruire en quelque sorte le germe morbide sur place.

Mon choix s'est arrêté sur le *gaïaforme,* substance qui résulte de la combinaison de l'aldéhyde formique avec le gaïacol, deux puissants antiseptiques qui constituent, à mon avis, un adjuvant précieux dont je préconise de faire usage.

Le gaïaforme est une poudre jaunâtre, insoluble dans l'eau, mais soluble dans des solutions alcalines diluées. Il conserve toutes ses propriétés quand on le chauffe à 70°, et n'est donc pas décomposé par la fusion de la paraffine. Au contact des cellules vivantes, il se dédouble graduellement en gaïacol et aldéhyde formique à l'état naissant.

La paraffine gaïaformée, dans la proportion de 5 à 10 o/o

ne me semble pas irritante et me paraît jusqu'ici bien tolérée par les patients.

L'avenir seul pourra nous éclairer sur les chances de guérison de ce mode de traitement, appliqué à une des affections les plus rebelles et qui fait bien souvent le désespoir des malades et des médecins.

II. — Indications au point de vue de certains troubles du langage.

Une des premières applications de la méthode de Gersuny concerne un cas de rhinolalie consécutive à une opération de fissure du voile du palais. L'injection de vaseline dans le voile et dans la paroi postérieure du pharynx fut suivie d'une amélioration considérable de la parole.

Gersuny a répété un certain nombre de fois ces tentatives dans des cas analogues, et son exemple a été suivi par d'autres expérimentateurs.

Stein réussit à oblitérer une fissure palatine chez une jeune femme qui avait été opérée d'une gueule de loup; la parole se perfectionna d'une façon surprenante à la suite de l'injection d'une certaine quantité de paraffine fondant à 42°.

A la clinique de feu le Professeur Wolff, Eckstein traita également par sa méthode une série de malades pour des fissures palatines entraînant des troubles de prononciation.

J'ai essayé de traiter par les injections de paraffine un cas de *fissure de la voûte palatine* survenue à la suite d'un mucocèle de l'antre d'Highmore, qui avait amené à ce niveau l'atrophie de l'os et la rupture du kyste. A cause de l'adhérence de la muqueuse au périoste, la paraffine ne pénétrait pas dans les tissus et mes tentatives restaient vaines.

Je crois que dans des cas analogues il faudra enfoncer l'aiguille entre le périoste et la voûte palatine : peut-être qu'ainsi on verra la production du bourrelet qui pourra remédier au défaut de prononciation.

Je me propose d'appliquer également un de ces jours le procédé d'Eckstein à une jeune fille, que j'ai opérée il y a quelque temps d'une *division congénitale du voile du palais,* mais chez laquelle il persiste une petite fissure, un des fils de suture ayant cédé. Sa voix est restée nasillarde, et je crois que l'injection de paraffine fera aisément disparaître ce inconvénient.

III. — Indications au point de vue de l'otologie.

A. Traitement prothétique de certaines difformités du pavillon de l'oreille. — Les opérations de ce genre ne sont pas encore, à l'heure qu'il est, très nombreuses. Alt, de Vienne, a appliqué les injections sous-cutanées de vaseline à une déformation du pavillon de l'oreille consécutive à une périchondrite. Grâce à ce nouveau procédé de prothèse, il a obtenu un résultat très satisfaisant.

Le procédé pourra être employé en vue de tout résultat analogue. Des injections répétées de paraffine, en des endroits différents, permettront bien souvent de rendre au pavillon de l'oreille une forme convenable et de supprimer le retroussement que l'on constate dans certaines de ces difformités.

Les indications de la *prothèse auriculaire* sont donc très variées. Certains vices de conformation congénitale, des vices d'orientation, l'atrophie d'une partie du pavillon, certaines difformités acquises, sont justiciables du traitement par les injections de paraffine.

B. Oblitération des fistules mastoïdiennes. — Le procédé de Gersuny-Eckstein trouve encore son application lorsqu'il s'agit d'occlusion de fistules d'orifices rétro-auriculaires, qui occasionnent une déformation considérable et qu'il serait imprudent de refermer définitivement de crainte de récidive.

Alt cite une intervention de ce genre. D'autres essais ont

été probablement tentés; pour ma part, j'ai eu recours au procédé dans les circonstances suivantes :

Observation. — *Fistule mastoïdienne.*

Mlle Berthe N..., dix-huit ans, de Mendonck, a souffert depuis l'âge de six ans d'une otite moyenne suppurée chronique, compliquée, peu de temps après, de mastoïdite. Les soins furent donnés par un médecin non familiarisé avec la pratique otologique, et la guérison fut obtenue, sans opération, mais avec persistance d'une dépression osseuse très visible, au centre de laquelle on constate une fistule sèche conduisant dans une cavité épidermisée.

Ayant eu à soigner jadis la demoiselle pour une récidive qui s'était déclarée, j'ai songé à faire disparaître son infirmité en lui appliquant le procédé des injections de paraffine.

Le 2 *mai,* j'injectai en deux endroits différents une certaine quantité de paraffine, de manière à soulever la peau qui recouvrait la dépression et à masquer presque complètement l'orifice de la fistule.

Le résultat esthétique fut très satisfaisant, mais une partie de la paraffine ayant pénétré dans la caisse, la demoiselle éprouva une certaine douleur et tomba en syncope. Ce ne fut qu'après avoir retiré la paraffine qui se trouvait dans l'oreille moyenne et le fond du conduit, que tout rentrait dans l'ordre.

Il y aurait donc certaines précautions à prendre quand on veut appliquer cette méthode aux fistules mastoïdiennes; de nouveaux essais pourront seuls préciser les indications en pareille circonstance.

Je pourrais citer encore quelques autres applications de l'ingénieuse méthode des injections prothétiques. C'est ainsi qu'on les a proposées pour faire disparaître les *dépressions qui résultent de certaines interventions sur les sinus frontaux;* c'est ainsi encore que la méthode pourrait être tentée dans certains cas de *nævi* peu saillants.

Quoi qu'il en soit, il me paraît superflu d'insister plus longuement sur l'intérêt que présente, à notre point de vue spécial, la prothèse par les injections de paraffine.

Je n'hésite pas à dire que la méthode de Gersuny-Eckstein doit être considérée comme une des ressources modernes les plus importantes de notre arsenal thérapeutique. Puissent les travaux parus sur cette matière être complétés par votre expérience personnelle!

COMPTE RENDU
DE LA SOCIÉTÉ BELGE D'OTOLOGIE, DE LARYNGOLOGIE
ET DE RHINOLOGIE

RÉUNION ANNUELLE, SOUS LA PRÉSIDENCE DU Dr GORIS, LE 1er JUIN 1902

Séance du matin, à l'hôpital Saint-Jean.

M. le Président ouvre la séance en souhaitant la bienvenue aux confrères étrangers qui assistent à la réunion: MM. Lermoyez, Mahu et Martin, de Paris; Noquet, de Lille; Depoutre, de Cambrai, et Bourlon, de Valenciennes.

Une discussion s'engage sur le point de savoir s'il y a lieu d'admettre dans la Société des chirurgiens généraux qui ne sont pas strictement spécialistes.

M. Labarre, de Bruxelles, présente une malade qu'il a opérée trois semaines auparavant pour un vaste **abcès sous-dural** avec pachyméningite fongueuse. Le curettage du foyer a nécessité une trépanation excessivement large qui a entamé l'écaille du temporal, une portion du pariétal et de l'occipital. L'os était presque partout friable et le diploé rempli de pus. L'abcès sous-dural s'était fait jour à l'extérieur du crâne, au niveau d'un os wormien, dans la suture pétro-pariéto-occipitale

La malade était affaiblie, mais ne présentait pas de phénomènes cérébraux.

La guérison est presque complète au bout de trois semaines.

L'otite s'était déclarée sept mois auparavant, à la suite d'un érysipèle de la face et du nez. Le tympan ne s'était pas perforé et il n'y avait pas eu d'écoulement par l'oreille avant l'intervention.

M. Capart fils, de Bruxelles, montre l'encéphale d'un homme ayant succombé à une **leptoméningite compliquant une mastoïdite de Bezold**. Dans ce cas, l'otite grippale avait évolué sans douleur et l'écoulement s'était tari au bout de quatre jours.

Deux semaines avant l'entrée à l'hôpital, un gonflement douloureux s'était produit à la région mastoïdienne.

La première intervention consista dans l'opération radicale, suivie de l'ouverture de deux abcès cervicaux et l'abrasion d'une portion de l'occipital carié et de toute la pointe mastoïdienne.

La seconde opération consista en une exploration méthodique au moyen de la ponction du cervelet, du sinus latéral et du cerveau jusqu'au ventricule. Pas de collection purulente à trouver, et décès du malade le surlendemain, avec des phénomènes de méningite de la convexité.

Vingt ans avant la mort, ce sujet avait reçu en duel un coup d'épée qui avait traversé le larynx et nécessité la trachéotomie. Le larynx de cet homme ayant porté une canule pendant si longtemps est intéressant à considérer. La glotte n'a pas plus d'un millimètre de longueur. Les cordes vocales sont remplacées par des petites languettes. La voix était grave, mais parfaitement distincte. Malgré la privation de la respiration nasale, il n'y avait pas trace de tuberculisation..

M. Capart fils montre également une malade qu'il a opérée et guérie d'une **thrombo-phlébite du sinus latéral** malgré des complications pulmonaires.

Pour cette opération, il ne disposait de l'assistance que d'un seul confrère qui donnait le chloroforme et se trouvait dans une petite habitation à la campagne. Malgré ces difficultés, la guérison fut rapide, et, quinze jours après la première intervention, la plastique pouvait être faite.

M. Cheval, de Bruxelles, présente également un malade guéri d'une **phlébite du sinus latéral** et qui a été opéré à trois reprises différentes dans son service.

L'opération radicale ne pouvant se pratiquer que le lendemain de l'entrée, on procéda d'abord d'urgence à l'ouverture d'un vaste phlegmon sous-périosté, qui avait envahi une partie de la fosse temporale et du cou. L'évidement complet, pratiqué par l'adjoint, M. Labarre, ne mit pas fin aux brusques oscillations de la température. La ponction aspiratrice du sinus donnait pourtant un résultat négatif. L'examen ophtalmoscopique indiquait une affection endocranienne.

En l'absence de M. Labarre, M. Capart fils, sous la direction du chef de service, se mit à la recherche d'un foyer purulent. La face supérieure du rocher est explorée jusqu'à l'émergence des nerfs

pétreux. Ne trouvant rien, le sinus est incisé et présente un thrombus caséeux qui fut curetté aussi loin que possible jusqu'à ramener le cours du sang.

Inutile d'ajouter que la jugulaire interne, qui était réduite à une minceur extrême, avait été liée aussi bas que possible.

La guérison s'opéra rapidement et ne fut retardée que par une pneumonie sans gravité de la base gauche.

M. Delsaux, de Bruxelles, montre des coupes pratiquées dans l'encéphale d'une personne ayant succombé à un vaste **abcès cérébral compliqué de leptoméningite basilaire et médullaire.**

L'otorrhée ne datait que depuis cinq semaines.

L'opération mit facilement sur la voie d'une fistule siégeant au tegmen antri et qui menait dans un vaste foyer purulent intra-méningé. Le drainage et des lavages méthodiquement pratiqués ne parvinrent pas à arrêter les progrès du mal.

Les points intéressants de cette observation sont surtout la localisation de la douleur du côté opposé, l'absence de phénomènes papillaires, ainsi que l'intégrité de la mastoïde.

A l'examen des coupes, on est frappé de l'étendue vraiment extrême de cet abcès.

M. Cheval, de Bruxelles, présente une malade qu'il a opérée avec succès, par les voies naturelles, d'un **volumineux lipome du pharynx.**

L'énucléation se fit assez facilement, grâce à la trachéotomie préalable (malgré les adhérences provoquées par des cautérisations pratiquées ailleurs).

M. Cheval ne fit pas de suture et alimenta sa malade pendant une semaine, au moyen de la sonde laissée à demeure, par les fosses nasales.

Cette tumeur pèse 80 grammes et gênait considérablement la respiration et la déglutition.

M. Delsaux, de Bruxelles, présente un malade atteint d'une vaste **ulcération du pavillon de l'oreille.**

L'opinion qui semble prédominer est que l'on a affaire à une forme torpide d'épithélioma évoluant sans douleur.

M. Blondiau, de Charleroi, voudrait qu'on essaie une pâte à base d'anhydride arsénieux, dont il indique la préparation et le mode d'application.

Le second malade présenté par M. Delsaux est atteint d'une **ulcération tuberculeuse de la langue.**

M. Delsaux. — En troisième lieu, vient une jeune fille de quinze ans, qui a présenté une **tumeur fluctuante à la paroi postérieure du pharynx oral,** en même temps que des adénites cervicales qui ont en partie passé à suppuration.

M. Delsaux a produit une notable amélioration par un traitement interne qui a surtout consisté en iode et cacodylate de fer.

Enfin, M. Delsaux montre un malade qui présente la lésion du larynx qu'on désigne habituellement sous le nom d'**éversion du ventricule de Morgagni.**

M. Hennebert, de Bruxelles, montre des préparations microscopiques d'une **fistule cervicale borgne externe,** située au-devant du larynx, sur la ligne médiane. L'épithélium cylindrique démontre l'origine respiratoire de la fistule.

M. Hennebert présente également une malade atteinte d'une **hypertrophie considérable du pavillon tubaire droit,** atteignant presque la ligne médiane du cavum et dont la lèvre postérieure, très épaissie, a contracté de nombreuses adhérences avec la paroi du pharynx.

M. Hennebert. — Un autre sujet est atteint d'une **infiltration tuberculeuse étendue de la paroi postérieure du pharynx.**

Les badigeonnages à l'acide lactique ont amené une amélioration notable.

M. Labarre, de Bruxelles, présente une **malade opérée de sinusite maxillaire par le procédé de Luc.**

A la suite de l'opération, une sinusite frontale latente se réveilla, et dès le lendemain des signes manifestes se déclaraient au niveau du sourcil.

L'opération radicale de ce sinus, pratiquée peu de jours après, fit reconnaître une carie étendue de la voûte de l'orbite. Actuellement, le sujet est parfaitement guéri et la cicatrice est peu déprimée.

M. Goris montre un malade qui perdit l'œil à la suite d'une explosion qui projeta des **fragments de bois dans l'orbite.** Un

de ces fragments, fixé dans l'ethmoïde, causa des troubles dans le nez qui forcèrent Goris à intervenir de nouveau deux ans et demi après l'accident et l'énucléation de l'œil. Le fragment avait 2 centimètres et demi de long.

M. Broeckaert, de Gand, montre une malade dont la **difformité nasale a été corrigée par une injection de paraffine solide**. A cette occasion, il expose la technique qu'il conseille et montre les instruments qu'il emploie.

M. Delie, d'Ypres, a obtenu d'aussi bons résultats sans employer tant de rigueur dans l'évaluation de la température de la paraffine.

M. Broeckaert ne conteste pas ces résultats, mais préfère vérifier, au moyen du thermomètre, si la vaseline ne dépasse pas 65°; sans cela, il y aurait à craindre des brûlures et des rétractions consécutives.

M. Capart père, de Bruxelles, présente un malade qu'il a fait opérer par Depage pour un **épithélioma très étendu du larynx et de la trachée.**

La laryngectomie totale a été pratiquée de bas en haut, et la conservation de la muqueuse du pharynx a permis de suturer et d'amener une réunion par première intention. Le malade, âgé de trente-neuf ans seulement, s'est promptement rétabli et se fait comprendre sans trop de difficultés.

L'opération est trop récente (un mois) pour qu'on puisse émettre une appréciation relativement à la récidive.

M. Bayer, de Bruxelles, étant empêché, c'est le Dr Penninckx qui présente une **malade de quarante-neuf ans guérie par l'électricité statique de surdité, vertiges et bourdonnements.** Ces derniers s'accompagnaient même de vomissements quand la malade regardait trop fixement un objet.

Les séances d'électrisation duraient de cinq à quinze minutes. La patiente, isolée et reliée au pôle positif de la machine, recevait l'aigrette à l'entrée du conduit auditif.

M. Rousseaux, de Bruxelles, montre une **tumeur myxomateuse de l'amygdale palatine** de la grosseur d'une fève. L'examen histologique fait par le Dr Trétrop, d'Anvers, fait reconnaître la présence d'un grand nombre d'éléments élastiques. L'épithélium est cylindrique, à certains endroits revêtu d'une couche pavimenteuse. Cette tumeur ne causait aucune gêne. Elle est très rare, car on ne connaît encore que cinq exemples de myxomes de l'amygdale.

M. Rousseaux présente également un **volumineux fibrome du larynx** qu'il a extrait par les voies naturelles. La consistance est tendineuse et les dimensions sont : 35 millimètres de longueur, avec un diamètre de 18 millimètres. L'insertion se trouvait à la commissure antérieure, un peu au-dessus de la corde vocale droite.

L'extraction se fit à l'anse froide, mais avec une certaine difficulté résultant de la dureté du pédicule.

M. Capart père préfère l'anse chaude qui permet de terminer l'opération si l'on s'aperçoit que l'anse froide est impuissante à arracher pédicule.

M. Broeckaert, de Gand, démontre sur une pièce anatomique un **procédé nouveau de résection du trijumeau** en cas de névralgie rebelle. La description de l'opération doit être lue dans l'original. Il s'agit d'aller atteindre les deuxième et troisième branches à leur sortie du crâne, par la résection temporaire de l'arcade zygomatique.

M. Goris croit que cette opération, facile à pratiquer sur le cadavre, sera beaucoup plus difficile sur le vivant, même si on s'aide de la lampe frontale et de l'adrénaline.

M. Broeckaert, à propos d'un **cas d'endothéliome du pavillon de l'oreille**, rend compte de l'examen histologique de cette tumeur, et s'étend sur le diagnostic différentiel des tumeurs malignes de l'oreille.

M. Cheval montre une ingénieuse modification du procédé de MM. Lermoyez et Mahu pour l'**application de l'air chaud sur la muqueuse nasale**; il se sert du courant électrique pour amener l'échauffement de l'air.

M. Cheval montre également un **instrument qui permet d'injecter d'une manière aseptique de la vaseline stérilisée dans la caisse.** C'est une heureuse application de l'auto-injecteur d'ampoules de Paillard, de Paris.

M. Delsaux, après avoir rappelé de récents travaux qui recommandent l'emploi des injections intra-trachéales, présente une **seringue automatique** qu'il a fait fabriquer pour cet usage.

Cet instrument simple et bien en main permet l'injection d'une grande quantité de liquide sans la moindre secousse. Le piston est mû par un ressort renfermé dans la seringue, et on ouvre le robinet d'échappement par un mouvement très doux de l'index.

M. Delsaux a également modifié le **releveur du voile du palais** de Mahu, en le munissant d'un ressort à boudin qui rend sa fixation automatique.

M. Labarre montre des **cisailles pour le redressement de la cloison nasale.** Il a diminué la largeur des couteaux et changé l'articulation pour faciliter l'introduction de l'instrument proposé par Moure.

M. Trétrop, d'Anvers, montre une table électrique universelle, munie d'un **acoumètre millimétrique,** permettant d'évaluer au moyen du téléphone l'acuité auditive pour chaque oreille et pour la montre, le diapason, la musique et la voix humaine. Trétrop a déjà retiré de multiples avantages de l'emploi de cet acoumètre.

M. Trétrop montre également un **moteur actionnant des trépans** de 5 millimètres de diamètre. On peut l'adapter aux robinets d'eau de ville. Trétrop présente encore d'autres instruments qu'il a inventés ou perfectionnés pour la pratique oto-laryngologique.

Séance de l'après-midi à l'Institut de physiologie.

M. Labarre présente son **rapport sur la pathologie de la trompe d'Eustache.**

Après avoir rappelé les notions anatomiques et physiologiques indispensables, il insiste sur les moyens de défense qui ont été mis en lumière par Buys, Wurtz et Lermoyez et Viollet.

Il passe en revue les affections congénitales et traumatiques qui sont rares et décrit les salpingites aiguës et chroniques. Les symptômes de l'inflammation aiguë sont la gêne pharyngienne devenant douloureuse au moment de la déglutition; la surdité et les bourdonnements.

Les signes objectifs sont fournis par la rhinoscopie postérieure, l'examen du tympan et l'auscultation pendant la douche d'air.

Moos a fréquemment rencontré une salpingite diphtérique dans les autopsies qu'il a pratiquées. Dans l'infection Löfflérienne, les douleurs de l'oreille provenant le plus souvent des lésions gutturales, on n'attache généralement pas assez d'importance à l'examen des oreilles, qui sont cependant attaquées dans près de la moitié des cas, d'après la statistique de Wendt. Labarre divise les inflammations chroniques en simples, hypertrophiques et atrophiques.

Il décrit ensemble les deux premières formes. Leur étiologie résulte souvent d'une lésion dans le voisinage ou d'irritations répétées (poussière, tabac, alcool).

Le tempérament arthritique, l'herpétisme semblent avoir de l'importance. Les symptômes peuvent être nuls ou vraiment alarmants au point de vue de l'état général. La surdité, les vertiges, la céphalée et les bourdonnements ne sont pas rares.

Le pronostic est sombre dès que la durée devient longue et que des désordres se produisent du côté de la caisse.

La salpingite chronique atrophique fait suite aux formes précédentes et doit être distinguée de la forme spéciale, qui se rencontre dans l'ozène. C'est une affection de la vieillesse.

Les symptômes sont parfois accusés (autophonie, tympanophonie douloureuse).

Parmi les affections spécifiques, l'auteur envisage la syphilis et la tuberculose.

La forme lupeuse a déjà été fréquemment décrite.

Les complications de toutes ces salpingites sont les ulcérations et l'atrésie ou sténose.

A propos des corps étrangers de la trompe, vient une observation inédite du professeur Delstanche concernant un fragment de plume d'oie qui s'était engagé dans la trompe en traversant la caisse.

Les néoplasmes malins ne sont pas rares. Plusieurs ont été observés à la consultation de l'hôpital Saint-Jean. Labarre en donne trois observations complètes.

Dans le chapitre des nécroses viennent les anesthésies tubaires et les spasmes.

La paralysie post-diphtéritique peut également engendrer des troubles auditifs, par paralysie du tenseur du voile.

Pour le traitement, il importe de ne pas négliger l'état général. Le lymphatisme, la scrofule et l'herpétisme seront combattus. Le spécialiste reconnaîtra et fera disparaître les lésions du voisinage qui affectent secondairement la trompe, telles que queues de cornet, restes d'adénoïdes, éperons et déviations du septum.

Labarre conseille d'employer de préférence le procédé de Politzer et de ne recourir au cathétérisme que quand l'hypertrophie ou la sténose rendent le Politzer impossible.

Le cathéter devient alors le véhicule pour la bougie et les modificateurs, car son action seule est illusoire.

Le bougirage est, en effet, le moyen de choix et les autres procédés, massage, électrolyse et aérothermie ne sont que des accessoires.

Une mention spéciale doit être accordée à l'emploi de bougies trempées dans une solution d'adrénaline.

Le rapport de M. Labarre ne donne lieu à aucune discussion.

M. Capart fils déclare qu'il a l'intention de réunir sous forme de livre les renseignements qu'il a réunis **à propos des phénomènes olfactifs.**

Pour l'olfactométrie proprement dite il en est arrivé aux conclusions suivantes :

L'appareil de l'olfaction, bien que rudimentaire chez l'homme, présente néanmoins des phénomènes importants dignes de fixer l'attention.

L'abolition des fonctions olfactives est liée à des désagréments et à des dangers tels que le spécialiste doit s'efforcer de soulager les malheureux qui sont atteints de cette infirmité.

L'olfactomètre est un instrument facile à manier et d'une exactitude suffisante pour étudier les phénomènes de l'olfaction, encore trop peu connus.

En clinique, la méthode de Zwaardemaker permettra de reconnaître la variété d'anosmie qui se présente dans un cas donné, et d'appliquer le traitement convenable.

Les très rares auteurs qui ont employé l'instrument, jusqu'à présent, sont arrivés à des résultats remarquables et ont pleine confiance dans l'avenir de la méthode.

Reuter parvient à reconnaître facilement si l'anosmie qui survient au cours de l'influenza sera durable ou passagère.

Il observe la récidive des polypes du nez, quand leur ablation n'amène pas le retour de l'odorat. Il espère que l'on arrivera à reconnaître, au moyen de l'olfactomètre, l'inflammation des cellules ethmoïdales postérieures et du sinus sphénoïdal.

Gradenigo constate les altérations de l'odorat au cours des affections de l'oreille, et dépiste ainsi des catarrhes que la vue ne permet pas de reconnaître.

Un mérite évident de l'olfactométrie est de nous donner des renseignements précis sur un territoire de la muqueuse nasale difficilement accessible aux méthodes générales d'examen.

En outre, l'anosmie est un symptôme fréquemment noté au cours des affections nerveuses.

La méthode olfactométrique permettra au spécialiste de prêter son appui à la médecine générale, en précisant le siège d'une lésion.

Le tabes, en effet, débute parfois par la perte de l'odorat.

En résumé, Capart a la conviction que l'olfactométrie est une méthode d'avenir qui mérite d'entrer dans la pratique courante.

Des expériences entreprises méthodiquement dans les cliniques procureront une riche moisson de faits nouveaux et utiles à la thérapeutique.

Pour le cabinet du spécialiste, l'olfactomètre deviendra un instrument indispensable sans lequel il lui sera impossible, en certains cas, de reconnaître la cause exacte d'une anosmie et de la traiter suivant les règles.

L'instrument qu'il montre est celui qui a été présenté par Reuter à la LXXe réunion des Naturalistes et Médecins allemands et décrit dans le n° 1 du *Monatsschrift für Ohrenheilkunde* en 1899.

A la demande de M. Lermoyez, M. Capart fils dit que les substances odorantes qui remplissent les quatre cylindres de l'olfactomètre de Reuter sont : un tuyau de caoutchouc, de la gomme ammoniaque, de l'asa fœtida, et de l'ichtyol.

Un sujet qui perçoit le premier tube a son odorat réduit au 1/10, et respectivement au 1/250, 1/1,000 et 1/5,000 pour les trois tubes suivants.

M. Trétrop croit que la valeur de ces tubes est sujette à varier au bout d'un certain temps.

M. Cheval estime que le caoutchouc différant extrêmement de composition, il est impossible d'en faire un instrument de mesure précis.

M. Capart fils répond que des tubes examinés après plusieurs années n'ont montré que des variations insignifiantes. Pour le caoutchouc, il faudra évidemment faire une graduation différente d'après l'intensité de l'odeur. Il est bien entendu que chaque instrument doit être gradué expérimentalement.

L'avantage du caoutchouc est qu'il a une odeur caractéristique pour un grand nombre de personnes, qu'il est facile à trouver et conserve indéfiniment son odeur.

En terminant, le rapporteur espère que la pathologie de l'olfaction permettra d'élucider les phénomènes de l'odorat qui sont encore extrêmement peu connus.

La proposition faite par le président de laisser la question à l'ordre du jour de la prochaine réunion est adoptée.

M. le Professeur Laurent, de Bruxelles, expose un procédé qu'il emploie pour pratiquer des **irrigations antiseptiques du naso-pharynx**. Dans les angines infectieuses et à l'occasion de l'extirpation de la tonsille pharyngée, ces lavages sont faits dans une position qui empêche, dans l'esprit de M. Laurent, la pénétration du liquide dans les trompes.

M. Cheval ne croit pas à l'innocuité absolue de ces irrigations.

M. Goris expose un procédé opératoire qu'il a imaginé et mis en œuvre à différentes reprises pour pratiquer l'**ablation en une seule pièce d'un épithélioma du conduit auditif** avec les vaisseaux et ganglions lymphatiques environnants. Naturellement, ce procédé ne met pas sûrement à l'abri d'une récidive. Le cancer qui a envahi la caisse est au-dessus des ressources de la chirurgie.

M. Cheval relate un cas tout à fait extraordinaire de **corps étranger de l'œsophage.** Il s'agit d'un tisonnier de 30 centimètres de longueur qu'une femme atteinte de manie puerpérale avait avalé. Le médecin traitant, mis en garde par une gêne de déglutition, avait remarqué quelque chose de noirâtre au fond du pharynx. Au laryngoscope, Cheval put reconnaître le crochet d'un tisonnier accroché au repli inter-aryténoïdien. L'extraction se fit facilement par la bouche, mais la malade succomba en raison de son affection utérine.

M. le professeur Eeman, de Gand, préconise un **nouveau mode de pansement** à la suite des cures radicales d'otorrhée. Il s'agit d'insuffler dans la cavité de l'acide borique en poudre. La guérison semble plus rapide qu'avec le tamponnement habituel, et Eeman voudrait voir confirmer ces résultats par d'autres.

M. Eeman relate le cas d'un enfant ayant présenté de la **surdité post-diphtéritique par lésion centrale.** La pilocarpine a déjà amené une amélioration notable.

M. Blondiau, de Charleroi, relate dans ses moindres détails un **cas d'épilepsie réflexe** due à un abcès latéro-pharyngien. L'abcès, ouvert d'abord par la bouche, ne donnait lieu à des accès que quand le drainage s'opérait moins bien. Le malade fut opéré par Depage, qui crut à un abcès d'origine osseuse.

Blondiau pense que le pus irritait ici d'une manière directe le sympathique cervical.

M. Capart fils estime l'explication ingénieuse, mais non nécessaire en présence des cas signalés d'épilepsie réflexe pour crêtes du septum et affections auriculaires.

M. Delsaux signale les succès qu'il a obtenus en injectant de l'**iodynne** dans la caisse dans les débuts de la sclérose.

M. Lermoyez dit qu'il se fait de la sclérose une autre idée, et que le processus hyperostopique qui s'opère au niveau des orifices de l'oreille

interne se laisse difficilement combattre par nos moyens locaux et généraux.

M. Eeman croit également que le traitement moral est le seul qui améliore les personnes atteintes de sclérose véritable.

M. Delsaux avait relaté l'année précédente des accidents inflammatoires à la suite d'injections intra-tympanales d'extrait suprarénal. A présent il emploie des **bougies trempées dans une solution d'adrénaline,** et des expériences entreprises méthodiquement lui ont permis de constater les avantages de cette méthode.

M. de Stella a fait des expériences chez le lapin avec l'adrénaline. Il croit que ce médicament appliqué sur une muqueuse exerce toute son action sur place. Injecté dans une veine, au contraire, il élève la pression sanguine dans des proportions étonnantes. Il ne convient donc pas pour arrêter une hémorragie à un endroit inaccessible à un attouchement direct.

M. Heymirex a employé un grand nombre de fois, à l'hôpital Saint-Jean, le mélange anesthésique connu sous le nom de **somnoforme** et s'est fort bien trouvé de ce produit. La supériorité résulte de la volatilité plus grande. Le réveil est immédiat et sans phénomènes désagréables.

M. Jauquet, de Bruxelles, rappelle ses travaux antérieurs sur le mode d'**administration du bromure d'éthyle** qui produit une narcose idéale pour les petites interventions de la spécialité.

M. Capart fils voudrait que l'on se mît absolument à l'abri d'accidents fâcheux en ne pratiquant qu'une narcose extrêmement légère. Le curettage adénoïdien est peu douloureux et le procédé de narcose dit « à l'étouffé » excessivement pénible pour les enfants.

M. de Stella, de Gand, relate deux observations qu'il a pu faire de **cellulite mastoïdienne aberrante.**

Dans le premier cas une cellule postérieure donna lieu à une leptoméningite.

Dans le second, observé après le travail de Toubert, l'attention fut attirée par une douleur localisée à l'union du temporal avec l'occipital. Cette cellule, pleine de pus, se trouvait à un centimètre et demi de l'antre.

M. Hennebert, de Bruxelles, relate les résultats encourageants qu'il a obtenus par le **lavage régulier dans des sinusites**

maxillaires chroniques. Il procède également à des injections de solutions de nitrate d'argent et ne recourt à l'opération radicale que lorsque les moyens plus simples ont échoué.

M. de Greiff, d'Anvers, a supprimé de **l'opération de Luc** les trois points suivants qu'il considère comme inutiles : l'ouverture naso-maxillaire, le tamponnement et la suture buccale.

Il se borne à curetter soigneusement la muqueuse et à pratiquer une hémostase soignée. Sur vingt-trois cas opérés de cette manière il n'a plus eu à s'occuper du sinus quinze fois.

Les insuccès très relatifs doivent être attribués à un écoulement sanguin intempestif.

Une discussion assez vive s'engage au sujet du traitement des sinusites maxillaires, qui prouve que l'accord est loin d'être conclu soit sur l'indication de l'opération radicale, soit sur la manière d'opérer.

M. Broeckaert, de Gand, a essayé la restauration des cornets atrophiés au moyen de la **paraffine galaformée**.

Les accidents, heureusement sans suites graves, qu'il a observés, sont la phlébite faciale et l'embolie pulmonaire. Quand la technique sera mieux déterminée, on sera sans doute à l'abri de ces inconvénients.

M. le professeur Schiffers, de Liège, montre une **tumeur fibreuse** du poids de 1,160 grammes qu'il a enlevée à une femme de quarante-huit ans. Ce fibrome était inséré sur le repli pharingo-épiglottique, et causait de légers troubles phonétiques.

Dr A. Capart fils.

REVUE GÉNÉRALE ET ANALYSES

OREILLES

Cholestéatome volumineux; opération; guérison; persistance de la membrane du tympan, par M. Raoult.

L'auteur a opéré une malade atteinte depuis dix ans d'otorrhée avec des arrêts et des rechutes. Lorsqu'il la vit, le conduit auditif était en grande partie obstrué par la tuméfaction des tissus et, au niveau de la paroi postéro-

supérieure, on apercevait du pus mélangé à des débris épithéliaux. Légère paralysie faciale, ayant débuté il y a deux ans. Après avoir décollé le conduit membraneux, l'auteur trouve la masse cholestéatomateuse sortant d'une vaste échancrure et ayant environ le volume d'une grosse noisette. La tumeur a détruit le conduit osseux, le mur de la logette; en pénétrant dans la cavité occupée par la tumeur, l'auteur craint d'ouvrir la fosse temporale, et croit même que le cholestéatome a détruit la paroi osseuse à ce niveau. Après avoir curetté les fongosités, l'auteur éprouve une résistance, et il semble que la membrane du tympan ne soit pas détruite. Après avoir incisé le conduit et suturé les deux lèvres au périoste de la cavité osseuse, la cavité est pansée à la gaze et au dermatol, mais on laisse une ouverture postérieure afin de pouvoir surveiller la cicatrisation intra-temporale. Les suites de l'opération furent normales, et deux mois après la malade était guérie.

Ce cas semble intéressant à cause de la persistance de la membrane du tympan, malgré les désordres produits par la suppuration et le cholestéatome, dont l'action destructive n'a agi que sur l'attique, le mur de la logette, détruisant les osselets, sauf le manche du marteau, mais respectant la partie inférieure de la caisse. Attique, aditus, antre, et probablement quelques cellules mastoïdiennes ont été envahies par la tumeur et ne forment plus aujourd'hui qu'une seule loge. (*Rev. méd. de l'Est*, n° 3, 1902.)

Dr Mercier Bellevue.

Otite moyenne aiguë chez un diabétique. Fistule d'un canal semi-circulaire. Abcès péri-articulaire de l'articulation temporo-maxillaire *(Acute Mittelohreiterung bei einem Diabetiker. Bogengangsfistel. Periarticulär Senkungsabcess am Kiefergelenk)*, par le Dr Ephraim, de Breslau.

Malade de quarante-deux ans, diabétique. Influenza et sinusite frontale aiguë en janvier 1900. Le 18 février, douleurs dans l'oreille droite.

Examiné quatre jours après. Perforation rétro-martellaire; l'apophyse est un peu sensible vers la pointe. Agran-

dissement de la perforation. Pansements secs; aucune amélioration. Deuxième paracentèse et lavages par la trompe. La céphalée diminue; la sécrétion persiste.

Symptômes de rétention vers le commencement d'avril. Trépanation. Apophyse pneumatique remplie de pus. Fistule de la paroi osseuse du conduit. Suites d'abord normales.

L'écoulement peu à peu augmente, et, un mois après, nouvelle intervention. Ouverture d'une cellule aberrante dans la paroi médiane de l'antre; on remarque une fistule allant au canal horizontal et laissant suinter un peu de sérosité.

Le 22 juillet, ablation d'un polype du conduit, vers le milieu de la paroi antérieure. Os carié en dessous; un peu de pus. Il y a eu de la gêne de la mastication pendant un certain temps.

Le jour après, ablation de la partie antéro-inférieure du conduit osseux. On tombe dans une cavité remplie de pus, au fond de laquelle apparaît l'articulation temporo-maxillaire non mise à nu. Tamponnement très peu serré. La sonde pénètre assez profondément derrière la capsule articulaire; on peut en sentir la pointe dans la région de l'amygdale droite.

Disparition des douleurs à la mastication. Lavages de la plaie, d'abord à l'eau boriquée; injections de glycérine iodoformée. Peu de succès. Amélioration rapide par des instillations de formaline (1-5 0/00). Guérison complète le 20 septembre.

L'auteur voudrait insister : 1° sur la rareté des fistules des canaux semi-circulaires dans les affections auriculaires aiguës; 2° sur le fait qu'il n'y a pas eu de vertige, ce qui tiendrait aux dimensions réduites de la fistule; 3° sur la localisation, très rare aussi, dans le tissu péri-articulaire de l'articulation temporo-maxillaire. Il est probable que le pus a fusé dans la région située à la réunion de la trompe osseuse et cartilagineuse en minant les muscles ptérygoïdiens, ce qui explique pourquoi la sonde a pu être sentie vers l'amygdale, et, s'il n'avait perforé

la coque osseuse de l'articulation, il aurait probablement causé un abcès rétro-pharyngien.

Notons encore les bons effets des lavages de la trompe et des instillations de formaline. (*Archiv f. Ohrenheilk.*, t. LIV, nos 3 et 4.)

Dr Bertemes.

NOUVELLES

~ Le **XIVe Congrès international de médecine** se tiendra à Madrid, du 23 au 30 avril 1903, sous l'auguste patronage de LL. MM. le roi D. Alphonse XIII et la reine-mère.

Otologie

Président : M. Juan Cisneros y Sevillano; — *Vice-Présidents :* MM. Baldomero González Alvarez, Federico Gómez de la Mata; — *Secrétaire :* M. Rafael Forns y Romans; — *Secrétaires adjoints :* MM. Ernesto Botella y Martínez, Lope Carralero y González; — *Membres :* MM. Eustasio Uruñuela é Hidalgo, Antonio García Tapia, Enrique Salcedo y Ginestal, Aurelio Enríquez, Sixto Botella, Emilio Pérez Moreno, Angel Traver, Luciano Barajas, Francisco Rueda, Celestino Compaired, José Horcasitas Torriglia, Olegario Sánchez Calvo.

Rapports. — 1. Causes de la surdi-mutité. Rapporteurs : MM. Verdós (Barcelona), Castex (Paris), Schmiegelow (Copenhague); — 2. Étude anatomique et clinique du cholestéatome. Rapporteurs : MM. Luciano Barajas, Schwartze (Halle), Cozzolino (Naples); — 3. Traitement consécutif aux interventions opératoires à l'oreille. Rapporteurs : MM. Botey (Barcelona), Lermoyez (Paris), von Stein (Moscou).

Rhino-laryngologie

Président : M. Eustasio Uruñuela; — *Vice-Présidents :* MM. Francisco Rueda, Aurelio Enríquez y González; — *Secrétaire :* M. Celestino Compaired; — *Secrétaires adjoints :* MM. Antonio García y Tapia, Angel Traver Sánchez-Arcilla; — *Membres :* MM. José Horcasitas y Torriglia, Olegario Sánchez Calvo, Luciano Barajas, Rafael Forns y Romans, Ernesto Botella, Enrique Salcedo y Ginestal, Sixto Botella, Juan Cisneros, Baldomero González Alvarez, Federico Gómez de la Mata, Lope Carralero y González, Emilio Pérez Moreno.

Rapports. — 1. L'intervention chirurgicale dans toute espèce de cancer laryngé et dans toutes ses phases ou périodes est-elle convenable au point de vue médico-social? Rapporteur : M. Sota y Lastra (Sevilla); — 2. Évaluation des traitements locaux de la tuberculose laryngée. Rapporteurs : MM. Roquer Casadesús (Barcelona), Krause (Berlin), Grazzi (Florence), Masini (Gênes); — 3. La rhinite atrophique est-elle toujours de nature autochtone? Nécessité d'établir exactement son diagnostic pour fixer son traitement. Rapporteurs : MM. Peláez (Granada), Moure (Bordeaux), Freudenthal (New-York).

Bordeaux. — Impr. G. Gounouilhou, rue Guiraude, 11.

23e ANNÉE. N° 28. 12 JUILLET 1902.

REVUE HEBDOMADAIRE
DE
LARYNGOLOGIE, D'OTOLOGIE
ET DE RHINOLOGIE

DE LA LEPTO-MÉNINGITE PRÉCOCE ET FOUDROYANTE CONSÉCUTIVE A L'OPÉRATION RADICALE DE L'EMPYÈME FRONTAL[1]

Par le Dr LUC, de Paris

On peut observer, à la suite de l'opération pratiquée, en vue de la cure radicale de l'empyème du sinus frontal, suivant la méthode que j'ai préconisée depuis plusieurs années et connue généralement sous le nom d'opération Ogston-Luc, des accidents variables quant à leur nature, leur gravité et la date de leur apparition.

Les plus fréquents et, partant, les mieux connus surviennent presque invariablement, ainsi que Lermoyez et moi-même l'avons antérieurement montré, vers le vingtième jour post-opératoire. Ils consistent en des phénomènes de rétention suppuratoire dans le foyer, phénomènes explicables soit par une désinfection insuffisante de celui-ci pendant l'opération, soit par une réinfection secondaire, consécutive à quelque mauvaise manœuvre, soit enfin par une obstruction de la voie de drainage fronto-nasale.

En général, les complications de cet ordre sont sans gravité, mais elles aboutissent à la formation d'une fistule frontale et nécessitent une nouvelle opération plus étendue que la première.

1. Travail communiqué à la Société française de laryngologie, mai 1902.

Pourtant, il n'est pas rare qu'au cours de ces accidents de rétention, pour peu qu'ils se prolongent ou se répètent, l'infection d'abord intra-sinusienne s'étende à l'endocrâne à travers la paroi profonde du sinus, aboutissant soit à un abcès extra-dural, soit à une méningite quelque temps localisée à la région frontale, soit enfin à un abcès du lobe frontal, ainsi que j'en ai rapporté plusieurs exemples.

Mais, encore une fois, il s'agit là de complications tardives et d'une évolution assez lente pour laisser prise à une intervention parfois efficace.

Les accidents dont j'entends vous entretenir aujourd'hui ont une physionomie toute différente : ils sont *précoces* et affectent dès le début une allure *précipitée* et un caractère de *généralisation* qui défient toute tentative d'enraiement. Sur un total de plus de vingt cas, je ne les ai observés que deux fois. Le premier fait vous a déjà été communiqué, il y a quatre ans, dans un travail d'ensemble sur la cure radicale de l'empyème maxillaire, compliqué ou non d'empyème frontal[1].

Permettez-moi d'en rappeler rapidement ici les points essentiels.

Il s'agissait d'un homme de trente-sept ans, atteint d'un empyème fronto-maxillaire du côté gauche. Il avait été déjà opéré, plus d'un an auparavant, pour sa double affection, par voie externe pour son empyème frontal, par voie alvéolaire pour son empyème maxillaire, et portait encore, à chacune de ces deux régions, une fistule entretenue par un drain.

Au cours de ma double opération, le sinus frontal s'était montré beaucoup moins malade que le maxillaire : il renfermait moins de pus, à vrai dire, que du muco-pus et ne contenait que peu de fongosités. Peut-être, en raison de cette circonstance, apportai-je moins de soin à la désinfection du foyer que chez mes autres opérés; en outre, par suite de

1. *Archiv. internat. de laryngol.*, 1898, p. 248.

circonstances particulières, contrairement à mes habitudes, je me trouvai obligé cette fois d'opérer le sinus frontal avant le maxillaire, et il n'est pas impossible que le stylet passé dans le conduit fronto-nasal, puis retiré, chargé des éléments septiques du pus maxillaire, ait infecté les parois fraîchement avivées du sinus frontal.

Toujours est-il que, dès le lendemain de l'opération, 2 septembre 1897, le malade était pris, dans la soirée, d'un grand frisson, et que sa température s'élevait à 40°.

Le lendemain, 3 septembre, la température retombait à 37°8; mais, le jour suivant, 4 septembre, un nouveau grand frisson était suivi d'une nouvelle élévation thermique à 40°; en même temps le malade accusait une céphalée violente, ressentie autant à l'occiput qu'à la région frontale, et présentait une forte raideur de la nuque. Cependant l'inspection de la plaie montrait celle-ci complètement réunie et exempte de toute rougeur et de tout gonflement, et, dès le 6 septembre, le malade succombait, n'ayant offert, pendant ces cinq derniers jours, d'autre manifestation méningitique que la fièvre, la céphalée et la raideur de la nuque.

Chez mon second opéré, dont l'observation date de quelques semaines à peine, les accidents méningitiques, presque identiques comme physionomie clinique, devaient éclater un peu plus tardivement (le cinquième jour post-opératoire), mais aboutir plus rapidement encore (au bout de cinquante-deux heures) au dénouement fatal.

Voici son histoire détaillée.

Observation. — L'abbé Quin..., de Montréal, cinquante-six ans. Début de l'empyème frontal, le 20 juillet 1899, par une douleur dans la moitié droite du front, bientôt suivie d'écoulement purulent par la fosse nasale correspondante et de proéminence de la région douloureuse. Pas de cause appréciable à invoquer, notamment pas d'influenza ni d'autre maladie infectieuse, pas de carie des grosses molaires. Depuis lors, ces symptômes ont persisté avec un degré variable des manifestations douloureuses.

Au commencement de mars de cette année, le malade m'est

adressé par mon confrère le Dr Birkett (de Montréal), qui lui a donné ses soins presque depuis le début de son affection et me communique les renseignements suivants :

« Mes premières observations sur l'abbé Quin... remontent à décembre 1899. Il était alors atteint d'un abondant écoulement purulent de la narine droite, qui datait de juillet précédent.

» L'examen du nez a prouvé que cet écoulement provenait surtout de la région du méat moyen. Après avoir enlevé un peu d'hypertrophie polypoïde qui empêchait l'accès vers l'infundibulum, il s'est révélé un état de suppuration du sinus frontal droit.

» La ponction intra-nasale du sinus maxillaire droit, suivie d'une aspiration, a révélé également la présence de pus dans le sinus maxillaire.

» La translumination n'a donné que très peu de résultat confirmatif, en raison de la très grande épaisseur des os de la face...

» Il y a actuellement un peu d'hypertrophie polypoïde du cornet moyen gauche.

» De temps en temps les deux sinus du côté droit ont été vidés à la seringue et lavés avec diverses solutions antiseptiques. Il en est résulté un soulagement temporaire; mais je suis convaincu que des mesures radicales donneront seules un soulagement durable. »

Voici maintenant quelles furent mes premières constatations, dès ma première entrevue avec le malade, le lundi 3 mars.

Homme de haute stature et fortement constitué.

Le malade a toujours pris grand soin de ses dents, qui sont presque toutes intactes. Dans la moitié droite de la mâchoire supérieure, la seconde petite molaire manque seule. La première grosse molaire a été aurifiée pour un point de carie, d'ailleurs peu profond.

L'inspection de la fosse nasale droite montre du pus crémeux, abondant, s'échappant du méat moyen. Il n'y a pas actuellement de dégénérescence myxomateuse.

A gauche, le cornet moyen se montre très volumineux, mais non myxomateux, et une gouttelette de pus crémeux apparaît à sa surface.

La moitié droite du front est plus saillante que la gauche et douloureuse à la pression et à la percussion.

L'éclairage buccal ne donne la translumination pupillaire que pour l'œil gauche.

A l'éclairage sous-frontal, les deux moitiés du front s'éclairent mal, mais manifestement plus mal à droite qu'à gauche.

Le résultat de la ponction du sinus maxillaire gauche par voie nasale, suivie de lavage, confirme par son caractère négatif celui de l'éclairage buccal.

Je crois donc pouvoir porter le diagnostic : *empyème fronto-maxillaire chronique du côté droit à début frontal.*

J'estime devoir faire quelques réserves pour le sinus frontal gauche, étant donnée la constatation d'une goutte de pus crémeux à la surface du cornet moyen de ce côté. Toutefois, l'insignifiance de cette suppuration, ainsi que l'absence d'endolorissement de la moitié gauche du front, me portait à supposer qu'il pourrait s'agir là d'une suppuration limitée à un système cavitaire du cornet.

Pour trancher cette question, je résèque séance tenante, au moyen d'une pince coupante, toute la partie antérieure hypertrophiée de ce cornet, et je trouve effectivement sa tête occupée par une cavité remplie de pus.

Toute trace de suppuration ayant disparu le lendemain dans la cavité nasale correspondante, j'en conclus que l'empyème est limité aux cavités frontale et maxillaire du côté droit et que c'est à elle que doit être limitée l'opération fixée au jeudi 6 mars.

Opération. — Je commence par le sinus maxillaire, qui ne renferme que peu de fongosités. Après nettoyage et désinfection, il est mis en large communication avec la fosse nasale par une résection très étendue de sa paroi interne.

Le sinus frontal est ouvert ensuite. Il s'étend latéralement jusqu'à la fosse temporale, de sorte que la résection de sa paroi antérieure est volontairement laissée incomplète dans cette direction. Au contraire, le sinus ne dépassant pas dans le sens vertical la moitié inférieure du front, la résection de la paroi antérieure est pratiquée dans ce sens d'une façon complète.

Ce sinus était littéralement farci de fongosités qui sont minutieusement curettées.

Le conduit fronto-nasal est trouvé spacieux. Une large curette introduite par cette voie opère un curettage aussi à fond que possible des cellules ethmoïdales antérieures. Finalement le sinus est abondamment lavé avec de l'eau oxygénée très chaude, puis ses parois sont touchées avec une solution de chlorure de zinc à 1/10, et la désinfection est complétée par une insufflation de poudre d'iodoforme.

Avant la suture, une longue mèche de gaze iodoformée est introduite dans le recessus externe du sinus correspondant à la portion non réséquée de la paroi antérieure, puis logée dans la cavité

nasale jusqu'au voisinage de la narine. Cette mèche n'occupe donc que la partie inférieure du sinus. Sur tout le reste de son étendue, après que la plaie a été suturée, le tégument est maintenu appliqué par un pansement compressif sur la paroi osseuse profonde.

Ensuite, la plaie buccale est suturée sans tamponnement préalable du sinus maxillaire.

La durée totale de l'opération a été d'une heure et demie.

La chloroformisation a duré deux heures.

Élévation fébrile (38° ax.) le soir.

Dès le lendemain, température normale, mais le malade est très incommodé par l'état nauséeux produit par le chloroforme et qui se prolonge pendant quatre jours.

Le *9 mars 1901*, la mèche de gaze logée dans le sinus frontal est retirée sans difficultés : elle se montre sèche, sans odeur et non imprégnée de pus.

Lavage du sinus maxillaire avec de l'eau oxygénée.

Le pansement frontal ayant été levé, les téguments se montrent bien appliqués sur la paroi osseuse profonde.

L'état du malade paraît donc aussi satisfaisant que possible.

Le lendemain, *10 mars*, à cinq heures du soir, le malade commence à se plaindre d'une céphalalgie prédominant au front et à l'occiput. Pas d'élévation thermique à ce moment. Le frère infirmier qui le garde, croyant devoir attribuer la douleur de tête à la compression du pansement, relâche ce dernier sans obtenir le soulagement désiré. Frissons, sensation de froid. A huit heures du soir, je suis auprès du malade. La céphalalgie est intense et sa température rectale atteint 40°.

Pas de vomissements, pas de troubles pupillaires, pas de raideur de la nuque. Pouls régulier. Intellect intact. Le pansement est de nouveau levé. La plaie est complètement réunie et je ne trouve malheureusement à son niveau aucune explication de l'état général.

Le lendemain *11 mars*, à huit heures, je revois le malade avec M. le professeur Berger. L'état n'est pas modifié. La température a baissé seulement de 2 dixièmes. La nuit a été agitée, mais sans délire. Vers quatre heures du matin, s'est produit un calme relatif.

Nous arrêtons alors d'un commun accord la ligne de conduite suivante : la plaie suturée sera immédiatement désunie et le foyer frontal exploré et lavé au sublimé. Si l'on y trouve du pus, on remettra toute autre intervention au lendemain. Si, au contraire,

le foyer est trouvé *propre,* comme au jour de l'opération, dès quatre heures de l'après-midi (juste le temps de convoquer les aides), la dure-mère sera découverte. La conduite ultérieure dépendra des constatations faites à la surface de la dure-mère.

Je procède donc, séance tenante, sans anesthésie préalable, à la désunion de la plaie. Le lambeau une fois relevé, je puis inspecter à loisir le foyer frontal, qui se montre absolument sec : il ne renferme pas la moindre trace de pus, et ses parois sont sèches et blanches comme de l'ivoire. Je le lave néanmoins au sublimé; j'y applique un pansement humide et je demande que la température rectale soit prise à trois heures.

A quatre heures, je suis de nouveau auprès du malade, avec les aides que j'ai convoqués en prévision d'une intervention intracranienne.

La température n'a pas baissé. Il n'y a toujours ni vomissements, ni délire, ni modifications pupillaires, ni irrégularité de pouls. La céphalée persiste, plus fortement ressentie à l'occiput qu'au front; il existe, en outre, une certaine raideur douloureuse de la nuque. Je suis frappé, enfin, de l'altération du facies du malade, qui présente une teinte subictérique et un amaigrissement marqué.

En présence de cet ensemble de signes, l'ouverture du crâne est décidée et exécutée séance tenante, après une nouvelle chloroformisation.

Avec la gouge et le maillet, la paroi profonde du sinus frontal opéré est réséquée sur une étendue correspondant environ à une pièce de un franc.

La dure-mère dénudée se montre parfaitement saine.

Cette membrane est alors incisée d'abord sur un point limité. De la boutonnière pratiquée s'échappe une grande quantité de liquide céphalo-rachidien, dont on recueille un échantillon à l'aide d'une pipette stérilisée.

Ce liquide paraît clair.

La boutonnière est alors agrandie de façon à permettre l'inspection de la pie-mère.

Pas de pus apparent à la surface de cette membrane. Néanmoins, lavage minutieux de cette membrane avec une solution de formol à 1/1,000.

Plusieurs ponctions dans le lobe frontal, à l'aide d'un bistouri aigu, jusqu'à une profondeur de 3 centimètres, demeurent sans résultat.

Pansement humide.

Peu de temps après la fin de l'opération, le malade recouvre sa connaissance. Mais sa température ne tombe pas. Le lendemain matin, il ne répond plus aux questions. Il ne tarde pas à entrer en agonie et succombe vers neuf heures du soir, cinquante-deux heures après le début des accidents méningitiques.

L'examen bactériologique du liquide céphalo-rachidien, pratiqué par M. Piquant, interne des hôpitaux, y a révélé, comme espèce microbienne, la présence exclusive du streptocoque.

Réflexions. — Une première remarque nous est inspirée, à propos de ces deux malheureux cas, par le résultat de l'examen bactériologique du liquide céphalo-rachidien pratiqué dans le second.

La présence du streptocoque avait été soupçonnée par nous, et en fait, pour l'un comme pour l'autre des deux malades en question, nous avions été frappé de l'étroite analogie offerte par la soudaineté d'apparition et les allures des accidents avec celles d'un érysipèle franc, au point que, dans les deux cas, nous recherchâmes anxieusement, à plusieurs reprises, au niveau de la plaie, la rougeur cutanée qui, en nous donnant l'explication de l'élévation thermique observée, nous aurait permis d'espérer un dénouement favorable.

Et, en réalité, c'était bien d'un érysipèle qu'il s'agissait, mais d'un érysipèle intra-cranien ou, pour parler un langage plus moderne, d'une infection à streptocoques développée d'emblée dans l'espace sous-arachnoïdien, où elle s'était d'emblée généralisée.

Quel a été le mécanisme, quelles ont été les voies de cette infection?

Telle est la question qui se pose immédiatement en présence de ces deux faits.

Nous ferons tout d'abord remarquer que notre méthode opératoire, dont la caractéristique est l'occlusion immédiate de la plaie, en vue d'un drainage exclusivement nasal, et qui

peut être tenue pour responsable des accidents de rétention trop souvent observés vers le vingtième jour post-opératoire, ne saurait être aucunement incriminée relativement à la genèse des accidents précoces qui font l'objet du présent travail.

Chez notre premier malade, la région de la plaie, d'emblée réunie, ne présenta à aucun moment de rougeur ni de gonflement; mais, bien mieux, chez le second, la plaie, déjà réunie, fut sans hésitation désunie dès le lendemain de l'apparition des accidents; or le foyer inspecté dans toute son étendue se montra *rigoureusement étanche;* nous ne pûmes y découvrir la moindre trace de fongosités ni la moindre gouttelette de pus; la désinfection au cours de l'opération avait été parfaite et elle s'était maintenue telle.

Du reste, nous avions soigneusement évité, pour notre second opéré, de renouveler le détail opératoire que nous nous étions reproché relativement au premier, c'est-à-dire de commencer, contrairement à nos habitudes, l'opération frontale avant la maxillaire.

Force est donc d'admettre ici un transport des agents infectieux, à travers la paroi profonde du sinus, par les voies sanguines ou lymphatiques, au moment même du curettage des fongosités insérées sur cette paroi.

Cette interprétation entraînerait comme conclusion pratique la règle d'accompagner chaque coup de curette donné à la paroi en question d'un attouchement du point osseux curetté avec un tampon d'ouate imprégné d'une solution antiseptique forte, par exemple, d'une solution d'acide phénique à 1/20.

Nous croyons devoir appeler votre attention sur l'extrême laconisme symptomatique des accidents méningitiques chez nos deux malades : tout le tableau clinique se réduisit, chez l'un comme chez l'autre, à la fièvre, à la céphalée et, vers la fin, à la raideur douloureuse de la nuque.

Nous croyons avoir, au moins chez notre second malade,

apporté toute la célérité possible à combattre les accidents, puisque, quinze heures après les premières manifestations fébriles, le foyer osseux fut réouvert et visité, et sept heures plus tard la dure-mère visitée à son tour, puis incisée.

Mais nous acquîmes la certitude que, pour ainsi dire, dès le début, l'espace sous-arachnoïdien avait été infecté dans sa totalité.

Étant données la gravité et l'inefficacité de l'incision de la dure-mère dans des cas semblables, nous nous sentirions peu porté à y recourir de nouveau dans les mêmes circonstances; la ponction lombaire, infiniment moins grave, donnerait à peu près les mêmes renseignements au point de vue du diagnostic, et, combinée avec des lavages antiseptiques de la dure-mère dénudée, elle nous semblerait constituer le mode de traitement à la fois le plus rationnel et le moins offensif à opposer à ces accidents d'un caractère si particulièrement désespéré.

SOCIÉTÉ AUTRICHIENNE D'OTOLOGIE

Séance du 24 février 1902.

A propos de la tumeur kystique de la caisse rapportée par le Dr Pick et présentée à la Société, Politzer croit qu'il s'était agi d'un repli muqueux encapsulé, à l'intérieur duquel se serait fait de l'accumulation de produits de sécrétion et de masses cholestéatomateuses.

Urbantschitsch présente un malade affecté d'une **otorrhée intermittente guérie par des inhalations de nitrite d'amyle.**

Malade de quarante-huit ans, a eu la scarlatine à l'âge de douze ans. Depuis, son oreille gauche suppure d'une façon intermittente; elle reste sèche pendant des années, puis recommence à couler; c'est ainsi qu'en ce moment elle suppure depuis neuf mois malgré l'emploi méthodique de l'eau oxygénée. En revoyant le malade le 12 février 1902, Urbantschitsch apprend que la sécrétion ne commence à se montrer qu'entre dix heures et midi et ne continue

que jusqu'à trois heures de l'après-midi; et, en effet, plusieurs examens pratiqués en dehors de ces heures restent négatifs.

On essaie les inhalations de nitrite d'amyle; deux à trois gouttes sur un peu de coton à respirer jusqu'à production d'une légère rougeur dans la région temporale, ce qui arrive au bout de six à huit secondes. Le jour après, l'accès commence une heure plus tôt, il dure jusqu'à trois heures, mais est manifestement plus faible. Après la deuxième inhalation il n'y eut plus que très peu de sécrétion, de même après la troisième; toute sécrétion cesse à partir de la quatrième et ne reparaît plus dans la suite. En outre, le malade est débarrassé d'une lourdeur de tête qu'il accusait tous les matins jusqu'à l'apparition de la sécrétion auriculaire.

Le bon succès des inhalations de nitrate d'amyle montre qu'il s'était agi très probablement d'une trophonévrose vaso-motrice.

Entre autres, Urbantschitsch dit avoir vu encore le cas suivant : un malade se plaint d'une otorrhée qui ne se montre que le matin; elle est très abondante et s'accompagne de douleurs très vives vers l'apophyse qui ne disparaissent pas malgré un traitement des plus rationnels institué par un otologiste et continué pendant des semaines. A tel point qu'on conseille la trépanation. Urbantschitsch voit le malade à sa policlinique et apprend que la sécrétion ne commence à se montrer que vers neuf heures du matin pour cesser vers midi. Il examine l'oreille pendant l'après-midi et effectivement ne trouve plus trace d'exsudat dans la caisse facilement accessible à la vue à travers une large perforation. Les inhalations de nitrite d'amyle font disparaître l'otorrhée et les douleurs à l'apophyse dès le troisième jour. Depuis, le malade va bien.

Alt demande de quelle nature était la sécrétion. Il se rappelle un cas où pendant les règles il se produisait périodiquement un écoulement clair comme l'eau de roche.

Urbantschitsch dit que la sécrétion avait été muco-purulente dans son cas.

Urbantschitsch rapporte le cas d'une **hémorragie spontanée du sinus au cours d'une trépanation** faite sur un malade de soixante ans.

Le malade s'était fait, vers la fin de décembre 1901, une douche de Weber, pendant laquelle il avait ressenti une vive douleur dans l'oreille droite. Les douleurs restent très vives pendant deux jours, puis le tympan se perfore et il s'établit une otorrhée profuse, purulente, impossible à faire arrêter par les moyens usuels. Urbantschitsch est consulté en février 1902. Il constate une blennorrhée

auriculaire profuse; après un nettoyage soigneux, il peut voir nettement que la sécrétion descend de l'antre. L'apophyse ne présente rien d'anormal ni à la palpation ni à la percussion. Le malade dit ne pas souffrir du tout de son oreille; il a la tête un peu lourde; il n'y a pas de température.

On trépane l'apophyse le 17 février. La corticale est très épaisse; dès que la gouge l'a traversée, il s'écoule un flot de pus d'abord sous une forte pression puis plus lentement, mais animé de battements très nets pendant deux à trois secondes; brusquement et tout de suite après, une masse de sang noirâtre, absolument comme après la blessure du sinus. Pour pouvoir tamponner plus facilement, on agrandit rapidement l'ouverture à la curette, puis on introduit de longues bandelettes de gaze pour faire une bonne compression. On continue l'opération en mettant à nu l'antre et la caisse, qui communiquent largement et contiennent beaucoup de pus franc, non mélangé de sang. Maintenant seulement on arrive avec beaucoup de précautions à enlever les tampons sans provoquer de nouvelle hémorragie. La paroi du sinus est à découvert sur une étendue de un demi-centimètre; on remarque que sa coloration est d'un gris sale caractéristique. Le sang filtre à travers une déchirure très nette. Quant à la cellule de la pointe, ouverte dès le premier coup de gouge, elle est séparée de l'antre par un pont osseux friable, très facile à entamer à la pince coupante. Le reste de l'opération a été conduit comme toujours et n'a été marqué par aucun incident.

Il est peu probable que ce soit un coup de gouge malencontreux qui ait déchiré le sinus, puisque la déchirure était située loin de la place où la gouge avait porté et que l'hémorragie ne s'est pas produite immédiatement après le coup donné. L'accident est susceptible d'une autre explication et serait dû à une cause toute mécanique, c'est-à-dire à la dépression brusque qui s'est produite au-devant des parois du sinus une fois l'abcès de la pointe vidé. Le pus y était, en effet, soumis à une très forte pression puisqu'il s'échappait en jet dès l'ouverture, et les parois sinusiennes toutes macérées par la périphlébite concomitante étaient toutes préparées à la déchirure.

Le même accident aurait encore pu se produire spontanément, en dehors de toute trépanation, si le pont osseux qui séparait l'antre de la cellule de la pointe avait cédé sous la pression du pus. Les mêmes causes produisant les mêmes effets, on aurait eu tout le tableau d'une hémorragie spontanée du sinus latéral par la caisse et le conduit auditif.

A remarquer encore l'évolution insidieuse de la mastoïdite et l'absence complète de tout symptôme réactionnel classique.

M. Scheyr rapporte un cas d'**affection labyrinthique due au salicylate de soude.**

Femme de trente-six ans, atteinte de rhumatisme articulaire. Entre à l'hôpital le 6 février 1902, où pendant cinq jours on lui donne cinq paquets par jour de 50 centigrammes de salicylate de soude. Le 12 février elle est prise d'un vertige intense, de bourdonnements et de douleurs de tête : à droite les bourdonnements cessent bientôt — on avait immédiatement cessé l'usage du salicylate — mais à gauche ils persistent avec la même intensité; la malade les compare au bruit d'une machine à coudre, elle se plaint aussi de surdité.

La marche est incertaine, il y a une légère titubation dès qu'elle marche les yeux bandés; impossible de se maintenir sur une jambe ou de suivre une ligne droite. Le tympan ne présente rien d'anormal; Weber latéralisé à droite, Rinne positif à droite. A gauche, abolition de toute perception osseuse; la voix chuchotée n'y est pas entendue, et la voix ordinaire à une distance telle qu'on ne peut pas exclure toute perception des sons par l'autre oreille. Le cathétérisme n'améliore l'audition ni d'un côté ni de l'autre.

Le 22 février, la voix chuchotée est entendue à 2m50 à droite et à 1m50 à gauche. Le vertige persiste toujours dès que la malade essaie de se soulever, les bourdonnements sont moins forts, la marche moins incertaine.

Scheyr rappelle les observations connues jusqu'à ce jour et les expérimentations que Gradenigo, Kirschner, Moos et Schwabach, ont faites à ce sujet.

M. Politzer présente un cas de **rhinosclérome étendu compliqué de catarrhe tubaire.**

Le malade fait remonter son affection à deux ans; il y eut d'abord de la toux et de l'obstruction nasale, en même temps de l'épaississement des tissus de l'entrée du nez; trois à quatre mois après la voix s'est voilée, mais il n'y eut jamais de la dysphagie.

Les tympans sont légèrement atrophiés et rétractés, de couleur cuivrée : Rinne négatif des deux côtés; les sons profonds sont moins bien perçus que normalement. L'audition est : à droite, de 3 mètres pour la voix ordinaire et de 65 centimètres pour l'acoumètre; à gauche, respectivement de 3 mètres et de 45 centimètres.

La douche de Politzer n'est pas praticable à cause de l'induration extrême du vestibule du nez, qui ne permet pas la fermeture complète. Le cathétérisme indique une trompe rétrécie et donne des râles humides. L'audition n'est pas améliorée.

L'entrée du nez est très élargie; les tissus ordinairement mous de l'aile sont indurés; impossible de les dilater au spéculum ou de les comprimer. On voit le cornet moyen des deux côtés, l'air passe d'une façon satisfaisante. Le palais membraneux est immobilisé et en partie raccourci par des brides cicatricielles adhérentes aux piliers antérieurs. La luette est couchée sur la surface supérieure du voile; à la rhinoscopie postérieure on trouve des nodules isolés sur le voile membraneux, allant à droite jusqu'à adhérer au pavillon de la trompe. On n'arrive pas à voir les bords des choanes à une première inspection; avec le doigt on arrive facilement jusque sur la voûte du pharynx.

On n'aurait jusqu'ici publié qu'un seul cas (Pick, *Prag. med. Wochens.*, 1883, n° 45) de propagation du sclérome vers la trompe d'Eustache.

Séance du 10 mars 1902.

Le professeur Politzer présente un malade sur lequel il avait fait en mai 1901 un **évidement pétro-mastoïdien pour cholestéatome**. Comme il y avait eu des symptômes de complication intra-cranienne il avait ouvert en même temps la fosse cérébelleuse et cérébrale moyenne; d'où brèche opératoire très étendue. Il était resté une cavité rétro-auriculaire de 1cm 50 de diamètre à peu près, qu'on est arrivé à obturer par une *opération plastique d'après Passow;* seulement, au lieu de fermer au catgut, Politzer a employé la soie en faisant sortir les deux bouts par la plaie de réunion des lambeaux, ce qui lui a permis d'enlever les fils au premier pansement. La réunion par première intention s'est faite facilement au bout de dix jours.

Les communications du Dr Alt, *Recherches expérimentales sur les sensations acoustiques* et du Dr Alexander sur le *Traitement chirurgical de la pyohémie otitique* devant être publiées *in extenso*, nous nous réservons de les résumer plus tard. (*Monats. f. Ohrenheilk.*, juin 1902.)

Dr Bertemes.

ANALYSES DE THESES

Traitement radical des sinusites frontales chroniques, par le Dr Pierre CAUZARD.

Dans sa thèse, l'auteur, après de nombreux détails sur l'embryologie et l'anatomie des sinus frontaux, sur les anomalies que présentent ces cavités, arrive à l'historique des différents et nombreux procédés opératoires dont il fait l'exposé. Les premiers essais de curettage de sinus datent de 1750 et 1773. En 1812, Schütz ouvre le sinus par le prolongement orbitaire; en 1817, Beer perfore la paroi antérieure et explore le sinus; en 1838, Stenier trépane l'ethmoïde et, pour la première fois, établit le drainage fronto-nasal; en 1884, Ogston fait la trépanation de la paroi antérieure du sinus, établit la communication naso-frontale, mais opère sur la ligne médiane afin de toujours ouvrir les deux sinus. En réalité les suppurations ne sont bien connues que depuis peu de temps; à Ziem revient l'honneur de les avoir bien étudiées, à l'étranger; en France, ce sera le grand honneur de Luc d'avoir, le premier, réglementé la technique opératoire de la cure radicale de l'empyème frontal et maxillaire. En 1890, Panas préconise la voie orbitaire; en 1891, Moulaz préconise le passage d'un ou deux drains par les fosses nasales; en 1893, Lacoarret préconise le procédé endonasal, tandis que Moure reproche à cette méthode d'agir à l'aveuglette. Enfin, en 1894, Luc, après la résection de la partie antérieure du sinus, dit que l'on peut soit appliquer la peau sur la paroi profonde ou bien pratiquer un tamponnement de moins en moins profond du foyer osseux, de façon à n'obtenir que progressivement le comblement de la cavité du sinus. Dans une autre observation, il procède autrement et établit la communication naso-frontale en défonçant complètement la paroi externe de la cavité nasale. Pour se résumer, Luc dit que pour obtenir une cure radicale, il faut supprimer la totalité de la paroi antérieure du sinus, et il sera établi, dans tous les cas, une large brèche de communication entre le foyer fronto-ethmoïdal et la fosse

nasale correspondante; la plaie sera ensuite entièrement suturée.

Ce n'est qu'en 1895 que Luc expose son procédé de cure radicale, dénommé à tort « procédé d'Ogston-Luc », car c'est Luc qui, le premier, régla les différents temps de cette opération, différente en bien des points de celle d'Ogston. En 1895, Kuhnt insiste sur la nécessité qu'il y a de gratter toutes les muqueuses du sinus, et de faire l'ablation de toute la paroi antérieure du sinus et de toute la muqueuse malade; dans un autre procédé, il insiste sur la nécessité d'enlever la paroi inférieure du sinus. L'opération sera terminée par la pose d'un drain au niveau de la queue du sourcil. En 1897, Milligan est d'avis d'ouvrir toujours le sinus frontal par la méthode de Kuhnt, mais après avoir curetté et réséqué une partie du méat moyen. Moure emploie le procédé d'Ogston-Luc, et, en cas de sinusite double, préfère deux incisions sourcilières à l'incision médiane; il agrandit le canal naso-frontal, mais ne met pas de drain. D'après ce dernier auteur, le procédé d'Ogston-Luc réalise le procédé idéal de la cure radicale de la sinusite frontale, qu'elle soit fongueuse ou même fistuleuse.

En résumé, parmi ces différents procédés, deux sont à retenir : celui de Kuhnt et celui d'Ogston-Luc; ce dernier beaucoup plus répandu. L'auteur établit ensuite les indications de l'intervention radicale. On devra donc opérer en présence d'un empyème ferme s'accompagnant de troubles oculaires ou cérébraux; de même pour un empyème latent, dans toutes les formes osseuses, fistuleuses, enfin en présence de signes de rétention. En tout cas, il est bon de savoir que la sinusite frontale est une affection sérieuse, suivie de complications cérébrales le plus souvent mortelles. L'auteur, une fois l'intervention décidée, donne la préférence à la méthode de Luc, qui remplit tous les desiderata. Le sinus sera ouvert au-dessus du rebord orbitaire (1/2 centimètre environ) pour donner un orifice du diamètre d'une pièce de 1 franc; on fera ensuite le curettage méticuleux de tout le sinus; on décortiquera si possible la muqueuse; cela fait, on procédera au curettage du canal naso-frontal et à son agrandissement. On terminera soit par un tampon-

nement fronto-nasal à la gaze iodoformée, soit par le placement d'un drain en caoutchouc. Certains auteurs, tels que Moure, Lubet-Barbon, ne pratiquent aucun drainage. On suturera ensuite le périoste d'abord, puis la peau, séparément. En cas de récidive, l'auteur préconise le procédé de Luc-Kuhnt, que Luc a exposé et conseillé en 1894. Enfin, en cas de déformation trop accentuée, on aura recours aux injections de vaseline liquide.

Suivent de nombreuses observations faisant ressortir les nombreux avantages de la méthode Ogston-Luc. (Thèse de Paris, 1901.)

Dr Mercier Bellevue.

REVUE GÉNÉRALE ET ANALYSES

BOUCHE ET PHARYNX BUCCAL

Conduite à tenir en présence d'une lésion néoplasique ulcéreuse indéterminée de la langue ou de la cavité buccale par M. Lenglet.

Quelle conduite tenir en présence d'une tumeur sur la nature de laquelle le praticien n'est pas éclairé, peut-on arriver au diagnostic sans employer d'emblée un traitement spécifique, n'y a-t-il pas de moyen plus rationnel que le traitement d'épreuve? D'après l'auteur, la chose serait possible, grâce au microscope, qui peut d'emblée nous dire si le mal est de nature inflammatoire, tuberculeuse ou néoplasique.

Mais si cet examen microscopique est impossible, que peut-on attendre de l'exploration thérapeutique? L'iodure est un excellent médicament si la lésion néoplasique est de nature syphilitique, mais dans un cas douteux il vaut mieux ne pas en tenter l'emploi, car il peut être un moyen infidèle lorsque la lésion est à la fois syphilitique et tuberculeuse, et dangereux lorsque la tumeur est purement cancéreuse.

Peut-on avoir recours au calomel pour éclairer un diagnostic douteux? Le calomel agit d'une façon identique sur les cellules infiltrées ou nées sur place dans le tissu con-

jonctif. Au point de vue pratique, par conséquent, on peut donc dire que le calomel amènera très probablement la résolution partielle de la tumeur ulcérée dans son ensemble, quelle qu'en soit la nature : il ne peut donc servir à établir un diagnostic différentiel. De plus, aucune observation clinique ne permet de dire d'une façon certaine si cette rétrocession produite sous l'influence du calomel sera utile ou nuisible. En effet, après une injection faite dans le but de s'assurer si une néoplasie n'était pas d'ordre syphilitique, on a vu, quand il s'agissait d'un cancer, le mal rétrocéder tout d'abord, puis croître avec une rapidité foudroyante. L'auteur conclut qu'il ne faut jamais faire d'injection de calomel dans une ulcération d'apparence néoplasique dont le diagnostic est hésitant.

BOSTON MEDICAL LIBRARY FEB 2 1908

En résumé, le microscope est le moyen le plus sûr pour établir la nature d'une ulération néoplasique douteuse; si l'examen anatomo-pathologique ne peut être fait, le calomel peut être dans certains cas un bon médicament d'épreuve; quant à l'iodure, il n'est jamais indispensable, et ne doit jamais être employé dans les cas douteux. (*Presse méd.*, 5 mars 1902.)

Dr Mercier Bellevue.

NEZ ET PHARYNX NASAL

Élargissement de la racine du nez occasionnée par des polypes des fosses nasales, par le Dr Lichtwitz, de Bordeaux.

L'élargissement de la racine du nez fait habituellement songer à une gomme ou à une tumeur maligne des fosses nasales. Mais dans certains cas, très rares au dire de l'auteur, les polypes simples des cavités nasales peuvent déterminer cette déformation. On en citerait, pense-t-il, trois cas épars, et encore dans un cas il s'agirait plutôt de tumeur maligne que de simples polypes.

Les principaux auteurs ne parlent pas de ces déformations, sauf cependant Treitel qui, en 1901, en publie une observation.

En décembre 1899, le Dr Lichtwitz est frappé de l'élargissement considérable du nez chez un homme de vingt-

six ans, se plaignant d'une obstruction nasale. Interrogé, le malade dit avoir été atteint de polypes du nez pour lesquels il a été opéré quatre fois, la dernière en 1896, cette fois-ci à l'aide de pinces : l'hémorragie abondante anémia le malade à un tel point qu'il mit trois mois à se guérir.

L'examen révèle dans les deux fosses des polypes multiples, mais de volume moyen, ne remplissant pas toutes les fosses nasales et ne débordant pas les choanes. Au toucher on peut se rendre compte que la déformation extérieure tient surtout à la disjonction des os propres du nez d'avec les branches montantes du maxillaire supérieur; entre la branche montante droite et les os propres du nez existe une fente de 2 à 3 millimètres.

Les cartilages du nez sont indemnes, la voûte palatine normale. La déformation nasale ne serait apparue que vers l'âge de douze ans. L'ablation réitérée des polypes, pratiquée par l'auteur, n'a en rien modifié la malformation décrite.

D'après lui, cette observation serait intéressante par sa rareté et par la pathogénie de la déformation. On ne saurait, croit-il, l'attribuer à la pression exercée par les polypes, mais plutôt à de la périostite et de l'ostéite proliférante de voisinage soit due aux polypes, soit consécutive au traumatisme barbare subi par le malade.

L'auteur pense que cette déformation est due non à une cause mécanique, mais à un processus inflammatoire de voisinage. La persistance de la déformation après l'ablation des polypes insuffisants pour distendre les parois latérales semblerait militer en faveur de cette idée. (*Archiv. internat. de laryngo-oto-rhinol.*, n° 6, 1902.)

Dr Mercier Bellevue.

Vertige d'origine nasale, par M. Collet.

L'auteur publie une observation intéressante au point de vue clinique, mais dont il est difficile d'expliquer la pathogénie.

Il s'agit d'un homme de trente-deux ans, très nerveux, mais

ni alcoolique ni syphilitique. A trois reprises différentes et dans des circonstances variées, après un picotement nasal suivi ou non d'éternuement, il éprouve à la nuque une douleur très vive et instantanée et tombe sans perdre connaissance, sans résolution musculaire complète. Cette singulière crise s'accompagne de congestion, puis de pâleur de la face; elle est suivie d'abattement prolongé, et, pendant un quart d'heure environ, d'une transpiration abondante. Le malade ne perd jamais connaissance, la sensibilité est égale des deux côtés, l'examen ne montre qu'un peu de congestion du larynx et du pharynx, la fosse nasale gauche présente un éperon, enfin l'oreille gauche présente une sclérose du tympan. La soudaineté de l'attaque et les conditions dans lesquelles elle se produit font songer à un ictus laryngé, d'autant plus qu'entre les deux accès d'origine nasale le malade a eu un accès de vertige laryngé ou pharyngé. Les diverses théories pour expliquer la pathogénie de l'ictus laryngé sont toutes incertaines : l'une attribue l'ictus laryngé à un trouble circulatoire, l'autre à une excitation du laryngé supérieur, une troisième à une irritation du bulbe par l'intermédiaire du pneumogastrique; une autre considère l'ictus laryngé comme une manifestation épileptique.

Le vertige d'origine nasale se prête aux mêmes interprétations; l'auteur croit cependant que l'excitation s'irradie de la deuxième branche du trijumeau vers les divers centres bulbaires. Cette théorie expliquerait la violente douleur à la nuque, la pâleur de la face, la transpiration consécutive, surtout si l'on considère qu'en cette circonstance le trijumeau est fortement irrité. Les symptômes décrits font songer à une crise d'épilepsie larvée dont le picotement nasal serait l'aura, mais elle a contre elle l'absence de perte de connaissance complète et surtout l'absence de tout stigmate épileptique.

L'auteur en conclut qu'il y a des épilepsies et non une épilepsie et propose le terme de vertige d'origine nasale, qui n'a aucune prétention pathogénique. (*Ann. des mal. de l'oreille, etc.*, févr. 1902.) Dr Mercier Bellevue.

CAVITÉS ACCESSOIRES

Sinusite maxillaire et péritonite aiguë *(Empyema antri Highmori und Peritonitis acuta)* (travail de la clinique de Schrötter, Vienne), par le Dr C. Reitter.

Jeune fille de vingt et un ans, bien constituée, se plaint de mal à l'estomac, de palpitations et d'obstruction nasale à droite. Souffle cardiaque à la pointe, polypes dans la fosse nasale droite; rien de spécial ailleurs. Ablation des polypes. Deux jours après, amygdalite lacunaire aiguë; la température reste à 39 degrés pendant quarante-huit heures, puis revient à la normale, et tout rentre dans l'ordre. Quelques jours après, nouvel accès de fièvre intense; le ventre devient sensible à la percussion et à la pression; il y a de la diarrhée, des vomissements; bref, la jeune fille fait une péritonite aiguë grave, dont elle meurt le quinzième jour de son entrée à l'hôpital. Le diagnostic de péritonite est pleinement confirmé à l'autopsie, qui est faite trois heures après. On ne trouve rien d'anormal dans les organes génitaux; par contre, le sinus maxillaire droit est rempli d'un exsudat muco-purulent à streptocoque, et l'exsudat péritonéal contient du streptocoque aussi. L'auteur se base surtout sur la constatation du même bacille pyogène dans les deux cavités pour affirmer une relation de cause à effet. L'ablation des polypes aurait été le point de départ d'une exaspération de virulence des microbes dans le sinus maxillaire; de là, l'infection serait descendue aux amygdales, et quelques jours après elle se serait propagée au péritoine par voie métastatique. (*Monats. f. Ohrenheilk.*, janv. 1902.)

Dr Bertemes.

Empyème du sinus frontal; quelques remarques sur le traitement *(Empyema of the frontal sinus, etc.)*, par M. George L. Richards.

Au cours de ce travail, l'auteur cite l'observation d'une femme qui souffrait depuis plusieurs années de maux de tête; les verres qui lui ont été prescrits par un oculiste ne lui ayant procuré aucun soulagement, et croyant que la cause des céphalées résidait dans le nez, d'autant plus que la malade avait de l'obstruction des deux fosses na-

sales et un écoulement nasal purulent, on finit par l'adresser à l'auteur. Celui-ci trouva, en effet, de nombreux polypes dans les deux fosses nasales, qu'il enleva, et fit des ponctions exploratrices de tous les sinus, sans trouver de pus nulle part. La sécrétion purulente diminua considérablement à gauche, mais avait persisté à droite. L'auteur enleva ensuite les deux cornets moyens. Les maux de tête n'en persistaient pas moins, ainsi que la rhinorrhée; les injections pratiquées dans les deux sinus frontaux restaient sans effet. L'auteur fit alors une opération infra-orbitaire à droite, dans l'angle formé par le sourcil et la racine du nez, de façon à créer une large communication entre le sinus frontal et la fosse nasale correspondante. Il trouva du pus liquide, sans granulations. Croyant avoir assuré un drainage suffisant, aussi bien par la voie externe que par la voie interne, l'auteur laissa la plaie extérieure se refermer au bout de quelque temps, et négligea d'introduire un tube de drainage dans la fosse nasale.

Il y eut une amélioration passagère, mais la sécrétion purulente persistant, l'auteur opéra de nouveau, quelques mois plus tard, cette fois des deux côtés, et dans la même région, et trouva du pus dans les deux sinus. L'ouverture nasale fut élargie à l'aide d'une curette, et bourrée à la gaze iodoformée, remplacée au bout de quelques jours par des tubes en caoutchouc assez épais et perforés qui furent laissés en place pendant quatre semaines. Les ouvertures externes se sont refermées; mais les ouvertures nasales sont devenues petites au point de laisser passer à peine une sonde en argent. La sécrétion purulente persistait.

Quelques semaines plus tard, nouvelle opération. Cette fois, la curette fut maniée avec plus de vigueur, de façon à briser toutes les cellules de la région externe, et on introduisit dans les sinus des tubes de drainage plus forts. La quantité de pus était alors peu considérable à droite, mais la malade se plaignait de douleurs très fortes de ce côté. La guérison s'accomplit comme la fois précédente. Les tubes furent laissés en place plusieurs semaines, mais la suppuration persistait toujours. La malade partit chez

elle, mais comme les douleurs se maintenaient toujours aussi violentes, elle fut de nouveau opérée deux mois plus tard.

Cette fois, les incisions ont été faites plus haut, dans la région frontale, aussi au bord sus-orbitaire, dans l'espoir que la curette pourrait passer plus directement dans la fosse nasale et que l'opération en serait plus complète. On trouva encore du pus dans le sinus gauche, mais le droit était complètement oblitéré par du tissu osseux de nouvelle formation. On n'a pas trouvé de communication entre les deux sinus. La plaie se guérit sans encombre, et l'auteur était convaincu d'avoir obtenu une guérison définitive; mais, un peu plus tard, la malade revint, disant qu'elle avait toujours un léger écoulement purulent des deux fosses nasales, avec, de temps à autre, une tuméfaction au niveau de l'angle interne de l'œil droit, avec douleur considérable dans les deux régions temporales, particulièrement dans la droite.

La malade fut opérée de nouveau. Les deux sinus frontaux ont été trouvés oblitérés par du tissu osseux et n'ont pas été, pour cette raison, ouverts dans toute leur étendue. Les orifices naturels de communication avec les fosses nasales ont été élargis autant que possible, et toutes les cellules antérieures accessibles brisées et détruites. Le sinus maxillaire droit fut ouvert, mais ne renfermait pas de pus. On essaya d'ouvrir le sinus sphénoïdal droit, mais sans grand succès. On introduisit dans les fosses nasales de gros drains et on referma les plaies externes. Bientôt, les douleurs temporales cessèrent. Les drains furent retirés au bout de cinq jours, et on introduisit dans la fosse nasale droite, par l'incision externe, un tube courbe en argent, qui fut laissé en place pendant trois semaines. La malade est toujours en traitement : elle va certainement mieux, mais l'auteur émet des doutes quant aux chances d'une guérison définitive, attendu que chaque intervention avait été suivie d'une amélioration. Vu le nombre des opérations qu'elle avait subies, le résultat cosmétique peut être considéré comme satisfaisant.

L'auteur croit qu'il s'agissait, dans ce cas, non seulement d'empyème des sinus frontaux, mais encore d'une suppuration des cellules ethmoïdales adjacentes, et peut-être aussi du sinus sphénoïdal, et que c'est pour n'avoir pas tenu compte de cette possibilité qu'il a échoué dans ses précédentes opérations. Aussi, croit-il que toutes les fois qu'on pratique une incision externe, il faut détruire les cellules ethmoïdales antérieures à l'aide de la curette, autant qu'il est possible d'en atteindre, en se dirigeant de haut en bas; et, lorsqu'on tient la portion tranchante dirigée en arrière et en dehors ou en dehors et en avant, on ne risque de léser aucun organe important. Ce n'est qu'en la dirigeant vers le centre qu'on s'expose à léser la lame criblée, qui est distante de 14 à 20 millimètres de la racine du nez, un peu au-dessous de son niveau.

Il s'agit évidemment là d'un cas extrême, qui n'aurait jamais guéri par le seul traitement intra-nasal. Mais faut-il, avec Hartmann, recommander le traitement par la voie externe, toutes les fois qu'un essai plus ou moins prolongé de drainage intra-nasal est resté sans succès? Ceci dépend des cas, et il est impossible de poser une règle absolue quant à la longueur du délai pendant lequel on doit pratiquer le traitement intra-nasal. L'auteur trouve que ce qui se dégage plutôt des récentes discussions sur le traitement de l'empyème du sinus frontal, c'est une tendance extrême au conservantisme. Il donne ensuite la description de toutes les opérations proposées pour la cure radicale de l'empyème frontal et propose, de son côté, un procédé qui ne constitue qu'une légère modification de ceux déjà existants. (*Amer. Journ. of med. Sciences*, mars 1902.)

Dr S. Jankelevitch.

LARYNX ET TRACHÉE

Deux cas d'hémorragie laryngée, par M. Anderodias.

Le médecin observe rarement des hémorragies laryngées, sauf les cas où l'organe est malade, mais alors c'est le trouble local qui dirige l'attention, et le laryngoscope impose le diagnostic.

Mais il n'en est pas de même pour les hémorragies névropathiques ou congestives dont certains auteurs nous ont donné des communications; hémorragies supplémentaires chez certaines femmes mal réglées, ou même aménorrhéiques.

Ces laryngorragies, parfois assez abondantes, d'ordre purement congestif ou névropathique, sont assez rares si on les compare aux hémorragies sous-muqueuses interstitielles que l'on rencontre dans certaines maladies générales : variole, scorbut, purpura, mal de Bright.

L'auteur prétend même que cette sorte d'hémorragie ne se produit qu'à la suite d'un traumatisme, et que, le plus souvent, l'écoulement de sang se fait au niveau de varices de la base de la langue, ou du côté du pharynx nasal, la voûte du pharynx en particulier, et l'hémorragie serait assez abondante pour simuler une hémoptysie. Insistant sur la nécessité absolue de bien établir l'origine de ces hémorragies, l'auteur rapporte deux observations.

La première se rapporte à un homme de cinquante-deux ans, atteint de mal de Bright, et qui fut atteint presque subitement d'aphonie complète coïncidant avec une dyspnée assez forte et un léger crachement de sang. L'examen ne fait rien découvrir, sauf une vive rougeur du pharynx.

Le larynx, par contre, est d'un rouge sombre. La muqueuse de l'épiglotte et les différents replis sont très congestionnés, les bandes ventriculaires tuméfiées, les cordes vocales en position médiane et reliées entre elles par des caillots. L'amygdale linguale ne présente ni varices ni hypertrophie. Après avoir enlevé les caillots, l'auteur vit sourdre un filet de sang au niveau de la bande ventriculaire gauche. Après cautérisation au chlorure de zinc, inhalations, et surtout repos absolu de l'organe, le malade n'eut plus d'hémoptysie, la congestion diminua et la dyspnée disparut.

L'auteur se demande si cette hémorragie laryngée ne pourrait être au même titre que l'épistaxis considérée comme un symptôme du brightisme au début.

Dans une seconde observation, l'auteur rapporte l'his-

toire d'un homme de cinquante-trois ans, arrivé à la période cachexique d'une cirrhose atrophique, qui présenta un état congestif de toutes les muqueuses respiratoires très intense, accompagné de petites hémorragies sous-muqueuses. L'auteur ne put constater aucun point saignant dans le larynx, et ne peut expliquer la laryngorragie suivie d'aphonie presque subite que par une infiltration globulaire des couches sous-muqueuses, chez un malade atteint de purpura et de cirrhose atrophique, et, si l'on s'en rapporte à Lubet-Barbon, ce serait au trouble de la fonction hématopoiétique du foie par la cirrhose qu'il faudrait attribuer la cause de ces hémorragies.

L'auteur insiste sur l'importance d'un diagnostic ferme dans certaines hémoptysies d'origine laryngée, et sur la nécessité de ne pas attribuer aux poumons tout crachement de sang dont on ne peut expliquer l'origine. (*Gaz. méd. de Picardie*, n° 2.) Dr Mercier Bellevue.

De la contracture des cordes vocales dans certains cas de position médiane, *Della contrattura delle corde vocali in taluni casi di posizione mediana delle stesse*, par M. A. Trifiletti.

1° L'immobilité d'une seule ou des deux cordes vocales en position médiane ne constitue pas un signe univoque de la nature paralytique de la lésion, comme on l'admet pour la position cadavérique (paralysie totale), car, à côté de la paralysie des crico-aryténoïdiens postérieurs avec contracture simple ou paralytique des antagonistes, il existe certains cas de contracture primitive des adducteurs.

2° La position médiane, avec tension et immobilité d'une corde, surtout lorsqu'elle survient d'une façon aiguë, constitue le signe laryngoscopique le plus caractéristique de ces cas de contracture primitive; à plus forte raison, lorsque cet état morbide présente des variations au cours de l'observation clinique.

3° Pour maintenir cette variété de trouble moteur du larynx, il existe, dans les cas en question, dans la plupart d'entre eux tout au moins, certaines conditions pathogéniques ayant pour effet une stimulation continue ou répétée du récurrent, sans compression. Cette stimulation disparaît

avec la paralysie; la dénomination la plus appropriée à ces cas serait celle de contracture par stimulation. Le type des lésions de ce genre est constitué par les anévrysmes de la concavité de l'aorte, auxquels il faut joindre les tumeurs bénignes du cou et du médiastin (adénites, goitres), et peut-être aussi les névrites infectieuses ou idiopathiques du récurrent, tout au moins pendant la période initiale de l'inflammation.

4° Le trouble laryngé, dans ces cas, ne peut être que de nature fonctionnelle, c'est-à-dire susceptible d'une régression, et le mécanisme de sa production peut être comparé aux effets spastiques de la stimulation électrique ou mécanique du récurrent, qu'on obtient par la voie expérimentale.

5° A côté de la tension exagérée des cordes vocales, il faut tenir compte d'autres signes laryngoscopiques : forme rectiligne du bord libre de la corde, rotation de l'aryténoïde en dedans, inclinaison de son sommet en avant, etc.; tous ces signes autoriseront à attribuer l'état de tension des cordes vocales à des modifications survenues dans l'appareil moteur intrinsèque.

6° Pour ce qui est de la conservation relative de la voix et l'existence de troubles respiratoires plus ou moins prononcés dans la position médiane, la nouvelle interprétation proposée par l'auteur ne vient changer en rien la façon dont se présentent ces signes, sauf en ce qui concerne leurs variations possibles. Quant au reste, les connaissances acquises restent valables dans les cas particuliers dont il s'agit, à savoir que la voix, étant donné que le trouble est le plus souvent unilatéral, peut être conservée au point de paraître normale, et que les troubles respiratoires, pour la même cause, sont presque nuls, surtout pendant la respiration calme, mais deviennent très prononcés lorsque la lésion est bilatérale.

7° Si le pronostic et le traitement de ces cas ne dépendaient que de la lésion récurrentielle, ils seraient bien simples; mais, à part les cas de névrite idiopathique qui se trouvent bien de l'électrisation, et cela d'autant mieux

qu'ils sont moins anciens, tous les autres sont liés à de graves lésions concomitantes, telles qu'anévrysmes, tumeurs, etc. (Tir. à part de *Giorn. internat. delle Science med.*, XXIV, Napoli, librairie Detken et Rocholl, 1902.)

Dr S. JANKELEVITCH.

OREILLES

Corps étranger ayant séjourné vingt-cinq ans dans une oreille, par le Dr H. LAVRAND.

L'auteur a pu extraire de l'oreille d'un individu un petit caillou qui y avait été introduit vingt-cinq ans auparavant. Grâce à des irrigations tièdes et des manœuvres prudentes avec le stylet, l'objet fut retiré sans lésions du tympan, et l'audition redevint normale.

M. Lavrand rapporte ensuite deux autres observations de corps étrangers de l'oreille.

De ces faits on peut conclure que le diagnostic exact d'un corps étranger est souvent difficile, et que pour l'extraire il faut se servir le moins possible du stylet. Si l'on n'est pas certain de la présence du corps étranger, il vaut mieux s'abstenir de toute intervention. Si l'on intervient, après s'être assuré qu'il y a réellement un objet dans le conduit auditif, il faudra l'extraire avec la seringue à irrigation; à la rigueur, on pourra essayer un stylet recourbé, sous le contrôle de la vue, mais ne jamais employer de pince qui chasse le corps étranger en avant et le fait pénétrer plus profondément. (*Journ. des sciences méd. de Lille*, décembre 1901.)

Dr G. DUPOND.

Les otites insoupçonnées causes de surdité, par le Dr GELLÉ.

Atteint d'une affection catarrhale aiguë avec rhinite gauche, l'auteur a pu constater sur lui-même des phénomènes très marqués de surdité, en l'absence de douleurs locales. Cet envahissement sournois de la trompe, de la caisse et de l'attique a été une preuve de la facilité étonnante avec laquelle les inflammations du pharynx nasal, intertubaire, s'étendent aux oreilles et envahissent toutes les cavités à la fois.

Malgré cet abaissement assez considérable de l'ouïe, les symptômes objectifs et subjectifs auraient pu passer inaperçus, car en pareil cas les méthodes d'examen montrent une grande infériorité. Les fosses nasales seules paraissaient atteintes; cependant l'endoscope confirma une fluxion avec œdème de la caisse, née de l'état catarrhal aigu du cavum. Les sons bas n'étaient plus entendus, les sons aigus, au contraire, étaient très vite entendus, et de loin et sur le crâne. Les paroles étaient entendues comme à travers de l'ouate et, signe particulier, l'ouïe était douloureuse et coïncidait avec l'hyperesthésie de la muqueuse naso-cavitaire; enfin, l'auteur éprouva pendant quelques jours la sensation d'un corps étranger remuant dans le fond de l'oreille.

L'auteur se trouva bien de légères aspirations faites avec la bouche et un tube adapté au conduit auditif : l'air chaud expiré dans le fond de l'oreille produisit une agréable sensation et provoqua aussitôt un grand soulagement, mais on ne peut tout d'abord songer à aérer l'oreille moyenne, car les mucosités obstruent plus ou moins complètement les trompes.

Donc, pas de cathétérisme, pas de passage de stylet. Les applications de cocaïne permirent et rendirent supportables les fumigations, les pulvérisations et les irrigations du cavum à l'eau alcaline. Les aspirations par le nez parurent vider le cavum et même dégager les trompes, mais lentement. Toutes ces manœuvres demandent une grande douceur, car il se produirait, sans cela, un réflexe tubo-laryngé très actif en pareil cas.

La perte précoce des sons graves (ut^2) et des petits bruits par la voie osseuse sont les symptômes les plus nets dans ces coryzas aigus; enfin, la conduction osseuse est plus ou moins abolie, la conduction aérienne est conservée ar le tympan indemne et la chaîne des osselets.

De cette observation, absolument personnelle, l'auteur onclut que, dans toute rhinite grave, il faut songer à une ırdité précoce ou à une complication auriculaire que seul n examen attentif arrive à déceler.

En y songeant, on évitera peut-être bon nombre de surdités, qui peuvent se produire à la suite d'une de ces otites insoupçonnées, créées de toutes pièces par la répétition d'une cause banale. (*Tribune méd.*, 5 mars 1902.)

Dr Mercier Bellevue.

La labyrinthite dans la syphilis acquise, par Eugène Félix, agrégé à la Faculté de médecine de Bucarest.

Dans ce travail, l'auteur n'a en vue que le labyrinthe de la syphilis acquise.

L'oreille interne est atteinte surtout à la fin de la période secondaire ou au début de la période tertiaire.

Les recherches anatomo-pathologiques ont montré tantôt des lésions de dégénérescence, tantôt des lésions inflammatoires. De plus, les parois du labyrinthe peuvent être atteintes consécutivement de périostite.

La surdité dans la syphilis de l'oreille interne a une marche rapide : si la lésion est unilatérale, le malade peut ne pas s'en apercevoir.

Au point de vue clinique, il existe trois formes de syphilis labyrinthique : celle à marche lente, celle à marche rapide et enfin celle à début apoplectiforme. Dans les deux premières formes, le début est progressif; il est brusque dans la troisième.

Dans la labyrinthite à marche lente, il n'existe ni vertige ni bruits musicaux; l'acuité auditive est peu atteinte, et la transmission cranienne est seulement affaiblie.

Dans la seconde variété, qui est la plus fréquente, l'affection prend une marche progressive et rapide; elle envahit un ou les deux côtés à la fois. En plus de la surdité, il existe des vertiges, des bruits subjectifs qui, parfois, peuvent disparaître après un certain temps.

Dans la troisième forme, le début est brusque, avec vertiges, bourdonnements, vomissements et quelquefois perte de connaissance.

En général, l'examen du tympan est négatif, et il est rare de trouver des signes de participation de l'oreille moyenne.

La perception cranienne est abolie dans les formes graves; le Rinne est positif, le diapason localisé à l'oreille saine ou,

si les deux oreilles sont affectées, dans celle qui l'est le moins. Les sons aigus ne sont pas perçus, les sons graves conservés.

Bref, on observe des symptômes d'affection auriculaire interne, sans pouvoir en préjuger l'origine syphilitique.

Si l'affection auriculaire coïncide avec des accidents syphilitiques chez un individu ayant l'oreille indemne avant l'infection spécifique, le diagnostic n'offrira pas de difficultés.

Dans tous les cas, on doit soupçonner la syphilis dès que la surdité ne s'explique pas autrement.

Le pronostic, en ce qui concerne la surdité, doit être réservé, car, malgré le traitement antisyphilitique institué à temps, la guérison se fait attendre alors que les autres manifestations spécifiques ont disparu.

En dehors du traitement mercuriel et ioduré, le chlorhydrate de policarpine en injections sous-cutanées a été préconisé surtout par Politzer.

L'auteur rapporte ensuite une série d'observations, et se demande à quoi peut tenir que l'oreille interne soit atteinte aussi souvent dans la syphilis acquise.

D'après lui, il faut tenir grand compte de la constitution du malade, car la lésion auriculaire frappe surtout des anémiques et des débilités. Il faut remarquer, en effet, que beaucoup de syphilitiques présentent des oreilles indemnes, sans avoir suivi de traitement spécifique, tandis qu'on voit des malades traités énergiquement contracter des labyrinthites peu de temps après l'infection syphilitique. (*Ann. des mal. de l'oreille*, décembre 1901.) Dr G. Dupond.

Propagation d'un cholestéatome au cerveau et dans le ventricule latéral *(Arrosion des Gehirns in Folge von Cholesteatom Durchbruch cholesteatomatöser Massen in den Seitenventrikel)*, par le professeur Haug, de Munich.

Enfant de huit ans et demi, souffrant d'une otorrhée gauche depuis quatre ans. Depuis dix jours, il se plaint de violents maux de tête du côté gauche; il eut une forte fièvre, des vomissements, de la constipation, des frissons répétés.

Malade très amaigri, pouls 62, température 40°, obnubilation intellectuelle, cris inarticulés, parésie du bras droit, inégalité pupillaire, paralysie faciale à gauche. Otorrhée fétide très abondante, chute prononcée de la paroi postérieure du conduit. L'apophyse n'est ni rouge ni œdématiée; elle paraît être très sensible à la pression, ainsi que la région latérale du cou. Il n'y a aucune raideur ni sensibilité à la nuque; fond d'œil très congestionné.

L'antre est trouvé agrandi et rempli de masses cholestéatomateuses; la chute de la paroi s'explique par une hyperostose prononcée de la partie profonde du conduit osseux; la paroi postéro-supérieure de l'antre est cariée.

Résection de toutes les parties malades jusqu'à mise à nu complète du sinus et de la dure-mère. La substance osseuse est littéralement farcie de pus. L'incision du sinus latéral donne du pus et pas de sang; excision de toute la partie accessible. Tout près du sinus, la dure-mère est perforée et d'une couleur gris sale. On en résèque tant que l'on peut et on arrive ainsi sur la substance cérébrale même qui est mise à nu grand comme une pièce de cinquante centimes. Elle se montre infiltrée de masses cholestéatomateuses. L'état inquiétant du malade ne permit pas d'aller plus loin.

L'autopsie montre que l'infiltration cholestéatomateuse s'était faite surtout en arrière de l'antre; ainsi le vestibule et le labyrinthe ne présentaient rien d'anormal. Pachyméningite de toute la partie antérieure de la loge cérébelleuse. Le sinus latéral est vide de sang dans la plus grande partie de son trajet, ailleurs il est rempli de caillots. Quant au cerveau même, on peut d'abord y constater la surface mise à nu; de là, une traînée de masses cholestéatomateuses, entourées de substance cérébrale nécrosée, se produit entre les lobes temporaux et occipitaux, vers le cervelet et le ventricule latéral, qui en est rempli. (*Archiv f. Ohrenheilk.*, mars 1902.)

Dr BERTEMES.

Bordeaux. — Impr. G. GOUNOUILHOU, rue Guiraude, 11.

23e ANNÉE. N° 29. 19 JUILLET 1902.

REVUE HEBDOMADAIRE
DE
LARYNGOLOGIE, D'OTOLOGIE
ET DE RHINOLOGIE

CANCER DU LARYNX OPÉRÉ AVEC SUCCÈS
PAR VOIE ENDOLARYNGÉE[1]

Par le Dr A. BONAIN, de Brest.

Je vais peut-être sembler quelque peu retardataire en apportant ici l'observation d'un cancer du larynx opéré par voie endolaryngée. Mais le cas a été si simple au point de vue de l'intervention et il a été suivi si rapidement d'une complète guérison, que je n'ai pu résister au désir de vous l'exposer. En opérant de cette manière, je ne comptais guère, je l'avoue, pouvoir faire une opération complète et décisive, intervenant pour soulager rapidement et surtout pour obtenir un diagnostic précis, à l'aide de l'examen histologique. La guérison survenue après l'opération et l'absence de toute récidive depuis bientôt deux ans ont naturellement écarté, dans la suite, tout projet d'intervention par voie externe. Voici le cas :

Observation. — Le 19 juillet 1900, j'étais appelé à Morlaix, par mes confrères MM. les Drs Prouff et Descoings, à l'effet d'examiner une religieuse Ursuline, âgée de cinquante-deux ans, souffrant de la gorge depuis quelques mois. La déglutition était très pénible, douloureuse, avec irradiations dans l'oreille gauche. L'état général était peu satisfaisant : perte de l'appétit, déperdition marquée des

1. Travail communiqué à la Société française de laryngologie, mai 1902.

forces, amaigrissement, teint pâle, cachectique. La phonation était indemne. Il n'y avait ni toux ni expectoration. D'ailleurs, l'auscultation de la poitrine ne révélait aucune lésion pulmonaire. Le pharynx ne présentait rien de particulier en dehors d'une conformation irrégulière déterminée par une légère voussure de sa moitié droite. Aucun engorgement ganglionnaire appréciable.

L'examen du larynx fait constater immédiatement une lésion très nette au niveau de l'éminence aryténoïde gauche notablement tuméfiée et dont la muqueuse de coloration normale a cédé en un point pour donner issue à un petit bourgeon charnu de couleur rouge vif tranchant sur la muqueuse plus pâle. La tuméfaction de cette région ne permet pas de distinguer l'état du ligament aryténo-épiglottique correspondant. Le reste du larynx paraît en excellent état. Les cordes vocales ont leur aspect habituel et leur mobilité normale.

L'âge de la malade, son habitus extérieur, l'absence de tout symptôme pulmonaire, l'aspect même de la lésion laryngée nous font immédiatement penser à un néoplasme de nature maligne. Pour avoir, à cet égard, une certitude et pouvoir dans la suite proposer une intervention par voie externe permettant, si possible, l'ablation radicale du néoplasme, je propose d'enlever dès le lendemain la partie de l'aryténoïde sur laquelle est implanté le bourgeon charnu, promettant à la malade pour les jours suivants une diminution marquée de ses douleurs et de sa gêne à avaler.

Le 20 *juillet*, après anesthésie locale du larynx, j'enlève avec une pince emporte-pièce antéro-postérieure tout ce que je peux saisir de l'éminence aryténoïde gauche, au-dessus de la corde vocale correspondante. Ceci fait, il m'est permis de voir que le ligament aryténo-épiglottique est tuméfié et d'aspect douteux. La malade se prêtant facilement à l'opération, j'en profite pour enlever en trois coups d'emporte-pièce tout ce ligament jusqu'au voisinage de l'épiglotte. L'hémorragie est insignifiante et cède bien vite à l'ingestion d'eau glacée.

Le volume des parties enlevées est à peu près celui d'une olive. La plaie opératoire se présente sous l'aspect d'une forte encoche en forme de V à sommet inférieur, étendue de la région aryténoïdienne au bord gauche de l'épiglotte.

Le traitement consécutif est le suivant : silence absolu, aliments liquides et demi-liquides, et pour sacrifier aux idées du moment, dose quotidienne de chlorhydrate de quinine en solution dans un peu de café noir.

En quelques jours toutes les douleurs disparaissent et la déglu-

tition arrive à se faire parfaitement, sans la moindre gêne. Je revois la malade le 2 août. Il n'existe aucun trouble vocal. La cicatrisation de la plaie opératoire est à peu près complète. Au fond, vers le sommet du V, sur l'emplacement du ligament aryténo-épiglottique, un point semble n'être pas encore cicatrisé. Le reste du larynx est d'aspect normal, sans la moindre trace d'infiltration. La malade a gagné comme poids 1 kil. 500.

La santé se rétablit bientôt complètement et aucun trouble ne subsista au point de vue des fonctions de la déglutition et de la phonation. Le chlorhydrate de quinine fut continué pendant quatre mois à dose quotidienne de 25 centigrammes, puis repris à intervalles de plus en plus espacés.

J'ai examiné, il y a quinze jours, vingt et un mois après son opération, l'ancienne malade, jouissant actuellement d'une parfaite santé. Le larynx est en excellent état, sans la moindre trace de récidive. La déformation de l'organe est à peine marquée.

Voici le résultat de l'examen histologique du néoplasme, pratiqué par notre confrère le Dr Lenoble, médecin de l'hôpital civil de Brest :

Les pièces remises comprennent une partie de l'éminence aryténoïde avec une portion du cartilage aryténoïde qui ne s'est pas retrouvée sur la coupe; des fragments provenant de l'ablation du ligament aryténo-épiglottique.

Fixation au sublimé acétique. Inclusion à la celloïdine. Coloration à l'éosine et l'hématoxyline.

La coupe comprend deux portions : l'une envahie par le néoplasme, l'autre où se retrouvent les parties constitutives du ligament aryténo-épiglottique. La première se montre partout entourée de la muqueuse absolument saine, enkystant la tumeur.

a) La *portion malade* se compose de deux parties : 1° *Un soutènement fibreux,* s'irradiant dans la néoplasie et représenté par des travées conjonctives anciennes plus ou moins larges. 2° *La néoplasie* représentée par des boyaux d'épithélioma tubulé, tassés les uns contre les autres. C'est un type d'épithélioma tubulé. Dans quelques parties de la préparation, des boyaux sont coupés en travers et entourés d'une gaine cylindrique de tissu conjonctif. On ne trouve dans le tissu néoplasique de vaisseaux qu'à la périphérie où ils sont, pour la plupart, englobés dans le tissu néoplasique.

Ces vaisseaux sont des veines dont les parois sont nettement reconnaissables.

b) La portion saine est séparée de la précédente par une sorte de paroi conjonctive. Elle présente à considérer : 1° des vaisseaux (veines et artères); 2° des glandes saines; 3° la coupe transversale du muscle aryténoïdien transverse; 4° du tissu élastique coloré en jaune; 5° au-dessous de la muqueuse limitant cette portion, on trouve un tissu lâche et mou analogue à du tissu muqueux.

Sur d'autres coupes, la limite entre la portion néoplasique et la portion saine est moins nette et le tissu de la tumeur avoisine immédiatement les glandes, qui ne paraissent cependant pas être en voie d'envahissement.

Signalons, cependant, une sorte d'infiltration embryonnaire entourant la glande la plus rapprochée des boyaux d'épithélioma voisins, ainsi que la disposition du tissu conjonctif ambiant.

Sur quelques autres, dans la partie saine, un vaisseau (une veine) présente un bouchon de néoplasme. En résumé, il s'agit d'un épithélioma tubulé à localisation nette et paraissant avoir été enlevé dans sa totalité.

Les préparations du Dr Lenoble ont été soumises d'une part à l'examen de M. le Dr Gombault (Paris), de l'autre à celui de M. le Dr Moure et des histologistes de la Faculté de Bordeaux. Tous ont été unanimes à reconnaître qu'il s'agissait bien là d'un épithélioma tubulé.

Les idées actuellement en cours sont en faveur de l'opération des néoplasmes malins du larynx, par voie externe, après thyrotomie. Ce mode opératoire est plus logique, car il permet de mieux se rendre compte de l'étendue du néoplasme et de mieux proportionner l'ablation des tissus suspects. Il est aussi plus compliqué et surtout plus grave, donnant lieu à une certaine proportion de décès.

Cependant certains auteurs comme Fränkel (Berlin), Max Scheier (Berlin), Jurasz (Heidelberg), restent très partisans de l'intervention endolaryngée comme méthode de choix à employer contre le cancer du larynx. Et au dernier Congrès international de médecine, à Paris, Fränkel a soutenu que l'intervention par les voies naturelles était, en pareil cas, le triomphe de la laryngologie. Mais, fort sagement, ces auteurs

sont d'avis que l'opérateur qui emploie exclusivement la voie endolaryngée encourt une grosse responsabilité. Ce mode opératoire a ses indications et ses avantages.

Ses indications, bien posées par F. Semon sont les suivantes : 1° Un diagnostic précoce; 2° une délimitation nette à l'image laryngoscopique de la tumeur, qui doit être située de telle façon qu'on puisse l'enlever complètement en allant jusqu'aux tissus sains; 3° une grande pratique de la technique chirurgicale laryngoscopique; 4° la possibilité de soumettre le malade après l'intervention à des examens rapprochés et périodiques.

Parmi ses avantages, le principal est qu'en assurant le diagnostic, il ne s'oppose en rien, en cas d'insuccès, à une intervention chirurgicale plus complète par voie externe. Il offre, en outre, moins de danger et est beaucoup plus facilement accepté à une période où l'ablation du néoplasme, parfois très limité, donne des chances de succès et où l'affection ne déterminant encore souvent qu'une simple gêne, une opération par voie externe est fréquemment rejetée.

Pour Max Scheier, les résultats de l'intervention endolaryngée sont supérieurs à ceux de l'opération par voie externe, surtout au point de vue de la phonation. Sur 36 cas publiés, défalcation faite des cas douteux et de ceux concernant des néoplasmes de l'épiglotte, cet auteur compte 12 guérisons, soit 33,3 o/o; et parmi les cas suivis de récidive il en relève trois dans lesquels elle ne se produisit qu'au bout de deux, trois et quatre ans.

Une statistique de Sendziak (Varsovie) portant sur 92 cas opérés par thyrotomie, donne 20 guérisons, soit 21,7 o/o. Une autre statistique de Goris (Bruxelles) donne pour 49 cas, 23 guérisons, soit 46,9 o/o. Mais nous n'attachons guère d'importance à ces statistiques comparatives, les deux opérations ne pouvant, à notre avis, entrer en rivalité. Elles se complètent l'une l'autre, ayant chacune leurs indications particulières.

Suivant la remarque de Max Scheier[1], remarque s'appliquant parfaitement à notre cas, dans les néoplasmes au début on peut intervenir *per vias naturales*, afin de confirmer le diagnostic clinique par l'examen microscopique. Et cette première intervention, quand elle est bien pratiquée, peut elle-même être suivie d'un succès thérapeutique dans le cas de tumeur de petites dimensions et bien circonscrite.

Malheureusement, dans un trop grand nombre de cas, l'opération endolaryngée n'est guère praticable, les malades venant en général consulter trop tard le spécialiste. Heureux quand nous pouvons encore, à l'aide d'une thyrotomie, opérer avec quelques chances de succès!

LA RESPIRATION BUCCO-NASALE EST POSSIBLE[2]

Par le Dr H. LAVRAND, de Lille.

La respiration normale se fait par le nez : c'est un fait d'observation. D'ailleurs, la structure des fosses nasales comparée à celle de la bouche le démontre clairement. En effet, les fosses nasales ont une charpente ostéo-cartilagineuse qui maintient les cavités toujours béantes. L'air peut donc toujours traverser le canal nasal librement, que l'on soit éveillé, ou que l'on dorme, ou que l'on mange.

Le canal buccal, par contre, est rempli par un organe mou, volumineux, mobile, la langue, qui, à l'état de repos, obstrue la lumière de ce conduit. Il suffit de voir dormir un adénoïdien atteint d'insuffisance nasale très accentuée : la bouche est largement ouverte et cependant sa respiration fait un vacarme bien connu. Pourquoi? parce que l'air inspiré rencontre des obstacles sur son passage, langue, voile du palais;

1. Contribution à l'étude du traitement endolaryngé du cancer du larynx. (*Archiv. internat. de laryngol., etc.*, mars-avril 1901.)

2. Travail communiqué à la Société française de laryngologie, mai 1902.

ce bruit signifie passage difficultueux. Bien plus, parfois l'enfant à demi asphyxiant par insuffisance de respiration buccale se réveille à demi, abaisse sa langue, relève son voile, s'oxygène, puis se rendort pour recommencer de même.

Cependant la bouche est capable de suppléer le nez, mais elle ne le fait qu'imparfaitement; ce n'est qu'un pis aller.

La *respiration* peut donc être *nasale* ou *buccale;* peut-elle être *à la fois nasale et buccale?* Les uns disent oui, tels Woillez, Courtade; d'autres disent non, par exemple L. Couëtoux et surtout Smester. Comment expliquer cette divergence? Nous croyons devoir accuser la difficulté de l'observation à cause des réflexes qui viennent fausser les résultats obtenus. Les sujets observés trompent l'observateur sans le vouloir, sans le savoir, de la meilleure foi du monde : au lieu de rester passifs, ils jouent malgré eux un rôle actif et perturbateur qui égare très facilement le chercheur. Nous-même avons été victime souvent de cette cause d'erreur au début, avant d'être en garde contre elle et de savoir nous en garer.

Nous admettons, en nous basant sur nos nombreuses observations, que la *respiration à la fois buccale et nasale ou bucco-nasale est possible,* qu'elle est même la règle quand la bouche est légèrement ouverte et que le sujet respire tranquillement.

Il n'y a ici ni théories à développer ni longues considérations à énoncer; l'observation pure et simple suffit. Respire-t-on par le nez et par la bouche simultanément? Est-ce possible? Oui, tout simplement parce qu'on peut aisément le constater. Pour cela, un ou au plus deux miroirs permettent de s'en rendre compte, mais cependant il faut procéder avec quelques précautions, sinon l'observation est faussée.

Le premier essai fait sur nous-même nous a appris que la respiration bucco-nasale était possible. Un miroir froid placé sous les narines, au-dessus de la bouche, se ternissait lors de la respiration buccale avec *les lèvres peu écartées et la précaution prise de laisser sans contraction les muscles de la gorge,*

de la langue et du voile. Ce résultat était en opposition avec les conclusions du travail de Smester, communiqué le 19 décembre dernier à la Société de médecine et de chirurgie pratiques. Nous avons voulu nous rendre compte sur d'autres de l'existence de la respiration bucco-nasale.

Aussi avons-nous, au contraire de Smester, supprimé tout appareil qui préoccupe le patient et provoque chez lui des contractions perturbatrices. Ce que nous avons recherché avant tout, c'est la respiration naturelle, *instinctive* ou *inconsciente.*

Citons deux faits observés pendant le sommeil naturel et le sommeil comateux : 1° un enfant de cinq ans dormait paisiblement dans son petit lit, la bouche un peu entr'ouverte. Avec deux miroirs on constate aisément la respiration à la fois buccale et nasale; 2° un épileptique, en état de mal, sans connaissance, *fumait sa pipe.* On constate également la respiration bucco-nasale.

Voici nos premières constatations sur les patients en état de veille :

1° Femme de vingt-cinq ans, la respiration est buccale seulement.

2° Dr D..., respiration bucco-nasale.

3° Mich..., étudiant, respiration buccale seule. Cependant quand il fait froid et que la vapeur d'eau expirée se condense, il a remarqué souvent deux traînées nasales plus une buccale simultanées, car il respire souvent la bouche entr'ouverte.

4° Vant..., seize ans, tantôt respiration buccale seule, tantôt bucco-nasale.

En poursuivant nos recherches, nous trouvons par séries soit des respirations buccales seules, soit des respirations bucco-nasales, et enfin des sujets qui pendant le temps de l'observation présentent tantôt le type buccal, tantôt le type bucco-nasal et cela alternativement.

Nous avons donc déjà le droit de conclure à la possibilité de la respiration bucco-nasale.

Nous avons examiné à ce point de vue 188 sujets en procédant avec deux miroirs plus froids que l'air expiré; c'était d'ailleurs facile, puisque nous observions en janvier et février. Un des miroirs était placé sous les narines et l'autre devant la bouche avec la précaution, bien entendu, que chacun ne puisse être impressionné que par le courant d'air venant de l'orifice le concernant. Rien de plus simple, comme on le voit; en outre, avec un peu d'attention, on se met à l'abri des causes d'erreur.

En procédant ainsi, nous avons trouvé parmi nos patients le type respiratoire buccal ou bucco-nasal très net, très tranché au début. Bientôt nous avons remarqué que le type buccal se convertissait parfois en type bucco-nasal durant le cours de l'observation. Puis les buccaux, très nombreux au début de nos recherches, sont peu à peu devenus de moins en moins nombreux. Enfin, plus tard, nous avons constaté que la plupart des sujets, buccaux au début de l'examen, se changeaient en bucco-nasaux dès que l'on prolongeait cet examen. De sorte que les buccaux purs sont devenus l'exception, en admettant qu'il en restât quelques-uns; en effet, il suffisait d'observer la respiration assez longtemps pour voir enfin l'air sortir à la fois par le nez et par la bouche.

Pourquoi ces modifications? C'est le patient qu'il faut en accuser : dès qu'on veut faire changer à quelqu'un son mode respiratoire habituel, aussi peu que ce soit, on note immédiatement des contractions maladroites des muscles de la langue et du fond de la gorge qui troublent profondément le physiologisme respiratoire : de là des causes d'erreurs nombreuses qui trompent aisément. Il est donc nécessaire de savoir examiner et pour cela il faut l'apprendre, il faut faire son éducation personnelle. Voilà l'explication des résultats différents obtenus au début et à la fin de nos recherches, et le pourquoi des divergences des chercheurs.

Quand on a la bouche fermée et les mâchoires rapprochées, la langue colle au palais et vraisemblablement au voile : c'est

la position normale, c'est-à-dire celle de la respiration nasale. Pour Donders la bouche est tenue fermée, non par la situation d'équilibre des muscles élévateurs et abaisseurs de la mâchoire inférieure, mais par un vide de 4 millimètres de H. g. Nous nous sommes élevé déjà contre cette manière de voir ou plutôt contre cette assertion (*in Journ. des sciences méd. de Lille,* décembre 1893, p. 668) à *priori* comme peu conforme à la physiologie générale, mais surtout au nom de l'expérimentation directe. Nous avons répété dernièrement nos expériences manométriques et nous avons de nouveau reconnu qu'il n'y avait jamais de vide dans la cavité buccale si l'on évitait de faire de la succion.

Conséquence : la langue, le palais et le voile sont donc simplement en contact et y demeurent non par l'effet du vide de Donders, qui n'existe pas, mais par simple adhérence, comme le cuir mouillé à la pierre.

Si on écarte un peu les mâchoires, la langue se sépare du palais au niveau de sa pointe et si l'on essaye de respirer par la bouche la partie moyenne se décolle du palais et l'air passe. Le voile reste dans sa position primitive, c'est-à-dire tombant, lorsque le sujet ne contracte pas les muscles du voile, mais c'est instinctivement comme aussi par une espèce d'accoutumance qu'il arrive à ouvrir un peu la bouche et à respirer par la bouche, sans contracter en même temps son voile. La preuve en est qu'il suffit de prolonger l'observation pour que le voile contracté revienne enfin au repos et que la respiration d'abord buccale exclusivement chez la plupart des sujets devienne spontanément bucco-nasale à l'insu du sujet. Les muscles du voile, contractés réflectivement, se fatiguent et peu après reviennent à la position de repos, c'est-à-dire à la position tombante. (Voir nos deux cas cités plus haut : sommeil ordinaire et sommeil comateux.)

Quand la bouche est fermée, le voile et la langue se trouvent en contact si le voile est au repos, mais quand la bouche est un peu ouverte, la langue adhérente au plancher qui s'est

abaissé, se sépare du palais et du voile. Dans cette situation tombante du voile détaché ainsi de la langue, le courant d'air expiré vient se couper sur le bord postérieur de ce voile et se décompose en deux veines aériennes, une buccale et une nasale, suivant les deux voies ouvertes simultanément pour le laisser échapper.

La structure anatomique du voile, les rapports qu'il affecte avec la langue lorsque la bouche est fermée et lorsqu'elle est ouverte, l'absence, ou plutôt la non-existence du vide buccal de Donders, tout permet de concevoir la possibilité de la respiration bucco-nasale quand la bouche est un peu ouverte; il y a pourtant une précaution à prendre, c'est de *faire ouvrir la bouche très faiblement,* sinon le canal pharyngo-buccal devient très large par abaissement de la base de la langue, et le courant d'air expiré, trouvant une voie large, s'échappe tout entier par la bouche avant d'arriver au canal pharyngo-nasal et la respiration reste buccale simplement.

Toutes les fois qu'un sujet ouvrira faiblement la bouche, qu'il respirera par la bouche sans contracter, c'est-à-dire sans relever son voile, la respiration sera bucco-nasale. Si, au contraire, la bouche est largement ouverte par abaissement de la mâchoire inférieure qui entraîne en bas la partie postérieure de la langue c'est-à-dire qui ouvre très large le canal pharyngo-buccal, l'air passe en totalité, ou peu s'en faut, par cette voie, malgré que le voile soit distant de la paroi postérieure du pharynx et que la voie pharyngo-nasale soit ouverte comme la pharyngo-buccale.

Nous pourrions étudier la respiration bucco-nasale dans les diverses affections et modifications du cavum et des fosses nasales, mais nous dirons simplement : toutes les fois que les fosses nasales sont perméables à l'air même très faiblement, on note la respiration bucco-nasale.

Les recherches mentionnées ne parlent que de l'expiration parce que les constatations sont plus visibles ; mais *l'inspiration* se comporte de même. Lorsqu'on a activé sa respiration

par un exercice quelconque, et qu'on respire par la bouche *les lèvres très peu écartées,* l'inspiration est bucco-nasale. Pour s'en convaincre, lorsque l'air passe par la bouche, il *suffit de fermer le nez sans ouvrir davantage les lèvres,* immédiatement l'air manque.

Conclusions. — La respiration bucco-nasale est possible; elle complète la respiration nasale insuffisante pendant un exercice tendant à l'essoufflement. Elle se produit :

1° Lorsque la bouche est légèrement entr'ouverte, car la langue n'est pas trop abaissée et le canal pharyngo-buccal pas trop large proportionnellement au pharyngo-nasal.

2° Lorsqu'en même temps le voile du palais ne se contracte pas, qu'il pend entre la langue et la paroi postérieure du pharynx : il divise alors le courant d'air expiré comme cela se passe dans un tuyau d'orgue.

3° L'inspiration comme l'expiration peut se faire par le nez et la bouche simultanément.

4° Le soi-disant vide intra-buccal de Donders n'existe pas : il est produit par la succion; il ne saurait donc troubler la respiration bucco-nasale.

ACADÉMIE DE MÉDECINE DE NEW-YORK

SECTION DE LARYNGOLOGIE ET DE RHINOLOGIE

Séance du 22 janvier 1902.

M. Emil Mayer, Président.

M. Simpson (W. K.). — **Un type insolite de bégaiement** *(An unusual type of stammering).*

L'auteur présente un jeune homme atteint de cette affection. Le malade a toujours eu une excellente santé et n'a pas de tare morbide, excepté une grande difficulté de la parole dont il est atteint depuis son enfance et qui s'est aggravée dans ces temps derniers. Pendant les efforts pour parler, le malade place sa main sur la bouche et ouvre celle-ci largement.

M. Francis J. Quinlan. — 1° **Fibrome de la voûte pharyngienne** *(Fibroma of the pharyngeal vault).*

L'auteur en présente un cas observé par lui sur un jeune homme. A l'introduction des pinces, il se produisit une grave hémorragie. Un examen ultérieur a révélé la présence d'une énorme tumeur dure, nodulaire et très vasculaire. Pas d'histoire d'obstruction nasale chronique.

2° **Destruction syphilitique de l'os maxillaire** *(Syphilitic destruction of the maxillary bone).*

L'auteur présente un cas de destruction complète du maxillaire par la syphilis tertiaire. La femme qui en était atteinte avait été traitée au City Hospital pour une gomme ulcérée de l'apophyse palatine du maxillaire supérieur. A présent on peut voir à travers la couche de tissus les fosses nasales et l'antre maxillaire.

M. Duel (A. B.). — **Ulcération de la bouche due au bacille fusiforme** *(Ulceration of the mouth due oto the fusiforme bacillus).*

Il s'agit d'un jeune homme qui s'est présenté il y a cinq semaines à l'hôpital pour une prétendue déviation de la cloison. A l'examen l'attention s'est portée sur deux ulcérations d'aspect sale, grisâtre, situées l'une dans l'angle de la bouche et l'autre sur l'amygdale gauche. Malgré l'absence d'antécédents syphilitiques, on porta le diagnostic de lésion syphilitique tertiaire. L'iodure de potassium à hautes doses n'a amené aucune amélioration dans l'état du malade. L'auteur pensa alors que l'ulcération pouvait être due au bacille fusiforme. Le peroxyde d'hydrogène employé localement produisit une guérison rapide.

M. C. Coakley a récemment observé un cas de ce genre qui guérit rapidement.

M. E. Mayer. — **Tumeur intra-nasale** *(Intranasal tumor).*

Le malade était atteint d'une énorme tumeur intra-nasale que l'auteur prit pour un myxosarcome. La voûte du maxillaire supérieur et les os propres du nez étaient complètement résorbés. Après une trachéotomie préalable, M. Mayer enleva la tumeur par la voie buccale; celle-ci pesait 117 grammes. L'examen microscopique a montré qu'il s'agissait d'un adénome de la variété papilliforme.

M. Francis J. Quinlan. — **Un cas de sinusite frontale bilatérale** *(A case of bilateral frontal sinusitis).*

Depuis cinq ou six ans le malade souffrait d'atroces douleurs dans la tête. A l'opération on trouva les sinus très grands, et les tissus malades paraissaient superposés par couches. Dans ce cas ainsi que dans quelques autres, l'auteur n'introduisit point de gaze.

L'hémorragie a été très légère, et depuis l'opération le malade a guéri rapidement.

M. J. W. Gleitsmann. — **Tumeur trachéale enlevée par les voies naturelles** *(Tracheal tumor removed per vias naturales).*

L'auteur présente la tumeur et le malade qui en était porteur. L'examen microscopique a révélé la nature sarcomateuse du néoplasme. Le malade est âgé de cinquante-deux ans et n'a jamais été malade auparavant. Il a été vu pour la première fois le 19 décembre 1901. Au mois de septembre de la même année il fut pris d'enrouement et de gêne de la respiration qui ont persisté pendant un mois. A l'examen on trouva au-dessous des cordes vocales une tumeur qui adhérait solidement à la paroi antérieure de la trachée. La tumeur a été enlevée par les voies naturelles à l'aide d'une anse galvanocaustique de Schech extraordinairement longue et du serre-nœud de l'auteur en iridoplatine. L'opération n'a été suivie d'aucune réaction.

Il est à remarquer que la tumeur était située à une profondeur qui permettait de l'enlever *in toto* par la méthode intra-larynagée.

M. Jonathan Wright. — **Empyème isolé unilatéral du sinus sphénoïdal opéré avec succès** *(Successful operation on a unilateral isolated empyema of the sphenoïdal sinus).*

Il y a environ six mois l'auteur reçut la visite d'un malade se plaignant de violents maux de tête. Peu après il fut pris de délire. Avec le doigt dans le naso-pharynx, le malade étant sous la narcose éthérique, il plongea dans le sinus sphénoïdal et évacua du pus fétide. Les cornets ont été enlevés avec l'instrument du Dr Nichols. L'accès de délire ayant persisté encore deux ou trois semaines après l'opération, on pratiqua une opération exploratrice du sinus frontal et des cellules ethmoïdales antérieures et postérieures, mais on n'a pas découvert de pus. Le délire était probablement dû à une inflammation des méninges. D'après M. Wright, avant de procéder à cette opération, il faut faire des mensurations exactes, car il

importe de savoir que la paroi antérieure du sinus sphénoïdal est distante des orifices antérieurs du nez de 3 pouces et la paroi postérieure de 3 pouces et demi du même point.

Dr Trivas.

BIBLIOGRAPHIE

Maladies de la voix, par le Dr A. Castex.

L'auteur « ne se défend pas d'avoir écrit ce livre surtout pour les divers professionnels de la voix. Montrer aux orateurs, aux artistes, à quelles maladies particulières est exposé leur appareil vocal; leur prouver qu'ils ont des moyens rationnels de les guérir, de les rendre à l'euphonie, n'est-ce pas faire œuvre légitime de médecine »? Après une cinquantaine de pages consacrées à l'historique de la question et à l'anatomie de l'appareil vocal, vient l'étude de la physiologie de la voix. Parmi les diverses définitions de la voix, la meilleure paraît être celle de Debay : « La voix est la vibration sonore produite par l'air chassé du poumon à travers la glotte et s'écoulant par le canal pharyngo-buccal. » Ce qui distingue la parole du chant c'est que, dans la première, la voix parcourt des intervalles rapprochés, ne pouvant être ramenés à la gamme; et que, dans la deuxième, elle observe des intervalles déterminés dont l'oreille peut assigner la place dans l'échelle des sons. De là la nécessité d'étudier d'un côté la physiologie générale de la voix, et une physiologie particulière, qui est la physiologie de l'art, c'est-à-dire les phénomènes particuliers aux professionnels de la voix. M. Castex donne une description des mouvements d'inspiration et d'expiration nécessaires à l'émission de la voix, des vibrations des cordes, que l'on peut facilement étudier au moyen du laryngoscope et mieux du laryngostroboscope; des divers modes de respiration : diaphragmatique, costale, claviculaire. Il explique le fonctionnement du larynx étudié au moyen d'instruments divers : laryngoscope, laryngographe, spiromètre, pneumographe, etc.

Après avoir étudié le larynx, l'auteur s'occupe de la soufflerie, en d'autres termes de la respiration. Cette étude

est divisée en trois parties : dans la première sont observés les phénomènes *simples* (de la nature) : gammes, voix de poitrine, voix mixte, voix de tête, passage, timbres clair et sombre; la deuxième passe en revue les phénomènes *complexes* (de l'art) : son filé, coup de glotte, trille, appogiature, notes lancées, portamento, son traîné, son coulé, notes rebattues, mordant, grupetto. La troisième est consacrée à la respiration chez les chanteurs (recherches au spiromètre et pneumographe).

Sont étudiés ensuite l'étendue physiologique et les catégories de la voix, le classement des voix, les voyelles et consonnes, les harmoniques et vocables, l'appareil vocal aux divers âges (la mue), la radiographie du larynx, les relations entre la voix et l'ouïe, la voix des animaux.

La quatrième partie de l'ouvrage est consacrée aux causes des maladies de la voix : âge (jeune âge, voix fragile, facile épaississement ou nodules des cordes, puberté, congestions; vers l'âge de quarante ans, début de l'ossification des cartilages qui rend la voix sèche et dure), sexe, tempérament, état de la circulation, système nerveux, tabac, syphilis, le trac, exercices du corps, température et climats, habitation, vêtements, odeurs, gaz, poussières, poisons de la voix (bronze, iode, ammoniaque, acide carbonique, arsenic, etc.).

Dans la cinquième partie sont passées en revue les maladies de la voix parlante : extinction de voix, fatigue de la voix (crampe des orateurs), affaiblissement de la voix, neurasthénie laryngée, raucité vocale, nodules vocaux, dysphonies, voix eunuchoïde, nasillement, troubles nerveux divers, altérations de la voix dans les maladies mentales, troubles de la parole (bégaiements, blésité).

Les maladies de la voix chantante font l'objet de la sixième partie. Le chant, « cette seconde voix donnée à l'homme (J.-J. Rousseau), » prête à des considérations techniques que l'auteur envisage d'abord. Ces considérations portent sur la façon dont le chanteur doit respirer, conduire son mouvement d'expiration, diriger sa voix pour qu'elle soit bien *appuyée*, etc.

Les maladies de la voix chantée peuvent se diviser en

maladies du timbre, du médium, de la solidité (chevrotement), de l'intensité, de l'étendue, de l'agilité, de la résonance; troubles sur la netteté (chats, hémorragies des cordes, cracs et couacs, roulette, bobêche, etc.) et troubles nerveux divers.

Les altérations physiques, matérielles du larynx, englobées sous le terme de laryngite, qu'elles procèdent d'une maladie véritable ou de fatigue, atteignent généralement *le timbre*.

L'abus de la parole, les entraînements ou éducations trop rapides compromettent plutôt la solidité.

Les excès vocaux ou efforts exagérés peuvent diminuer l'étendue.

En cas de trouble sur l'agilité, on peut soupçonner une tuberculose laryngée latente, si surtout les autres symptômes convergent vers cette idée.

Si le médium est touché, il faut chercher d'abord du côté de la poitrine (soufflerie pulmonaire).

Les troubles de netteté (chats, graillons, etc.) sont ordinairement en rapport avec un état catarrhal des premières voies respiratoires.

Les troubles de résonance sont presque toujours d'origine nasale.

L'affaiblissement de l'intensité dépend le plus souvent d'un affaiblissement de l'état général.

Les troubles nerveux sont sous la dépendance de l'état névropathique du sujet.

L'ouvrage se termine par quelques notions sur les rapports entre artistes et directeurs. (Paris, C. Naud, édit., 1902.)

Dr F. Ardenne.

REVUE GÉNÉRALE ET ANALYSES

BOUCHE ET PHARYNX BUCCAL

De l'angine ou pharyngite granuleuse, par le Dr Moure.

Il y a peu de temps encore, on attribuait aux granulations la plupart des troubles dont un malade se plaignait au

niveau de la gorge. C'était l'époque où l'on n'examinait ni les fosses nasales ni même le larynx; l'examen du naso-pharynx était considéré comme impossible à pratiquer; les affections des cavités accessoires complètement ignorées.

Aujourd'hui, il n'en est plus de même, et, grâce aux moyens d'exploration et surtout à l'éclairage dont on peut disposer, il est bien établi que les granulations sont le symptôme obligé d'une inflammation chronique des régions voisines. Les granulations sont le siège de rougeur et de tuméfaction variables suivant l'intensité du processus infectieux qui les a irritées; cependant il est bon de savoir que la persistance de ces phlegmasies peut déterminer l'hypertrophie chronique du tissu adénoïde pharyngien, et déterminer alors des troubles fonctionnels.

Chez les enfants, les granulations du pharynx peuvent être considérées comme un symptôme de l'irritation morbide du cavum pharyngien.

Chez les adultes ou les adolescents, les pharyngites granuleuses reconnaissent ordinairement pour cause des inflammations naso-pharyngiennes, des sinusites variées : une obstruction nasale quelle qu'en soit la nature. Cette forme d'angine granuleuse est donc symptomatique; le traitement devra s'adresser à la maladie primitive qui est la cause de cette tuméfaction folliculaire de l'arrière-gorge.

La pharyngite granuleuse idiopathique se rencontre chez les personnes qui font un usage exagéré de la voix, ou que leur profession expose continuellement à des poussières ou vapeurs irritantes.

Chez l'enfant, la pharyngite granuleuse doit faire songer à l'existence du tissu adénoïde naso-pharyngien hypertrophié ou enflammé; chez l'adulte elle peut être symptomatique de l'hypertrophie des follicules clos, situés sur les parties latérales du pharynx. Il ne faut pas confondre les sentiments de gêne, de picotement, que le malade éprouve à l'arrière-gorge, avec cette sensation de brûlure, de constriction, de corps étranger, propre à la neurasthénie. Les symptômes fonctionnels varient suivant le degré et la nature de l'inflammation, et ne s'observent guère que pendant une

poussée aiguë ou subaiguë. Il faut citer encore ces troubles de la voix, qui surviennent principalement dans les hypertrophies adénoïdiennes de la base de la langue, lésions qui constituent une véritable amygdalite préépiglottique, souvent difficile à reconnaître.

Au point de vue objectif, on distingue la pharyngite exsudative qui fait partie du cortège des adénoïdites chroniques de l'arrière-nez; la pharyngite granuleuse se présentant sous la forme d'un bourrelet saillant, à surface irrégulière, situé en arrière des piliers postérieurs. Enfin le tissu adénoïde de la base de la langue peut être très hypertrophié et donner naissance à une agglomération, à laquelle on a donné le nom d'amygdale linguale. C'est seulement après un examen attentif des cavités accessoires, des fosses nasales et du naso-pharynx que l'on pourra porter un diagnostic; il est bon de se rappeler encore que les paresthésies pharyngées accompagnent souvent ces pharyngites granuleuses.

Le traitement devra s'adresser tout d'abord à la cause première qui a provoqué la lésion. Les granulations seront grattées à la curette naso-pharyngienne; si ce moyen ne peut être employé, on fera des badigeonnages de la muqueuse avec une solution iodo-iodurée. L'ignipuncture a donné de bons résultats, mais c'est surtout à la période inflammatoire que l'on devra agir par des bains de gorges ou des gargarismes; dans les formes chroniques, la teinture de gaïac a donné de bons résultats. La cure peut être terminée par une saison thermale sulfureuse, alcaline ou arsenicale; mais, encore une fois, le point important est de chercher l'origine de ces soi-disant granulations, qui, le plus souvent, sont symptomatiques d'une autre affection. (*Journ. de méd. de Bordeaux*, n° 11, 1902.) Dr Mercier Bellevue.

Fibrosarcome de la base de la langue *(Fibrosarcoma della basa della lingua)*, par le Dr G. Prota.

Le malade, âgé de soixante-trois ans, bien constitué, n'ayant jamais eu de maladie grave, se plaignait de troubles de la déglutition, accompagnés d'une sensation de corps étranger dans la gorge et d'une toux quinteuse. A mesure

que tous ces troubles augmentaient, sa voix changeait de timbre et finit par devenir tout à fait gutturale. Les symptômes avaient débuté un an auparavant. A l'examen, on constata une certaine tuméfaction au niveau de la base de la langue. Cette tuméfaction augmentait progressivement, causant une aggravation des troubles énumérés plus haut; mais le malade n'en passa pas moins une autre année sans vouloir subir aucun traitement. A cette époque, on pouvait voir, en déprimant la langue, une tumeur lisse, rosée, occupant presque tout l'isthme du pharynx. Elle semblait partir de la base de la langue, était pédiculée, avait les dimensions et la forme d'un œuf de pigeon; sa surface était intacte et sillonnée de vaisseaux variqueux. Sa mobilité était considérable. L'examen laryngoscopique ne permit ni de voir l'entrée du larynx ni de se rendre compte si la tumeur faisait corps avec l'épiglotte. On put mieux circonscrire la tumeur à l'aide de l'exploration digitale et en déterminer ainsi le siège exact qui était bien la base de la langue. Il n'existe ni adénopathies sous-maxillaires ou latéro-cervicales, ni douleur locale ou irradiée. La tumeur est d'une consistance semi-élastique et semble fluctuante en un point. Une ponction exploratrice, faite en ce point, ramena une certaine quantité de sang, sans que la tumeur ait diminué de volume. On posa le diagnostic de fibrome de la base de la langue, et on enleva la tumeur à l'anse galvanique. Le résultat fut parfait. L'examen laryngoscopique pratiqué immédiatement après l'opération montra que le larynx et l'épiglotte étaient sains, et confirma que c'est bien et exclusivement sur la base de la langue que la tumeur était insérée. La voix redevint aussitôt normale, les troubles de la déglutition ont disparu et, huit jours après l'opération, la surface cruentée était recouverte d'épithélium. Aujourd'hui, un an après l'opération, le malade est aussi bien que possible.

L'examen microscopique de la tumeur montra qu'il s'agissait d'un fibrome dont le centre commençait à subir la dégénérescence sarcomateuse. (*Archiv. ital. di otol.*, VIII, 1, 1902.)

Dr S. Jankélevitch.

NEZ ET PHARYNX NASAL

Un cas de périthélium de la muqueuse ethmoïdale *(Un caso di peritelioma dalla mucosa etmoidale)*, par les Drs CALAMIDA et CITELLI.

L'auteur relate l'observation d'une malade de trente-deux ans, qui était atteinte d'une tumeur assez rare de la région ethmoïdale droite. L'histoire clinique ne présentant rien de particulier, nous nous bornerons à en donner ici, d'après l'auteur, la description anatomo-pathologique. La tumeur était formée de travées conjonctives solides, limitant un réseau à larges mailles au milieu desquelles on voyait des formations analogues aux acini hépathiques. Les travées conjonctives sont formées de fibres et de quelques cellules fixes à noyau allongé et à protoplasma à peine visible. Au milieu de ces travées se trouvent de nombreux globules rouges et blancs, à l'état isolé et bien conservés. Les éléments de la tumeur n'occupent pas toute l'étendue des mailles, de sorte qu'il reste, entre les cellules de la tumeur et l'enveloppe formée par le réseau, un espace rempli de globules blancs et de nombreux globules rouges. Là où le tissu connectif manque ou est mal visible, on voit des espaces polygonaux plus grands, limités par des cordons formés de leucocytes; au centre, se trouve un îlot de la tumeur, entouré, lui aussi, de quelques lymphocytes. Les cellules de la tumeur sont groupés en îlots séparés les uns des autres; quelquefois, deux de ces îlots se trouvent réunis par un côté commun, de sorte qu'on obtient, dans le premier cas, l'aspect des acini hépatiques du porc; dans le second, celui des acini du foie humain.

Chaque groupement cellulaire est constitué de la façon suivante : au centre, on voit la coupe d'un vaisseau sanguin plus ou moins considérable, entouré d'une zone de cellules formée de plusieurs couches et entourant le vaisseau à la façon d'un manchon. A l'intérieur du vaisseau se trouvent souvent des éléments sanguins, et les parois, très minces par rapport au calibre du vaisseau, sont quelquefois réduites au seul endothélium. Dans quelques coupes les parois se trouvent affaissées, et la lumière du vaisseau est invisible. Les cellules entourant le vaisseau sont plus ou moins rondes,

ont un noyau assez gros et ovale, un protoplasma à peine visible, et sont disposées de façon telle que leur axe longitudinal est perpendiculaire à la lumière du vaisseau; beaucoup de ces cellules présentent des phénomènes de karyokynèse. Entre les cellules existent, surtout dans les parties périphériques, quelques globules rouges et blancs qui pénètrent quelquefois jusque dans la partie centrale de la formation. On ne voit, entre elles, rien qui ressemble à un réseau connectif. Lorqu'on rencontre des groupes de deux ou trois acini, on voit qu'à la périphérie, là où un acinus se confond avec l'autre, les cellules perdent leur uniformité primitive d'aspect et de disposition, de sorte qu'on constate des cellules rondes et ovales situées dans les directions les plus variées. En ces points, l'infiltration parvicellulaire est plus abondante et il en résulte une disparition de la tumeur primitive de séparation. Il existe quelques flots rares, qui ne présentent pas de coupe de vaisseau au centre.

Les vaisseaux autour desquels se développent les éléments de la tumeur sont le plus souvent de petit calibre. Leurs parois sont tantôt complètement indemnes, tantôt infiltrées et en partie détruites par les cellules de la tumeur, qui finissent quelquefois par envahir l'intérieur du vaisseau lui-même.

L'endothélium vasculaire ne présente pas de métaplasie évidente, sauf lorsque les cellules ont envahi l'intérieur du vaisseau et se sont mises en contact direct avec les cellules endothéliales : celles-ci se gonflent, affectent la forme des cellules mêmes de la tumeur, et subissent une prolifération au point de faire disparaître toute trace du vaisseau.

Il s'agit donc d'une tumeur péri-vasculaire qui, selon la classification proposée par Barrmann, mérite le nom de périthélioma. En tenant compte de la région dans laquelle elle s'est développée, on doit la considérer comme une variété très rare et d'autant plus intéressante que ce que nous savons aujourd'hui de la structure histologique de la muqueuse ethmoïdale n'est pas de nature à nous expliquer sa pathogénie ni son origine. (*Archiv. ital. di otol.*, VIII, 1, 1902.)

Dr S. Jankelevitch.

LARYNX ET TRACHÉE

Brûlure du larynx par une pilule de Dupuytren, par le Dr Garel.

Fait assez curieux et assez rare, arrivé chez un jeune homme atteint de syphilis secondaire qui, en avalant une pilule de Dupuytren, laissa celle-ci se fixer à l'entrée de l'œsophage, du côté gauche. Il éprouve aussitôt une sensation de gêne, puis, quelques minutes après, une violente douleur s'irradiant vers le cou et l'oreille gauche. L'examen laryngoscopique permet de constater l'existence d'un œdème siégeant sur l'aryténoïde gauche, formant une tumeur mobile pendant les mouvements de phonation et de déglutition. La cocaïne, l'emploi du lait, calmèrent la douleur, mais la glace resta sans effet. Le lendemain, l'œdème a augmenté, et on aperçoit un eschare au niveau de la fossette piriforme. La douleur disparaît peu à peu, la déglutition des liquides salés est seulement douloureuse; en quatre ou cinq jours la lésion a disparu et il ne reste plus trace de brûlure.

En 1899, Courtade publia deux cas de brûlure accidentelle, dont une par une solution forte de sublimé. Le voile du palais, les piliers, la gorge et le pharynx furent sérieusement atteints, mais tous les accidents disparurent en trois semaines.

L'auteur attribue la cause de l'accident non à une dose trop forte de sublimé, mais à l'arrêt de la substance médicamenteuse au niveau de l'aryténoïde gauche. Il serait facile d'éviter des brûlures analogues dans le larynx et même dans l'estomac en ayant soin de boire une certaine quantité de liquide après chaque pilule. (*Ann. des mal. de l'oreille, du larynx, du nez et du pharynx*, janvier 1902.)

Dr Mercier Bellevue.

Fractures du larynx, par le Dr Langlet.

Le mécanisme de la pendaison et de la mort qui en est la suite a provoqué de nombreuses recherches à l'effet de savoir si la pendaison, et surtout la pendaison-suicide, peut être cause de fractures du larynx.

Foderé a eu raison de dire (en 1813) que les vertèbres du cou rompues ou séparées annonçaient un traumatisme qui ne peut guère avoir lieu dans le suicide, mais il se trompait lorsqu'il faisait entrer dans le même cadre les fractures ou déchirures du larynx, car les cartilages du larynx sont très délicats et peuvent, après un suicide, porter la trace de lésions multiples.

Renier, en 1830, dans une centaine d'observations de pendaisons, ne trouve qu'un seul cas de fracture du larynx.

Duchenne, en 1845, explique comment la corde portant sur les angles de la mâchoire n'exerce pas directement sa pression sur les cartilages et, par conséquent, ne peut en déterminer la fracture.

Orfila fit des recherches dans ce sens et trouva que le plus souvent, la corde ne portait pas sur les cartilages, mais le plus souvent au-dessus ou au-dessous.

Devergie prétendait que les cas de fracture étaient rares à la suite de suspension volontaire.

Tardieu n'a rencontré qu'un seul cas de fracture à la suite de strangulation, et prétend que la fracture des cartilages est tout à fait exceptionnelle.

En réalité, il existe des cas de fracture du larynx dans la pendaison, mais le nombre en est relativement très restreint: on en compte une vingtaine de cas décrits, peu comparables entre eux et par la cause qui les a produits et par l'intensité des lésions.

Orfila, dans des expériences faites pour rechercher les luxations de la colonne vertébrale, produit une fois la fracture d'un cartilage cricoïde ossifié, et une fois la luxation de la grande corne de l'os hyoïde.

Casper ne put arriver à produire aucune fracture du larynx ou de l'os hyoïde sur le cadavre, et conclut qu'elles ne peuvent se produire après la mort. Cavasse, en 1859, a prouvé, au contraire, que ce genre de fracture pouvait se produire sur le cadavre, soit par effacement, soit par exagération de la courbure du thyroïde. Enfin, les expériences faites par Haunieder sur 26 cadavres ont montré 12 fois la fracture de l'os hyoïde au niveau des grandes cornes, et la

lésion du cartilage thyroïde a toujours été localisée aux cornes supérieures, mais jamais sur les plaques. *(Union méd. du Nord-Est*, n° 4, 1902.) Dr MERCIER BELLEVUE.

Deux cas de myxome du larynx *(Due casi du mixoma laryngeo)*, par le Dr G. FERRERI.

L'auteur a eu l'occasion de faire l'examen microscopique de deux myxomes du larynx, dont l'un a été extrait du larynx d'une jeune fille de vingt-cinq ans, tandis que l'autre, qui provenait d'un cadavre, lui a été fourni par un confrère avec le larynx même dans lequel il était inséré.

Dans le premier cas il s'agissait d'une tumeur ovoïde, d'un rouge intense, de consistance molle, insérée dans le ventricule de Morgagni, du côté gauche. Elle avait une surface lisse et mesurait, dans son plus grand diamètre, 3 millimètres, et, dans son plus petit, 2 millimètres.

A l'examen microscopique on trouve que la tumeur était formée d'un tissu d'aspect uniforme, pauvre en noyaux, sillonné de nombreux et larges vaisseaux sanguins, et recouvert, jusqu'à la base d'implantation de la tumeur, d'un épithélium stratifié normal. Au-dessous de la couche épithéliale il existait, autour des vaisseaux, une infiltration d'éléments ronds. La nature du tissu qui constitue la tumeur apparaissait avec le plus de netteté dans les parties voisines du revêtement épithélial, où il est composé de cellules formées d'un gros noyau, et de peu de protoplasma envoyant de nombreux prolongements qui, en se réunissant, forment un réseau à larges mailles. Au milieu de ces éléments, on voit des leucocytes polynucléaires, polymorphes et des cellules migratrices.

La forme et les dimensions du noyau des éléments constitutifs de la tumeur sont variables : on voit des cellules ovoïdes, en bissac ou même fusiformes. A mesure qu'on s'éloigne de la surface de la tumeur, le nombre de ces éléments diminue; on en trouve quelques-uns au milieu du réseau fibrillaire. Quelques-uns ont une forme pyramidale et sont munis de prolongements protoplasmiques bien visibles; d'autres ont perdu leur noyau et sont transformés en une

masse d'aspect uniforme. Quelques-unes de ces masses se trouvent au milieu du stroma granuleux (dégénéré). Quelques-uns des nombreux et vastes vaisseaux mentionnés plus haut laissent reconnaître nettement leur revêtement endothélial; d'autres ont des parois uniformes, ne présentant que par places des cellules endothéliales. Diagnostic : myxome télangiectasique.

Dans le deuxième cas, il s'agissait de la tumeur de la corde vocale droite : ronde, d'un blanc bleuâtre, de consistance molle, ayant une surface lissse et une large bande d'implantation. Elle mesurait 2 millimètres au point de son implantation; augmentait de volume à mesure qu'elle se rapprochait de l'orifice de la glotte où son plus grand diamètre atteignait 4 millimètres. Elle était revêtue, sur toute sa surface, d'un épithélium d'aspect normal, et constituée par un stroma de faisceaux connectifs pauvres en noyaux, et, en quelques points, par un tissu réticulaire à mailles larges, dans lesquelles se trouvaient de nombreux éléments polynucléaires, ou n'ayant qu'un seul gros noyau rond et quelques éléments mononucléaires. Les glandes sous-muqueuses de la corde vocale avaient disparu au point où la tumeur avait pris naissance.

En quelques points, les éléments mononucléaires sont très nombreux dans le stroma réticulaire; en d'autres points, les éléments cellulaires ont presque complètement disparu, et il en résulte un réseau constitué par des travées conjonctives, souvent pauvres en noyaux. Au milieu de ce tissu, on observe de nombreux et vastes espaces sanguins, revêtus d'endothélium. On note des hémorragies dans le voisinage de la surface de la tumeur. En quelques points, la tumeur présente une structure nettement angiomateuse : on voit de vastes espaces sanguins communiquant entre eux et formant de vastes lacunes au milieu du stroma.

Au-dessous du revêtement épithélial, où les éléments sont moins dissociés par l'infiltration œdémateuse, on reconnaît nettement la structure myxomateuse de la tumeur : de grosses cellules rondes, ayant un ou plusieurs noyaux ovalaires, et un protoplasma transparent, envoient des prolongements

protoplasmiques, qui s'enchevêtrent et constituent un réseau à larges mailles qui s'étend presque sous le revêtement épithélial et est parcouru par de nombreux vaisseaux sanguins. Diagnostic : myxome télangiectasique de la corde vocale; la tumeur a, très probablement, pris naissance dans la sous-muqueuse de la corde vocale. (*Archiv. ital. di otol.*, VIII, 1, 1902.)

Dr S. JANKELEVITCH.

OREILLES

Un cas de pyohémie otogène thrombo-phlébitique, par le Dr LERMOYEZ.

Le 10 mai 1902, un jeune homme de vingt-cinq ans se présente à la clinique porteur d'une mastoïdite aiguë consécutive à une otite purulente. La paracentèse suivie d'un Politzer fait sortir une grande quantité de pus, et soulage immédiatement le malade; mais, le 13 mai, le malade prend un aspect grippé, de la fièvre et un grand frisson. Immédiatement trépanation au lieu d'élection, puis vers les cellules postérieures et vers la pointe, à la recherche du foyer purulent. Seule la cavité antrale présente des fongosités, mais pas de rétention purulente. L'auteur se décide alors à ouvrir le sinus latéral, d'où sort une sanie brunâtre et très fétide. Cet abcès intra-sinusal est nettoyé, puis, à l'aide du stylet, on provoque une hémorragie abondante destinée à entraîner le caillot qui l'obstrue. Le bout postérieur du sinus est fortement tamponné, la plaie mastoïdienne laissée ouverte et sans suture. Dès le soir, le malade n'a plus de fièvre; mais le lendemain de nouveaux frissons se produisent, et le malade accepte une deuxième opération, dans laquelle l'auteur se propose de lier la jugulaire interne.

La veine est ligaturée au-dessous de son embouchure; à la mastoïde tout va bien, pas de rétention purulente.

Les résultats bactériologiques montrent : infection polymicrobienne dans le pus de la mastoïde, et du streptocoque pur dans le sang de la jugulaire interne. Le lendemain, pansement, mais le sang de la jugulaire a infecté la plaie cervicale que l'on est obligé alors de drainer et de panser à la gaze iodoformée.

Le 24 mai, le malade allait de mieux en mieux, lorsque, le 29, la fièvre reparaît, mais sans frisson; le malade se cachectise; les urines, examinées avec soin, accusent une quantité notable d'iode, — depuis le dernier pansement, le malade faisait de l'intoxication iodoformée.

La gaze sérilisée est aussitôt substituée à la gaze iodoformée, et aussitôt le malade s'améliore et n'accuse plus la moindre fièvre. Le 13 juin, le malade peut reprendre son travail, mais conserve encore un polype de l'oreille; une nouvelle intervention est refusée par le malade qui, au bout de trois mois, revient à la clinique complètement guéri.

En résumé, une intervention rapide et radicale a pu sauver un malade atteint de thrombo-phlébite du sinus latéral. Pour avoir quelque chance de réussir, il faut intervenir le plus tôt possible, car toute tergiversation est, pour le médecin, une illusion, pour le malade, une condamnation.

En oto-pyohémie, les symptômes retardent beaucoup sur la lésion, et on peut dire que toujours les lésions sont beaucoup plus accentuées que ne le croit l'auriste, même prévenu. L'observation de l'auteur confirme les dires de Laurens, qui prétend que les septico-pyohémies par thrombo-phlébite du sinus reconnaissent presque toujours pour cause une otorrhée chronique, tandis qu'au cours des otites aiguës se montre surtout la septicémie sans participation des gros canaux veineux : l'infection oto-sinusale par contiguïté n'a le temps d'évoluer qu'au cours des lentes otorrhées chroniques; au cours des otites aiguës, l'infection septicémique otogène se fait par continuité.

L'auteur a dû lier la jugulaire interne; intervention nécessaire, dont il est très partisan et grâce à laquelle on a l'avantage de barrer aux microbes partis du foyer sinusal la grande route qui mène au cœur.

Enfin reste un dernier détail à mettre en évidence : c'est l'intoxication iodoformée à laquelle a failli succomber le malade. D'après l'auteur, en chirurgie osseuse, il faut user d'antiseptiques, et les succédanés de l'iodoforme n'auraient pas encore suffisamment fait leurs preuves. Aussi la recherche de l'iode dans les urines chez tout infecté pansé à l'io-

doforme devient indispensable, ainsi que le prouve l'observation ci-dessus énoncée. (*Ann. des mal. de l'oreille, du larynx, du nez et du pharynx*, janvier 1902.)

Dr Mercier Bellevue.

Méningite consécutive à une otite chronique ayant simulé un abcès cérébral, par A. Broca et G. Laurens.

La difficulté du diagnostic des complications endocraniennes des otites suppurées tient au manque de localisations cérébrales; parfois quelques symptômes suffisent pour faire penser à une localisation méningée, cérébrale ou cérébelleuse, mais il est des cas où, malgré toutes les prévisions cliniques, le diagnostic demeure incertain.

Telle l'observation clinique de ce jeune malade, qui comprend trois phases bien distinctes.

Dans la première, on pratique l'évidement pétro-mastoïdien pour un cholestéatome ayant envahi l'antre et les annexes de l'oreille moyenne. Les suites furent normales et la cavité tympano-antrale épidermisée cinq mois après.

Dans une deuxième phase, la céphalée augmente, le malade a la sensation de marcher sur du coton; il a des frissons, de la congestion vaso-motrice de la face, des vertiges, des troubles de la vue, de la parésie permanente du membre supérieur gauche; il fait plusieurs chutes, a des phénomènes d'aphasie et tombe dans le demi-coma. C'est dans cet état, et après avoir posé le diagnostic d'abcès cérébral, qu'une seconde opération est pratiquée par M. Broca. Les plafonds de l'aditus et de la caisse sont enlevés, le lobe temporal et le cervelet, mis à nus, sont ponctionnés au bistouri et à la sonde cannelée. Les différentes ponctions n'amenèrent pas une seule goutte de pus, mais un jet insolite de liquide céphalo-rachidien fit issue le long de la sonde cannelée, enfoncée probablement jusque dans le ventricule latéral. Dix jours après le malade put se lever, n'eut plus de chutes, ni perte de connaissance, ni parésie; de mois en mois avaient lieu des progrès lents et continus, et vingt-trois mois après l'opération le jeune homme pouvait être considéré comme guéri, mais a toujours un peu de parésie du bras gauche, et a de l'amnésie complète des événements

qui ont précédé la deuxième opération. Enfin, deux ans après l'intervention, le malade est très vigoureux, n'a plus de maux de tête et peut exercer facilement sa profession de dentiste.

Malgré les nombreux symptômes qui avaient autorisé les neurologistes, auristes et chirurgiens à porter le diagnostic d'abcès cérébral, l'intervention chirurgicale et l'amélioration qui l'a suivie aussitôt permet d'affirmer qu'il y eut erreur de diagnostic. Certaines formes curables de méningite consécutive aux otites peuvent simuler l'abcès sans formation de pus dans le crâne; il y a ce qu'on a appelé du méningisme qui cède au drainage large de l'apophyse et de la caisse. La suppression mécanique d'une hydrocéphalée aiguë permettrait à la méningite d'évoluer favorablement. On peut, en pareil cas, pratiquer la ponction lombaire, dont l'action immédiate se ferait sentir sur l'hydropisie ventriculaire, mais cette petite intervention pourrait faire perdre un temps précieux s'il s'agit d'un abcès. (*Ann. des mal. de l'oreille, du larynx, du nez et du pharynx*, janvier 1902.)

Dr Mercier Bellevue.

VARIA

Des procédés opératoires pour l'extirpation du ganglion de Gasser, par le Dr F. Villar.

L'auteur, qui a pratiqué l'extirpation du ganglion de Gasser pour névralgie faciale rebelle à tout traitement, envisage surtout le côté opératoire et décrit, dans tous leurs détails, les trois voies qui permettent au chirurgien d'arriver sur ce ganglion : la voie basale, la voie temporale, la voie temporo-basale.

Par la voie basale, voie de Rose Andrews, on attaque directement la base du crâne au niveau de la grande aile du sphénoïde.

La voie temporale se contente d'ouvrir la fosse temporale en respectant l'arcade zygomatique.

Enfin la voie temporo-basale, employée surtout en France, est une combinaison des précédentes, et ouvre à la fois et la base du crâne et la fosse temporale.

L'auteur laisse de côté le procédé dure-mérien, qui n'a pas encore fait ses preuves, et a l'inconvénient d'obliger le chirurgien à agir directement sur un cerveau mis à nu.

Il rejette la voie basale, qui ne permet pas de faire une intervention complète; la voie temporale, qui donne un jour insuffisant et expose l'opérateur à blesser l'artère méningée moyenne.

L'auteur donne sa préférence à la voie temporo-basale; on ne peut lui reprocher la blessure possible de la méningée, des sinus, comme dans la voie temporale; la seule objection à lui faire c'est de nécessiter la résection de l'arcade zygomatique et de l'apophyse coronoïde, mais l'auteur ajoute peu de valeur à ce reproche, étant donné que, pour arriver sur le ganglion de Gasser, il faut forcément de la place.

Après avoir donné la technique opératoire pour aborder et extirper le ganglion de Gasser, l'auteur parle des perfectionements que l'on a essayé d'introduire dans l'instrumentation, tels des écarteurs spéciaux, du miroir frontal qui, dit-il, l'a plutôt gêné, et aborde la question du drainage après cette opération. Celui-ci ne sera indispensable que lorsque l'hémorragie veineuse ou osseuse fera craindre la formation d'un hématome intra-cranien. (Extr. du *XIVe Congrès de chirurgie,* 1901.)

Dr Mercier Bellevue.

CORRESPONDANCE

Nous recevons, avec prière d'insérer, la lettre suivante :

« *Monsieur le Directeur de la Revue hebdomadaire de laryngologie.*

» Monsieur et cher Confrère,

» Je viens solliciter l'hospitalité de votre excellente Revue pour faire quelques remarques au sujet de l'article de M. Schmiegelow sur la *Pyohémie otogène*, paru dans les nos 17, 18 et 19 de cette Revue.

» Je rappellerai à cette occasion qu'en 1895 j'ai relaté deux cas analogues à celui que rapporte Schmiegelow (*Comptes rendus de la Société médicale de Christiania*, p. 151). Dans l'un de ces cas,

guéris d'ailleurs tous les deux par une opération, il y avait un *defect* de la paroi sinusienne qu'il a fallu couvrir d'un lambeau périosto-cutané afin d'empêcher l'aspiration de l'air.

» Schielz a également publié deux cas semblables: l'un a eu une issue fatale; la jugulaire n'a pas été liée; à l'autopsie on trouva des métastases pulmonaires; le second cas a guéri après la ligature de la jugulaire. Mentionnons aussi, et cela pour être complet, le cas de Daae suivi de guérison et où il y avait un thrombus ramolli, mais sans fièvre aucune.

» Ceci dit, je me permettrai de faire observer que je crois nécessaire et utile de conserver le nom de *thrombose sinusienne infectieuse* pour l'opposer à la pyohémie otogène, car ce sont deux affections qui diffèrent l'une de l'autre au point de vue étiologique et pronostique. La thrombose sinusienne infectieuse n'est pas nécessairement accompagnée de pyohémie, et les métastases sont dues à des fragments de thrombus détachés qui atteignent facilement les poumons. Dans la pyohémie otogène, on ne trouve pas de thrombus (fièvre par absorption de microbes pyogènes), et les métastases sont presque toujours situées dans les muscles ou les articulations. Le pronostic de la pyohémie otogène est favorable, surtout si les abcès sont ouverts à mesure qu'ils se forment. J'en ai opéré un grand nombre de cas, parmi lesquels quelques-uns très graves. Chez un de ces malades, âgé de cinquante ans, j'ai dû ouvrir successivement les articulations de la clavicule, de l'épaule, du coude, de la hanche et du genou du côté gauche, sans quelques abcès musculaires. Le malade finit par guérir.

» Dans la thrombose sinusienne infectieuse, le pronostic n'est bon qu'autant que l'opération a été pratiquée avant que les poumons aient été attaqués par les thrombus et la jugulaire liée et vidée. Par contre, dans la pyohémie otogène pure, la ligature de ce vaisseau est absurde et peut même être dangereuse.

» J'ai établi cette distinction dès 1894, au cours de la discussion à laquelle a donné lieu le premier cas de Schielz; je l'ai maintenue en 1897, à Moscou, contrairement à l'opinion de Jansen qui veut que dans de tels cas il y ait un thrombus pariétal (*Comptes rendus du XIIe Congrès internat. de méd.*, vol. VI, sect. XII, p. 55). Je suis heureux de voir que Schmiegelow partage ma manière de voir.

» Veuillez agréer, mon cher confrère, etc.

» V. Uchermann.

» Christiania, juin 1902. »

Bordeaux. — Impr. G. Gounouilhou, rue Guiraude, 11.

23e ANNÉE. N° 30. 26 JUILLET 1902.

REVUE HEBDOMADAIRE
DE
LARYNGOLOGIE, D'OTOLOGIE
ET DE RHINOLOGIE

CONTRIBUTION A L'ÉTUDE DES COMPLICATIONS BRONCHO-PULMONAIRES CONSÉCUTIVES AUX OPÉRATIONS PRATIQUÉES SUR LES VOIES AÉRIENNES SUPÉRIEURES ET PARTICULIÈREMENT SUR LE LARYNX (MORT SUBITE TARDIVE)[1]

Par MM.

P. JACQUES,
Professeur agrégé, chargé
de la clinique de laryngologie,

A. GROSJEAN,
Interne de la clinique
de laryngologie,

de la Faculté de médecine de Nancy.

Il y a quelques mois, à propos de la suture immédiate des voies aériennes, M. Moure appelait ici même l'attention des chirurgiens sur la fréquence et la gravité des infections pulmonaires immédiates ou secondaires, susceptibles de compliquer les opérations faites sur le larynx ou la trachée par la voie externe.

Ayant eu malheureusement l'occasion d'observer il y a peu de temps deux cas tout à fait caractéristiques de complications de ce genre (dont un suivi d'autopsie), nous avons pensé qu'il serait utile d'en mettre le résumé sous les yeux du

1. Travail reçu le 4 juillet 1902.

lecteur, essayant, s'il est possible, de dégager des faits observés quelques notions de pathogénie.

Consultons d'abord quelques statistiques :

En 1886, Schwartz, dans sa thèse d'agrégation, donnait les chiffres suivants :

Sur 95 opérés de laryngectomie totale, il y a eu 20 morts par pneumonie, broncho-pneumonie, pleurésie ou gangrène pulmonaire; ce qui représente une proportion de 21 o/o de mortalité due à ces complications.

Sur 22 opérés de laryngectomie partielle, 4 morts à la suite des mêmes accidents septiques, autrement dit 18 o/o.

Plus récemment, en 1890, dans une thèse de Paris, Pinçonnat rassemble 171 observations de laryngectomies totales se décomposant ainsi :

Extirpations totales pour	cancers.....	154
— —	sarcomes.....	9
— —	tuberculoses	4
— —	syphilis.....	1
— —	papillome.....	1
— —	périchondrite.....	1
—	sans diagnostic.....	1

Sur ces 171 observations, la mort est survenue par le fait même de l'opération, c'est-à-dire dans les huit jours qui l'ont suivie :

Par hémorragie traumatique, 4 fois;

Par collapsus et épuisement, 8 fois;

Par embolie pulmonaire, partie probablement des veines du cou thrombosées, 1 fois;

Cause de la mort inconnue, 9 fois.

« Nous désignerons ces causes de mort, dit l'auteur, sous le nom de mortalité inévitable de la laryngectomie. Ces causes sont, en effet, de celles que le chirurgien ne peut pas prévoir; cependant il en est une que nous avons rangée sous la rubrique collapsus et épuisement, et que nous aurions pu appeler shock opératoire, sur laquelle nous désirons insister : elle

figure pour huit décès alors que toutes les autres causes de mort figurent ensemble douze fois seulement. Stoerk[1] a essayé d'expliquer la cause du shock opératoire dans l'extirpation du larynx. Pour cet auteur, la mort surviendrait ici par arrêt du cœur. Cet arrêt serait causé par la destruction du rameau cardiaque du pneumo-gastrique qui est quelquefois emprisonné dans la muqueuse de la paroi postérieure du pharynx.

» Quant aux accidents septiques ayant amené la mort, ils sont de deux ordres :

» Les uns, les moins fréquents, sont communs à toutes les plaies : ils figurent ici pour 1.

» Les autres, de beaucoup les plus nombreux et les plus redoutables, sont particuliers aux opérations qui portent sur les voies respiratoires.

» La pneumonie et la broncho-pneumonie sont les affections qui reviennent le plus souvent. C'est ainsi que nous les voyons occasionner la mort :

En quelques jours, 1 fois;
Dans les huit jours après l'opération, 16 fois;
De huit à quinze jours, 4 fois;
De quinze jours à un mois, 5 fois;
Au bout de cinq semaines, 1 fois;
Au bout de huit semaines, 2 fois.

» Ne sont pas comptées les pneumonies survenant au bout de trois mois, quatre mois, deux ans, parce qu'il s'agit de maladies indépendantes de l'intervention, puisqu'elles se montrent après la guérison de l'opéré.

» C'est donc un total de 19 décès par pneumonie et broncho-pneumonie sur 171 opérés.

» Si l'on ajoute 2 décès par médiastinite; 1 (le cinquième jour) par pleurésie et péricardite; 3 par œdème pulmonaire (l'un survenu en douze heures, l'autre en un jour et le troisième en cinq jours); 2 décès encore, par bron-

1. *Wiener med. Wochens.*, n° 12. Traduction *in Journ. de méd. chirur. et pharm. de Bruxelles*, 1889, p. 145.

chite et pleurésie, arrivés le dixième et le vingt-deuxième jour; et un dernier, qui eut lieu au bout de vingt-cinq jours, par gangrène pulmonaire, on arrive à un total de 38 morts (soit 22 ou 23 o/o) par complications immédiates ou secondaires, dont la plupart d'origine septique.

» Au total, sur 171 ablations totales du larynx, il y a eu 69 cas de mort, dont plus de la moitié sont dus aux complications qui nous occupent[1]. »

Dans sa récente statistique (1900), Gluck donne les chiffres suivants : la mortalité dans les cas de laryngectomie qui lui sont personnels était d'abord de 4,5 o/o, puis de 11 o/o; enfin, actuellement elle n'est plus que de 8 o/o se décomposant ainsi : laryngectomie totale, 10 o/o (la cause de la mort n'est pas spécifiée); laryngectomie partielle, hémilaryngectomie : aucun décès jusqu'à présent[2].

Pinçonnat[3] a réuni 17 cas de mort à la suite d'extirpation partielle du larynx : 9 fois cette mort était due à la pneumonie et à la broncho-pneumonie.

Quelle est la pathogénie de ces accidents? Nombreuses sont déjà les recherches faites sur ce sujet.

En 1886, M. Ch. Monod agitait cette question devant la Société de chirurgie[4]. Il semble qu'alors on ait eu tendance à attribuer ces complications non pas à la septicité, mais uniquement à la pénétration accidentelle de corps étrangers, de poussières. En réalité, d'autres causes peuvent être également invoquées. Antérieurement déjà, Max Schüller[5] avait étudié avec soin ce point de pathologie et donnait les conclusions suivantes rapportées par Schwartz :

« Les lésions de nature très variable sont dues tantôt à l'introduction dans les voies respiratoires de matériaux septi-

1. Pinçonnat, Thèse de Paris, 1890, p. 108 et suiv.
2. Gluck, *Statistique personnelle* (Sect. de laryng. du XIIIe Congrès de médecine. Paris, août 1900).
3. *Opus cit.*
4. Société de chirurgie, séance du 17 février 1886.
5. *Berliner klin. Woehens.*, 2 octobre 1882.

ques, tantôt à un état inflammatoire accidentel, tantôt enfin à des inflammations qui existaient déjà avant l'opération. Se basant sur ces idées, il est d'avis qu'il ne suffit pas de régler la position du malade et de faire le tamponnement de la trachée pour les prévenir; mais il faut, avant tout, empêcher la décomposition septique des sécrétions, en veillant à une asepsie aussi parfaite que possible de la cavité buccale et pharyngienne. »

La question a été reprise depuis par Bardenheuer; nous trouvons le résumé de son travail dans les comptes rendus scientifiques du *Bulletin médical* du 1er juin 1890 :

« Une des principales causes d'insuccès de la laryngectomie réside dans une infection spéciale de la plaie, ayant son point de départ à la partie la plus déclive, entre la trachée et les muscles voisins. De là, cette infection gagne le tissu cellulaire péritrachéal et s'enfonce dans le médiastin : elle pénètre aussi dans la trachée et va créer une pneumonie septique. La mort survient ainsi au bout de huit à quinze jours. M. Bardenheuer ayant perdu ainsi quatre opérés sur cinq a cru trouver la cause de cette infection dans l'impossibilité qu'il y a, à l'aide d'un pansement même renouvelé plusieurs fois par jour, d'empêcher l'arrivée dans la plaie de liquides alimentaires et de sécrétions buccales très riches en bactéries et très infectieuses. Pour obvier à ce danger, il a soin maintenant de nettoyer la muqueuse buccale à l'aide d'une brosse à dents et de tampons secs d'ouate salicylée. Ces frictions sont répétées plusieurs fois par jour et plusieurs jours de suite. De plus, il a ajouté aux procédés classiques deux modifications importantes; cela lui a permis de pratiquer récemment la laryngectomie quatre fois avec un succès constant. La première de ces modifications consiste à placer le malade au lit dans une situation telle que la tête soit fortement défléchie et que l'ouverture de la trachée se trouve au point le plus élevé. Pour cela on supprime l'oreiller et le traversin, et aussi le tiers supérieur du matelas. La tête repose alors dans une

dépression et tout écoulement de salive ou de mucosités devient impossible. En second lieu, il faut établir une sorte de cloison, de toit protecteur, entre la cavité buccale et la cavité opératoire. Pour cela, pendant l'extirpation, M. Bardenheuer isole la paroi antérieure de l'œsophage d'une part et la muqueuse sous-jacente à l'épiglotte d'autre part aussi loin que faire se peut; puis, la tumeur une fois enlevée, il les suture. Au besoin, il avive le bord libre de l'épiglotte pour le suturer à l'œsophage. Cette cloison empêche le passage des liquides septiques et s'oppose à toute infection de la plaie; celle-ci est comblée avec de la gaze stérilisée. On renouvelle le pansement au bout de plusieurs jours (de deux à huit jours), c'est-à-dire souvent lorsque les granulations sont bien développées. L'époque à laquelle doit se faire le premier pansement est déterminée par l'état de la suture; si celle-ci tient bien, il est inutile de le faire avant huit jours. Autre avantage, le malade peut déglutir lui-même et, deux fois au moins il a été inutile de l'alimenter à la sonde. L'introduction de la sonde n'est pas toujours aisée, c'est donc une grosse difficulté de moins. Il est inutile de laisser subsister cette cloison bien longtemps; au bout de quatorze jours il n'y a plus à redouter que la salive infecte la plaie; celle-ci est alors bien recouverte d'un tissu de granulation. A ce même moment, on peut rapprocher les lambeaux latéraux formés par les téguments et fermer la plaie[1]. »

Mais il existe encore plusieurs séries de causes sur lesquelles nous désirons attirer l'attention. Il ressort de nombreuses observations (en particulier de la seconde citée ci-après) que l'air froid introduit directement dans l'arbre respiratoire par la plaie laryngienne ou par l'orifice canulaire, sans avoir été préalablement tamisé et réchauffé au contact des voies nasales et pharyngienne, peut être l'origine de beaucoup d'affections pulmonaires.

1. D'après *Deuts. med. Wochens.*, n° 21, 1890.

« Il est certain, disait Terrier à la séance dont nous parlions tout à l'heure, que la trachéotomie chez l'adulte prédispose à la production de pneumonie parce que la colonne d'air qui arrive aux poumons ne peut plus se débarrasser complètement, par son contact avec la muqueuse des fosses nasales et du larynx, de tous les microbes qu'elle tient en suspension. Des expériences de Tyndall établissent, en effet, qu'à l'état normal l'air expiré ne renferme aucune particule en suspension. Il s'en est dépouillé au contact de la muqueuse des voies aériennes. J'ajouterai que chez les chevaux trachéotomisés on observe une prédisposition évidente à contracter des pneumonies[1]. »

D'autre part, on connaît l'influence très considérable du nerf pneumo-gastrique sur l'appareil respiratoire : sa section expérimentale chez les animaux[2] amène la mort, à échéance plus ou moins longue, mais ordinairement par lésions pulmonaires[3]. Il est certain, par exemple, que dans quelques cas, rares il est vrai, d'extirpation du larynx, le ou les pneumo-gastriques ayant été sinon sectionnés, du moins lésés, contus ou même enfermés dans une suture de la muqueuse ainsi que le prétend Stoerk, ont pu donner lieu à des troubles profonds des fonctions respiratoire et cardiaque.

Enfin, il existe, d'après Charcot[4], des faits de pathologie

1. Séance de la Soc. de chir. du 17 février 1886.

2. Voyez Cl. Bernard, *Leçons sur la physiol. et la path. du syst. nerv.*, t. II, p. 344 et suiv.

3. Legallois ayant observé constamment, à la suite de la section des pneumo-gastriques, une altération pulmonaire analogue à l'hépatisation, prétendait même que dans ces expériences les animaux mouraient uniquement et dans tous les cas, par le fait des troubles apportés à l'hématose, par asphyxie : « Legallois ayant coupé les pneumo-gastriques sur de jeunes lapins trouva qu'ils succombaient en présentant une altération des poumons *qui rappelle l'hépatisation;* leur tissu, rouge et dense, était fortement congestionné ; certaines parties même ne surnageaient plus. » — Cl. Bernard. *Ibid.*, p. 352.

4. Charcot, Communication à l'Académie de médecine. Lorsqu'autrefois on faisait aux individus atteints d'asthme des cautérisations du pharynx avec des solutions ammoniacales on vit plusieurs fois survenir des morts subites dans des accès de toux *(Ibidem)*. Il nous a été impossible de retrouver la date de cette communication.

démontrant que l'excitation des nerfs laryngés de l'homme provoque parfois des phénomènes de sidération nerveuse, et Chazalon, dans sa thèse, constate que chez les sujets atteints de lésions chroniques laryngées graves, telles que cancer, sarcome, tuberculose, retrécissement syphilitique, la mort survient parfois subitement « sans qu'il soit possible de soupçonner sa cause déterminante immédiate[1] ». L'auteur pense que ces faits relèvent d'une « action nerveuse directe sur les centres, d'un phénomène d'inhibition consécutif aux excitations des terminaisons sensitives du larynx sous l'influence d'une lésion permanente de cet organe, ces excitations agissant du reste plutôt par leur continuité que par leur intensité. Prises isolément, elles sont trop faibles pour donner lieu à aucune réaction; aussi peuvent-elles rester longtemps inoffensives, mais elles additionnent leurs effets et réalisent ainsi le phénomène de *sommation nerveuse* de Pflüger. Lorsqu'à un moment donné le trop plein existe, il se produit une décharge nerveuse considérable, frappant à la fois et au maximum les centres de la vie de relation et de la vie organique, et déterminant la mort subite immédiate. »

Nous croyons, nous aussi, qu'il s'agit le plus souvent d'actions réflexes parties des nerfs sensitifs du larynx, et aboutissant, grâce à l'inhibition du *centre vaso-moteur général* de Ludwig et Thiry[2], à la suppression du *tonus vasculaire* des vaisseaux du poumon[3] et à une vaso-dilatation que l'on pourrait appeler *paralytique* de ces mêmes vaisseaux. Par suite du traumatisme opératoire, par suite surtout des nom-

1. Chazalon, *L'ictus laryngé*. (Thèse de Lyon, 1896.)

2. L'expérimentation physiologique a démontré que les nerfs vaso-constricteurs ont tous une origine commune dans un centre nerveux situé à la partie supérieure de la moelle allongée, entre les stries acoustiques et le calamus, auquel on a donné le nom de centre vaso-moteur général (Ludwig et Thiry, 1864).

3. A l'état physiologique, les centres vaso-moteurs paraissent être en état continuel d'activité, de sorte que les vaisseaux sont toujours en état de demi-contraction permanente, c'est ce qu'on appelle depuis Vulpian *tonus vasculaire* (Beaunis).

breuses sutures muqueuses de l'hémilaryngectomie provoquant des réactions locales inflammatoires intenses, enfin, durant tout le temps de la cicatrisation, par le fait de la présence permanente de compresses et de mèches aseptiques recouvrant la plaie laryngo-trachéale, il y a irritation continuelle des terminaisons sensitives du nerf laryngé supérieur; cette irritation est transmise au bulbe et réfléchie de là directement sur les centres vaso-moteurs généraux situés au niveau du plancher du quatrième ventricule entre les *striæ acusticæ* et le *calamus* : on peut, ou bien admettre l'inhibition [1] directe, immédiate de ce centre vaso-moteur général dont dépendent les vaso-constricteurs du poumon, ou bien faire intervenir dans cette abolition de la fonction de tonicité vasculaire les anastomoses nombreuses, tant centrales que périphériques, qui réunissent le sympathique — vaso-constricteur du poumon (François-Franck, 1896) — au pneumo-gastrique conducteur par ses fibres centripètes (laryngé supérieur) de l'influx nerveux sensitif parti du larynx [2].

Cette inhibition réflexe ne serait pas la seule qui ait son point de départ dans le larynx. *L'ictus laryngé,* si bien étudié dans ces dernières années, n'est pas autre chose qu'un de ces phénomènes inhibitoires dont nous parlons. « Nous trouvons dans les trois modifications de l'ictus laryngé, dit P. Niel [3] dans un mémoire intéressant sur cette question, tous les éléments nécessaires et suffisants pour permettre l'assimilation

1. *L'inhibition,* d'après Brown-Séquard, est un « acte en vertu duquel une propriété ou une activité et secondairement une fonction ou une simple action disparaît complètement ou partiellement, soudainement ou très rapidement, pour toujours ou temporairement dans une, dans plusieurs ou dans toutes les parties de l'organisme, à distance d'un point irrité du système nerveux et grâce à une influence purement dynamique exercée par l'irritation transmise de ce point aux parties où cette disparition se manifeste. » (Article *Inhibition* du *Diction. encyclop. des Sciences méd.*).

2. D'après François-Franck (1896), les vaso-constricteurs du poumon proviennent de la moelle dorsale par l'intermédiaire du sympathique (du 1er au 6e nerf dorsal surtout par les 2e et 3e *rami communicantes*) et traversent le premier ganglion thoracique.

3. P. Niel, Contribution à l'étude de l'ictus laryngé (*Ann. des mal. de l'oreille,* août 1899).

de cet accident avec un phénomène inhibitoire. D'abord l'irritation laryngée; ensuite la transmission aux centres nerveux par l'intermédiaire du larynge supérieur, enfin la suppression immédiate des activités cardiaques, respiratoires et psychiques. Il ne reste aucun doute sur la pathogénie de l'arrêt respiratoire. Quant à la syncope cardiaque, on peut admettre soit une inhibition primitive, soit secondaire. » Aussi l'auteur remplacerait-il volontiers les expressions d'ictus ou de vertige laryngés par celle plus significative d'inhibition réflexe d'origine laryngée (laryngo-réflexe).

Parfois il s'écoule un laps de temps assez long (douze jours dans notre première observation, dix dans la seconde), entre le traumatisme opératoire et les complications dont nous parlons; mais rien n'empêche d'invoquer dans ces cas soit la loi de la sommation nerveuse de Pflüger énoncée plus haut, ou bien un état d'équilibre nerveux instable, durant aussi longtemps que dure la cicatrisation, qui fait que le système nerveux vaso-moteur ne réagit pas ou réagit mal contre des influences extérieures d'habitude insignifiantes et presque banales, telles qu'une température un peu plus froide, la respiration d'air frais, etc.

Cet état d'équilibre instable, qui résulte d'une sorte de sidération, par voie réflexe, du système nerveux et qui persiste jusqu'à cicatrisation complète du larynx, devient ainsi la cause déterminante de complications, congestion, œdème pulmonaire, rapidement mortelles, dont les influences extérieures, atmosphériques ou autres, ne sont que les causes occasionnelles.

Nous sommes tentés d'accepter cette hypothèse d'inhibition vaso-motrice laryngo-réflexe pour expliquer un certain nombre de cas de mort, du moins en tant qu'hypothèse attendant une confirmation définitive d'ordre expérimental et pathologique; et, en particulier, nous croyons devoir attribuer à ces phénomènes d'inhibition réflexe la mort d'un de nos opérés chez qui l'autopsie n'a révélé qu'un œdème suraigu-

localisé au poumon droit, et dont voici d'ailleurs l'observation détaillée :

Observation I. — S. A..., fruitier, âgé de quarante ans, vient consulter à la clinique, le 4 décembre dernier, parce que depuis un peu plus d'un mois il éprouve une certaine difficulté de parler et une gêne bien plus considérable de la déglutition. C'est un homme de grande taille, de constitution autrefois robuste, mais il est actuellement bien affaibli et très amaigri ; il dit lui-même avoir beaucoup perdu ses forces ces temps derniers, tandis qu'il remarquait une gêne croissante pour causer et surtout pour avaler. Il cause presque à voix basse et n'avale sa salive qu'au prix de pénibles efforts, en penchant la tête à droite. On n'aperçoit d'ailleurs aucune saillie sur le devant du cou.

Au laryngoscope, on voit à la base de l'épiglotte, sur sa face laryngée, une tumeur qui masque la portion sus-glottique du larynx. Cette tumeur, de la grosseur d'une grosse noisette, est ulcérée sur toute sa surface et fait surtout saillie à gauche, ce qui explique l'attitude que prend le patient pour la déglutition. Il n'y a pas d'adénopathie perceptible.

L'évolution rapide, l'aspect et la localisation de la lésion font immédiatement penser à une gomme ulcérée, mais le malade nie tout antécédent spécifique et ne présente aucun stigmate de syphilis. Néanmoins on lui fait suivre durant quinze jours un traitement mixte dont on surveille l'effet.

N'ayant obtenu ainsi aucune amélioration, on conclut à un néoplasme : l'intervention que le malade réclame s'impose, car il s'agit d'une tumeur bien limitée, sans retentissement ganglionnaire, et l'état général, évidemment défectueux, n'est pas encore cachectique.

Le malade entre à l'hôpital ; l'opération est pratiquée le 28 *décembre*, au service et avec l'aide obligeante de M. le professeur Gross.

Après tous les soins habituels d'asepsie, on fait une incision transversale de la peau dans l'espace thyro-hyoïdien, puis l'incision des muscles sous-hyoïdiens et celle de la membrane hyoïdienne : tous ces plans sont sains.

Après incision de la membrane, on tombe sur la masse graisseuse qui remplit normalement l'espace thyro-hyo-épiglottique ; elle est ici molle, diffluente, infiltrée de néoplasme. Il est probable que le néoplasme, limité au début à la face laryngée de la base de l'épiglotte, a perforé secondairement le cartilage épiglottique et a ensuite envahi ces pelotons adipeux. La muqueuse de la base de la

langue est alors perforée au niveau du fond de la vallécule : par cette ouverture on introduit une pince longuette et l'on essaie d'attirer l'épiglotte dans la plaie; mais son tissu infiltré et très friable cède rapidement et l'on est obligé de faire la thyrotomie médiane. Aussitôt, réclinant à l'aide de deux larges écarteurs les deux moitiés, droite et gauche, du cartilage, on aperçoit les cordes vocales qui sont saines, les bandes ventriculaires saines aussi, et l'on a toute la place nécessaire pour enlever avec l'épiglotte la totalité de la tumeur qui fait une forte saillie dans le larynx, surtout à gauche. Pour l'extraire en entier, on fait porter la section au-dessus des bandes ventriculaires, section oblique de bas en haut et d'avant en arrière qui fait disparaître en même temps que la tumeur la presque totalité des replis ary-épiglottiques.

A la suite de cette intervention complexe à l'intérieur même du larynx on se voit obligé de placer pour quelques jours une canule dans la trachée : on continue vers en bas l'incision médiane du thyroïde en fendant verticalement la membrane crico-thyroïdienne et dans cette ouverture on introduit une canule n° 8.

Après hémostase parfaite, on fait deux points de suture au catgut, un en haut, l'autre en bas, sur le cartilage thyroïde; puis un nouveau plan de sutures également au catgut comprenant l'aponévrose et les muscles hyoïdiens. Enfin on suture la plaie transversale sous-hyoïdienne avec des crins de Florence, en y laissant un petit drain.

Examen histologique. — Il fut fait par M. le Dr Hoche qui reconnut la nature nettement épithéliomateuse de la tumeur.

L'état général se maintint assez bon cette soirée et les jours consécutifs : fièvre nulle ou insignifiante, pouls toujours bien frappé et lent, respiration très facile. L'alimentation toutefois resta très défectueuse jusqu'au 3 janvier, le malade ayant la plus grande peine à avaler une très petite cuillerée de lait. A partir du 4 janvier la déglutition des liquides devint plus facile; toutefois les boissons ingérées ne pénétraient pas en totalité dans l'œsophage, une partie étant rejetée par des secousses de toux à travers la plaie canulaire laryngienne. Le malade expectore toujours beaucoup de mucosités ce qui oblige à renouveler fréquemment le pansement; mais la plaie a bon aspect.

Le 5 *janvier,* l'état général étant relativement excellent, on retire la canule de trachéotomie; la déglutition redevient momentanément plus pénible, mais la respiration est facile; le malade, dont le moral a toujours été excellent, est gai, et tout donne à espérer une guérison même rapide, lorsque subitement, le 8 janvier au

soir, le malade, d'habitude assis sur son lit, entasse sur lui les couvertures, se plaint de froid et de frissons; en même temps apparaît une légère dyspnée, le pouls devient faible, rapide, incomptable, mais la température reste normale, T. à sept heures du soir 37° 2. Ce n'est qu'après une heure que l'on parvient à réchauffer le malade, mais le pouls reste faible, rapide et très mou, et le malade meurt le même soir vers dix heures et demie.

Le 9, *autopsie*. Appareil pulmonaire : tout l'intérêt de l'autopsie porte sur le poumon droit, où l'on découvre un œdème suraigu, tandis que l'autre poumon est indemne.

L'examen du larynx montre que la totalité de la tumeur a été enlevée.

L'examen des divers appareils, et en particulier du système circulatoire, ne fait découvrir aucune lésion capable d'expliquer une mort aussi rapide.

Voici une deuxième observation, en tout analogue à la précédente; et quoique ici l'autopsie n'ait pu être pratiquée, il semble bien que l'on ait eu également affaire à un œdème aigu du poumon.

Obs. II. — A. D..., âgé de soixante-deux ans, est adressé à M. Jacques par son médecin pour un mal de gorge datant de cinq mois environ. Le début s'est fait insidieusement sous forme de picotements, parfois de sensation de cuisson à la région hyoïdienne droite. Peu à peu s'est établie une dysphagie d'abord mécanique et légère, puis véritablement douloureuse, s'opposant à l'ingestion de tous les aliments acides ou épicés. Plus récemment encore ont apparu plusieurs irradiations douloureuses vers l'oreille droite au moment de la déglutition. Les médicaments topiques et généraux ont échoué, et, devant la persistance des accidents, le malade vient demander conseil à M. Jacques.

Depuis deux mois environ il a notablement maigri; jusqu'alors très robuste, de haute taille, de corpulence assez forte, d'ailleurs assez grand buveur et fumeur endurci, il a dû supprimer peu à peu l'usage du tabac et l'abus des boissons. Le teint est assez coloré, un peu cyanotique, avec fond jaunâtre; les téguments du cou sont flasques et plissés. Le malade éprouve une certaine dyspnée d'effort, notamment lorsqu'il est couché ou qu'il gravit un escalier; toutefois il n'a pas d'accès de suffocation.

Examen laryngoscopique. — On constate un état catarrhal chro-

nique diffus du pharynx nasal et buccal. Du côté du larynx, le repli ary-épiglottique droit apparaît épaissi, tuméfié, déformé par une production néoplasique qui soulève irrégulièrement la muqueuse. C'est surtout vers la cavité du vestibule laryngien que proémine la tumeur dont on apprécie particulièrement bien les limites après badigeonnage à la solution de cocaïne-adrénaline qui, en rétractant fortement les tissus ambiants, met en lumière les confins du néoplasme. On constate ainsi que l'épiglotte est partiellement envahie au niveau de l'insertion du repli ary-épiglottique, mais que l'infiltration est loin d'atteindre la ligne médiane. Le repli pharyngo-épiglottique paraît indemne. En arrière enfin, la tumeur s'arrête au contact de l'aryténoïde droit, qu'elle ne dépasse pas. Les cordes vocales sont intactes : la gauche jouit de toute sa mobilité; la droite, au contraire, légèrement rosée, est à peu près entièrement fixée dans une demi-adduction. Nulle part on ne voit d'ulcération; le malade n'a jamais craché de sang. A la palpation extérieure, on perçoit un certain épaississement du larynx à droite et en arrière. Pas d'adénopathie sensible. Un bourgeon, proéminant dans la cavité laryngée, est excisé et soumis à l'examen histologique de M. le Dr Hoche, qui reconnaît un épithélioma pavimenteux lobulé.

Pendant que l'on pratiquait l'examen histologique, le malade était reparti chez lui avec un traitement d'attente. Il revient au bout de quinze jours pour être opéré. L'état général s'est encore notablement altéré; l'état local ne semble pas sensiblement modifié.

Une hémi-laryngectomie, paraissant devoir permettre d'atteindre les limites de la tumeur, est proposée et acceptée.

Cette opération est pratiquée le 20 mars 1902, en présence du médecin du malade.

Après une désinfection soigneuse des téguments des régions cervicale et sternale antérieures, une longue incision exactement médiane est faite de l'os hyoïde à la fourchette sternale. Le canal aérien est découvert d'emblée sur toute la longueur de l'incision. L'hémostase complète est assurée par des ligatures au catgut, et la trachée, dénudée, est incisée au bistouri au-dessous de l'isthme du corps thyroïde. Une canule ordinaire n° 8 est immédiatement mise en place.

Reprenant la dissection de la partie supérieure du conduit laryngo-trachéal, on dénude l'aile droite du cartilage thyroïde des muscles superficiels et profonds qui la recouvrent jusqu'au niveau de son bord postérieur. La membrane thyro-hyoïdienne est également mise à nu dans sa moitié droite sans que le faisceau vasculo-

nerveux laryngé supérieur apparaisse; revenant alors à la ligne médiane, on incise verticalement au bistouri la membrane crico-thyroïdienne. Puis, par la plaie ainsi produite, on insinue une des branches d'une paire de forts ciseaux courbés sur le tranchant et l'on sectionne sans trop de difficultés, sur la ligne médiane, le bouclier complètement ossifié. Entre ses deux moitiés écartées par deux griffes, on glisse dans la partie inférieure de la plaie, après cocaïnisation préalable de la muqueuse laryngée, une mèche iodoformée qui obture la trachée au-dessus de la canule. Il est dès lors facile de constater *de visu* les limites de la tumeur qui ne dépasse pas sensiblement ce qu'avait révélé la laryngoscopie. L'infiltration ne s'étend en bas, du côté droit, que jusqu'au bord supérieur du ventricule. Ce bord est d'ailleurs parfaitement sain et la lèvre inférieure, la corde vocale, n'offre dans toute sa longueur aucune trace de dégénérescence.

On prolonge vers le haut la section thyroïdienne médiane au travers de l'épiglotte, qu'on divise jusqu'à son bord libre. Puis, sur le doigt introduit par la plaie, on divise transversalement la muqueuse de la vallécule droite. Grâce à la large brèche ainsi créée, le doigt pénètre aisément par la plaie cervicale dans l'entonnoir pharyngo-œsophagien. Sur la pulpe de l'index qui la soulève, on divise verticalement la muqueuse du cul-de-sac pharyngo-laryngé droit le long du bord postérieur de l'aile thyroïdienne. Il ne reste plus, pour compléter la libération du thyroïde en haut, qu'à sectionner horizontalement la membrane thyro-hyoïdienne, ce qui se fait sans provoquer d'hémorragie notable. La moitié droite du larynx ne tient plus désormais que par son bord inférieur et son bord postérieur. C'est ce dernier que l'on divise d'abord entre les deux aryténoïdes jusqu'au bord supérieur du chaton cricoïdien; enfin, l'anneau cricoïdien étant reconnu entièrement indemne, on termine l'extirpation du foyer malade en passant la lame du bistouri d'avant en arrière dans l'interstice crico-thyroïdien, à travers la masse musculaire de la corde vocale droite.

Le reste de l'opération a consisté dans la suture des lèvres de la vaste brèche laryngo-pharyngée; sur la ligne médiane postérieure, on unit directement par trois points au catgut la muqueuse des deux faces de la paroi laryngienne postérieure. Sur le bord libre du cricoïde on affronte par une suture à points séparés la muqueuse endo-laryngienne à celles de l'entonnoir pharyngien; la masse musculaire de la corde vocale droite, en grande partie conservée, se trouve ainsi habillée de muqueuse saine et forme un bourrelet antéro-postérieur régulier capable de fournir à la corde intacte du

côté opposé une surface convenable d'adossement pour la phonation.

Le bord libre de la muqueuse de la gouttière pharyngo-laryngée droite est suturé directement au plan superficiel de l'incision extérieure. Enfin, la muqueuse valléculaire est fixée à l'os hyoïde. Il en résulte en définitive la formation d'un vaste entonnoir entièrement tapissé de muqueuse, s'ouvrant largement vers la bouche en haut et se continuant vers le bas par deux conduits dont le bord supérieur de la moitié droite du cricoïde forme la crête de séparation : en avant et sur la ligne médiane, le canal laryngo-trachéal limité vers la gauche par la moitié saine du larynx; en arrière et un peu à droite, l'entrée du canal œsophagien. Une sonde en caoutchouc souple est introduite dans celui-ci et fixée à demeure. La cavité laryngienne de son côté est tamponnée par une longue mèche iodoformée descendant jusqu'à la canule. Au-dessus de la sonde œsophagienne, la plaie cutanée est refermée par trois crins.

20, au soir. — Rien ne saigne, l'état général est assez bon; pas de fièvre.

On commence dès le lendemain à alimenter le malade par la sonde œsophagienne. Gargarismes fréquents au permanganate de potasse alternant avec de l'eau oxygénée.

Deux jours après *(22 mars)*, on fait le pansement : le malade a une légère teinte subictérique; on constate une réaction inflammatoire considérable de toute la muqueuse laryngée du côté droit, toutefois les sutures muqueuses tiennent; la corde vocale gauche (saine) s'écarte très bien à chaque mouvement inspiratoire. Légère poussée fébrile le soir, le pouls restant ferme et bon. La plaie étant presque totalement recouverte d'un enduit muco-purulent, et, d'autre part, le malade, très agité, arrachant souvent son pansement, on décide de faire matin et soir une pulvérisation antiseptique, d'environ une demi-heure, sur la plaie préalablement détergée. Les résultats en furent excellents : malgré l'agitation perpétuelle du malade, la plaie ne tarda pas à devenir rosée, bourgeonnante et de belle apparence. Toutefois, l'alimentation par la sonde devenait notablement insuffisante par suite de régurgitations fréquentes de liquide noirâtre où le sang dégluti pendant l'opération se mêlait, altéré par son séjour dans les voies digestives, aux liquides injectés par la sonde œsophagienne. Aussi fit-on régulièrement chaque jour, pendant cinq jours consécutifs, une injection sous-cutanée de 500 centimètres cubes de sérum, qui fut très bien supportée.

Le *26 mars,* on constate avec surprise que le pouls est irrégulier, intermittent et inégal. Le myocarde faiblit; mais ce n'est qu'un phénomène passager; sous l'influence d'une médication tonique appropriée, le pouls paraît reprendre ses caractères.

Le *28,* la teinte subictérique de la face et des conjonctives a presque entièrement disparu. La plaie ne laisse rien à désirer; on retire la canule de trachéotomie, le malade respirant parfaitement par sa plaie laryngienne; les pulvérisations sont continuées matin et soir.

Le *29,* l'état du malade n'inspirant plus d'aussi graves inquiétudes, on autorise un changement de chambre réclamé avec insistance par la famille; le transport, très court, et fait à l'heure de midi avec de multiples précautions, semble ne devoir être nullement préjudiciable au malade : le *29* au soir, il n'y a rien d'anormal. Mais, durant la nuit, malheureusement très froide, du *29* au *30,* le malade toujours agité, n'étant plus soumis à une surveillance aussi vigilante, se découvre à plusieurs reprises. Le *30* au matin, survient une dyspnée; sans que la température s'élève, le pouls s'éteint rapidement et le malade succombe d'une façon presque subite, dix jours après l'intervention, présentant seulement sur les lèvres une expectoration spumeuse et rosée.

L'autopsie n'a pu être pratiquée [1].

De ces observations et des considérations pathogéniques qui précèdent se dégagent tout naturellement les conclusions suivantes qui viennent à l'appui de la thèse soutenue récemment par M. Moure [2] :

1° Réduire au minimum le traumatisme dans les opérations pratiquées sur les voies aériennes : il y aura grand

1. Une troisième observation, qu'il nous est impossible de rapporter complètement ici, concerne un malade à qui M. Jacques fit, il y a quelque temps, une thyrotomie pour cancer de la corde vocale gauche, tumeur bien limitée dont l'extirpation par voie externe n'aurait présenté aucune difficulté opératoire si la brièveté extrême du cou chez un sujet très riche en tissu adipeux n'avait nécessité des tractions exagérées et tout à fait intempestives sur le larynx, pour permettre l'accès de la trachée lors de la trachéotomie préliminaire. Mort, quatre jours après l'intervention, de pneumonie bilatérale.

2. Moure, De la suture immédiate des voies aériennes après les opérations pratiquées sur la trachée et le larynx (*Rev. hebdom. de laryngol.*, 8 février 1902).

avantage à remplacer, toutes les fois qu'on le pourra, l'extirpation totale ou partielle du larynx, opération grave, par l'excision simple mais large de la tumeur, pratiquée soit par la voie endolaryngée (rarement utilisable dans le cas particulier), soit par la voie externe.

2° Supprimer immédiatement, ou du moins très rapidement après l'opération par voie externe toutes les causes d'irritation de la muqueuse des voies respiratoires supérieures susceptibles de provoquer les terribles complications que nous venons d'étudier; nous entendons par là la canule de trachéotomie et aussi les objets de pansement, mèches de gaze et compresses aseptiques que l'on introduit ordinairement dans la plaie laryngienne dans le but soi-disant d'arrêter une hémorragie possible, et qui, en réalité, jouent uniquement le rôle de corps étrangers très irritants pour la muqueuse du larynx[1]. Il est certainement plus prudent et plus efficace, si l'on craint une hémorragie secondaire, de surveiller de près le patient dans les jours qui suivent l'intervention et de se tenir prêt à porter une pince sur le point qui saigne en faisant sauter au besoin un ou plusieurs points de suture.

Enfin, faire éviter au malade les changements de température même minimes; et, en général, le soustraire à toutes les influences extérieures capables d'agir d'une façon quelconque sur son système nerveux et de rompre cette sorte d'équilibre instable qui résulte chez lui d'un shock prolongé.

1. Tout récemment, nous avons eu l'occasion de pratiquer une thyrotomie pour cancer bien limité de la corde vocale gauche, chez un homme d'une cinquantaine d'années. L'excision de cette corde vocale fut suivie d'une cautérisation au thermocautère et de la suture du cartilage. La canule de trachéotomie que l'on avait mise en place avant la thyrotomie fut supprimée le plus rapidement possible, exactement *quarante-huit heures* après l'intervention. Le patient quittait la maison de santé onze jours après son opération; actuellement, trois semaines à peine nous en séparent, et le patient a recouvré l'usage de la voix. Cette voix est encore rauque, sans être complètement tétonale comme avant l'intervention, et s'améliorera certainement, car la laryngoscopie permet de découvrir, tout près de la commissure antérieure, une petite eschare qui ne s'est pas encore éliminée.

INDEX BIBLIOGRAPHIQUE

Sont marqués d'un astérisque (*) les ouvrages, peu nombreux, qui traitent plus ou moins les questions de pathogénie; les autres ne figurent ici que pour leurs observations, analyses et statistiques.

* **Bardenheuer.** — *Deuts. med. Wochens.*, 1890, n° 21.

Beaunis. — *Traité de physiologie.*

Bert (Paul). — *Archiv. de physiol. normale et pathol.*, 1869.

Bert. — *Travaux originaux*, 1878.

Brown-Séquard. — *Dictionn. encyclop. des sciences méd.*; article : *Inhibition.*

Charcot. — Société de biologie, 1876.

Charcot. — *Leçons sur les maladies du système nerveux*, t. II, appendice, p. 407-413.

* **Chazalon.** — *Des ictus laryngés.* Thèse de Lyon, 1896.

Claude Bernard. — *Leçons sur la physiol. et la pathol. du système nerveux*, t. II.

Frédéricq et Nuel. — *Physiologie humaine*, 4e édit., 1899.

* **Garel et Collet.** — L'ictus laryngé (*Ann. des mal. de l'oreille et du larynx*, 1894.

Gluck. — Traitement chirurgical des tumeurs du larynx (*Semaine méd.*, 1896, 22 janvier).

Gluck. — Chirurgie moderne du larynx (Section de laryngol. du XIIIe Congrès internat. de médecine, Paris, août 1900).

Graf. — Résultats définitifs d'extirpation du larynx (*Semaine méd.*, 1897).

Guecheline. — Deux cas de mort subite survenue à la suite de manipulations laryngées (*Gaz. hebdom. méd. de la Russie méridi.*, nos 25 et 26, 1895, en russe, et *Rev. hebdom. de laryngol.*, 1896, t. Ier, p. 139).

Moncorgé. — Vertiges et ictus laryngés (10 cas) (*Ann. des mal. de l'oreille*, n° 5, 1902).

* **Moure.** — *Revue hebdom. de laryngol.*, 8 février 1902.

Napalkov. — De la laryngectomie pour cancers (*Khirourguia*, n° 59, Moscou, novembre 1901).

* **Niel (P.).** — Contribution à l'étude de l'ictus laryngé (*Ann. des mal. de l'oreille et du larynx*, août 1899).

* **Pinçonnat.** — *De l'extirpation du larynx.* Thèse de Paris, 1890.

Powers. — Six cas d'excision du larynx et analyse de 300 cas (*Med. Record*, 23 mars 1895).

Rosenbaum. — Extirpation de l'épiglotte par la pharyngotomie sous-hyoïdienne (*Semaine méd.*, 25 septembre 1895).

* **Schüller (M.).** — *Berliner klin. Wochens.*, n° du 2 octobre 1882.

* **Schwartz.** — *Des tumeurs du larynx.* Thèse d'agrégation, Paris, 1886.

Semon. — *The Lancet*, nos des 15, 22, 29 décembre 1894.

* **Société de chirurgie** *(Comptes rendus des séances de la)*, séance du 17 février 1886.

Stoerk. — *Wiener med. Wochens.*, 1889, n° 12 (Traduction *in Journ. e méd., chir. et pharm. de Bruxelles*, 1889, p. 145).

Vedova (Della). — Étude de la laryngectomie (*Ann. des mal. de l'oreille et du larynx*, octobre 1901, n° 10).

REVUE GÉNÉRALE ET ANALYSES

BOUCHE ET PHARYNX BUCCAL

Note sur l'emploi du bleu de méthylène chimiquement pur dans le traitement de l'angine à bacilles fusiformes et à spirilles de Vincent, par le Dr A. Siredey.

L'auteur rapporte trois cas d'angine ulcéro-membraneuse guéris par l'application *in situ* d'une solution de bleu de méthylène. De ces trois cas, un lui est personnel : il s'agissait plutôt d'une stomatite de même nature, à localisation staphylo-palatine, que d'une véritable angine.

La guérison fut obtenue en une semaine. Elle n'aurait demandé que trois jours dans les deux autres observations.

Il ne faut employer que le bleu de méthylène chimiquement pur. L'inconvénient de ce médicament est de tacher en bleu les parties qu'il touche; cette coloration, toutefois, au dire de l'auteur, disparaît très rapidement sous l'influence de simples lavages.

Je me demande toujours, quand je vois préconiser un remède nouveau contre la stomatite ou l'angine ulcéro-membraneuse, pourquoi les auteurs n'ont pas simplement recours au chlorate de potasse, reconnu comme véritable spécifique de cette affection depuis plus de cinquante ans!... (*Ann. des mal. de l'oreille, etc.*, n° 3, mars 1902.)

Dr Brindel.

Du choix de l'intervention opératoire dans les kystes paradentaires de la région du maxillaire supérieur, par le Dr Raoult.

L'auteur a pu opérer trois kystes paradentaires, ayant chacun nécessité un procédé opératoire spécial et différent l'un de l'autre. Dans la première observation, il s'agit d'un kyste non suppuré ayant évolué vers le plancher nasal; sa

paroi externe était recouverte par les téguments. Le kyste est ouvert dans la région alvéolaire pour l'énucléer et le curetter; l'incision gingivale est refermée, et l'on pratique une contre-ouverture au niveau de la muqueuse buccale, comme dans l'opération d'Ogston-Luc.

Dans un deuxième cas, il s'agit d'un kyste infecté, donnant un pus caséeux abondant et fétide; l'auteur pratiqua l'opération d'Ogston-Luc, avec contre-ouverture nasale permettant de nettoyer et de curetter encore le sinus; le malade guérit au bout de vingt jours.

Dans un troisième cas, la cavité kystique a été infectée par de nombreuses dents cariées. L'auteur ne put mettre le kyste dentifère en communication avec le sinus, qui se serait infecté à son tour : dans un premier temps la cavité kystique est nettoyée, détergée par un orifice buccal, et l'on ne complétera l'opération par un orifice sinusal et nasal que lorsque la cavité kystique aura ses parois épidermisées. (*Ann. des mal. de l'oreille, du larynx, etc.*, janvier 1902.)

Dr Mercier Bellevue.

Pathologie de l'amygdale linguale, par le Dr Jousset.

L'amygdale de la langue est formée par un tapis de follicules agglomérés occupant la base de la langue; la pathologie en est peu connue, et cependant les affections y sont assez communes, car cette partie lymphoïde du cercle de Waldeyer est encore plus exposée que tous les autres points.

Les différentes formes d'angines sont assez fréquentes à ce niveau. Un développement inflammatoire de l'amygdale linguale peut entretenir, chez un enfant, une toux rebelle et une laryngite; chez un arthritique, de la gêne, du hemmage, de la dysphagie; chez une personne jadis atteinte de pharyngite, la simple hypertrophie de l'amygdale linguale détermine chez elle une gêne assez grande, comme si elle portait un corps étranger dans la gorge, provoquer de la dyspnée et de la difficulté de prononciation.

La symptomatologie présente des signes particuliers : c'est d'abord la sensation de corps étranger, puis c'est

une douleur paraissant profondément placée dans la gorge et qui grandit quand on appuie sur l'os hyoïde, c'est aussi un ténesme pharyngé, un besoin très fréquent de déglutir, enfin, une toux pharyngée, petite, sèche, quinteuse, convulsive, opiniâtre, succédant au hemmage.

Le traitement est le même que celui employé pour les autres amygdales; l'antisepsie est toujours la base de la thérapeutique. L'angine n'est pas toujours simple : on a signalé plusieurs cas d'amygdalite lacunaire, enfin le professeur Moure a cité plusieurs observations d'angine primitive herpétique. Ces manifestations ont pour cause l'alcool, le tabac, les aliments épicés, toutes les poussées inflammatoires dues à la grippe, rougeole, scarlatine, etc.

Mais l'arthritisme joue le plus grand rôle dans la genèse des angines de l'amygdale linguale, que l'on rencontre souvent chez les enfants de goutteux ou d'arthritiques avérés.

Les traumatismes peuvent être cause d'inflammation, mais la douleur et le malaise sont les signes prédominants.

La continuation des poussées inflammatoires amène fréquemment l'hypertrophie, qui peut être disséminée, en masse ou en nappe; la sensation de corps étranger, le ténesme pharyngé, l'état nauséeux, le hemmage continu, la toux sont les signes constants de cette hypertrophie; les troubles de la phonation peuvent être assez forts, et même, chez les chanteurs, s'opposer à l'émission des notes hautes. Le traitement doit être chirurgical : l'ablation sera pratiquée à l'aide d'une pince morcelante ou du galvano.

L'infection phlegmoneuse peut succéder à une inflammation catarrhale aiguë, et déterminer soit une amygdalite folliculaire suppurée, soit une périamygdalite phlegmoneuse. Au point de vue clinique, ces deux formes se combinent et rendent la dissection impossible; dans certains cas, l'œdème collatéral de l'épiglotte prend une telle intensité qu'il peut former à lui tout seul tout le tableau clinique.

L'auteur cite un cas d'amygdalite ulcéreuse d'origine bacillaire, heureusement modifiée par le grattage et l'attouchement à l'acide lactique.

Enfin, dans un cas de sarcome presque généralisé de

l'anneau, l'amygdale linguale fut, à son tour, envahie; dans ce cas, la thérapeutique fut inefficace. (*Le Nord méd.*, 15 mars 1902.) Dr MERCIER BELLEVUE.

NEZ ET PHARYNX NASAL

Angiosarcome de la cloison nasale *(Angiosarcoma del setto)*, par le Dr J. NARDI.

La malade, âgée de vingt-six ans, sans antécédents suspects, s'était aperçue, depuis un mois et demi, de la présence, au niveau de la narine gauche, d'une excroissance charnue qui faisait saillie au dehors et saignait légèrement lorsqu'elle faisait des efforts pour se moucher.

La tumeur a les dimensions et la forme d'une petite dragée ovale; elle est de coloration rosée, de consistance molle, et présente une surface inégale. Son point d'implantation se trouve au niveau du tiers inférieur de la cloison. On pose le diagnostic de myxome et on l'enlève à l'anse froide. L'opération est suivie d'une hémorragie assez abondante, ayant nécessité la compression digitale et le tamponnement. Lorsque le tampon fut enlevé, quarante-huit heures plus tard, l'hémorragie était complètement arrêtée. La malade n'a pas été revue.

Le revêtement épithélial de la tumeur était presque complètement détruit; dans les rares endroits où il était conservé, il présentait les caractères de l'épithélium pavimenteux stratifié; mais toutes les cellules sont dans un état de dégénérescence avancée, ce qui explique la disparition de l'épithélium de la plus grande partie de la surface de la tumeur. Ce qui reste de l'épithélium est représenté soit par des cellules isolées, soit par une membrane fibreuse qui les entoure à la façon d'une capsule très mince. La tumeur proprement dite est constituée par de nombreuses coupes de vaisseaux lymphatiques, soit préexistants, soit de nouvelle formation : les premiers sont très dilatés; les derniers sont plus évidents et groupés en îlots, de façon à donner au tissu un aspect quasi-spongieux. Les plus gros de ces vaisseaux renferment de la lymphe. On ne rencontre pas de vaisseaux artériels développés, de sorte que le territoire vasculaire

de la tumeur est représenté par des capillaires surtout lymphatiques. Le tissu qui entoure ces vaisseaux présente, à son tour, des particularités assez importantes : les cellules fusiformes présentent une augmentation énorme en nombre, sont rapprochées et disposées en faisceaux qui forment un réseau serré. Ces éléments fuso-cellulaires s'arrêtent à une certaine distance des vaisseaux dont ils reproduisent assez fidèlement les contours curvilignes et ondulés, de façon à entourer chacun d'eux d'une sorte d'auréole représentée par du tissu connectif aux fibres minces et enchevêtrées dont les mailles renferment une substance amorphe, muqueuse.

Il s'agissait donc d'un angiome lymphatique, à la phase fibro-sarcomateuse, et dont le stroma renfermait des zones d'un tissu complètement analogue au tissu muqueux du cordon ombilical. Ces zones sont, comme il vient d'être dit, disposées autour des vaisseaux.

Après avoir cité les principales données concernant cette question et qu'il a pu réunir dans la littérature, l'auteur croit pouvoir poser les conclusions suivantes :

1° Le sarcome nasal est assez fréquent, plus fréquent que l'épithélioma et le carcinome de cet organe; il présente de nombreuses variétés histo-pathologiques, et la cloison constitue son siège le plus fréquent.

2° Il n'apparaît jamais d'emblée, mais provient le plus souvent d'une métamorphose d'une tumeur connective bénigne, métamorphose due, très probablement, aux traumatismes continuels et aux inflammations répétées auxquelles cette région se trouve exposée;

3° L'examen histologique, sans toujours fournir des données exactes, constitue encore le moyen de diagnostic le plus sûr; cette certitude est tirée de la multiplication des cellules conjonctives et du mode de leur groupement;

4° Le diagnostic est capable d'induire très souvent en erreur, ces tumeurs pouvant rester très longtemps localisées, surtout lorsqu'elles proviennent de la métamorphose d'une tumeur bénigne;

5° Les hémorragies fréquentes, l'existence d'une large base d'implantation, l'irrégularité et les ulcérations de la surface

pourront mettre en garde et plaident en faveur d'une prompte intervention;

6° L'absence d'une récidive, même dans le cas où l'opération a été incomplète, loin d'infirmer le diagnostic histologique, prouve seulement qu'au moment de l'opération l'invasion des cellules sarcomateuses n'avait pas dépassé la barrière qui séparait les tissus sains de la tumeur bénigne;

7° L'angiome sarcomateux présente une variété plutôt rare et, comme le diagnostic ne peut fournir que des présomptions, il faudra être très prudent, et se rappeler que l'opération peut être suivie d'une hémorragie très grave. (*Archiv. ital. di laryngol.*, avril 1902.) Dr S. JANKELEVITCH.

Nouvel instrument (septotome) pour redresser les cloisons nasales déviées, par M. COUSTEAU.

Les différences d'aspect des déviations de la cloison nasale, leur siège variable, obligent le spécialiste à recourir à une instrumentation très variée. L'auteur présente un nouvel instrument qu'il appelle septotome et qui sera d'une très grande utilité par la simplicité de son fonctionnement, dans toutes les déviations siégeant au niveau du cartilage quadrangulaire, à condition, cependant, que la déviation ne soit pas trop angulaire ni accompagnée d'épaississement ou de crêtes. L'opération se fait en un seul temps, et ne nécessite que l'anesthésie à la cocaïne. L'appareil se compose de deux branches articulées à la façon d'un forceps : la branche mâle porte deux lames tranchantes de 3 millimètres de saillie, se croisant à angle droit; la branche femelle est fenêtrée en croix, de façon à recevoir exactement les lames de la branche opposée.

Les deux branches sont introduites successivement dans la cavité nasale, articulées au niveau de la vis de serrage, les manches sont rapprochés et la cloison est sectionnée en croix par les lames tranchantes. L'opération est complétée par un tamponnement très serré, à la gaze aseptique, de façon à redresser la cloison sectionnée. L'hémorragie, assez abondante, s'arrête sous l'influence du tamponnement; le premier pansement, qui est fait trois jours après l'opé-

ration, est douloureux et provoque une hémorragie assez vive. A partir du sixième jour, on fait un pansement quotidien à la gaze stérilisée, et on surveille les fosses nasales pour éviter les synéchies. La cicatrisation est complétée au bout de douze à quinze jours.

Sur trois malades opérés, deux résultats ont été des plus satisfaisants; le troisième a même bénéficié de l'intervention malgré un épaississement considérable de la cloison osseuse, la partie antérieure du septum ayant seule été redressée. (*Ann. des mal. de l'oreille, du nez, etc.*, février 1902.)

Dr Mercier Bellevue.

CAVITÉS ACCESSOIRES

Un cas de mucocèle du sinus frontal, par le Dr Gaudier.

L'auteur nous rapporte l'histoire d'un jeune homme de seize ans, porteur, dans l'angle naso-frontal droit, d'une petite tumeur mollasse, de la grosseur d'une noix et non sensible à la pression; les yeux étaient écartés, le squelette du nez augmenté, l'œil droit en exophtalmie. Une ponction à la seringue de Pravaz permit de faire le diagnostic de mucocèle du sinus frontal.

En 1894, ce jeune malade, à la suite d'une scarlatine fort grave, eut une suppuration nasale droite. En 1898, son père constate, au niveau de l'angle naso-orbitaire, une très légère tuméfaction, ne s'accompagnant d'aucun trouble du côté du nez ou de la vue. Le Dr Lapersonne, consulté, ne peut se prononcer; le Dr Casten conseilla d'ouvrir pour se rendre compte de la nature de la tumeur, qui, sans être douloureuse, s'accompagnait alors d'exophtalmie et d'épiphora. En 1901, la tumeur augmenta de volume et devint douloureuse; l'opération fut décidée. Par une incision orbito-nasale allant jusqu'à l'os, on tombe sur la tumeur communiquant, par un petit orifice, avec le sinus frontal droit. Celui-ci est alors largement ouvert; on aperçoit alors une perforation de la cloison intersinusale; on supprime cette cloison, et on peut constater que les deux sinus sont remplis d'une matière colloïde, d'une sorte de gelée qu'on enlève. La muqueuse épaissie et très vascu-

laire est curettée et passée au chlorure de zinc. Les suites furent normales et, quatre mois après, l'enfant travaillait sans fatigue, l'œil revenu en place.

L'auteur insiste sur la rareté de la mucocèle, dont les livres classiques font à peine mention; le diagnostic en est cependant très important, si l'on songe à l'action déformatrice sur le visage, et à la menace que cette tumeur présente sur la vision.

Garreau et Bertheau sont les deux premiers qui, en 1881, donnent la symptomatologie de la mucocèle. D'après ces deux auteurs, il s'agirait d'un kyste par rétention du conduit excréteur d'une glande de la muqueuse des sinus. D'après Boel, il s'agit simplement d'une affection atténuée du sinus, une infection plus virulente engendrant, au contraire, l'empyème du sinus. Enfin, d'après une troisième théorie, celle de Laurens et de Luc, généralement admise aujourd'hui, l'obstruction complète ou incomplète du canal naso-frontal, de quelque nature qu'elle soit, serait la cause déterminante de la dilatation kystique du sinus. L'affection est généralement unilatérale; la cavité kystique est plus ou moins considérable, mais la caractéristique de l'affection c'est sa marche progressive par usure de l'os, s'accompagnant aussi d'une hyperostose au niveau du canal nasal et au point culminant de la tuméfaction. La muqueuse sinusienne est conservée, mais peut parfois se rompre, enfin le liquide n'est jamais purulent. Les symptômes subjectifs sont à peu près nuls; les caractères sont surtout objectifs : à la période d'état, la mucocèle se présente sous la forme d'une tumeur arrondie, occupant l'angle supéro-interne de l'orbite, parfois mollasse ou fluctuante, mais jamais réductible, et se continuant avec l'os frontal; à cette période, la confusion avec l'empyème du sinus frontal est difficile. La marche de la maladie est lente mais progressive et nécessite, à un moment donné, une intervention quelconque. Le pronostic en est généralement bénin, mais il ne faut pas attendre les complications du côté du cerveau ou de l'œil. La ponction ne peut être curatrice, elle est très insuffisante; il faut intervenir lar-

gement : mettre à nu la tuméfaction, ouvrir le ou les sinus frontaux; en explorer et détruire toute la muqueuse et, si possible, rétablir la communication nasale, par laquelle on ferait le pansement; sinon on pansera par la plaie extérieure; mais, si la muqueuse a été bien détruite, on peut espérer la guérison de la plaie par première intention. (*Écho méd. du Nord,* n° 8, 1902.)

Dr Mercier Bellevue.

LARYNX ET TRACHÉE

A propos d'une tumeur dite amyloïde du larynx (*Su di un tumore così detto amiloide della laringe*), par M. le Dr Pacinotti.

Ayant eu l'occasion d'observer une tumeur amyloïde de la corde vocale droite à l'autopsie d'un malade mort de tuberculose, l'auteur s'est livré à une étude approfondie de la question et arrive à formuler les propositions suivantes :

1° Vu la fréquence de la dégénérescence amyloïde dans les parois vasculaires sanguines des tumeurs, et comme, d'un autre côté, pour des raisons multiples, les tumeurs laryngées échappent souvent à l'observation microscopique, la dégénérescence amyloïde des néoplasmes du larynx ne doit pas être considérée comme une rareté, surtout lorsqu'on se trouve en présence d'organisme en proie à une cachexie quelconque ou à une des maladies qui prédisposent à la dégénérescence amyloïde.

2° Le fait qu'une tumeur a subi la dégénérescence amyloïde ne suffit pas à caractériser la dite tumeur, et il n'est pas juste de créer un groupe spécial de tumeurs amyloïdes du larynx, attendu que le processus en question peut s'observer dans les tumeurs de nature différente.

3° Ce qui caractérise ces tumeurs, c'est l'intégrité et la permanence de l'endothélium des vaisseaux, alors que tous les autres éléments vasculaires sont frappés de dégénérescence amyloïde.

4° Beaucoup de tumeurs des cordes vocales inférieures qui reçoivent leurs éléments nutritifs des papilles vasculaires, et dont l'existence à ce niveau a été signalée par Luschka et Coyne, présentent dans leur structure une

grande richesse en vaisseaux de nouvelle formation, à parois minces, toutes conditions qui créent une prédisposition très grande à la dégénérescence amyloïde.

5° Un fait intéressant à signaler, c'est la présence d'une quantité énorme de leucocytes à l'intérieur des vaisseaux, avec évidence d'une infiltration leucocytaire à l'extérieur. (*Bollet. delle malatt. dell'orecchio, etc.*, n° 3, 1902.)

Dr JANKELEVITCH.

OREILLES

De l'otorragie dans la fièvre typhoïde, par MM. RAOULT et SPECKER.

Vu la rareté de l'otorragie au cours de la fièvre typhoïde, les auteurs donnent une observation d'otite moyenne avec otorragie abondante, au cours d'une dothiénentérie bien caractérisée.

M. Specker est appelé auprès d'une fillette de dix-neuf ans qui était au neuvième jour d'une fièvre typhoïde; la malade eut d'abord une hémorragie intestinale, et le lendemain une épistaxis assez abondante en même temps qu'une otorragie. Malgré le traitement, l'hémorragie continua et ne commença à diminuer que sous l'influence de lavages à l'eau oxygénée; c'est alors que l'auteur put se rendre compte d'une petite perforation du tympan par laquelle s'écoulait du pus. Sous l'influence de lavages au sublimé et de bains à la glycérine sublimée, l'écoulement disparut et l'enfant entra en convalescence; à remarquer que l'enfant eut encore d'autres hémorragies intestinales. L'auteur insiste sur l'extrême rareté de l'otorragie au cours d'une fièvre typhoïde; dans un cas de Molinié, l'hémorragie siégeait au niveau de la membrane du tympan, mais ne venait pas de l'oreille moyenne.

L'explication de cet épanchement sanguin se trouve dans la fréquence des hémorragies de toute nature au cours de la dothiénentérie; d'après l'auteur, la fluxion intense de la caisse donne lieu à un épanchement sanguin; le tympan finit par se rompre, et l'oreille moyenne se met à suppurer.

L'auteur fait remarquer que l'observation de Molinié ressemble à certains faits de myringite grippale, s'accompagnant de phlyctènes remplies de sang à la surface de la membrane du tympan; phlyctènes qui s'ouvraient, donnant lieu ensuite à un écoulement de sang. L'auteur fait remarquer que dans son observation, au contraire, l'otorragie venait bien de la caisse elle-même, puisqu'il a pu constater la présence d'une perforation par laquelle s'est écoulé du sang pendant quatre jours et ensuite du pus. (*Rev. méd. de l'Est*, 15 février 1902.)

Dr Mercier Bellevue.

La suppuration du labyrinthe, sa chirurgie, par le Dr M. Lermoyez.

Ce travail constitue une sorte de mise au point de la question. « J'ai le regret, dit l'auteur en débutant, de ne pouvoir apporter encore aucune note personnelle; au reste, je m'en consolerai si j'arrive à mettre quelque clarté en cette exposition. J'y serai d'ailleurs grandement aidé par la thèse remarquable que vient de soutenir, le 31 octobre dernier, M. Victor Hinsberg, devant la Faculté de médecine de Breslau. »

L'importance de la suppuration labyrinthique n'est pas à méconnaître, ajoute M. Lermoyez, puisque c'est la complication la plus fréquente de l'otorrhée.

Le labyrinthe est envahi par voie sanguine (embolie septique partie de la parotide dans les oreillons), par voie cranienne (méningite cérébro-spinale) ou par voie otique, la seule à laquelle est consacrée cette étude.

Le pus de la caisse du tympan envahit le labyrinthe par traumatisme volontaire ou involontaire, ou par continuité (nécrose).

La suppuration de l'oreille interne est tantôt diffuse, tantôt localisée; elle est susceptible d'envahir le crâne par les voies normales (conduit auditif interne, aqueducs, déhiscences au niveau du canal semi-circulaire supérieur) et par une communication pathologique et, dans ce cas, l'étage postérieur du crâne est seul infecté.

L'invasion du labyrinthe par la suppuration s'accompagne ou non de fièvre et se traduit par des bruits subjectifs, de la surdité et des troubles de l'équilibre, du nystagmus ordinairement horizontal et, quelquefois, de la dilatation pupillaire du côté malade.

Les labyrinthites simples entraînent rapidement la mort dans certains cas; dans d'autres, elles sont susceptibles de demeurer latentes. Entre ces deux formes, on observe tous les intermédiaires.

La méningite est le plus grand danger de la pyolabyrinthite; vient ensuite l'abcès du cervelet. Quand on pratique l'évidement pétro-mastoïdien des malades atteints de labyrinthite et qu'on ne touche pas au labyrinthe, on voit parfois guérir la lésion tout entière; mais, chez certains malades, la mort peut en être la conséquence dans les quarante-huit heures qui suivent l'opération, et sans que rien ne puisse faire prévoir pas plus la labyrinthite déjà existante que la méningite immédiatement consécutive. C'est, du moins, ce qui résulte des statistiques allemandes (Heine, Brieger), car, pour notre part, nous n'avons encore jamais vu se produire un pareil dénouement sur les 350 observations en notre possession et recueillies à la clinique otologique de Bordeaux.

On songera à une pyolabyrinthite chez les otorrhéiques quand il existera du vertige, de la titubation, du nystagmus; que le vertige sera accru par l'occlusion des yeux; enfin, au cours de l'évidement, on rencontrera parfois des signes manifestes de nécrose au niveau du canal semi-circulaire externe par exemple.

Partant de ce principe que toute pyolabyrinthite peut devenir dangereuse, il faut, avant toute autre chose, attaquer le foyer primaire de suppuration, qui occupe l'oreille moyenne. M. Lermoyez conseille d'attaquer également le foyer secondaire de suppuration qui occupe l'oreille interne.

Hinsberg a réuni 31 cas de trépanation labyrinthique avec 6 morts connues.

Jansen pense qu'il faut trépaner l'oreille interne quand il préexistait à l'évidement de violents troubles labyrinthi-

ques que l'opération n'a pas modifiés, ou quand, chez un malade porteur de ces mêmes troubles, on trouve, au cours de l'opération, une fistule labyrinthique.

Pour Hinsberg, il faut ouvrir toutes les parties accessibles du labyrinthe : canal semi-circulaire externe, vestibule, première spire du limaçon.

Suit la technique à suivre pour pratiquer une pareille intervention.

« Tel est, dit en terminant M. Lermoyez, l'état actuel d'une question neuve, qui, rétrospectivement, éclaire bien des diagnostics demeurés obscurs, et qui ne manquera pas d'étendre encore, dans l'avenir, notre champ d'action sur les complications des otites suppurées, jusqu'au jour inespéré où l'attention des médecins voudra bien rendre toute cette chirurgie superflue, en confiant enfin le soin de guérir les écoulements d'oreille commençants à d'autres agents que la nature ou l'eau boriquée. » (*Presse méd.*, n° 10, 1er février 1902.)

Dr Brindel.

Contribution à l'anatomie pathologique de la chaîne des osselets *(Beitrag zur pathologischen Anatomie der Gehörknöchelchenkette)*, par le Dr Hammerschlag.

Dans le premier cas, il s'agit d'une synostose incomplète de l'articulation du marteau avec l'enclume, trouvée accidentellement, au cours d'exercices de médecine opératoire, sur un cadavre de trente-cinq ans à peu près. On n'a pas pu avoir de renseignements exacts sur l'audition du sujet; il est vrai qu'elle pouvait être bonne, malgré cette ankylose, puisque le marteau et l'enclume sont solidaires l'un de l'autre dans leurs différents mouvements.

Dans la deuxième observation, l'auteur donne la description d'un étrier imperforé (c'est-à-dire à branches reliées entre elles par une lamelle osseuse) trouvée à l'autopsie d'une idiote. La platine de l'étrier et la fenêtre ovale étaient très réduites de dimensions. Cette idiote avait été, paraît-il, très sourde pendant sa vie. (*Archiv f. Ohrenheilk.*, t. LV, mars 1902.)

Dr Bertemes.

Bordeaux. — Impr. G. Gounouilhou, rue Guiraude, 11.

23e ANNÉE. N° 31. 2 AOUT 1902.

REVUE HEBDOMADAIRE
DE
LARYNGOLOGIE, D'OTOLOGIE
ET DE RHINOLOGIE

SUR UN CAS DE CORPS ÉTRANGER DU LARYNX

TRACHÉOTOMIE. SUTURE IMMÉDIATE. GUÉRISON[1]

Par le Dr V. TEXIER,
chef du service laryngologique de l'Hôtel-Dieu de Nantes.

Nous avons eu l'occasion d'examiner au mois de juin 1901 une fillette de six ans et demi, atteinte d'un corps étranger des voies aériennes supérieures. Dans l'impossibilité où nous étions de pratiquer l'extraction de ce corps étranger par la voie endolaryngée, nous fîmes la trachéotomie, suivie de la suture immédiate de la trachée; les suites furent tout à fait normales et tout se passa sans le moindre incident. La communication faite par le Dr Moure, au Congrès de chirurgie en octobre 1901, « sur la suture immédiate des voies aériennes après les opérations pratiquées sur le larynx et la trachée » nous engage à vous communiquer cette observation, qui concorde complètement avec ses conclusions, à savoir qu'il est préférable de suturer immédiatement la trachée plutôt que de laisser une canule trachéale un certain nombre de jours, comme on le fait le plus généralement.

Voici l'observation de notre malade :

Observation. — Le 13 juin 1901, Mlle Marie B..., âgée de six ans et demi, nous est adressée par notre ami le Dr Diet, de Saint-

1. Travail communiqué à la Société française de laryngologie, mai 1902.

Nazaire, pour un corps étranger des voies aériennes supérieures. Cette enfant fut prise, dans l'après-midi du 10 juin, en mangeant des prunes, d'un accès de suffocation terrible; puis, au bout de quelques instants, tout parut rentrer dans l'ordre; il persista cependant une certaine difficulté dans la respiration. Les parents donnèrent à l'enfant un vomitif qui, fort heureusement, ne semble pas avoir provoqué de nouveaux accès de suffocation. Pendant les deux jours, l'enfant fut relativement calme, la toux était peu fréquente, suivie parfois d'accès de suffocation, mais ne rappelant pas, comme intensité, l'accès du premier jour. Ils survenaient surtout la nuit et ils étaient provoqués le jour par les mouvements de déglutition ou simplement par la marche, à la suite d'efforts. La voix n'était pas altérée. Le père, inquiet de la fréquence de ces accès, se décida à consulter le Dr Diet, qui nous l'adressa immédiatement.

La petite malade qu'on nous amène ne présente pas l'aspect d'une enfant dont la respiration est gênée; elle paraît respirer normalement. On perçoit de temps à autre une toux étouffée suivie parfois d'un léger accès de suffocation, mais sans bruit de clapet. La voix est normale, sans caractère particulier.

L'enfant, d'une docilité parfaite, se laisse très facilement examiner au laryngoscope. Nous constatons au miroir dans la portion sous-glottique du larynx et à sa partie antérieure un corps étranger, d'aspect noirâtre; il est impossible d'en distinguer la forme et la nature. Il paraît immobile; nous examinons l'enfant à plusieurs reprises et même après un accès de suffocation provoqué par la déglutition d'un peu d'eau, le corps étranger est dans la même situation. Les cordes vocales sont normales et se rapprochent normalement l'une de l'autre.

Le diagnostic de corps étranger (noyau de prune, d'après l'anamnèse) de la partie sous-glottique du larynx s'imposait. Étant donné le jeune âge de l'enfant, nous n'avons pas pensé un seul instant à extraire ce noyau par la voie endolaryngée et nous avons conseillé la trachéotomie qui fut acceptée pour le lendemain matin.

Le lendemain matin, on nous dit que l'enfant eut deux accès de suffocation assez forts en se rendant à la maison de santé.

La nuit fut très agitée; l'enfant dormit peu, mais à aucun moment la suffocation ne présenta un caractère assez grave pour inquiéter l'entourage et nécessiter une trachéotomie d'urgence. Je retrouve l'enfant de nouveau calme et sans respiration haletante, la voix est toujours conservée. L'examen laryngoscopique

ne donne plus l'image de la veille et je ne vois plus dans la région sous-glottique le corps étranger. Il a dû se mobiliser sous l'influence des accès de suffocation et tomber dans la trachée.

Je pratiquai immédiatement la trachéotomie, avec l'aide de mon ami le Dr Vignard. Je la fis d'une façon lente et méthodique, sous le chloroforme, et avec le miroir électrique de Clarke.

Le bistouri me conduisit couche par couche jusqu'au canal trachéal; l'hémostase étant parfaite, j'incisai les trois ou quatre premiers anneaux de la trachée et, à l'aide de deux petits écarteurs mousses, les deux lèvres de la plaie furent écartées. Une inspiration un peu forte entraîna le corps étranger au-dessous de l'incision et l'expiration suivante nous le ramena au niveau de la plaie où il fut facilement saisi à l'aide d'une pince.

C'était un noyau de prune de dimension ordinaire (2 centimètres de longueur sur 1 centimètre de largeur).

La trachée ne présentant aucune lésion apparente, ni gonflement de la muqueuse, ni érosion, ni suintement sanguin ou purulent, nous nous décidâmes à fermer immédiatement la plaie trachéale.

Nous fîmes une suture superficielle des lèvres de la trachée sans perforation des parois à l'aide d'un catgut fin, puis la réunion de la peau et du plan sous-jacent musculo-aponévrotique, à l'aide de crins de Florence, sur toute son étendue.

La plaie fut recouverte d'un peu de gazé iodoformée et d'un peu de coton hydrophile que l'on fixa à l'aide de collodion riciné.

Les suites furent excellentes; la respiration s'effectua librement et les quintes de toux disparurent. Il n'y eut pas trace d'emphysème sous-cutané. L'enfant quitta la clinique le troisième jour, et le neuvième jour le pansement collodionné et les crins de Florence furent enlevés par le Dr Diet, qui nous écrivit que la plaie était complètement fermée et sans aucune trace inflammatoire.

Cette observation, au point de vue symptomatologique, ne présente aucun fait saillant. Comme dans tout corps étranger des voies aériennes, notre malade a eu un accès de suffocation brusque suivi d'une période de calme relatif, entrecoupée de toux étouffée et de petits accès de suffocation. La voix, qu'elle conservait normale, nous indiquait, comme le confirma l'examen laryngoscopique, que le corps étranger était sous-glottique.

L'intérêt réside donc simplement dans le manuel opératoire qui consista à suturer immédiatement la trachée après l'extraction du corps étranger. A ce sujet, nous pouvons nous demander quelle conduite tenir en pareil cas. Devons-nous fermer immédiatement la plaie trachéale ou a-t-on de réels avantages à laisser une canule à demeure pendant quelques jours? Les auteurs des divers traités de chirurgie parus dans ces dernières années ne manifestent pas d'opinion à ce point de vue. Seul, Lejars, dans son *Traité des opérations d'urgence,* émet un avis très net; d'après lui on agit plus sagement en ne cédant pas à la tentation de refermer de suite la trachée. Cette occlusion immédiate a presque toujours abouti, dit-il, à la nécessité de rouvrir la plaie. Contrairement à cette opinion, Moure, dans sa communication au Congrès de chirurgie de 1901, nous donne plusieurs observations où la suture immédiate a été suivie de succès, sans aucune complication. Vignard, dans la *Gazette médicale de Nantes,* 1900, cite un cas heureux d'extraction d'un grain de café après trachéotomie, suivie également de suture immédiate. Pusteau et Vanverts (*Bulletin de la Société anatomique,* 1896) conseillent également ce procédé, et les résultats de notre observation sont en faveur de cette méthode.

Nous ne voyons pas nettement les avantages qui résultent du maintien de la canule dans la trachée plusieurs jours après l'extraction du corps étranger. Si l'expulsion a été immédiate ou a suivi de près l'ouverture de la trachée, si la respiration est rétablie, et si, comme c'est le cas le plus fréquent, le corps du délit est un corps lisse (noyau de prune ou de cerise, grain de café, haricot), les muqueuses laryngée et trachéale ne présentent pas de gonflement ou d'écaillure, et deviennent rarement le point de départ d'infection, seul argument qu'on puisse invoquer en faveur du maintien de la canule.

Réels, au contraire, et trop souvent redoutables sont les accidents infectieux broncho-pulmonaires qui résultent du

port de la canule, soit qu'ils proviennent de l'introduction directe de l'air froid dans les voies respiratoires, soit qu'elles soient consécutives à l'infection de la plaie canulaire.

La suture immédiate évitera ces complications le plus généralement, et sauf une observation de Pusteau et Vanverts où la plaie dut être rouverte, l'enfant étant pris les jours suivants de broncho-pneumonie, les autres observations ne donnent que de bons résultats. On note parfois, cependant, dans quelques-unes un peu d'emphysème sous-cutané, qui cède rapidement en faisant sauter un des points inférieurs de la plaie.

Ce procédé consiste donc à faire, de préférence sous le chloroforme, et éclairé à l'aide du miroir électrique, une trachéotomie lente et méthodique. On incisera couche par couche les tissus jusqu'au canal trachéal, et l'hémostase devra être parfaite avant l'ouverture de la trachée, qui comprendra les trois ou quatre premiers anneaux. Les deux bords de la plaie trachéale seront écartés à l'aide d'écarteurs mousses. Le corps étranger une fois expulsé, on s'assurera que la muqueuse trachéale ne présente aucune lésion appréciable, puis on suturera.

Les deux lèvres de la plaie seront appliquées l'une contre l'autre et suturées superficiellement sans perforation des parois, à l'aide d'un catgut fin. Le plan musculo-aponévrotique sera suturé également au catgut et on mettra plusieurs points de suture à la peau. Un pansement à la gaze iodoformée sera maintenu en place à l'aide d'une cravate ou de collodion riciné une huitaine de jours.

Les suites sont généralement bonnes, sans trace d'inflammation, la cicatrice a l'avantage d'être à peine apparente au bout de quelques semaines, grâce à la coaptation parfaite des lèvres de la plaie, ce qu'on n'obtient pas si la canule est maintenue quelques jours dans la plaie trachéale.

COMPTE RENDU

DE LA

SOCIÉTÉ DANOISE D'OTOLOGIE ET DE LARYNGOLOGIE

Séance du 23 novembre 1901.

M. G. Kiär. — **Sarcome du cornet inférieur droit chez une femme de cinquante-sept ans.**

La patiente se plaint d'avoir depuis quelques mois le nez bouché et la tête lourde; ni hémorragies ni douleurs. On trouve le cornet inférieur boursouflé dans toute sa longueur; la surface en est lisse; le moindre attouchement à la sonde donne du sang. Rien d'anormal de l'autre côté ni dans le naso-pharynx. Absence complète de ganglions.

Exérèse de la presque totalité du cornet à l'anse froide. Tamponnement à la gaze iodoformée. Diagnostic microscopique : sarcome.

Un mois après, récidive. La tumeur nouvelle, aussi grande que la première, a changé d'aspect; elle est lobulée et comme papillomateuse, de couleur pâle et de consistance dure. On prévoit une intervention plus large et radicale.

M. Schmiegelow est du même avis; peut-être faudra-t-il faire une résection du maxillaire gauche. L'expérience clinique aurait montré depuis longtemps que les sarcomes de l'étage inférieur ont peu de tendance à se propager par métastase.

M. Grönbeck. — **Tumeur tuberculeuse du larynx.**

Femme de vingt-cinq ans, enrouée depuis un an; a eu deux fois des hémoptysies, laryngite catarrhale diffuse, peu intense. La corde vocale gauche est épaissie. La paroi postérieure est occupée par une tumeur à large base, en chou-fleur, surplombant toute la commissure postérieure et divisée en deux par une incisure oblique. La muqueuse qui la recouvre est de couleur gris rougeâtre, on n'y voit pas d'ulcérations. Les symptômes stéthoscopiques de la phtisie pulmonaire sont très nets. Il s'agit très probablement d'une tumeur tuberculeuse pure et non d'un tissu de granulation reposant sur une ulcération bacillaire, puisque des examens répétés, même d'après la méthode de Killian, n'ont pu faire découvrir aucune ulcération de ce genre.

M. Schmiegelow. — **Tuberculome du larynx chez un homme de soixante-deux ans.**

Le malade se plaignait d'être enroué depuis huit mois, autrement il serait bien portant. La corde vocale gauche, boudinée et rouge dans toute sa longueur, est recouverte presque complètement par une tumeur gris rougeâtre, granuleuse, à large base et de la grosseur d'un pois, qui s'étend de la région sous-glottique au ventricule correspondant en contournant la corde. La bande ventriculaire gauche est un peu irrégulière et infiltrée. Rien d'anormal du côté droit. Il y a de la matité aux deux sommets et une respiration soufflée, mais pas de râles.

Exérèse de la tumeur avec la pince de Mackenzie. Diagnostic microscopique : tumeur tuberculeuse. Le quatrième jour, la voix est déjà bien plus claire; un dernier reste de la tumeur sous l'extrémité postérieure de la corde vocale gauche est extirpé vingt jours après. Le malade se trouve très bien, les cordes sont blanches, sans infiltration. Inoculation expérimentale d'une parcelle de la tumeur sur un cobaye; il meurt de granulie deux mois et demi après.

Le cas rapporté est intéressant, parce qu'il en avait imposé dès le début pour un épithéliome et que le peu de lésions constatées à l'auscultation ne pouvait faire supposer une tumeur tuberculeuse. Il est très difficile dans des cas analogues de se baser, pour son diagnostic, rien que sur les données cliniques, comme le prétend à tort Mackenzie. On trouve bien des cas où le diagnostic de tumeur maligne est possible à l'inspection seule, mais on ne pourra pas toujours se passer de l'examen microscopique. Le danger de l'auto-infection par une excision partielle d'une tumeur cancéreuse, par exemple, n'est pas si grand que le croit Mackenzie, et Schmiegelow ne l'a jamais constaté quand il a pu la faire suivre de l'extirpation radicale du cancer. Il croit qu'il y a plus de danger à faire une thyrotomie inutile qu'une excision partielle, surtout dans les cas de tuberculose du larynx, où la thyrotomie donne souvent un coup de fouet à l'affection primaire.

M. Sophus Bentzen. — **Tuberculome du larynx.**

Les tuberculomes du larynx sont des tumeurs nettement circonscrites, recouvertes d'une muqueuse lisse et non ulcérée et renfermant des cellules géantes. Quand elles sont primitives, elles peuvent donner lieu à des erreurs de diagnostic.

M. Bentzen a observé le cas suivant : un homme de vingt six

L'intérêt réside donc simplement dans le manuel opératoire qui consista à suturer immédiatement la trachée après l'extraction du corps étranger. A ce sujet, nous pouvons nous demander quelle conduite tenir en pareil cas. Devons-nous fermer immédiatement la plaie trachéale ou a-t-on de réels avantages à laisser une canule à demeure pendant quelques jours? Les auteurs des divers traités de chirurgie parus dans ces dernières années ne manifestent pas d'opinion à ce point de vue. Seul, Lejars, dans son *Traité des opérations d'urgence,* émet un avis très net; d'après lui on agit plus sagement en ne cédant pas à la tentation de refermer de suite la trachée. Cette occlusion immédiate a presque toujours abouti, dit-il, à la nécessité de rouvrir la plaie. Contrairement à cette opinion, Moure, dans sa communication au Congrès de chirurgie de 1901, nous donne plusieurs observations où la suture immédiate a été suivie de succès, sans aucune complication. Vignard, dans la *Gazette médicale de Nantes,* 1900, cite un cas heureux d'extraction d'un grain de café après trachéotomie, suivie également de suture immédiate. Pusteau et Vanverts (*Bulletin de la Société anatomique,* 1896) conseillent également ce procédé, et les résultats de notre observation sont en faveur de cette méthode.

Nous ne voyons pas nettement les avantages qui résultent du maintien de la canule dans la trachée plusieurs jours après l'extraction du corps étranger. Si l'expulsion a été immédiate ou a suivi de près l'ouverture de la trachée, si la respiration est rétablie, et si, comme c'est le cas le plus fréquent, le corps du délit est un corps lisse (noyau de prune ou de cerise, grain de café, haricot), les muqueuses laryngée et trachéale ne présentent pas de gonflement ou d'écaillure, et deviennent rarement le point de départ d'infection, seul argument qu'on puisse invoquer en faveur du maintien de la canule.

Réels, au contraire, et trop souvent redoutables sont les accidents infectieux broncho-pulmonaires qui résultent du

port de la canule, soit qu'ils proviennent de l'introduction directe de l'air froid dans les voies respiratoires, soit qu'elles soient consécutives à l'infection de la plaie canulaire.

La suture immédiate évitera ces complications le plus généralement, et sauf une observation de Pusteau et Vanverts où la plaie dut être rouverte, l'enfant étant pris les jours suivants de broncho-pneumonie, les autres observations ne donnent que de bons résultats. On note parfois, cependant, dans quelques-unes un peu d'emphysème sous-cutané, qui cède rapidement en faisant sauter un des points inférieurs de la plaie.

Ce procédé consiste donc à faire, de préférence sous le chloroforme, et éclairé à l'aide du miroir électrique, une trachéotomie lente et méthodique. On incisera couche par couche les tissus jusqu'au canal trachéal, et l'hémostase devra être parfaite avant l'ouverture de la trachée, qui comprendra les trois ou quatre premiers anneaux. Les deux bords de la plaie trachéale seront écartés à l'aide d'écarteurs mousses. Le corps étranger une fois expulsé, on s'assurera que la muqueuse trachéale ne présente aucune lésion appréciable, puis on suturera.

Les deux lèvres de la plaie seront appliquées l'une contre l'autre et suturées superficiellement sans perforation des parois, à l'aide d'un catgut fin. Le plan musculo-aponévrotique sera suturé également au catgut et on mettra plusieurs points de suture à la peau. Un pansement à la gaze iodoformée sera maintenu en place à l'aide d'une cravate ou de collodion riciné une huitaine de jours.

Les suites sont généralement bonnes, sans trace d'inflammation, la cicatrice a l'avantage d'être à peine apparente au bout de quelques semaines, grâce à la coaptation parfaite des lèvres de la plaie, ce qu'on n'obtient pas si la canule est maintenue quelques jours dans la plaie trachéale.

L'intérêt réside donc simplement dans le manuel opératoire qui consista à suturer immédiatement la trachée après l'extraction du corps étranger. A ce sujet, nous pouvons nous demander quelle conduite tenir en pareil cas. Devons-nous fermer immédiatement la plaie trachéale ou a-t-on de réels avantages à laisser une canule à demeure pendant quelques jours? Les auteurs des divers traités de chirurgie parus dans ces dernières années ne manifestent pas d'opinion à ce point de vue. Seul, Lejars, dans son *Traité des opérations d'urgence,* émet un avis très net; d'après lui on agit plus sagement en ne cédant pas à la tentation de refermer de suite la trachée. Cette occlusion immédiate a presque toujours abouti, dit-il, à la nécessité de rouvrir la plaie. Contrairement à cette opinion, Moure, dans sa communication au Congrès de chirurgie de 1901, nous donne plusieurs observations où la suture immédiate a été suivie de succès, sans aucune complication. Vignard, dans la *Gazette médicale de Nantes,* 1900, cite un cas heureux d'extraction d'un grain de café après trachéotomie, suivie également de suture immédiate. Pusteau et Vanverts (*Bulletin de la Société anatomique,* 1896) conseillent également ce procédé, et les résultats de notre observation sont en faveur de cette méthode.

Nous ne voyons pas nettement les avantages qui résultent du maintien de la canule dans la trachée plusieurs jours après l'extraction du corps étranger. Si l'expulsion a été immédiate ou a suivi de près l'ouverture de la trachée, si la respiration est rétablie, et si, comme c'est le cas le plus fréquent, le corps du délit est un corps lisse (noyau de prune ou de cerise, grain de café, haricot), les muqueuses laryngée et trachéale ne présentent pas de gonflement ou d'écaillure, et deviennent rarement le point de départ d'infection, seul argument qu'on puisse invoquer en faveur du maintien de la canule.

Réels, au contraire, et trop souvent redoutables sont les accidents infectieux broncho-pulmonaires qui résultent du

port de la canule, soit qu'ils proviennent de l'introduction directe de l'air froid dans les voies respiratoires, soit qu'elles soient consécutives à l'infection de la plaie canulaire.

La suture immédiate évitera ces complications le plus généralement, et sauf une observation de Pusteau et Vanverts où la plaie dut être rouverte, l'enfant étant pris les jours suivants de broncho-pneumonie, les autres observations ne donnent que de bons résultats. On note parfois, cependant, dans quelques-unes un peu d'emphysème sous-cutané, qui cède rapidement en faisant sauter un des points inférieurs de la plaie.

Ce procédé consiste donc à faire, de préférence sous le chloroforme, et éclairé à l'aide du miroir électrique, une trachéotomie lente et méthodique. On incisera couche par couche les tissus jusqu'au canal trachéal, et l'hémostase devra être parfaite avant l'ouverture de la trachée, qui comprendra les trois ou quatre premiers anneaux. Les deux bords de la plaie trachéale seront écartés à l'aide d'écarteurs mousses. Le corps étranger une fois expulsé, on s'assurera que la muqueuse trachéale ne présente aucune lésion appréciable, puis on suturera.

Les deux lèvres de la plaie seront appliquées l'une contre l'autre et suturées superficiellement sans perforation des parois, à l'aide d'un catgut fin. Le plan musculo-aponévrotique sera suturé également au catgut et on mettra plusieurs points de suture à la peau. Un pansement à la gaze iodoformée sera maintenu en place à l'aide d'une cravate ou de collodion riciné une huitaine de jours.

Les suites sont généralement bonnes, sans trace d'inflammation, la cicatrice a l'avantage d'être à peine apparente au bout de quelques semaines, grâce à la coaptation parfaite des lèvres de la plaie, ce qu'on n'obtient pas si la canule est maintenue quelques jours dans la plaie trachéale.

L'intérêt réside donc simplement dans le manuel opératoire qui consista à suturer immédiatement la trachée après l'extraction du corps étranger. A ce sujet, nous pouvons nous demander quelle conduite tenir en pareil cas. Devons-nous fermer immédiatement la plaie trachéale ou a-t-on de réels avantages à laisser une canule à demeure pendant quelques jours? Les auteurs des divers traités de chirurgie parus dans ces dernières années ne manifestent pas d'opinion à ce point de vue. Seul, Lejars, dans son *Traité des opérations d'urgence,* émet un avis très net; d'après lui on agit plus sagement en ne cédant pas à la tentation de refermer de suite la trachée. Cette occlusion immédiate a presque toujours abouti, dit-il, à la nécessité de rouvrir la plaie. Contrairement à cette opinion, Moure, dans sa communication au Congrès de chirurgie de 1901, nous donne plusieurs observations où la suture immédiate a été suivie de succès, sans aucune complication. Vignard, dans la *Gazette médicale de Nantes,* 1900, cite un cas heureux d'extraction d'un grain de café après trachéotomie, suivie également de suture immédiate. Pusteau et Vanverts (*Bulletin de la Société anatomique,* 1896) conseillent également ce procédé, et les résultats de notre observation sont en faveur de cette méthode.

Nous ne voyons pas nettement les avantages qui résultent du maintien de la canule dans la trachée plusieurs jours après l'extraction du corps étranger. Si l'expulsion a été immédiate ou a suivi de près l'ouverture de la trachée, si la respiration est rétablie, et si, comme c'est le cas le plus fréquent, le corps du délit est un corps lisse (noyau de prune ou de cerise, grain de café, haricot), les muqueuses laryngée et trachéale ne présentent pas de gonflement ou d'écaillure, et deviennent rarement le point de départ d'infection, seul argument qu'on puisse invoquer en faveur du maintien de la canule.

Réels, au contraire, et trop souvent redoutables sont les accidents infectieux broncho-pulmonaires qui résultent du

port de la canule, soit qu'ils proviennent de l'introduction directe de l'air froid dans les voies respiratoires, soit qu'elles soient consécutives à l'infection de la plaie canulaire.

La suture immédiate évitera ces complications le plus généralement, et sauf une observation de Pusteau et Vanverts où la plaie dut être rouverte, l'enfant étant pris les jours suivants de broncho-pneumonie, les autres observations ne donnent que de bons résultats. On note parfois, cependant, dans quelques-unes un peu d'emphysème sous-cutané, qui cède rapidement en faisant sauter un des points inférieurs de la plaie.

Ce procédé consiste donc à faire, de préférence sous le chloroforme, et éclairé à l'aide du miroir électrique, une trachéotomie lente et méthodique. On incisera couche par couche les tissus jusqu'au canal trachéal, et l'hémostase devra être parfaite avant l'ouverture de la trachée, qui comprendra les trois ou quatre premiers anneaux. Les deux bords de la plaie trachéale seront écartés à l'aide d'écarteurs mousses. Le corps étranger une fois expulsé, on s'assurera que la muqueuse trachéale ne présente aucune lésion appréciable, puis on suturera.

Les deux lèvres de la plaie seront appliquées l'une contre l'autre et suturées superficiellement sans perforation des parois, à l'aide d'un catgut fin. Le plan musculo-aponévrotique sera suturé également au catgut et on mettra plusieurs points de suture à la peau. Un pansement à la gaze iodoformée sera maintenu en place à l'aide d'une cravate ou de collodion riciné une huitaine de jours.

Les suites sont généralement bonnes, sans trace d'inflammation, la cicatrice a l'avantage d'être à peine apparente au bout de quelques semaines, grâce à la coaptation parfaite des lèvres de la plaie, ce qu'on n'obtient pas si la canule est maintenue quelques jours dans la plaie trachéale.

COMPTE RENDU

DE LA

SOCIÉTÉ DANOISE D'OTOLOGIE ET DE LARYNGOLOGIE

Séance du 23 novembre 1901.

M. G. Kiär. — **Sarcome du cornet inférieur droit chez une femme de cinquante-sept ans.**

La patiente se plaint d'avoir depuis quelques mois le nez bouché et la tête lourde; ni hémorragies ni douleurs. On trouve le cornet inférieur boursouflé dans toute sa longueur; la surface en est lisse; le moindre attouchement à la sonde donne du sang. Rien d'anormal de l'autre côté ni dans le naso-pharynx. Absence complète de ganglions.

Exérèse de la presque totalité du cornet à l'anse froide. Tamponnement à la gaze iodoformée. Diagnostic microscopique : sarcome.

Un mois après, récidive. La tumeur nouvelle, aussi grande que la première, a changé d'aspect; elle est lobulée et comme papillomateuse, de couleur pâle et de consistance dure. On prévoit une intervention plus large et radicale.

M. Schmiegelow est du même avis; peut-être faudra-t-il faire une résection du maxillaire gauche. L'expérience clinique aurait montré depuis longtemps que les sarcomes de l'étage inférieur ont peu de tendance à se propager par métastase.

M. Grönbeck. — **Tumeur tuberculeuse du larynx.**

Femme de vingt-cinq ans, enrouée depuis un an; a eu deux fois des hémoptysies, laryngite catarrhale diffuse, peu intense. La corde vocale gauche est épaissie. La paroi postérieure est occupée par une tumeur à large base, en chou-fleur, surplombant toute la commissure postérieure et divisée en deux par une incisure oblique. La muqueuse qui la recouvre est de couleur gris rougeâtre, on n'y voit pas d'ulcérations. Les symptômes stéthoscopiques de la phtisie pulmonaire sont très nets. Il s'agit très probablement d'une tumeur tuberculeuse pure et non d'un tissu de granulation reposant sur une ulcération bacillaire, puisque des examens répétés, même d'après la méthode de Killian, n'ont pu faire découvrir aucune ulcération de ce genre.

M. Schmiegelow. — **Tuberculome du larynx chez un homme de soixante-deux ans.**

Le malade se plaignait d'être enroué depuis huit mois, autrement il serait bien portant. La corde vocale gauche, boudinée et rouge dans toute sa longueur, est recouverte presque complètement par une tumeur gris rougeâtre, granuleuse, à large base et de la grosseur d'un pois, qui s'étend de la région sous-glottique au ventricule correspondant en contournant la corde. La bande ventriculaire gauche est un peu irrégulière et infiltrée. Rien d'anormal du côté droit. Il y a de la matité aux deux sommets et une respiration soufflée, mais pas de râles.

Exérèse de la tumeur avec la pince de Mackenzie. Diagnostic microscopique : tumeur tuberculeuse. Le quatrième jour, la voix est déjà bien plus claire; un dernier reste de la tumeur sous l'extrémité postérieure de la corde vocale gauche est extirpé vingt jours après. Le malade se trouve très bien, les cordes sont blanches, sans infiltration. Inoculation expérimentale d'une parcelle de la tumeur sur un cobaye; il meurt de granulie deux mois et demi après.

Le cas rapporté est intéressant, parce qu'il en avait imposé dès le début pour un épithéliome et que le peu de lésions constatées à l'auscultation ne pouvait faire supposer une tumeur tuberculeuse. Il est très difficile dans des cas analogues de se baser, pour son diagnostic, rien que sur les données cliniques, comme le prétend à tort Mackenzie. On trouve bien des cas où le diagnostic de tumeur maligne est possible à l'inspection seule, mais on ne pourra pas toujours se passer de l'examen microscopique. Le danger de l'auto-infection par une excision partielle d'une tumeur cancéreuse, par exemple, n'est pas si grand que le croit Mackenzie, et Schmiegelow ne l'a jamais constaté quand il a pu la faire suivre de l'extirpation radicale du cancer. Il croit qu'il y a plus de danger à faire une thyrotomie inutile qu'une excision partielle, surtout dans les cas de tuberculose du larynx, où la thyrotomie donne souvent un coup de fouet à l'affection primaire.

M. Sophus Bentzen. — **Tuberculome du larynx.**

Les tuberculomes du larynx sont des tumeurs nettement circonscrites, recouvertes d'une muqueuse lisse et non ulcérée et renfermant des cellules géantes. Quand elles sont primitives, elles peuvent donner lieu à des erreurs de diagnostic.

M. Bentzen a observé le cas suivant : un homme de vingt six

ans est enroué depuis trois ans; il a été à ce moment soigné pour phtisie pulmonaire et s'est trouvé beaucoup amélioré par le traitement. Le larynx est rouge et hyperémié surtout au niveau du vestibule; il y a un peu de gonflement vers la région aryténoïdienne et interaryténoïdienne. La moitié antérieure de la corde droite est recouverte d'une tumeur à surface lisse, de la grosseur d'un pois, se mobilisant pendant les mouvements respiratoires et insérée le long de la bande ventriculaire. L'ablation en est opérée à la curette double de Landgraf. La voix reste toujours un peu enrouée et l'hyperémie des cordes vocales persiste.

Voici le résultat de l'examen microscopique : l'épithélium qui recouvre la tumeur manque par places; là où il existe, il est tout à fait normal. Le tissu sous-muqueux est infiltré de cellules rondes; quelques vaisseaux sont gorgés de cellules polynucléaires; il y a plusieurs amas de cellules géantes. D'après le Dr Claudius, qui a examiné les coupes, l'absence de l'épithélium ne tiendrait pas à un commencement d'ulcération, mais serait due aux manœuvres de l'extraction.

M. Jorgen Möller ne croit pas que la définition du tuberculome telle que l'a donnée B... soit suffisamment exacte. Une tumeur de nature tout autre, comme, par exemple, un papillome, peut en imposer pour un tuberculome quand il a été envahi par des bacilles tuberculeux. Möller en a observé un exemple typique.

M. Bentzen répond que déjà Gougenheim avait rapporté plusieurs cas de dégénérescence bacillaire de papillomes.

M. S. Bentzen. — Un cas de syphilis du larynx chez une phtisique.

Une femme de trente-trois ans, dont le mari est phtisique, est atteinte de bacillose pulmonaire elle aussi depuis cinq à six ans. Elle est enrouée depuis six mois, et au moment de son entrée complètement aphone. Les deux cordes vocales sont hyperplasiées en masse et ulcérées vers la commissure antérieure. A ce niveau on trouve une membrane cicatricielle. La paroi laryngienne postérieure ne présente rien d'anormal. Il y a encore une grande perforation de la cloison nasale, à bords recouverts de croûtes sanguinolentes. La malade nie toute syphilis.

On prescrit :

Biiodure d'hydrargyre.	10 centigrammes.
Iodure de potassium.	10 grammes.
Eau.	300 grammes.

Une cuillerée à soupe trois fois par jour et des badigeonnages laryngés à l'huile mentholée.

Le quinzième jour, on pouvait constater un peu d'amélioration, qui disparaissait, d'ailleurs, dès qu'on voulait suspendre le traitement. A la fin, l'amélioration persiste.

Séance du 22 février 1902.

M. Kiär. — **Épithélioma de la région glosso-épiglottique.**

Ouvrier de quarante-deux ans, entre à l'hôpital pour de la dysphagie avec douleurs irradiées vers les oreilles. La région de l'amygdale linguale est recouverte de membranes épaisses, gris blanchâtre, cachant en partie une muqueuse rouge intense et comme surélevée; les bords de l'épiglotte sont irrégulièrement épaissis. Il y a des ganglions très nets à droite et à gauche. Rien de spécial dans le larynx. Les membranes enlevées, on voit mieux les différentes ulcérations à fond lardacé et à bords tuméfiés et renversés. Plus tard, les ulcérations se sont étendues à la surface antérieure de l'épiglotte, au pilier postérieur et dans la substance même de la langue. L'examen microscopique a montré qu'il s'agissait d'un épithélioma typique; on avait commencé par prescrire un traitement spécifique, maintenant on fait des injections arsenicales.

M. Kiär — **Épithélioma de l'amygdale.**

M. Schmiegelow. — **Exostose du conduit auditif chez une femme de trente-quatre ans.**

L'exostose dont il s'agit adhérait à la paroi osseuse postérieure et a pu être extraite facilement, une fois le pavillon rabattu. Elle était de forme quadrangulaire, un peu aplatie et grosse comme l'extrémité du petit doigt; ses dimensions étaient donc plus considérables que ne le sont d'ordinaire ces sortes de tumeurs. La base d'implantation était peu étendue, aussi un seul coup de gouge avait suffi pour la détacher. La plaie a guéri par première intention et le conduit a maintenant les dimensions normales.

M. S. Bentzen. — **Un cas de pyohémie otitique.**

Malade de quarante-six ans; ses oreilles auraient déjà suppuré comme enfant, surtout la droite. Il y a seize ans, on lui aurait fait une parencentèse à gauche, et, en outre, il y a six semaines,

à l'occasion d'une otite aiguë survenue dans le cours d'une bronchite. Depuis il s'est formé une collection probablement purulente dans la région sous-claviculaire droite et des douleurs et du gonflement au niveau du cou-de-pied gauche. Les derniers quinze jours, il y eut un peu de température et presque journellement un frisson prolongé. L'oreille ne suppure plus depuis cinq à six jours.

A l'entrée du malade, on trouve les deux tympans épaissis, et une perforation de Schrappnell siège à gauche; la voix chuchotée est entendue à 3 mètres des deux côtés, il n'y a aucun œdème inflammatoire, vers la mastoïde aucune douleur. L'abcès de la région claviculaire, gros comme un poing d'enfant, est incisé. Le cou-de-pied est toujours œdémateux et très sensible; il n'y eut plus de frisson, mais toujours un peu de température vers le soir, ce qui est mis sur le compte de l'arthrite du pied. L'otorrhée est guérie pour le moment, mais se réchauffera probablement au premier rhume de cerveau; aussi, seule, une opération radicale pourrait mettre le malade à l'abri de tout accident.

M. J. Möller croit qu'il faut attendre. Il lui semble qu'il s'agit ici de suppurations aiguës répétées avec des rémissions complètes dans l'intervalle. Si celle-ci guérit comme les autres, pourquoi opérer et se presser? il en serait naturellement autrement s'il s'agissait d'un cas chronique nettement confirmé ou de carie osseuse.

M. Schmiegelow est d'avis que les phénomènes pyohémiques qui peuvent se présenter à la suite d'otorrhée ne sont pas toujours une indication absolue à l'opération radicale; comme dans ce cas-ci, l'oreille moyenne ne présente plus aucune réaction et qu'il n'y a ni fistule ni infiltration périostique, il lui semble qu'on peut temporiser.

M. Bentzen recommandera, malgré tout, l'intervention radicale pour éviter toute nouvelle infection.

M. Schmiegelow. — **Un cas de thrombose purulente du sinus chez un garçon de treize ans.**

Le malade entre à l'hôpital le 28 mai 1901. Il aurait commencé à se plaindre, il y a six jours seulement, de céphalée intense et de douleurs dans l'oreille gauche, qui aurait laissé suinter un peu de sang. Il faut dire que, trois ou quatre mois avant, il y avait eu otorrhée du même côté, qui aurait guéri par des injections. En plus des douleurs, on aurait constaté des vertiges et des vomissements, un peu de fièvre, de la raideur de la nuque et de l'abattement généralisé.

La température est irrégulière; il y a des ascensions brusques; de plus, un frisson intense; la pupille gauche est dilatée; pouls

à 140; à l'ophtalmoscope, les veines sont un peu turgescentes. Pas de symptômes très nets au niveau de la mastoïde. Le conduit auditif à gauche est rempli d'un magma caséeux très fétide; le tympan épaissi est perforé dans son segment antéro-inférieur.

Evidement pétro-mastoïdien le quatrième jour. On met à nu plusieurs foyers purulents dans la profondeur de la mastoïde, puis un abcès périsinusien rempli d'un pus fétide. Le sinus ouvert, on en extrait un thrombus en pleine suppuration.

Mort le 1er juin. Méningite purulente: les ventricules latéraux sont remplis de sérosité; le sinus latéral est farci de caillots purulents.

Nul doute que c'était une ancienne otorrhée négligée qui ait infecté le sinus et les méninges. L'observation est cependant intéressante par l'absence de tout symptôme réactionnel habituel du côté de l'apophyse et de l'oreille; l'audition même avait été bonne; aussi le diagnostic pouvait présenter des difficultés. (*Monats. f. Ohrenheilk.*, juillet 1902.)

Dr BERTEMES.

REVUE GÉNÉRALE ET ANALYSES

BOUCHE ET PHARYNX BUCCAL

Un cas de sarcome de l'amygdale *(A case of sarcoma of the tonsil)*, par M. ARTHUR G. ROOT.

Il s'agissait d'un homme âgé de vingt-trois ans et qui, à la suite d'un refroidissement survenu un an auparavant, fut pris de toux et de dysphagie qui allaient en s'aggravant. L'amygdale gauche commença à augmenter de volume, devint douloureuse, et il se forma, dans son intérieur, un abcès qui se reproduisait après chaque incision. L'amygdale finit par atteindre un volume tel que la déglutition d'aliments solides est devenue impossible. Il existe une légère tuméfaction et une sensibilité à l'extérieur. L'amygdale avait saigné à plusieurs reprises.

A l'examen, on trouve l'amygdale gauche transformée en une tumeur très volumineuse, dure, à surface irrégulière, un peu injectée, mais ne présentant pas la moindre ulcération. Elle refoule, en bas et en avant, le pilier antérieur, et s'étend, en bas, jusqu'au bord libre de l'épiglotte. Tous les

autres organes de l'isthme du pharynx et du pharynx ne présentent rien d'anormal. Il existe de l'engorgement des ganglions sous-maxillaires gauches, et une pression au niveau de la carotide primitive produit une légère douleur.

L'état général du malade est satisfaisant, si ce n'est une certaine diminution du poids due à l'impossibilité dans laquelle il se trouvait de prendre des aliments solides.

L'examen microscopique d'un morceau excisé de la tumeur montre qu'il s'agit d'un sarcome à cellules fusiformes.

Le malade fut opéré en deux séances : dans la première, on se contenta d'enlever les ganglions engorgés; au cours de la deuxième, on enleva la tumeur elle-même par la voie externe après une résection partielle du maxillaire inférieur. Un mois après cette deuxième opération le malade put quitter l'hôpital. Il allait très bien pendant plus de quatre mois. La récidive se déclara ensuite, et le malade mourut huit mois environ après l'opération. (*New-York med. Journ.*, 12 avril 1902.)

Dr S. Jankelevitch.

LARYNX ET TRACHÉE

Note sur un cas de laryngo-typhus suivi de mort, par MM. Mongour et Roche.

Au cours d'une fièvre typhoïde, un homme de trente-huit ans présente, avec une sécheresse anormale de la langue, voûte palatine et arrière-gorge, des crises d'asphyxie, d'abord courtes, puis ensuite paroxystiques. Pendant sa fièvre typhoïde le malade présenta, sur la luette, un exsudat dans lequel on découvrit des bacilles courts de la diphtérie et des pneumobacilles. Au bout de trois semaines, le malade allant de mieux en mieux pouvait être considéré comme convalescent, lorsqu'en pleine amélioration il fut pris d'une crise de suffocation telle que son entourage le crut perdu. L'auteur songea à la possibilité du croup diphtérique et fit une injection de sérum; le même soir, nouvelle crise paroxystique qui nécessita une trachéotomie d'urgence; la trachée ouverte, la dyspnée disparut. Si l'on était fixé sur le siège de la lésion, on en ignorait la nature et il était permis de se demander si l'on avait affaire à

un croup diphtérique ou à un laryngo-typhus. Dans le doute, on fit une nouvelle injection de sérum, à la suite de laquelle le malade se sentit mieux et demanda à manger. Au bout de quelques jours, la plaie trachéale, qui avait belle apparence, laissa couler des mucosités filantes et du pus en abondance, puis il se forma du sphacèle et une odeur fétide s'exhala de cette plaie. Dans le pus on trouva des pneumobacilles et des bacilles de Koch. Jusqu'au huitième jour, l'état général du malade fut assez bon, mais, à partir de cette époque, la température et le pouls se relèvent, l'haleine et les gaz issus par la plaie trachéale deviennent de plus en plus fétides, la dyspnée apparaît nettement d'origine toxique et une nouvelle injection de sérum reste sans effet; le onzième jour après la trachéotomie le malade mourut. Fait à noter, le malade buvait dix fois plus qu'il aurait dû le faire. . . . . .

Le larynx seul a pu être examiné *post mortem*. La partie postérieure de l'anneau cricoïdien est noirâtre; les surfaces articulaires des aryténoïdes, d'aspect sphacélé; le chaton du cricoïde est entièrement gangrené; l'aryténoïde gauche est nécrosé et détaché de sa surface articulaire. Les deux cordes vocales sont noirâtres, recouvertes d'un exsudat diphtéroïde; dans le ventricule de Morgagni gauche on trouve une ulcération fongueuse. Au niveau du thyroïde on voit, au niveau de l'angle rentrant, un point de nécrose commençante; il y a périchondrite jusqu'au niveau de la plaie trachéale. Adénopathie trachéo-bronchique très manifeste. Pendant la vie, les replis ary-épiglottiques ont été fortement infiltrés; l'épiglotte probablement ulcérée.

L'auteur maintient toujours son diagnostic de dothiénentérie, mais attribue la mort au laryngo-typhus; pour lui, les premiers troubles dyspnéiques sont dus à une sténose laryngée, et la dyspnée terminale à une intoxication des plus aiguës, contre laquelle toute thérapeutique est restée vaine. (*Gaz. hedbom. des sciences méd. de Bordeaux*, n° 14, 1902.)

Dr Mercier Bellevue.

OREILLES

De l'emploi des anesthésiques locaux dans les interventions sur le tympan et le conduit auditif *(Uber die Verwendung local anästhetisch wirkender Mittel am Trommelfell und Gehörgang)*, par le professeur HAUG, de Munich.

La simple solution de cocaïne de 5-20 0/0, ou le mélange de cocaïne à 5 0/0 et de morphine à 5 0/0 n'agirait qu'une fois le tympan largement perforé; son action anesthésique serait très suffisante pour faire, par exemple, un curettage de la caisse.

Pour la paracentèse du tympan et l'incision des furoncles du conduit, l'auteur a d'abord essayé le mélange suivant :

Ch. de cocaïne	1,5	3 grammes.
Eau distillée } ÂÂ.	10	—
Glycérine. . }		
Ajoutez alcool à 90°.	10	—

qui ne lui a donné guère de résultats.

Le liquide de Bonain

Acide phénique pur	2	grammes.
Menthol } ÂÂ	5	—
Cocaïne }		

n'agirait d'abord pas toujours au bout d'une minute comme l'aurait voulu prétendre Bonain, et son action trop caustique pourrait causer des suppurations en surface; d'ailleurs l'eschare blanchâtre qui se produit de suite après son emploi gênerait beaucoup l'opérateur. Il serait à conserver comme anesthésique local, mais l'auteur lui préférerait le liquide de Gray :

Ch. de cocaïne	50 centigrammes.
Huile d'aniline } ÂÂ.	5 grammes.
Alcool absolu }	

qui partagerait cependant avec le liquide de Bonain le désavantage de changer la couleur des tissus et de produire quelquefois des phénomènes d'intoxication.

Gray a, d'ailleurs, l'année dernière, modifié la composition de son liquide. On fait faire deux solutions : une de 20 0/0 de cocaïne dans l'alcool absolu, l'autre de 15-20 0/0 d'eucaïne dans l'huile d'aniline, et on mélange XX gouttes

de chaque. L'auteur n'a encore pas pu se rendre compte de son action.

L'insufflation de poudre d'orthoforme, faite un certain temps avant l'intervention, aurait une action plus durable et serait surtout à employer dans les cas de furonculose du conduit, après leur ouverture spontanée ou dans le cas où l'incision n'aurait pas été suffisamment profonde. Ce procédé a toutefois l'inconvénient de masquer le champ opératoire.

Quant aux injections sous-cutanées de cocaïne et aux pulvérisations de chlorure d'éthyle, l'auteur ne fait que les citer, pour en rejeter d'ailleurs complètement l'emploi. (*Achiv f. Ohrenheilk.*, t. LV, mars 1902.) Dr BERTEMES.

De la prédisposition spéciale des enfants de parents tuberculeux aux maladies de l'oreille *(Uber die durch Tuberculose der nächsten Blutsnerwandten geschaffem Disposition zu Ohrenerkrankungen bei Kindern)*, par le professeur OSTMANN, de Marbourg.

Le nombre des enfants examinés a été de 676, appartenant à 375 familles. Sur 64 familles, où il n'y avait que des enfants atteints de surdité, 41, c'est-à-dire 73 0/0, étaient entachés de tuberculose. La proportion se réduisait à 50 0/0 dans les familles où il n'y avait que un ou deux sourds, et à 25 0/0 dans celles où il n'y avait pas de sourds du tout. On peut donc dire que là où il y a le plus de tuberculose, il y a le plus de surdité parmi les enfants.

Mais il y a plus. Dans les familles où il n'y avait que des enfants sourds, très souvent (73 0/0) c'étaient les parents les plus directs, comme le père ou la mère ou les grands-parents, qui étaient morts de tuberculose ou en étaient atteints, tandis que dans les familles où il n'y avait que quelques sourds seulement, l'infection bacillaire avait touché moins les parents directs (60 0/0) et plus les oncles et les tantes. On voit donc que plus l'infection est directe, plus les oreilles des enfants sont menacées.

Enfin, la surdité est plus prononcée là où il y a le plus d'enfants sourds, c'est-à-dire là où il y a le plus de tuberculose.

Comment expliquer cette prédisposition spéciale des en-

fants de tuberculeux à la surdité? On ne peut incriminer l'infection directe, puisque très peu des affections auriculaires examinées (otites purulentes chroniques) auraient pu être considérées comme de nature rigoureusement bacillaire. L'auteur croit plutôt pouvoir faire intervenir ici la sensibilité plus grande des muqueuses respiratoires supérieures et le peu de résistance de l'organisme aux infections chez les enfants de tuberculeux. Le défaut de résistance suffisante expliquerait surtout pourquoi ces enfants sont atteints plus fortement que d'autres. D'ailleurs la sensibilité plus forte de la muqueuse pharyngienne ne pouvait être mise en doute, puisque, parmi les sujets examinés, il y en avait tout juste un quart dont les instituteurs savaient qu'ils respiraient de la bouche et que, parmi le reste, il y en avait beaucoup qui faisaient des rhumes fréquents. (*Archiv. f. Ohrenheilk.*, t. LV, mars 1902.)

Dr Bertemes.

VARIA

La toux de compression; son importance pour le diagnostic des rétrécissements des bronches (adénopathies et tumeurs du médiastin), par le Dr Garel.

La toux de compression, pathognomonique en quelque sorte d'une compression bronchique, se distingue de la toux quinteuse ordinaire par un timbre caverneux. Elle n'existe que dans le cas où une grosse bronche est comprimée à son origine, et peut, par cela même et en dehors de tout autre symptôme, mettre sur la voie du diagnostic.

Les tumeurs qui lui donnent le plus fréquemmnent naissance sont les adénopathies trachéo-bronchiques et les anévrysmes de la crosse de l'aorte au début.

Dès qu'on observera cette toux sonore et caverneuse, on devra donc immédiatement diriger ses recherches de ce côté et s'aider de la radioscopie pour arriver à un diagnostic précis. (*Ann. des mal. de l'oreille*, n° 3, mars 1902.)

Dr Brindel.

Bordeaux. — Impr. G. Gounouilhou, rue Guirande, 11.

23e ANNÉE. N° 32. 9 AOUT 1902.

REVUE HEBDOMADAIRE
DE
LARYNGOLOGIE, D'OTOLOGIE
ET DE RHINOLOGIE

RÉSULTATS ÉLOIGNÉS DES OPÉRATIONS FAITES SUR LES SINUS FRONTAUX ET MAXILLAIRES[1]

Par le Dr **Marcel LERMOYEZ**, médecin des hôpitaux de Paris,
chef du service oto-rhino-laryngologique de l'hôpital Saint-Antoine.

La disproportion entre l'étendue du sujet qu'il m'a été indiqué de traiter devant vous et le peu de temps qui m'est octroyé à cet effet par les règlements de l'Association médicale britannique, m'oblige à ne vous présenter qu'un court résumé de mon travail. Je me bornerai à donner des conclusions, renvoyant ceux de mes auditeurs qui voudraient contrôler mes affirmations aux arguments et aux observations que contient mon rapport qui sera publié *in extenso* ultérieurement.

A) Si les opérations radicales des sinusites n'ont point encore rallié à elles tous les rhinologistes, la cause en est : 1° à ce que certains opérateurs se pressent trop d'intervenir, sans avoir suffisamment essayé le traitement conservateur; 2° à ce que parfois les résultats opératoires sont publiés trop vite, sans avoir demandé au temps la consécration de la guérison. Aussi dois-je ici établir les indications des opérations radicales avant d'en critiquer les résultats.

1. Rapport présenté à la Section de laryngologie de la British medical Association, session de 1902, à Manchester.

B) Avant tout, nous devons nous poser deux questions :

1° Les sinusites frontales et maxillaires ont-elles une **gravité suffisante** pour autoriser un traitement chirurgical radical? Certes, car : 1° Elles *menacent l'encéphale*. La sinusite frontale surtout crée des méningites, des abcès du cerveau, de plus en plus nombreux à mesure qu'ils sont mieux reconnus. 2° Elles *menacent l'orbite et l'œil*. La sinusite maxillaire surtout produit le phlegmon orbitaire; elle compromet aussi les voies lacrymales, et produit des lésions du tractus uvéal. 3° Elles *menacent les voies respiratoires*. Laryngites descendantes et même pseudo-tuberculoses pulmonaires se voient à leur suite (Moure et Brindel). 4° Elles *troublent l'état général*.

2° Les sinusites frontales et maxillaires ne peuvent-elles **guérir spontanément?** Les sinusites aiguës peuvent guérir ainsi : mais pas toujours, car, dans une statistique de 42 cas de sinusites chroniques que j'ai publiés en 1898, 12 avaient débuté d'une façon aiguë. Les sinusites chroniques, au contraire, ne guérissent jamais seules; les observations de ce genre sont apparemment entachées d'erreurs.

Donc, *puisque les sinusites sont graves et ne peuvent guérir seules, il faut à tout prix obtenir leur cure radicale.*

C) Je me baserai, dans cette étude, exclusivement sur une statistique personnelle de 112 sinusites, ne retenant que les cas que mes assistants, MM. Laurens et Mahu ou moi, avons pu suivre du commencement à la fin.

Ces cas se répartissent ainsi :

Sinusites maxillaires isolées	76
Sinusites frontales isolées	4
Sinusites fronto-maxillaires	30
Sinusites fronto-ethmoïdales.	2

D) Les sinusites étant cliniquement variables dans leurs allures, un traitement uniforme ne s'applique pas à toutes.

La classification qui me paraît convenir le mieux aux indications thérapeutiques est la suivante :

Les sinusites sont : *a) isolées; b) combinées.*

Dans chacune de ces deux classes, il faut établir une sous-division entre les *sinusites simples,* où la suppuration se limite à la cavité malade, et les *sinusites compliquées,* où les parties voisines sont atteintes.

CHAPITRE PREMIER

Sinusite frontale isolée.

La sinusite frontale isolée est rare (4/36 de ma statistique). Elle s'associe ordinairement à la sinusite maxillaire. En outre, toute sinusite frontale est anatomiquement combinée à une ethmoïdite antérieure limitée.

La sinusite frontale isolée est toujours une affection *rhinogène.* Sa seule cause est la rétention du pus par suite de l'étroitesse du canal naso-frontal; cette considération domine tout son traitement.

A) Forme simple. — La sinusite frontale est aiguë à son début. Elle est justiciable d'un traitement conservateur, qui toujours la guérit. Dès 1898, j'ai indiqué le traitement presque spécifique de cette affection, qui consiste dans des inhalations très fréquentes et prolongées de *vapeur d'eau mentholée,* aidées, si besoin est, du procédé de politzérisation négative indiqué par Seifert. Ce procédé calme les douleurs les plus violentes en vingt-quatre heures. Toutes les sinusites frontales aiguës, même les plus intenses, que j'ai ainsi soignées, ont guéri en l'espace de deux à six jours en moyenne.

En cas d'échec, on devra, en second lieu, essayer les lavages du sinus en *cathétérisant son orifice naturel.* Théoriquement, ce cathétérisme n'est possible qu'une fois sur quatre (Sieur et Jacob). Cliniquement, les lésions osseuses le rendent un peu plus souvent utile. En tout cas, il est absolument

inoffensif. Au contraire, la pénétration directe d'une sonde dans le sinus, par une voie artificielle (Schaeffer), au niveau de la fente olfactive, est un procédé très dangereux et qui doit être rejeté, ayant déjà causé plusieurs méningites.

La seule tentative chirurgicale endonasale qui soit autorisée est le *dégagement du méat moyen* (ablation de la tête du cornet moyen et curettage des polypes), qui permet l'issue plus facile des sécrétions du sinus frontal, et tout au moins calme les douleurs (Hajek).

Quand tous ces moyens ont été mis en œuvre sans succès, il ne reste au malade que deux alternatives : négliger sa sinusite, ce qui peut amener des désastres, ou se soumettre à une cure radicale par une opération externe.

Les opérations proposées dans ce but ont une difficulté à vaincre, qui est de respecter l'esthétique du visage. Aussi sont-elles nombreuses.

Laissant de côté les méthodes trop simplistes des chirurgiens anciens qui n'aboutissaient qu'à créer des fistules, je ne pourrai, faute de temps, retenir que deux procédés parmi les plus connus : ceux de Luc et de Kuhnt.

1° *Procédé de Luc* (ou de Ogston-Luc). — Ce procédé se résume ainsi : 1° ouvrir le sinus par voie externe; 2° curetter sa cavité; 3° assurer le drainage par le nez en élargissant le canal fronto-nasal; 4° fermer immédiatement la plaie frontale. *Conservation de la cavité du sinus* et *drainage nasal* sont ses deux caractéristiques.

Les avantages de ce procédé sont les suivants : 1° il évite toute défiguration; 2° il assure la réunion immédiate de la plaie; 3° il ouvre systématiquement l'ethmoïde antérieur.

Les inconvénients de ce procédé sont les suivants : 1° il expose facilement aux récidives, qui sont alors plus graves que l'atteinte première; ces récidives sont dues soit à un curettage insuffisant, soit à l'existence méconnue d'une sinusite frontale opposée, ou d'une sinusite maxillaire correspondante; 2° il expose au phlegmon du cuir chevelu; 3° il

expose à la sinusite frontale opposée ; 4° il expose aux complications encéphaliques.

Cette méthode a parfois réussi admirablement entre les mains d'opérateurs habiles (8/8, Lubet-Barbon). Mais on ne peut nier qu'elle comporte de grands risques.

Sur 36 cas de sinusite frontale de ma statistique, 17 ont été opérés par le procédé de Luc : 9 ont guéri du premier coup, 8 ont récidivé; de ceux-ci 5 ont été ensuite guéris par le procédé de Kuhnt, 1 par le procédé de Luc réappliqué à nouveau, 2 sont morts (méningite, septicémie lente).

2° *Procédé de Kuhnt.* — Ce procédé se propose de supprimer purement et simplement le sinus frontal, ce qui garantit sûrement le malade contre toute récidive. Kuhnt résèque toute la paroi antérieure du sinus, et parfois une partie de sa paroi inférieure. Puis il pratique un curettage soigneux. Il se garde bien d'élargir le canal naso-frontal, craignant la communication de la plaie avec les fosses nasales. Il draine par voie externe laissant la plaie en partie non suturée. La guérison demande de trois à six semaines.

Les avantages de ce procédé sont de donner la guérison certaine, et sans dangers.

Ses inconvénients sont les suivants : 1° Il nécessite le drainage externe, avec les ennuis d'un pansement prolongé; 2° il n'ouvre pas les cellules ethmoïdales antérieures ; 3° il laisse à sa suite une déformation accentuée; 4° il donne lieu souvent à de la diplopie.

A l'exemple de Tilley, on pourrait prendre à chacun de ces deux procédés ce qu'il a de bon, et constituer ainsi une opération presque idéale, opération dite de Kuhnt-Luc. C'est à quoi instinctivement ont été peu à peu amenés en France la plupart des opérateurs.

Procédé de Kuhnt-Luc. — Au procédé de Kuhnt, il emprunte ce qui fait sa force curatrice, à savoir la résection totale de la paroi antérieure du sinus frontal, permettant le curettage parfait et la suppression de la cavité malade. Au

procédé de Luc, il emprunte ce qui fait son élégance, à savoir le drainage fronto-nasal, qui ouvre largement l'ethmoïde antérieur, et permet de fermer immédiatement la plaie.

Mais il laisse subsister encore deux inconvénients : 1° la *déformation frontale*, d'autant plus disgracieuse que le sinus est plus grand; il est probable qu'on parviendra à la corriger à l'aide de la prothèse avec les injections de paraffine; 2° la *diplopie;* celle-ci est due à la suppression de l'action du muscle grand oblique, dont la poulie a été intéressée pendant l'opération; cette complication, impossible à prévoir en raison de la situation variable de cette poulie (Stanculéanu) peut être corrigée par une opération complémentaire, qui consiste dans l'avancement du muscle droit inférieur du côté malade (Landolt).

L'excellence du procédé de Kuhnt-Luc est démontrée par les statistiques. Tandis que sur 17 opérations de Luc, j'ai eu seulement 9 guérisons; sur 11 cas d'opérations de Kuhnt-Luc, j'ai obtenu 11 guérisons. Et, en outre, sur 6 cas traités par le procédé de Luc et récidivés, l'opération de Kuhnt-Luc, pratiquée ensuite m'a donné 5 fois un résultat définitif. Cette guérison est obtenue très rapidement : dès la seconde semaine, tout pansement devient inutile et le malade peut reprendre ses occupations; il ne reste qu'à faire, pendant quelque temps encore, des pansements intra-nasaux.

Je conclus donc en recommandant d'appliquer systématiquement et d'emblée le procédé de Kuhnt-Luc à tous les cas de sinusite frontale non compliquée qui ont résisté au traitement conservateur.

B) Formes compliquées. — *a) Sinusite frontale compliquée de fistule orbitaire.* — Si le trajet fistuleux peut être disséqué en son entier, et si la paroi osseuse nécrosée peut être réséquée dans sa totalité, on pourra essayer la réunion immédiate de la plaie frontale par le procédé de Kuhnt-Luc.

b) Sinusite frontale compliquée de phlegmon frontal. — En

pareil cas, comme la face profonde des parties molles est infectée, il y aurait un danger grave à tenter une réunion immédiate. Le procédé de Kuhnt est seul autorisé, le drainage externe étant la sauvegarde du malade.

c) *Sinusite frontale compliquée d'accidents encéphaliques.* — Opérer d'urgence, même dans les cas les plus récents; se donner du jour par des incisions étendues, par des résections larges; en somme, faire une opération atypique, suivant les règles usuelles de chirurgie générale.

CHAPITRE II

Sinusite maxillaire isolée.

La sinusite maxillaire est le plus souvent isolée, contrairement à la sinusite frontale. Sur 106 sinusites maxillaires de ma statistique, 76 étaient isolées.

La fréquence de la sinusite maxillaire est due à la dualité de son étiologie.

1° *Type rhinogène.* — Même pathogénie que pour la sinusité frontale. A pour cause la rétention des sécrétions, favorisée par la situation non déclive de l'orifice.

2° *Type odontogène.* — A pour cause les lésions dentaires négligées.

A ce propos, il faut remarquer que les dents infectantes ressortissent à trois types cliniques différents : dents cariées ouvertes; dents obturées mal désinfectées; dents mortes fermées. Dans tous ces cas, l'infection marche de la bouche au sinus exclusivement par les canaux dentaires.

L'origine dentaire est plus fréquente que l'origine nasale (voir les statistiques).

Dans les formes rhinogènes, il s'agit d'une *sinusite vraie.*

Dans les formes odontogènes, il y a d'abord *empyème simple* du sinus par suite de la rupture brusque dans la cavité sinusale d'un abcès radiculo-dentaire périapexien; ce n'est qu'à la longue que l'empyème se transforme en sinusite chronique.

Le point capital du diagnostic des suppurations du sinus maxillaire est de bien établir une *distinction entre la sinusite vraie et l'empyème,* dans lequel la cavité saine contient du pus qu'elle n'a pas fabriqué elle-même. C'est parce qu'ils méconnaissent cette distinction fondamentale, que certains auteurs, les dentistes surtout, arrivent à des conclusions qui jettent une confusion complète dans le traitement des suppurations maxillaires.

A) Forme simple. — Le traitement conservateur, qui doit toujours être appliqué au début, se propose : 1° de faire cesser la rétention ; 2° de supprimer la cause.

Dans la *sinusite aiguë rhinogène,* les inhalations de vapeur d'eau mentholée ont leur indication. Hajek donne comme durée de cette forme traitée par les moyens ordinaires une moyenne de trois à six semaines. Dans tous les cas que j'ai traités par le menthol, je l'ai vue tomber à huit jours.

Dans l'*empyème récent odontogène,* il faut avant tout supprimer la cause, en extrayant les dents suspectes, ouvertes ou fermées, en incisant les abcès gingivaux, en enlevant les séquestres alvéolaires. Mais, surtout, il faut éviter, comme c'est l'habitude des dentistes, de faire communiquer l'alvéole avec le sinus, et mettre dans ce trajet un tube de métal, par où le patient fera des lavages divers, mais plus ou moins indéfinis. Il faut, au contraire, pratiquer doucement l'extraction dentaire, de façon à ne pas créer de communication alvéolo-sinusale, si celle-ci n'existe pas encore. Cela fait, deux conditions se présentent : *a)* ou bien le sinus communique avec la bouche : il faut alors profiter de cette voie pour faire des lavages évacuateurs, mais sans l'élargir ni y mettre de drain ; *b)* ou bien cette communication n'existe pas : gardons-nous bien de l'établir, et évacuons alors le pus de l'empyème à l'aide d'un lavage par voie nasale.

En même temps, il faut favoriser la cicatrisation de l'alvéole

ouverte, en se rappelant toujours qu'*aucune intervention ne pourra guérir sûrement une sinusite maxillaire, si les dents ne sont pas saines et si la gencive n'est pas nette.*

Si ces moyens ont échoué, devons-nous proposer une intervention? Pas encore. Il faut passer au deuxième temps du traitement conservateur : *les lavages répétés du sinus par voie nasale.*

Ces lavages peuvent se faire soit par l'orifice naturel, soit par un orifice artificiel.

1° *Lavages par l'orifice naturel. Cathétérisme du sinus.* — Ce procédé est infidèle pour les raisons suivantes : *a)* la recherche de cet orifice est difficile en raison de sa situation, et à cause des polypes qui en défendent les abords; *b)* le lavage fait par cette voie est insuffisant parce qu'il n'aborde pas le sinus par sa partie déclive; et aussi parce qu'il n'existe pas de contre-ouverture permettant d'établir un courant liquide sérieux.

L'existence d'un orifice accessoire le rend plus facile, mais cette particularité ne se rencontre que huit fois sur cent.

2° *Lavages par un orifice artificiel. Ponction du méat inférieur.* — La paroi la plus mince du sinus est en rapport avec la face externe du méat moyen; mais, à ce niveau, le trocart risquerait de pénétrer dans l'orbite. Au contraire, la ponction au niveau du méat inférieur est absolument inoffensive. Abordant le sinus par sa partie déclive, à peine douloureuse, elle donne des résultats excellents, et doit, sans exception, être essayée patiemment dans tous les cas de sinusite maxillaire chronique non compliquée.

Sur 30 empyèmes ou sinusites chroniques de ma statistique, 13 guérirent radicalement par ce moyen, soit 43 o/o. En général, de trois à douze lavages sont nécessaires pour obtenir ce résultat. Peu importe l'ancienneté des lésions : deux fois il m'est arrivé de guérir, avec un seul lavage, des suppurations maxillaires vieilles d'un an.

La guérison, ainsi obtenue en deux ou trois semaines envi-

ron, est absolue, avec retour intégral de la transparence du sinus.

Perforation alvéolaire du sinus maxillaire : drainage par la bouche. — Lorsqu'une sinusite maxillaire chronique résiste aux traitements précédents, on pourrait être tenté, avant de proposer au malade une intervention radicale, de lui offrir un traitement qui n'est vraiment chirurgical que de nom, tant est minime l'acte opératoire qu'il exige, et qui consiste à perforer, soit au niveau d'une alvéole, soit au niveau de la fosse canine, la paroi du sinus, de façon à assurer un drainage déclive constant, et à permettre au malade de laver incessamment lui-même sa cavité sinusale.

Ce traitement avait grande vogue il y a dix ans, quand on ne connaissait ni l'utilité des inhalations mentholées, ni l'efficacité des lavages par le méat inférieur, et que la chirurgie ne nous avait pas encore fourni d'opération curative rapide et sûre.

Je note dans ma statistique que 40 fois cette méthode a été appliquée et a donné 17 guérisons, soit 45 o/o.

Cette proportion est à peu près la même que celle que donnent les lavages par le méat inférieur. Cependant, malgré cela, le drainage buccal me paraît très inférieur aux lavages méatiques pour les raisons suivantes : 1° La guérison est très lente et demande non pas quelques semaines, mais souvent un ou deux ans. 2° La guérison est incertaine : dans la moitié de mes cas guéris, la transparence de la joue n'était pas revenue. 3° Le malade non guéri est un infirme porteur d'un appareil prothétique qu'il est condamné à toujours garder. 4° L'infection du sinus frontal est à craindre, par suite des lavages forcés que le malade peut se faire accidentellement (voir observations). 5° Enfin, je ferai à ce procédé le grave reproche d'établir de parti pris une communication entre la bouche et le sinus maxillaire, anastomose antiphysiologique, et contraire aux conditions biologiques du sinus maxillaire. Je conclus en rejetant ce procédé et en conseillant de proposer

la cure radicale large aux sinusites maxillaires contre lesquelles ont échoué les lavages méatiques.

Opérations radicales. — Des divers procédés opératoires conseillés pour guérir radicalement les sinusites maxillaires, deux seulement méritent d'être retenus : le procédé de Desault et le procédé de Luc.

1° *Procédé de Desault.* — Son principe est très simple. Il crée au niveau de la fosse canine un large orifice permanent qui a pour but : 1° de donner passage aux instruments pour curetter la muqueuse malade ; 2° de surveiller le sinus pendant la durée de sa réparation.

Théoriquement, ce procédé est parfait, car il permet de contrôler la marche vers la guérison. En pratique, il donne des résultats déplorables : 1° les pansements sont très pénibles et se répètent indéfiniment ; 2° dans leur intervalle, les malades sont condamnés à manger tous les plats à « la sauce iodoformée (Luc) » ; 3° une infirmité durable suit la guérison, le sinus maxillaire devenant un diverticule anormal de la cavité buccale.

La guérison radicale, même à ce prix, est loin d'être assurée. Malgré le silence voulu des statistiques sur ce point, elle s'obtient à peine dans la moitié des cas (16/37, Hajek). La durée du traitement est, en moyenne, de un à deux ans.

2° *Procédé de Luc* (ou de Caldwell-Luc). — Il crée au niveau de la fosse canine un orifice temporaire, qui permet l'inspection et le curettage de la muqueuse, et dont l'existence éphémère est mesurée par la durée de l'opération ; il établit entre le sinus et le nez une communication permanente, qui assure le drainage de la cavité. Son originalié consiste à associer, uniquement en ce qu'elles ont de bon, la voie buccale pour la commodité de l'opérateur, la voie nasale pour l'innocuité du drainage et l'agrément du malade. Les suites en sont très simples. Le huitième jour, la plaie buccale est réunie et le malade peut reprendre ses occupations : il lui suffira de

venir pendant quelque temps faire nettoyer son nez. Comparée au procédé de Desault, cette opération a les avantages suivants : 1° les pansements sont indolores, et consistent seulement en quelques lavages par le nez; 2° la situation du malade dans l'intervalle des pansements est la même que s'il n'avait pas été opéré; 3° la *restitutio ad integrum* suit la guérison. Le sinus guéri continue, comme par le passé, à s'aboucher seulement avec le nez.

L'excellence de ce procédé s'affirme par la sûreté et la rapidité avec laquelle il amène la guérison radicale.

Ma statistique comporte 46 opérations de Luc, avec 40 guérisons d'emblée. Dans tous ces cas, il s'agissait de sinusites chroniques tenaces, ayant résisté à un grand nombre de lavages faits soit par le méat inférieur, soit par un drain alvéolaire. Lubet-Barbon et Furet, Moure et Liaras ont eu d'aussi bons résultats. Ces statistiques réunies donnent un pourcentage de 85 o/o de guérisons obtenues d'emblée.

La rapidité de la guérison est non moins remarquable. Dans mes 40 cas, elle demanda une moyenne de cinq semaines; plusieurs fois, seulement quinze jours, ce qui contraste sensiblement avec les deux années qu'exige le procédé de Desault. Du reste, le détail de mes observations mettra mieux en valeur cette comparaison. L'opération de Luc doit réussir dans toutes les sinusites maxillaires simples, et les insuccès sont dus presque toujours à ce qu'on l'a appliquée à des cas de sinusites compliquées, qui, nous le verrons plus loin, relèvent d'autres méthodes.

Certains auteurs allemands, tel Killian, rejettent de parti pris ce procédé parce qu'il ne permet pas de surveiller la marche de la réparation. Or, comme l'a très justement reconnu Hajek il y a peu de temps, c'est cette condition qui fait le bénéfice du procédé, en soustrayant la muqueuse en voie de guérison à tout traitement intempestif.

Je rapporte dans mon travail complet deux cas très curieux, où l'opération de Luc amena entre mes mains, en moins de

deux mois, la guérison définitive de sinusites maxillaires chroniques, qui avaient été, pendant des années, traitées en vain par les premiers rhinologistes allemands, selon leurs méthodes dites classiques.

B) Formes compliquées. — *a) Sinusites maxillaires extériorisées.* — S'il existe un phlegmon de la joue ou de l'orbite, il faut d'abord ouvrir ce trajet ou cette collection suivant les règles usuelles de la chirurgie; puis, en suivant cette voie, faire une large brèche par où le sinus sera curetté. Tel est, du moins, le traitement classique, qui risque d'éterniser la suppuration sinusale et de laisser une cicatrice disgracieuse.

Mieux vaut se conduire de la façon suivante : laisser passer l'orage phlegmoneux en faisant le traitement local ordinaire; puis, faire plus tard, *à froid,* l'opération de Luc. La fistule se cicatrisera dès que le sinus aura fini de suppurer.

b) Sinusites maxillaires compliquées d'ostéite alvéolaire. — Pour obtenir la guérison, il est nécessaire de réséquer toutes les parties osseuses malades. Il peut se faire qu'on soit amené ainsi à enlever presque tout le plancher du sinus maxillaire. Dans ce cas, et dans ce cas seul, l'opération de Luc doit céder le pas à l'opération de Desault; l'opération de Luc ne devra même pas être tentée, car c'est une faute que d'établir une large communication naso-sinusale chez un malade destiné à conserver très probablement une anastomose définitive de son sinus avec la bouche.

CHAPITRE III

Sinusites combinées.

Il est fréquent qu'un même malade soit porteur de deux ou plusieurs sinusites. Étant donné le nombre des sinus, les combinaisons possibles de ces sinusites s'élèvent mathématiquement à 1,023. Je ne signalerai ici que quelques types les plus fréquents.

1° *Type fronto-maxillaire.* — Cette combinaison peut s'effectuer de trois façons : 1° les deux sinus ont été contaminés simultanément par voie nasale; 2° le sinus maxillaire, d'abord contaminé, le plus souvent par voie dentaire, infecte secondairement le sinus frontal; telle est l'ordinaire pathogénie de cette bisinusite; Lubet-Barbon a montré que parfois (voir observations) il peut n'y avoir qu'un empyème frontal, et que le seul traitement du sinus maxillaire suffit à la guérison; 3° enfin, le sinus frontal, d'abord atteint seul, infecte secondairement le sinus maxillaire; ici encore la suppuration maxillaire peut n'être qu'un simple empyème, que guérit une opération limitée au sinus frontal (2 cas de Furet, 2 cas personnels) : ces observations, très curieuses, jettent un jour nouveau sur la conception des associations sinusales.

Le traitement conservateur pourra être essayé contre les sinusites fronto-maxillaires (lavages par le nez et amputation de la tête du cornet moyen), mais sans grande chance de succès.

Le traitement chirurgical amène, au contraire, une guérison rapide, et plus certaine que dans les cas de sinusite maxillaire isolée, puisqu'il semble (voir les cas de Lubet-Barbon) que l'échec de l'opération de Luc soit souvent dû à la méconnaissance d'une sinusite frontale associée.

On procédera ainsi : *Premier temps :* opérer le sinus maxillaire par le procédé de Luc, sauf la suture buccale; faire alors un tamponnement hémostatique provisoire. *Deuxième temps :* après s'être nettoyé les mains, comme s'il s'agissait d'intervenir sur un autre malade, et en se servant d'autres instruments, opérer le sinus frontal par le procédé de Kuhnt-Luc. *Troisième temps :* revenir au sinus maxillaire, inspecter à nouveau sa cavité, et fermer la plaie buccale.

2° *Type maxillaire double.* — La coexistence de deux sinusites maxillaires n'aggrave en rien le pronostic. Il n'est pas rare que ces deux sinusites soient d'âge différent et que l'une guérisse aisément par le traitement conservateur, tandis que l'autre réclame la cure radicale.

3° *Type frontal double.* — Faire la cure radicale dans la même séance, par une double opération de Kuhnt-Luc, en ayant soin de détruire totalement la cloison intersinusienne. La déformation sera étendue, mais peut-être moins disgracieuse parce que symétrique (Luc).

4° *Type fronto-maxillaire double.* — Si l'état général du malade ne permet pas de faire la quadruple intervention en une seule séance, il faut nécessairement dans une même séance faire les deux frontales et une seule maxillaire : car, pour ces dernières, la réinfection d'un côté par l'autre est peu à craindre.

5° *Pansinusite.* — Il y a pansinusite quand à la suppuration fronto-maxillaire s'associe une infection de l'ethmoïde ou du sphénoïde. Ce sont ces dernières lésions, peu accessibles, qui impriment au pronostic sa gravité. C'est surtout avec elles que le traitement doit compter : aussi bien ne déflorerai-je pas ce sujet; je laisserai ce soin à MM. Grünwald et Lambert Lake, qui sont chargés d'introduire la discussion sur ce point devant l'Association médicale britannique.

SOCIÉTÉ DE LARYNGOLOGIE DE LONDRES

Séance du 1er décembre 1901.

M. Cresswell-Baber, Président.

M. Furniss Potter. — **Perforation du pilier gauche** *(Perforation of left faucial pillar).*

L'auteur montre ce cas principalement parce qu'il offre un contraste considérable avec celui présenté par M. Waggett à la dernière séance et aussi à cause des remarques formulées à cette occasion par M. Clifford Beale, de l'enquête duquel il résulte que les perforations consécutives à la fièvre scarlatine s'observent très rarement chez les malades hospitalisés pour cette affection.

La malade, jeune femme de vingt-quatre ans, affirme avoir eu la fièvre scarlatine à l'âge de quatre ans, accompagnée « d'un grand mal à la gorge et dans la bouche ». Pas d'histoire de syphi-

lis. A l'examen, on trouve sur le pilier antérieur gauche un orifice en forme de fente, à travers lequel on peut passer une sonde. Le pilier postérieur droit présente une perforation apparente, car on ne peut pas passer de sonde. Il existe dans le pharynx une quantité considérable de tissu cicatriciel, et le pilier postérieur droit adhère partiellement à la paroi pharyngienne. Les angles de la bouche sont cicatrisés. Pas de traces d'amygdales. Comme résultat de ces cicatrices, il existe un défaut très marqué de la parole articulée, la malade parlant à peu près comme les personnes atteintes d'une immobilisation du voile du palais.

M. Clifford Beale dit qu'un examen attentif du cas fait naître quelques doutes sur son origine. Les cicatrices qu'on voit sur les angles des lèvres et ailleurs dans la bouche sont très probablement dues, selon lui, à la syphilis infantile. Il croit qu'on ne saurait guère, en toute justice, considérer le cas comme étant entièrement et exclusivement dû à la fièvre scarlatine. Si l'ulcération scarlatineuse était une cause fréquente de perforation, on en eût observé davantage de cas, car les malades atteints de fièvre scarlatine sont toujours tenus en observation pendant quelques semaines après la cessation de la fièvre.

M. Felix Semon demande dans quel but le cas a été présenté. Est-ce pour montrer la survenance de perforation du palais ou bien est-ce comme contre-démonstration de la possibilité d'une formation congénitale de telles divisions du palais? Ce cas montre très bien la différence entre une malformation congénitale et un processus ulcératif, car dans le cas d'origine congénitale, on ne trouve absolument aucune trace de tissu cicatriciel sur les bords de la division, tandis que dans ce cas-ci le tissu cicatriciel est très marqué.

M. Havilland Hall croit que la fièvre scarlatine peut avoir produit cette affection en déprimant la vitalité de la malade et en favorisant ainsi l'action du poison de la syphilis héréditaire.

M. Furniss Potter dit, en réponse, que, en ce qui concerne les remarques de M. Beale au sujet de la syphilis en tant qu'agent causal, il a soigneusement interrogé la malade, mais n'a pu découvrir aucun indice qui lui eût permis de supposer que la malade avait été atteinte de syphilis héréditaire ou acquise. La patiente affirme avoir eu à l'époque de sa fièvre scarlatine une vaste ulcération de la gorge et de la bouche qui s'étendait à la muqueuse des joues et des lèvres. C'est ce qui expliquerait, selon lui, les cicatrices qu'on voit aux angles de la bouche. Quant à la question de M. Semon, M. Potter dit qu'il lui a paru intéressant de montrer son cas, en raison du contraste frappant qu'il offre avec celui du Dr Waggett présenté à la séance du mois de novembre et des remarques formulées à cette occasion par le Dr Clifford Beale.

M. Jobson Horne. — **Spécimens macro et microscopiques des larynx de cas de lymphadénome, lymphosarcome, lymphadénite tuberculeuse, etc.** *(Macroscopic and microscopic specimens of the larynx from cases of lymphadenoma, lympho-sarcoma, tuberculous lymphadenitis, etc.).*

Après avoir présenté ces préparations, l'auteur, par l'étude anatomo-pathologique de ces cas, étude sur laquelle est basée son opinion, a acquis la conviction que les affections généralement groupées sous le nom de maladie de Hodkin sont de nature infectieuse et que la porte d'entrée de l'agent infectieux est une ulcération du larynx. M. Horne rappelle que dans un des cas (dont il montre des coupes microscopiques) il a trouvé un tubercule dans une glande qui avait présenté la structure d'un lymphadénome et qui avait été adjacente à l'ulcération laryngée. Ceci, dit l'auteur, soulève la question de savoir si, dans un pareil cas et en l'absence de tubercules dans les poumons, l'ulcération doit être considérée comme une preuve de tuberculose primitive du larynx.

M. Fitz-Gerald Powell dit que s'il a bien compris M. Horne, le lymphadénome serait dû, d'après ce dernier, à une infection tuberculeuse. Je demande quelques explications sur ce point.

En réponse à la question de M. F.-G. Powell, si la tuberculose et le lymphadénome doivent être considérés comme une seule et même maladie, M. Horne dit qu'il est un point sur lequel il est difficile de s'entendre, à savoir que la tuberculose est une entité morbide et que le lymphadénome en est une autre. Pour M. Horne, ce qui caractérise surtout le lymphadénome, c'est sa structure histologique particulière. Dans cette structure, il est vrai, on trouve quelquefois des tubercules et des cellules géantes, mais en l'état actuel de la question, les données manquent pour répondre si le lymphadénome s'est développé à la suite de la présence de tubercules ou si ces derniers sont venus s'ajouter au lymphadénome.

M. L. Lawrence. — **Cas et spécimen de rhinite tuberculeuse chez un homme de trente-cinq ans, traité par les rayons de Rœntgen** *(Case and specimen of tuberculor rhinitis in a man aged 35 treated with Rœntgen Rays).*

Le malade, conducteur des Ponts et Chaussées, fut atteint depuis plus d'un an d'un écoulement du nez. Pendant quelques mois il a été traité d'abord par des irrigations nasales à l'acide borique et ensuite par des lotions alcalines. Il s'en est suivi une certaine amélioration. Mais tout dernièrement l'écoulement s'est rétabli, et à l'examen on nota l'état suivant : la cloison et les cornets des deux côtés sont très enflammés et couverts çà et là de tâches jaunâtres.

La muqueuse a subi par place la dégénérescence polypoïde. Chacun des cornets inférieurs était fortement adossé contre la cloison. Il y avait un écoulement abondant du nez. Une parcelle de muqueuse dégénérée a été enlevée et soumise à l'examen microscopique qui y a révélé la présence de tubercules bien marqués. L'état général du malade est bon, mais il souffre de violentes névralgies sus-orbitaires et de douleurs oculaires. Depuis le mois de septembre on traite le malade par les rayons de Rœntgen; en tout, il y a près de vingt et une séances d'une durée de sept à dix minutes chacune. Les symptômes se sont considérablement amendés, et le gonflement inflammatoire du nez a diminué, ainsi que les douleurs oculaires. Le malade prétend se bien porter.

M. Hugh Walsham explique la technique du traitement de pareils cas à l'aide des rayons de Rœntgen.

M. Herbert Tilley dit que si après vingt et une séances d'application de rayons de Rœntgen faites par un homme aussi expert en la matière que le Dr Hugh Walsham, l'amélioration n'est pas plus marquée que celle qu'on constate chez le malade, il est grandement temps de recourir à un autre mode de traitement plus énergique. Il propose de faire, sous la narcose générale, un curettage de la surface ulcérée, suivi d'un badigeonnage à l'acide lactique pur. L'application des rayons X est assurément une méthode de traitement très intéressante que M. Tilley voudrait voir plus souvent employer dans des cas de lupus difficiles de l'intérieur du nez, surtout à la phase initiale de l'affection. Il conçoit que ce traitement produise de bons résultats analogues à ceux obtenus dans le lupus de la peau. Il n'ignore pas combien le cas était mauvais avant l'application des rayons X, mais il devait vraiment être très mauvais, si son état actuel doit être considéré comme une grande amélioration.

M. de Santi a récemment eu à traiter deux cas d'affections tuberculeuses du nez. L'un a été traité par les rayons de Rœntgen et l'autre avec l'urée (50 centigrammes pour une once d'eau). Il est porté à croire que ce dernier traitement est bien plus efficace que le premier. L'urée a été administrée à l'intérieur et le traitement local appliqué à l'intérieur du nez consistait en curettage, acide lactique etc. Il a également obtenu du même traitement des résultats très satisfaisants dans des cas d'adénite tuberculeuse.

M. Saint-Clair Thomson rappelle que la tuberculose primitive de la cloison est très rare. Il n'en existe dans la littérature britannique que 7 cas dont 6 ont été rapportés par le Dr Steward, de Guy's Hospital (*Guy's Hospital Reports*, vol. LIV) et le 7e par M. Thomson lui-même[1]. Dans ces 7 cas n'entrent naturellement pas les cas de lupus du nez. Son propre cas a été présenté à The Clinical Society, et il l'observe depuis quatre ans. Le trai-

1. Saint-Clair Thomson, *Clinical Soc. Transact*, octobre 1897 et février 1900.

tement a été, en grande partie, palliatif, et l'état de la malade est à présent beaucoup meilleur que celui du cas qu'on vient de voir. Ce traitement consistait en grattages avec une petite curette, l'emploi de l'acide lactique et une hygiène générale. La même malade avait été traitée par M. Watson Williams avec la tuberculine à laquelle elle a fortement réagi, mais sans s'améliorer. Il n'a pas revu la patiente depuis un an, mais le progrès de l'affection est extrêmement lent, et à l'heure actuelle son état est des plus satisfaisants.

M. de Santi, en réponse à M. Thomson, dit que dans ces cas il s'agissait de lupus, mais non pas de tuberculose primitive du nez.

M. Le Président croit qu'il s'agit d'un cas de tuberculose chronique du nez; de tels cas ne sont pas rares. En ce qui concerne la photothérapie, il a observé au printemps dernier un cas dont le malade avait pris dix-huit séances de photothérapie d'après le procédé de Finsen et vingt-deux séances de rayons X. Le premier traitement a fait quelque bien au malade; il ne peut pas en dire autant du second, et si les rayons X ont eu quelque effet dans ce cas qui avait été déjà antérieurement traité par le grattage, l'acide lactique, etc., c'était de rendre les parties plus lisses et plus sèches. Quant à l'administration interne d'urée, il rappelle que son collègue, le Dr Buck, en a obtenu de bons résultats dans le traitement de lupus de la peau. Lui-même l'a essayée dans un cas de tuberculose du nez et en a fait prendre au malade quatre mois durant, Ce dernier a d'ailleurs très bien supporté le traitement. La muqueuse avait été antérieurement curettée et traitée avec l'acide lactique. Le malade s'est très bien trouvé de ce traitement. Jusqu'à présent il n'y a eu aucune récidive quoique depuis plusieurs mois on n'a plus pratiqué de curettage et s'est borné seulement à des applications d'acide lactique. Il est naturellement impossible de formuler une conclusion quelconque en se basant sur un seul cas de cette nature. Pour pouvoir apprécier la valeur de l'urée en tant que médicament externe, il importe de recueillir un grand nombre d'observations et d'expérimenter sur des cas qui n'avaient été soumis à aucun traitement local.

M. Lawrence dit, en réponse, que le traitement local, curettage et acide lactique, est actuellement la seule chose qu'il reste à faire. Il se demande cependant, vu que les rayons X ont amené une amélioration considérable, que cette amélioration est lente à se produire et qu'il n'y a point d'urgence à procéder à un autre traitement, s'il ne vaut pas la peine de prolonger l'*expérience* avec les rayons de Roentgen.

M. Cathcart. — **Un cas de développement anormal des premier et second arcs branchiaux** *(Case of mal development of the first and second branchial clefts).*

Pavillon rudimentaire, légère paralysie faciale, sinus au-dessous du bord antérieur du muscle sterno-cléido-mastoïdien droit. Hydrocéphalie très marquée.

M. Waggett. — **Un cas d'épithélioma de l'épiglotte chez un homme adulte** *(Case of epithelioma of the epiglottis in a middle aged man).*

Il s'agit d'un épithélioma à marche lente ayant envahi les ganglions cervicaux. L'auteur présente ce cas comme un de ceux qui peuvent donner lieu à une divergence d'opinions quant à la possibilité d'une opération radicale.

M. Semon ne croit pas que le cas soit opérable. L'affection est très étendue et elle a déjà envahi la paroi pharyngée des deux côtés. Il existe aussi des deux côtés de gros ganglions infiltrés. Même s'il était possible d'enlever entièrement la tumeur, ce dont il doute fort, une récidive rapide serait inévitable.

M. de Santi partage l'avis de M. Semon. Il ne croit pas que dans ce cas particulier il soit possible d'enlever toute la tumeur. Mieux vaut laisser le mal suivre son cours.

M. Waggett. — **Cas de sténose cicatricielle du pharynx chez une jeune femme, consécutive à une plaie par instrument tranchant dix-huit mois auparavant** *(Case of cicatricial stenosis of the pharynx in a young woman, the sequel of cut stirval inflicted eighteen months previously).*

La déglutition et la respiration sont gênées par la présence d'un tissu cicatriciel attachant l'épiglotte à la partie postérieure du pharynx. Une opération faite par la bouche a provoqué de la dyspnée; et, à présent, l'auteur se propose de pratiquer la laryngo-fissure.

M. de Santi. — **Un cas de paralysie de la corde vocale gauche chez une femme de quarante-deux ans, d'origine probablement spécifique** *(Case of paralysis of the left vocal cord in a woman aged forty two, probably of specific origin).*

Depuis trois mois la malade souffrait de troubles de la respiration et toussait beaucoup depuis six semaines. Aux jambes, on trouva des cicatrices tertiaires très nettes, et son dernier enfant, né il y a cinq ans, a eu des coryzas, etc. L'examen du larynx fit constater une paralysie très marquée de la corde gauche; le reste du larynx était normal. Rien dans les organes thoraciques; pas de tuméfaction au cou. Le cas avait toutes les apparences de celui d'un anévrysme de l'aorte thoracique avec compression du récurrent gauche, et cela cadrerait très bien avec les antécédents syphilitiques de la malade.

La radiographie ultérieure a montré une dilatation de la crosse de l'aorte facilement reconnaissable.

M. Kelson (W. H.). — **Cas et spécimen de fibrome du vestibule du nez** *(Case and specimen of fibroma of nasal vestibule).*

Le malade vint à l'hôpital se plaignant d'une tumeur qui obstruait le côté gauche du nez et produisait une déformation considérable. Il en a noté pour la première fois l'existence il y a dix ans.

La tumeur offrait l'aspect et la sensation d'un kyste. Elle a été enlevée par une incision de la peau du vestibule, où elle paraissait avoir pris naissance. La tumeur était de consistance solide, avait le volume d'un petit œuf de poule et la structure microscopique d'un fibrome. Le malade avait deux tumeurs exactement pareilles sur d'autres parties du corps; elles furent également enlevées. Le côté antérieurement obstrué est maintenant libre et la déformation nasale a disparu.

Wyatt Wingrave. — **Cas de kyste dermoïde sublingual chez un jeune homme de dix-sept ans** *(Case of sublingual dermoïd cyst in a male aged 17).*

Les symptômes consistaient principalement dans une gêne de la déglutition et de la parole datant d'environ deux mois. La tuméfaction était visible de chaque côté du frein de la langue et de couleur rouge vif. Elle faisait saillie au-dessous de la mâchoire, était fluctuante et douloureuse.

Le kyste, ouvert il y a neuf jours, du côté gauche du foramen, a d'abord donné issue à une petite quantité de liquide clair, mais à la pression digitale on retira près de deux onces d'une masse blanche et pâteuse. Cette masse non fétide était formée microscopiquement de granulations graisseuses amorphes et de débris épithéliaux.

La capsule, épaisse et profondément située, a été excisée, et la cavité qui s'étendait sous la langue, entre les deux muscles génioglosses, a été grattée et nettoyée à l'acide phénique pur.

Le contenu était sous tous les rapports semblable à un kyste cholestéatomateux du pavillon de l'oreille.

L'auteur a tout récemment observé en ville un autre cas similaire chez un jeune athlète de vingt-deux ans. L'histoire, l'anatomie et le traitement du cas étaient exactement les mêmes que dans le cas précédent, mais la guérison eut lieu sans suppuration et à présent, huit mois après, il n'existe aucun signe de récidive.

(A suivre.) Dr Trivas.

BIBLIOGRAPHIE

Des suppurations du labyrinthe *(Ueber Labyrintheiterungen)*, par M. Hinsberg.

Etiologie. — Fractures *indirectes* du labyrinthe (fractures de la base du crâne), avec ou sans perforation du tympan. Dans ce dernier cas, l'infection se produit par l'intermédiaire de la trompe d'Eustache.

Lésoins *directes* du labyrinthe. Supposent toujours une perforation du tympan. Se produisent chez des malades ayant l'habitude de se gratter l'oreille avec un instrument quelconque (lésion de la fenêtre ovale et du vestibule); à la suite d'interventions opératoires : ouverture de la capsule du labyrinthe lors de l'extraction de l'étrier; ponction de la fenêtre ovale dans le but d'améliorer l'ouïe; ouverture d'un labyrinthe sain dans lequel on soupçonne une suppuration.

Lésions accidentelles : extractions maladroites de corps étrangers; lors de l'opération radicale. Dans ce dernier cas, ce sont le canal semi-circulaire horizontal et la fenêtre ovale avec l'étrier qui se trouvent les plus exposés. Depuis qu'on opère à ciel ouvert et qu'on a abandonné la tréphine, ces accidents sont devenus beaucoup plus rares. Une lésion du canal semi-circulaire n'entraîne pas une diminution considérable ni immédiate de l'ouïe; elles est susceptible d'une guérison spontanée; elle entraîne rarement la mort. L'étrier est également très exposé à être lésé au cours de l'opération radicale, alors surtout qu'il est entouré de granulations qu'on se propose de curetter; mieux vaut laisser quelques granulations et ne pas courir le risque d'enlever l'étrier; ce dernier peut encore être lésé pendant l'extraction du marteau et de l'enclume. Sur 26 cas d'extraction accidentelle du labyrinthe, on ne note que 2 cas mortels par méningite consécutive à une suppuration du labyrinthe. L'extraction accidentelle de l'étrier est plus dangereuse qu'une lésion du canal semi-circulaire, la première favorisant l'envahissement du vestibule par les germes pathogènes; dans le second cas, l'infection restant plus limitée et circonscrite.

Les suppurations de la caisse constituent la cause la plus fréquente de celles du labyrinthe. L'auteur a trouvé dans la littérature 198 cas de ce genre. Dans 61 de ces cas, la voie suivie par l'infection se trouve notée d'une façon précise :

Par la fenêtre ovale ou une fistule du voisinage, 17 fois; par la fenêtre ronde, 2 fois; par les fenêtres ronde et ovale 3 fois; par fistule dans le canal semi-circulaire horizontal, 27 fois; par fistule dans le canal semi-circulaire postéro-supérieur, 5 fois; par fistule dans la paroi labyrinthique, 7 fois.

Dans les otites suppurées aiguës, surtout post-scarlatineuses, il se produit souvent une nécrose étendue de l'apophyse mastoïde et de la capsule du labyrinthe, avec suppuration des cavités labyrinthiques.

On peut dire d'une façon générale que la propagation par le canal semi-circulaire horizontal se produit le plus souvent au cours des otorrhées chroniques. Dans les labyrinthites aiguës, la scarlatine constitue un facteur étiologique de première importance.

Les otites tuberculeuses déterminent souvent une suppuration du labyrinthe; la propagation se produit le plus souvent par la fenêtre ronde et par le promontoire.

La propagation de l'infection du labyrinthe dans l'intérieur du crâne se fait par les canaux osseux du nerf acoustique et de ses ramifications et par les deux aqueducs. Il existe souvent une suppuration du sac endolymphatique, qui augmente considérablement de volume : empyème du sac endolymphatique. Une voie rare sont les déhiscences dans la capsule du labyrinthe. Quelquefois la suppuration se fraie elle-même une voie en détruisant le tissu osseux de la paroi du labyrinthe; dans certains cas, toute la couche osseuse de la voûte du canal semi-circulaire postérieur et supérieur se trouve détruite, et le pus arrive en contact direct avec la dure-mère. Une phlébite de la jugulaire produit quelquefois une suppuration du labyrinthe, par l'intermédiaire de la veine de l'aqueduc cochléaire et de celle de l'aqueduc vestibulaire.

De quelque façon que se produise la propagation, elle

aboutit toujours dans la fosse cranienne postérieure; dans la propagation par le bras antérieur du canal semi-circulaire antérieur, elle peut envahir aussi la fosse cranienne médiane. Il se produit une méningite diffuse ou circonscrite, ou un abcès cérébral, le plus souvent un abcès cérébelleux.

Symptômes. — Fièvre, ne présente rien de caractéristique, peut manquer. Symptômes labyrinthiques proprement dits : du côté de l'appareil acoustique (limaçon), du côté de l'appareil statique (vestibule et canaux semi-circulaires). Symptômes d'irritation et symptômes fonctionnels du côté de chacun des deux appareils. Troubles de la fonction acoustique : bruits subjectifs (irritation des terminaisons du nerf cochléaire); ces troubles passent souvent inaperçus et ne sont pas notés dans tous les cas. Troubles de l'ouïe proprement dite beaucoup plus fréquents; mais la surdité totale est rare, une affection isolée du canal semi-circulaire horizontal ne suffisant pas à déterminer une surdité totale; l'ouïe reste quelquefois bonne, malgré cette affection, ce qui prouverait que le limaçon est resté intact. Mais même une suppuration du limaçon n'est pas toujours suivie d'une abolition complète et irréparable de l'ouïe.

Vertiges et troubles de l'équilibre. Les vertiges sont continus ou intermittents, spontanés ou provoqués. Beaucoup de malades sont obligés de garder le lit; d'autres ont une démarche incertaine, hésitante, une démarche *de canard*. Ces troubles peuvent quelquefois disparaître spontanément. Nystagmus, avec ou sans vertiges. Céphalées, nausées, vomissements.

L'évolution de la labyrinthite aiguë varie suivant la cause initiale, selon l'absence ou la présence de complications (méningite, abcès du cerveau), selon la gravité de ces dernières. Dans beaucoup, une intervention opératoire sur l'oreille moyenne ou l'apophyse mastoïde a été suivie soit d'une apparition soit d'une aggravation des symptômes labyrinthiques.

Indications du traitement opératoire des labyrinthites suppurées (Jansen) :

1° L'ouverture du vestibule est justifiée lorsque le diag-

nostic est certain et les symptômes labyrinthiques graves; elle est directement indiquée dans les cas où, à l'ouverture de l'antre, on trouve que la compression de l'étrier ou une perte de substance dans le canal semi-circulaire (cholestéatome, granulations, pus, séquestre) ne suffisent pas à expliquer la gravité des symptômes labyrinthiques. Elle est encore indiquée lorsque l'étrier fait défaut ou que la lumière du canal semi-circulaire présente une coloration noirâtre.

2° On peut encore intervenir lorsque les symptômes labyrinthiques sont moins prononcés, mais qu'il existe une fistule conduisant dans le labyrinthe, et que les troubles qu'on constate accusent un foyer profond de suppuration qu'on ne trouve pas dans l'apophyse mastoïde.

3° Lorsqu'on est sûr ou qu'il paraît probable que la suppuration du labyrinthe est compliquée d'un abcès cérébelleux ou abcès extra-dural étendu.

4° Lorsque, en présence d'une fistule du canal semi-circulaire, apparaissent les premiers symptômes d'une irritation méningitique.

Lorsqu'on opère sur le labyrinthe, on doit toujours essayer de créer des conditions capables de favoriser, dans la mesure du possible, la guérison du limaçon. L'ouverture méthodique du labyrinthe ne présente pas de grands inconvénients, et, en procédant avec précaution, on peut même ouvrir le vestibule, sans exposer le malade à des suites graves ou seulement désagréables.

Technique. — 1° Opération radicale. Ablation aussi étendue que possible de la partie médicale de l'éperon facial; en enlevant aussi loin que possible sa partie latérale, on rend la région de la fenêtre ovale accessible à la vue. Mise à nu du recessus epitympanicus, en enlevant en partie la paroi supérieure du conduit auditif et, au besoin, une partie du tegmen tympani.

2° Mise à nu de la fenêtre ovale et, lorsqu'on se propose d'ouvrir le limaçon, ablation du promontoire. Tenir compte des anomalies possibles du trajet du canal carotidien, anomalies signalées par Gruber et Körner.

3° Se guidant sur une sonde introduite dans la fenêtre

ovale, ouvrir le vestibule par le canal semi-circulaire horizontal, autant que possible en haut et en avant, à la rigueur en arrière.

Se servir de fraises mues par l'électricité, pour éviter les secousses qui ne peuvent que favoriser l'entrée des germes pathogènes dans les régions profondes. (In-8°, 89 p., Visbaden, Bergmann, 1901.)

Dr S. Jankelevitch.

ANALYSES DE THÈSES

Traitement du goitre par les injections de teinture d'iode, par M. Lenormand.

C'est à Luton que revient l'honneur d'avoir vulgarisé cette méthode et, en 1863, d'en avoir publié les résultats; après lui, Bertin de Gray, Billroth, Lévêque, Morell-Mackenzie et Gosselin traitent le goitre les uns par les injections de teinture d'iode, les autres par la solution iodurée, avec des résultats différents.

Après l'anatomie détaillée du corps thyroïde et les conséquences que peut avoir la plus légère augmentation de volume d'un lobe sur les organes voisins; les troubles si intenses de la phonation, de la respiration, de la déglutition et de la circulation cérébrale que peut déterminer l'hypertrophie plus ou moins volumineuse de ces organes, l'auteur dit que, au point de vue physiologique, la thyroïde est une glande à sécrétion interne, amenant dans le sang, par la voie lymphatique, la substance colloïde mûre et chargée d'iode élaborée dans ses grains glandulaires disposés en vésicules closes.

Son action sur l'organisme est indiscutable, et l'ablation totale de la thyroïde provoque sur le vivant le myxœdème et l'état crétinoïde. Les goitres sont des dégénérescences de la glande thyroïde sous forme de lésions circonscrites ou diffuses caractérisées par la tuméfaction de l'organe et une évolution bénigne. D'après leur anatomie, on distingue : 1° le goitre parenchymateux, le goitre fœtal, le goitre colloïde, le goitre fibreux, le goitre kystique, le goitre vascu-

laire, le goitre osseux. Cette distinction est importante au point de vue de l'action exercée sur chacun d'eux par le traitement aux injections iodées.

Les goitreux se rencontrent surtout dans les vallées profondes, encaissées entre de hautes montagnes, humides et marécageuses. L'affection peut se montrer à l'état sporadique, mais ces cas ne sont sporadiques qu'en apparence. Le goitre peut exister à l'état épidémique, mais les accidents ne sont que passagers et se caractérisent par une simple congestion thyroïdienne. Rares sont les goitreux congénitaux; les femmes sont le plus souvent atteintes; l'hérédité est difficile à apprécier.

Trois théories ont été invoquées pour expliquer la pathogénie de cette affection : la théorie mécanique, qui incrimine l'influence de l'effort sur la circulation thyroïdienne; la théorie chimique, qui incrimine tous les principes constitutifs des eaux; la théorie parasitaire, qui a le tort de ne reposer que sur des hypothèses. En réalité, la cause intime et provocatrice du goitre nous est totalement inconnue. Quant au traitement, ne pouvant s'adresser à la cause, il a pour but de combattre l'effet, c'est-à-dire la tumeur, et cela par l'injection interstitielle de teinture d'iode.

Le manuel opératoire est excessivement simple : avant tout, on évitera l'injection dans un vaisseau; le premier effet de l'injection est de provoquer une toux réflexe facile à calmer; puis le malade ressent quelques douleurs s'irradiant du côté de l'oreille; seule la présence du sang doit arrêter l'opérateur. On a signalé, consécutivement, un torticolis assez douloureux durant deux ou trois jours, mais les précautions aseptiques suffisent à éviter la thyroïdite suppurée. A signaler comme contre-indication toute affection aiguë ou chronique intercurrente, et surtout celles s'accompagnant d'albuminurie; on s'abstiendra d'injection chez toute femme enceinte ou chez tout individu présentant l'existence de troubles nerveux ou circulatoires éveillant l'idée d'une maladie de Basedow.

Les observations recueillies et publiées par l'auteur remontent à six ans, et peuvent être groupées en trois caté-

gories : les guérisons; les améliorations; les cas, enfin, où le traitement fut impuissant. (Thèse de Paris, 1901.)

Dr Mercier Bellevue.

REVUE GÉNÉRALE ET ANALYSES

BOUCHE ET PHARYNX BUCCAL

Note sur le traitement du muguet des nouveau-nés, par M. Mayoud.

Au cours d'une épidémie de muguet, l'auteur a expérimenté le traitement de cette affection par les badigeonnages au nitrate d'argent, préconisés par Gösz et par Concetti. On emploie une solution d'azotate d'argent à 1 0/0 ou mieux à 3 0/0. Un tampon d'ouate est trempé dans le liquide médicamenteux, puis donné à sucer au nourrisson. Cette manœuvre suffit dans les cas légers. Dans les cas intenses on badigeonne les plaques en les râclant légèrement. On peut substituer le protargol au nitrate d'argent. La guérison est obtenue très rapidement. (*Lyon méd.*, avril 1902.)

Dr F. Ardenne.

OREILLES

L'évidement de la caisse dans la surdité *(Uber die Exenteratio cavi tympani zu akustischen Zwecken)*, par le professeur Gradenigo, de Turin.

L'évidement de la caisse *(exenteratio)*, d'après Gradenigo, consiste dans l'excision du tympan et l'ablation du marteau et de l'enclume, et, si possible encore, de l'étrier. C'est, de toutes les interventions sur l'oreille moyenne, la seule qui ait donné des résultats durables au point de vue fonctionnel.

Voici comment il procède :

Le conduit est désinfecté au savon sublimé et alcool les jours avant l'opération et non le jour même pour ne pas hyperémier le tympan. Le malade est toujours profondément endormi au chloroforme. On prépare à l'avance des tampons pour l'hémostase, qui peut se faire aussi avec la solution de cocaïne et d'antipyrine, à parties égales; l'eau

oxygénée et l'extrait surrénal seraient peu à recommander à cet effet.

Les différents temps opératoires sont les suivants :

1° Incision du tympan jusqu'au pourtour du col du marteau seulement, pour ne pas léser le faisceau vasculaire qui existe toujours à ce niveau. Cette incision n'est difficile que quand le tympan est fortement rétracté en arrière et en haut.

2° Ténotomie du tenseur du tympan (ténotome de Schwartze).

3° Incision de l'articulation de l'enclume avec l'étrier, si elle est visible.

4° L'incision du tympan est complétée. Le marteau est luxé en avant avec une sonde recourbée, et l'extraction est faite avec une pince très fine, avec articulation à la pointe, avec la pince de Faraci ou l'anneau de Delstanche. On ne peut pas toujours éviter la fracture du col.

5° Extraction de l'enclume avec la pince de Zeroni, ou au crochet s'il n'est pas accessible à la vue.

6° Mobilisation de l'étrier avec des instruments diversement courbés. Si l'extraction est possible, on commence par libérer l'osselet de ses adhérences avec la fenêtre ovale, on sectionne le muscle de l'étrier et on cherche à l'extraire avec une pince très fine; il est rare cependant que ses branches ne cassent pas en ce moment.

Le traitement post-opératoire — très important puisqu'il faut réduire la réaction consécutive à son strict minimum — varie et doit être adapté à chaque cas spécial. Mais, avant tout, il faut empêcher que la plaie ne s'infecte par les petits caillots qu'on pourrait laisser dans la caisse; un nettoyage très sérieux et délicatement conduit doit donc suivre l'intervention. On tamponne à la gaze stérilisée pendant quarante-huit jours, puis, dans la suite, on renouvelle le pansement tous les jours. La plaie est chaque fois nettoyée avec des tampons et non par des lavages, qu'il est difficile de faire d'une façon aseptique; on n'en fait usage que dans les cas où l'oreille suppure (c'est ce qui arrive presque toujours après les évidements d'oreilles ayant suppuré dans le temps).

Le tympan se reforme dans l'espace de quatre à cinq semaines; quelquefois les bords bourgeonnent, il faut alors les cautériser légèrement pour empêcher qu'il ne se produise des adhérences avec le promontoire. Dans les cas d'atrophie prononcée, le tympan peut ne pas se reformer.

Les résultats fonctionnels dépendent de plusieurs facteurs, mais surtout de la nature de l'affection auriculaire. A ce sujet, l'auteur distingue quatre classes : 1° l'otosclérose ordinaire; 2° le catarrhe chronique; 3° la sclérose consécutive à une otite purulente chronique, avec tympan détruit ou perforé; 4° la sclérose consécutive à une otite purulente chronique guérie sans laisser de traces de perforation.

Objectivement, on trouverait au niveau du tympan les mêmes lésions que dans le catarrhe chronique; les antécédents, cependant, l'unilatéralité de l'affection et l'absence ordinaire de tout bruit subjectif, révéleraient la véritable nature de la maladie.

Suivent neuf observations très détaillées et très consciencieuses, que nous regrettons ne pouvoir que citer; il faudrait les traduire textuellement pour leur laisser toute leur valeur. Voici, en tout cas, les principales conclusions de l'auteur :

1° Les résultats sont d'autant meilleurs que le labyrinthe est intact;

2° Les résultats sont très satisfaisants dans les cas avec perforation ou destruction du tympan à la suite d'otite purulente chronique; ils sont bons aussi dans les otites catarrhales dues à d'anciennes otites perforatives, mais avec tympan cicatrisé et ressemblant à tout autre tympan de catarrhe chronique;

3° Les otites sèches donnent peu de résultats, et encore ce sont les cas de sclérose pure qui en donnent le plus, et ceci malgré la fréquence des lésions au niveau du labyrinthe. Il est vrai que, dans la sclérose pure, l'atrophie des tissus auriculaires est générale, aussi le tympan ne se reforme-t-il presque jamais et les ondes peuvent-elles ainsi arriver directement aux fenêtres, ce qui n'est pas le cas dans

les otites catarrhales chroniques. (*Archiv. f. Ohrenheilk.*, t. LIV, nos 3 et 4, et LV, nos 1 et 2.) Dr BERTEMES.

Balle dans l'oreille; radiographie, par le Dr BARATOUX.

L'auteur donne l'observation d'un jeune homme de vingt ans qui s'était tiré, dans l'oreille gauche, une balle de revolver. Le malade perdit connaissance sur-le-champ, puis eut un bourdonnement qui dura jusqu'au lendemain, mais perdit peu de sang. La radiographie permit d'apercevoir la balle, qui semblait s'être logée dans le crâne, et releva une tache noire dans le conduit. L'oreille se mit à couler abondamment, et le malade se plaignit de violents maux de tête. L'examen permit de constater que le conduit était rempli de végétations qui cachaient de petites végétations. L'intervention fut jugée nécessaire. Le conduit membraneux décollé, la partie postéro-supérieure du conduit, l'attique, une fois enlevées, permirent de détacher la balle, déformée, moulée sur la paroi interne de la caisse intacte, mais tympan et osselets sont détruits. Le pansement est enlevé au bout de huit jours, et la guérison se fit rapidement.

La radiographie permit, dans cette circonstance, de constater la présence de la balle, mais nous montra le projectile plus élevé qu'il n'était en réalité. (*La pratique méd.*, mars 1902.) Dr MERCIER BELLEVUE.

NOUVELLES

— Voyages d'études médicales aux eaux minérales, stations climatériques et sanatoriums de France.

Le *Voyage d'études médicales* de 1902 aura lieu du 7 au 16 septembre.

Il comprendra les *stations des Vosges et de l'Est*, visitées dans l'ordre suivant : Vittel, Contrexéville, Martigny, Bourbonne-les-Bains, Luxeuil, Plombières, Gérardmer, La Schlucht, Bussang, Le Ballon d'Alsace, Salins et Besançon.

Le *Voyage d'études médicales* de 1902 — comme celui de 1899 aux stations du Centre et de l'Auvergne, celui de 1900 aux stations

du Sud-Ouest et celui de 1901 aux stations du Dauphiné et de la Savoie — est placé sous la direction scientifique du Dr Landouzy, professeur de clinique médicale à la Faculté de médecine de Paris, qui fera sur place des conférences sur la médication hydrominérale, ses indications et ses applications.

Réduction de moitié prix sur tous les chemins de fer pour se rendre, de son lieu de résidence, à la première station, *Vittel.*

Les médecins étrangers bénéficient de cette réduction à partir de la gare d'accès sur le territoire français.

Même réduction est accordée, à la fin de la tournée, au départ de la dernière station, *Besançon*, pour retourner à la gare qui a servi de point de départ.

De Vittel à Besançon, prix à forfait : **200 francs**, pour tous les frais : chemin de fer, voiture, hôtel, nourriture, transports des bagages, pourboires.

Pour les inscriptions et renseignements, s'adresser au Dr Carron de la Carrière, 2, rue Lincoln, Paris (VIIIe arrondissement).

Les inscriptions sont reçues jusqu'au 25 août 1902, terme de rigueur.

~~ **Société belge de chirurgie.** — Le Congrès annuel de la *Société belge de chirurgie*, qui se tient régulièrement à Bruxelles au mois de juin, aura lieu cette année les *8, 9 et 10 septembre.*

Cette réunion sera exclusivement consacrée à la discussion des trois questions suivantes :

1° Le traitement de l'appendicite. Rapporteurs : MM. A. Broca, de Paris; A. Gallet, de Bruxelles; C. Roux, de Lausanne et Sonnenburg, de Berlin.

2° Le traitement des fractures des membres. Rapporteurs : MM. A. Depage, de Bruxelles; Rothschild, de Francfort, et Th. Tuffier, de Paris.

3° De l'asepsie préparatoire, en tant que préparation des mains, de la région et du matériel de suture et de ligature. Rapporteur : M. Walravens, de Bruxelles.

La Société profitera de la présence à Bruxelles d'un grand nombre de chirurgiens étrangers, pour jeter les bases d'une *Société internationale de chirurgie,* conformément à une proposition de M. Ch. Willems.

Les chirurgiens qui n'ont pas encore répondu à l'invitation de la *Société belge de chirurgie* sont priés de le faire sans retard et, en tout cas, avant le 15 août.

Le Président, Dr Ch. Willems.

Le Secrétaire, Dr H. Verneuil.

Bordeaux. — Impr. G. Gounouilhou, rue Guiraude, 11.

23e ANNÉE. N° 33. 16 AOUT 1902.

REVUE HEBDOMADAIRE
DE
LARYNGOLOGIE, D'OTOLOGIE
ET DE RHINOLOGIE

NÉVROPATHIES NASALES ET PSEUDO-SINUSITES[1]

Par le Dr P. JACQUES, professeur agrégé,
chargé de la clinique d'oto-laryngologie de l'Université de Nancy.

MESSIEURS,

Notre Société, en mettant à l'ordre du jour de sa réunion annuelle de 1901 la question de l'hydrorrhée nasale, témoignait du légitime intérêt qu'elle attache à une catégorie nombreuse de troubles sécrétoires dont la majeure partie relève manifestement d'une activité déviée de l'innervation vaso-motrice de la pituitaire. Question obscure et complexe englobant une foule de faits plus ou moins disparates et soulevant de délicats problèmes étiologiques et pathogéniques, au sein desquels le rapporteur[2] s'est efforcé, non sans succès, d'apporter ordre et lumière par la judicieuse analyse que vous connaissez. J'ai cherché toutefois vainement à rattacher à l'un des groupements créés par notre collègue deux faits d'un intérêt pratique assez grand, non moins que suggestifs de diverses considérations d'ordre général.

OBSERVATION I. — *Rhinite hydrorrhéique fonction d'hystérie, considérée et traitée comme catarrhe chronique muco-purulent des sinus frontaux. Guérison passagère.*

Marie Ac..., sans profession, quinze ans, se présente le 20 avril

1. Travail communiqué à la Société française de laryngologie, mai 1902.

2. J. MOLINIÉ, *De l'hydrorrhée nasale*, rapport au Congrès de la Soc. française de laryngol., 1901, Maloine, édit.

1899 à la consultation de mon service pour de l'obstruction nasale accompagnée de maux de tête et de coryzas fréquents. Elle a été opérée en ville, au mois d'août précédent, pour des végétations adénoïdes, sans avoir obtenu de l'intervention autre chose qu'une atténuation passagère des troubles qu'elle présentait, troubles identiques à ceux dont elle se plaint actuellement. De plus, son caractère, autrefois inégal, est devenu très irritable. Elle accuse maintenant des accès d'oppression survenant par série, entrecoupés de périodes de calme relatif. L'examen objectif révèle chez elle une hyperplasie généralisée de l'anneau de Waldeyer avec prédominance sur l'amygdale palatine gauche et la tonsille de Luschka, dont un lobule, de la grosseur d'une noisette, pend encore de la partie la plus anterieure du toit, en arrière de la choane gauche. Le champ respiratoire nasal est rétréci, en outre, par une tuméfaction diffuse des cornets inférieurs à forme humide; un peu d'irritation du pourtour des narines, que la patiente attribue à une poussée récente de coryza actuellement en décroissance. Comme conséquence du catarrhe rhino-pharyngien, je constate une otite catarrhale chronique bilatérale, avec réduction légère et symétrique de l'ouïe.

Croyant pouvoir établir quelque relation entre la céphalée occipitale et la persistance d'un amas adénoïdien, j'achève de libérer d'un coup de curette le rhino pharynx après quelques jours de traitement local antiseptique. La malade rentre chez elle le lendemain avec prescription de se représenter à la clinique dans un mois.

25 *mai.* — Mon opérée revient désolée. Après s'être crue guérie pendant trois semaines, elle s'est vue reprise, depuis huit jours, de maux de tête plus violents que jamais : la douleur siège exactement au niveau de la tête du sourcil, de chaque côté; elle est continue, avec exacerbations nocturnes ou vespérales, au point d'empêcher tout repos durable. La pression digitale dans le grand angle de l'orbite éveille une sensibilité obscure, variable du reste. Outre cela, le coryza aurait reparu avec une nouvelle intensité : la malade moucherait beaucoup de pus, et ses narines, fissurées, rétrécies et excoriées, témoignent de l'âcreté du liquide sécrété. Pourtant l'exploration des fosses nasales ne montre nulle part de pus proprement dit, mais un liquide séro-muqueux trouble, suintant entre les lèvres accolées du méat moyen et de la fente olfactive, tel, du reste, qu'on en rencontre à la période aiguë des inflammations annexielles, surtout ethmoïdales. L'éclairage par transparence met hors de cause la participation des

sinus maxillaires à la production des altérations constatées, mais révèle une obscurité totale et symétrique des cavités frontales. Le pharynx est, d'ailleurs, entièrement libéré et déjà cicatrisé.

On institue un traitement antiseptique, décongestif et calmant, à base d'inhalations, et de révulsion cutanée. Sédation insignifiante des symptômes et bientôt recrudescence manifeste de la céphalalgie à forme térébrante, fronto-occipitale. Pensant à des phénomènes d'irritation méningée et craignant une dégénérescence maligne de la région sphénoïdale, j'excise par le nez une petite végétation visible sur la face antérieure du corps du sphénoïde, immédiatement au-dessus de l'arc choanal, à gauche, et la fais soumettre à l'examen histologique. Il s'agissait simplement d'une granulation adénoïdienne aberrante.

Après une expectation de quelques semaines, pendant lesquelles diverses médications générales et locales sont tentées sans succès, je cède aux sollicitations de la malade et la fais entrer à l'hôpital pour l'opérer, comme elle le demande, après quelques jours d'observation.

Cependant les symptômes physiques et fonctionnels ne s'atténuent aucunement. La malade dit moucher toujours des quantités de matières jaunâtres, et la religieuse de la salle où elle est couchée me confirme le fait. Je demande à examiner les mouchoirs, que je n'avais pu voir jusqu'alors, et je constate qu'effectivement ils sont imprégnés de liquide légèrement verdâtre, muqueux, formant tache très nettement et empesant après dessiccation. L'appétit est conservé; il n'existe pas de fièvre ni d'altération viscérale apparente.

Devant la persistance des troubles douloureux et sécrétoires, je me décide à une intervention exploratrice sur le sinus frontal le plus douloureux, formulant, du reste, toutes réserves, car jamais je n'avais observé de pus proprement dit par la rhinoscopie soit antérieure, soit postérieure.

Le *19 juin*, je procède à la trépanation du sourcil droit au point d'élection. Infructueusement, je cherche au sein du frontal, presque partout compact, une cavité frontale. Mes efforts, dans ce sens, n'aboutissent qu'à ouvrir successivement deux petites cavités, situées vers en dedans et en arrière, et faisant partie intégrante du labyrinthe ethmoïdal. Ces cavités sont tapissées d'une muqueuse parfaitement saine, nullement épaissie, à peine congestionnée. Par l'une d'elles, élargie, je puis explorer l'ethmoïde sans rencontrer trace de pus. Je termine, comme j'ai coutume de le

faire, en suturant la peau sur une mèche de gaze ressortant par la narine, d'ailleurs fort mal satisfait du résultat opératoire et jugeant inutile, tout au moins, de tenter pareille épreuve du côté opposé.

Le lendemain, à ma grande surprise, j'apprends de mon interne que la céphalée a entièrement disparu depuis la veille au soir, à gauche comme à droite, et, qui plus est, que la rhinorrhée, si abondante avant l'opération, a entièrement et subitement tari. La patiente, que je vois le *21*, me confirme, toute joyeuse, sa guérison, qu'atteste, de son côté, la cicatrisation déjà presque complète des fissures narinales.

Une fois de plus, malheureusement, l'amélioration ne devait être que passagère. Le *23 juin*, quatre jours après l'opération, reparaissait de chaque côté l'hypersécrétion, en même temps que commençait à renaître, du côté non opéré, la céphalalgie frontale. Le 25, les douleurs de tête à gauche étaient telles que la malade ne put dormir, et le sourcil droit lui-même commençait à redevenir le siège de quelques élancements. Quelques jours plus tard, les oreilles se mettent de la partie et causent à la patiente, surtout du côté gauche, d'intolérables souffrances. L'examen objectif ne révèle nulle modification du tympan ni du rhino-pharynx; pas de pus proprement dit dans le nez, mais du mucus louche en abondance. L'ouïe, un peu diminuée, est égale des deux côtés; la montre est perçue à 5 centimètres, le Rinne est faiblement négatif, le Politzer ne modifie rien.

Convaincu, dès lors, de la nature névropathique des divers troubles accusés par la malade, je l'adresse, guérie de son opération, à mon collègue et maître le professeur Bernheim, qui confirme le diagnostic d'hystérie et soumet la patiente aux procédés de thérapeutique suggestive, avec un résultat suffisant pour qu'elle puisse bientôt quitter l'hôpital dans un état relativement satisfaisant.

Bientôt, j'apprends de son médecin que notre malade est retombée plus bas que jamais : céphalées atroces, continuelles, à siège occipital nécessitant l'intervention de la morphine; troubles visuels, mélancolie, refus de nourriture, insomnie absolue, le tout avec un état général fort peu altéré, ainsi que je pus m'en assurer à diverses reprises lors de visites que me fit la malade au sujet de ses oreilles devenues de plus en plus douloureuses et dures, sans altérations organiques constatables, bien entendu.

Quelques séances de cathétérisme atténuèrent rapidement ces derniers symptômes, et nous croyions partie gagnée quand survint

subitement, le *6 mai 1901*, à la suite d'une émotion, une toux nerveuse qui dura pendant quinze jours sans laisser d'autre répit à la patiente que quatre à cinq heures chaque nuit. Les secousses de toux se renouvelaient toutes les trois à quatre secondes sur un ton rauque, sec, aboyant. L'examen laryngoscopique, négatif d'ailleurs, suspendait la toux pendant toute la durée de l'application du miroir.

Depuis cette époque, les céphalées s'espacèrent en s'atténuant, et la rhinorrhée disparut; mais nous eûmes à enregistrer encore une période d'aphonie et de hoquet pour que la malade eût épuisé sous nos yeux la séquelle des accidents hystériques de notre compétence.

Obs. II. — *Hydrorrhée nasale simulant une sinusite fronto-ethmoïdale. Opération. Amélioration, puis récidive.*

Eugénie Leb..., servante, trente ans, se présente à ma consultation de l'hôpital civil le 12 août 1901, adressée pour une sinusite probable par mon collègue le Dr Rohmer. Elle se plaint d'une douleur continuelle, « comme une barre qui lui serrerait le front. » Elle mouche beaucoup depuis quelque temps et croit percevoir de temps à autre une mauvaise odeur. Elle se sent continuellement fatiguée par la lourdeur de tête qui l'accable et qu'elle attribue à son écoulement nasal. La face est pâle et les traits tirés; pas de commémoratifs névropathiques bien marqués. La rhinoscopie antérieure montre un épaississement bilatéral de la tête des cornets moyens, et la muqueuse qui les revêt offre un aspect gonflé, pâle et humide, qui confine à l'état polypoïde. L'examen le plus minutieux, toutefois, même après rétraction cocaïnique, ne réussit à déceler nulle part de coulée purulente typique. A la rhinoscopie postérieure, les extrémités caudales des cornets apparaissent baignées d'une sécrétion muco-purulente homogène, assez claire; de rougeur réactionnelle, nulle part. Sensibilité à la pression au niveau de l'unguis et de la portion avoisinante du frontal; œdème léger des paupières et léger degré de bouffissure de la face, sans albuminurie. A la diaphanoscopie, les sinus maxillaires s'éclairent l'un et l'autre, le gauche un peu moins; s sinus frontaux demeurent totalement impénétrables. Pas irritation de l'orifice narinal. On prescrit des inhalations ientholées.

9 septembre. — Pas d'amélioration subjective. Muco-pus dans s deux fosses nasales. Accentuation de la dégénérescence polyoïde de la muqueuse ethmoïdale, surtout à gauche. J'extirpe à

l'anse les têtes dégénérées des deux cornets moyens, sans succès notable.

16 septembre. — Devant l'accentuation des signes de sinusite, je pratique la trépanation exploratrice du sourcil gauche : sinus frontal réduit à une ampoule insignifiante, muqueuse légèrement épaissie, macérée comme la muqueuse ethmoïdale, pâle; aucune trace de pus. Curettage de l'ethmoïde.

Cette intervention est suivie non d'une suppression complète, mais d'une atténuation assez marquée des signes physiques et fonctionnels pour que l'opérée se croie guérie en quittant l'hôpital.

Je la revois deux mois plus tard : la céphalalgie a récidivé, bien qu'à un degré moindre; la rhinorrhée est beaucoup moindre, mais il existe une croissante obstruction du nez. Effectivement, la muqueuse nasale prend de plus en plus l'aspect relâché, macéré, bouilli; elle pend le long du bord libre du cornet moyen en une masse polypoïde aplatie, de teinte légèrement ambrée. Le cornet inférieur, augmenté de volume, ardoisé, pâli, participe également à la dégénérescence, qui n'épargne pas non plus la cloison.

Un essai de traitement ioduré semble amener une fugace amélioration.

Le 2 *décembre,* aphonie subite sans lésions laryngées : les cordes se tendent mal et se rapprochent incomplètement. L'aphonie cède après une huitaine de jours à quelques badigeonnages cocaïnés.

Le *7 mars* dernier, je revois encore la malade. Elle souffre beaucoup moins de la tête, mais mouche de plus en plus. L'hydrorrhée se confirme en même temps que la muqueuse nasale acquiert de plus en plus l'aspect caractéristique de la rhinite hydrorrhéique.

Dans les deux cas qui font l'objet des précédentes observations, en somme, je me suis trouvé en présence de troubles sécrétoires d'origine hystérique, dont les caractères cliniques m'ont amené à une intervention inutile, fondée sur un diagnostic erroné.

Il ne s'agissait, chez mes malades, ni d'écoulement de liquide céphalo-rachidien, ni d'hydrorrhée sinusienne : le flux avait sa source dans la pituitaire elle-même et spécialement dans sa portion ethmoïdale; c'est dans la catégorie des

hydrorrhées entopiques qu'il faudrait la classer. Et parmi les trois groupes créés par Molinié : rhinites spasmodiques, rhinites hydrorrhéiques et rhinites réflexes simples, le second seul pourrait prétendre à englober nos cas. Je remarquerai, toutefois, que le phénomène céphalalgie, généralement étranger à la symptomatologie des hydrorrhées, tenait ici le premier rang et occupait un siège bien limité et parfaitement fixe, la région des sinus frontaux. Si l'on ajoute à cela que le liquide offrait des caractères de purulence, atténuée il est vrai, mais indéniable, et qu'en outre une circonstance anatomique fortuite causait l'opacité des régions douloureuses, on s'expliquera peut-être l'erreur que j'ai commise et que je désirerais éviter à mes collègues.

Un fait primordial se dégage des observations que j'ai relatées : l'hystérie est susceptible de provoquer dans le domaine des fosses nasales des troubles sécrétoires reproduisant le tableau clinique de l'hydrorrhée. Que ces altérations fonctionnelles se développent sur une muqueuse en puissance de coryza chronique muco-purulent, et la sécrétion pourra revêtir des caractères plus ou moins comparables à ceux du catarrhe chronique des sinus. La dégénérescence polypoïde de la muqueuse, conséquence, à mon avis, et non pas phénomène initial de l'exsudation hydrorrhéique, accentuera parfois l'analogie avec le tableau symptomatique des sinusites.

Un second fait important consiste dans l'existence de névralgies localisées à la région frontale, névralgies coïncidant avec l'hypersécrétion, tant en durée qu'en intensité. Or, nous savons, au contaire, que c'est le propre des rhinites hydrorrhéiques de n'entraîner aucune souffrance; s'il existe à un moment donné quelque lourdeur de tête, la survenance de l'écoulement ne tarde pas y mettre un terme.

Je ne vois guère, dans la littérature médicale, qu'un fait comparable aux faits ci-dessus : c'est le cas décrit par Lichtwitz et reproduit par Molinié, qui le classe parmi les rhinites hydrorrhéiques. Le sujet était une femme hystérique

qui guérit de sa rhinorrhée à la suite de ponctions du sinus frontal.

Quoi qu'il en soit du nom à donner à cette manifestation nasale de la grande névrose, un enseignement se dégage de l'étude des observations : en présence d'une malade accusant avec un écoulement nasal exagéré, même muco-purulent, une douleur de tête fixe dans la région frontale, avec sensibilité locale à la pression et éventuellement même opacité de l'arcade sourcilière, il faudra songer à la possibilité de troubles purement névropathiques et tenter avant toute intervention, même exploratrice, l'emploi de la thérapeutique suggestive sous une forme quelconque, surtout si le sujet est un névropathe avéré. Deux constatations objectives viendront corroborer le diagnostic : l'absence, constatée à plusieurs reprises, de filets de pus crémeux dans le nez et l'aspect plus pâle, plus uni, plus lavé, plus uniformément dégénéré de la muqueuse ethmoïdale.

NOTE

SUR L'ABLATION DES AMYGDALES ENCHATONNÉES

CHEZ L'ADULTE[1]

Par le Dr **Louis VACHER**, d'Orléans.

L'an dernier, j'ai eu l'honneur de vous communiquer le résultat de ma pratique, depuis 1899, pour morceler les amygdales enchatonnées et faire le curage de la loge avec de petites pinces à mors tranchants. Ce procédé, excellent chez les jeunes sujets dont le tissu amygdalien est plus ou moins mou, présente quelques difficultés chez les adultes dont les amygdales sont toujours fibreuses. Il est quelquefois nécessaire de tourner plusieurs fois la pince sur elle-même pour rompre les fibres qui n'ont pas été sectionnées du premier

1. Travail communiqué à la Société française de laryngologie, mai 1902.

coup; de plus, on est exposé à des hémorragies si l'on procède par arrachement violent. Pour obvier à ce double inconvénient, j'ai modifié mon procédé : 1° en me servant, chez l'adulte, d'une pince plus volumineuse, à mors annulaires complètement mousses; 2° en terminant la section à l'anse chaude.

Voici ma manière de procéder : après avoir libéré les adhérences de l'amygdale avec le pilier antérieur, *si cela est absolument nécessaire,* avec les ciseaux coudés que je vous présente et qui me paraissent une heureuse modification de ceux que je vous avais présentés l'an dernier, je porte contre l'amygdale la pince à mors mousses que j'appelle *amygdalotribe,* et j'appuie fortement contre l'amygdale, qu'un aide fait saillir par pression en arrière de l'angle de la mâchoire, en maintenant l'immobilité de la tête. On peut aussi faire saillir l'amygdale en pressant autour avec l'anneau que je vous présente. Si l'on se sert de l'anse chaude, cet anneau préserve très bien les parties voisines de toute brûlure. J'en ai fait construire de trois grandeurs différentes. A ce moment j'ouvre largement la pince qui embrasse la plus grande partie de l'amygdale du haut en bas, puis je serre très fortement pendant quelques secondes, progressivement et de plus en plus fort. Auparavant j'ai préparé une anse chaude pour terminer la section.

J'ai deux manières de la terminer :

Première manière. — J'entre l'anse autour de la pince les mors fermés avant de saisir l'amygdale. Dès que la prise est faite et la pince fortement serrée, j'abandonne l'abaisse-langue pour saisir le manche porteur de l'anse chaude et terminer la section en glissant l'anse en dehors de la pince. J'évite ainsi toute hémorragie et je termine la section sans lâcher amygdale serrée dans la pince.

Deuxième manière. — Après avoir tenu l'amygdale serrée rès fortement dans l'amygdalotribe, je la lâche et vais terniner la section des fibres restantes à l'anse chaude. Pour

faciliter cette seconde manière, on peut tirer sur l'amygdale afin de mieux placer l'anse chaude et sectionnér aux dernières limites broyées par la pince.

Il arrive très souvent que la pression est suffisante pour obturer tous les vaisseaux de l'amygdale, car, la pince enlevée, elle apparaît exsangue.

L'amygdalotribe curette parfaitement la loge amygdalienne, et le modèle que je vous présente m'a servi très souvent pour des amygdales très volumineuses.

Ce procédé est un peu plus délicat que celui par simple morcellement avec mes pinces; mais, chez les adultes, il faut tenir compte des dangers de l'hémorragie, qu'il réduit, je crois, au minimum.

Je pourrais résumer ainsi ma communication :

Chez les petits enfants, ma pince à mors coupants ; chez les adultes, l'amygdalotribe à mors mousses, en terminant toujours la section par l'anse chaude.

SOCIÉTÉ DE LARYNGOLOGIE DE LONDRES

Séance du 1er décembre 1901.

(*Suite et fin*[1])

M. Creswell-Baber, Président.

M. C. A. Parker. — **Cas de tuberculose du larynx avec fixation de la corde gauche** *(Case of tubercular larynx with fixation of the left cord).*

Le malade, âgé de vingt-neuf ans, se plaignait principalement d'être enroué. A l'examen, on trouva une laryngite chronique généralisée, mais les altérations pathologiques étaient surtout marquées du côté gauche du larynx. La corde gauche était ulcérée, infiltrée et immobile; on voyait aussi un bourgeon charnu, rouge, qui paraissait prendre naissance sur la bande ventriculaire.

Le malade a beaucoup maigri, et il existait des signes de phtisie commençante au sommet gauche.

1. Voir n° 32, du 9 août 1902.

Au moment de se rendre à la réunion, M. Parker venait d'apprendre que le malade avait été déjà présenté à la Société par M. F. Potter, à la séance du mois de juin dernier. A cette époque, il n'y avait point de signes de tuberculose et la corde gauche était franchement mobile.

M. Clifford Beale dit qu'en examinant le cas, il était presque sûr que la corde vocale était aussi mobile qu'elle pouvait l'être chez un sujet atteint de cette affection. Il ne pense pas qu'elle fût paralysée quand il la vit. Nous nous trouvons ici en présence d'un cas ordinaire de tuberculose unilatérale du larynx, avec une poussée aiguë. Bien souvent, lorsqu'on est appelé en consultation auprès de tels malades, on reste indécis pour dire si la corde vocale est immobile ou non; mais ce n'est qu'après avoir observé le malade pendant quelque temps qu'on arrive à la conclusion que les mouvements de la corde atteinte ressemblent tout juste à ceux d'un bras malade, c'est-à-dire que par moments l'organe lésé fonctionne mieux qu'à certains autres, mais que ces mouvements s'effectuent toujours mal et avec difficulté.

En ce qui concerne la question de fixation considérée comme le résultat d'une affection tuberculeuse, M. Beale pense que mieux vaut, dans la relation et la description de ces cas, laisser subsister un doute sur la fixation absolue des cordes. Si le cas actuellement en discussion est décrit sous le titre énoncé, cela pourrait faire croire que la Société laryngologique de Londres admet la fixation de la corde vocale comme conséquence naturelle d'une lésion tuberculeuse du larynx. Il aime à croire que la Société ne souscrira pas à cette opinion. M. Beale n'a pas encore vu de cas relaté pour prouver que la paralysie de l'articulation crico-aryténoïdienne puisse survenir comme conséquence directe d'une affection tuberculeuse.

M. C. A. Parker se range entièrement à la manière de voir de M. Beale et dit qu'en effet, dans son cas, la corde vocale n'est pas absolument fixe; « altération des mouvements » serait une expression plus correcte. Cependant il arrive parfois que la corde refuse complètement de fonctionner.

M. Cathcart. — **Un cas de destruction complète de la charpente interne du nez chez une jeune fille de vingt-deux ans** *(Case of complete loss of internal framework of the nose in a girl aged 22).*

La malade a toujours été bien portante jusqu'à l'âge de treize ans. A cette époque, elle contracta la fièvre scarlatine, suivie d'une inflammation du nez qui eut pour résultat une perte complète de la charpente intérieure du nez. Le dos du nez est affaissé, et M. Cathcart voudrait savoir si son cas se prête au procédé de traitement par des injections sous-cutanées de paraffine.

M. Scanes Spicer, dans un cas de déformation tout à fait similaire, a fait sous la peau du nez une injection de vaseline. Le seul inconvénient

qu'il eut à constater a été que la paraffine avait pénétré dans la paupière supérieure. Quelques semaines après, il adressa le malade dans le service d'oculistique pour savoir s'il serait possible d'enlever la paraffine du tissu sous-cutané; mais, après avoir fait une incision, le Dr Keeling n'a pu améliorer les choses et le gonflement de la paupière reste comme auparavant. La technique des injections de paraffine présente parfois de réelles difficultés. M. Spicer emploie ordinairement une petite seringue dont on se sert pour des injections de tuberculine. Il chauffe la paraffine au bain-marie et, après avoir stérilisé la peau à l'alcool et au sublimé, injecte trois ou quatre seringues pleines de paraffine dans le tissu sous-cutané, à peu près sur la partie moyenne du dos du nez, et moule la masse avec les doigts. A l'avenir, M. Spicer se propose de n'injecter qu'une petite quantité à la fois et de répéter l'opération si cela est nécessaire.

En ce qui concerne le cas de M. Cathcart, il croit qu'il convient très bien à ce procédé de traitement, car la peau du nez en est franchement mobile et un coussinet de paraffine entre la peau et le dos fera un nez présentable. Dans son cas, la paraffine est *in situ* depuis six ou sept mois et il est vraiment étonnant de la voir si bien remplir la dépression qui existait antérieurement.

En réponse à M. Tilley, M. Spicer dit que la paraffine fond à 105 ou 106° F. et peut être stérilisée.

M. Saint-Clair Thomson demande si réellement le cas est dû à la fièvre scarlatine. L'histoire de la malade a-t-elle mis hors de doute que la destruction du nez était le résultat de cette affection? Peut-être quelques-uns de ses collègues ayant plus d'expérience que lui voudront-ils dire s'ils connaissent des cas de destruction du nez, complète ou partielle, consécutifs à la fièvre scarlatine.

M. Snell croit que la malade est atteinte d'une kératite interstitielle; elle présente également une cicatrice à l'angle droit de la bouche, ce qui lui fait croire plutôt à une lésion syphilitique.

M. Cathcart, après avoir remercié M. Spicer d'avoir bien voulu décrire la technique des injections de paraffine, dit qu'en ce qui concerne l'étiologie du cas, mise en doute par M. Thomson, il résulte des renseignements recueillis par lui que l'affection est survenue immédiatement après ou pendant une attaque de fièvre scarlatine. Quant à une origine spécifique, il existe bien un petit leucome à la périphérie de la cornée, en bas, dans l'œil droit, mais il est limité à un seul œil, et ce n'est pas une kératite interstitielle, mais un leucome consécutif à une ulcération.

M. Saint-Clair Thomson. — **Un cas de récidive de tumeur maligne chez un homme de cinquante-deux ans après ablation partielle par laryngo-fissure** *(Case of re-growth of malignant disease in a man aged 52 after partial removal by laryngo-fissure).*

Le malade, qui avait été présenté à la Société au mois de juin

dernier, était atteint à cette époque d'une tumeur ayant envahi les quatre cinquièmes antérieurs de la corde droite et le tiers antérieur de la corde gauche. Tout le monde était alors d'accord que la tumeur était de nature maligne et qu'il conviendrait de pratiquer une thyrotomie. L'opération eut lieu le 18 juin, et, l'incision cutanée en avant du larynx une fois faite, on constata que l'affection était beaucoup plus étendue qu'on ne l'avait soupçonné. Les ganglions en avant et sur les côtés du larynx étaient infiltrés, même les muscles étaient atteints, tandis que le cartilage thyroïde présentait une cassure sur la ligne médiane. Il est à noter qu'aucun de ceux qui avaient vu le malade avant n'a soupçonné cette périchondrite maligne, nonobstant l'existence d'un bourgeon charnu au-dessous de la corde, dans la commissure antérieure, qui aurait pu servir d'indice.

Malgré l'extension de l'affection au delà des limites de la glotte cartilagineuse, on a jugé utile d'accorder au malade le bénéfice du doute, et toutes les parties molles en dedans du cartilage thyroïde ont été largement enlevées, le cartilage ayant été laissé à nu de chaque côté et les cordes extirpées tout entières jusqu'aux aryténoïdes. Les parties infiltrées du cartilage en avant furent excisées.

Le malade a très bien supporté l'opération, c'est là un point intéressant que nous tenons à signaler. Le soir de l'opération, la température est montée à 100°8 F., mais le lendemain elle n'a été que de 99°4 et n'est plus remontée. Dans la soirée de l'opération, le patient a pu avaler de l'eau, et le lendemain il a passé quatre heures hors du lit; quarante-huit heures après l'opération, il avalait des aliments solides tels que œufs, pain et beurre.

La plaie cervicale guérit bien. Par suite du développement de tissu cicatriciel dans le larynx jouant le rôle de pseudo-cordes vocales, la voix devint chuchotée et rude. Fin juillet, le malade paraissait se porter très bien.

L'auteur n'a pas revu le malade jusqu'au 30 novembre. A cette date, on constata une récidive de la tumeur du côté droit, où l'on pouvait sentir un ganglion infiltré.

Au microscope, la tumeur offrait tous les caractères d'un épithélioma.

Pendant les six mois qui s'étaient écoulés, l'état général du malade est resté excellent; il pesait à présent 90 kilogr., et, en dehors de la diminution de la voix, il n'éprouvait localement aucune gêne.

M. Felix Semon serait d'avis de tenter une nouvelle opération, car c'eût été vraiment dommage qu'on s'arrêtât là sans rien faire de plus. Le mal

lui paraît encore assez circonscrit, de sorte qu'une seconde opération de même nature peut avoir un succès plus durable que la première.

M. de Santi a entendu M. Thomson dire qu'au cours de l'opération, il avait trouvé des ganglions engorgés et aussi quelques glandes, une ou deux, qu'on décrit ordinairement sous le nom de ganglions prélaryngés. Il serait donc, d'après lui, intéressant de rechercher si ces ganglions enlevés au cours de l'opération étaient infiltrés de masses épithéliomateuses. S'il en est ainsi, et il est probable qu'ils sont infectés, on n'obtiendrait pas de bons résultats d'une seconde intervention qui sera incontestablement suivie d'une récidive rapide. Bien plus, la lésion est très étendue, et il est à se demander si l'on peut circonscrire ses limites. C'est pourquoi, dit M. de Santi, le cas n'est pas propice à une seconde opération.

M. Lambert Lack ne conseille pas non plus une nouvelle intervention. La tumeur a déjà envahi les aryténoïdes et la paroi antérieure du pharynx. Si une opération est décidée, il sera nécessaire d'extirper totalement le larynx et une partie du pharynx.

M. Felix Semon voudrait savoir pourquoi le dernier orateur conseille une laryngectomie totale? Il n'y a point de signes de récidive du côté gauche, qui paraît indemne. Sous les autres rapports, le malade est dans un parfait état de santé. S'il était dans la malheureuse position du malade, il n'hésiterait pas à se faire opérer une seconde fois.

M. L. Lack, en réponse à M. Semon, dit que le principal argument en faveur d'une extirpation totale du larynx est que la mortalité de cas ayant subi une ablation partielle de cet organe est beaucoup plus grande que celle de cas où le larynx avait été complètement enlevé. Il croit, de plus, que la laryngectomie totale offre plus de garanties contre la récidive.

M. Saint-Clair Thomson dit que, depuis la fin de l'été dernier, il n'a revu le malade qu'il y a quelques jours; il a parlé tout à l'heure de mémoire, sans avoir consulté ses notes. En effet, lorsqu'il eut fait la première incision au cours de l'opération, il trouva quelques ganglions cervicaux nettement infiltrés. Ils étaient situés sur la membrane crico-thyroïdienne. Le cartilage thyroïde était lui-même infiltré et si ulcéré qu'il a dû en réséquer des portions et enlever une certaine quantité de muscle qui paraissait également infiltré. L'étendue de la lésion était beaucoup plus grande qu'on ne l'avait supposé avant l'opération. L'examen microscopique a montré que la tumeur était un épithélioma. M. Thomson est de l'avis de M. Lack, que le néoplasme a gagné les aryténoïdes et le côté du pharynx voisin de la langue. Il pense donc qu'une nouvelle opération quelconque n'offre presque aucune chance d'espoir, surtout si l'on se rappelle les altérations extra-laryngées trouvées, il y a six mois, au cours de la laryngo-fissure.

M. E. W. Roughton. — **Un cas de paralysie complète de la corde droite chez un homme de trente-trois ans** *(Case of complete paralysis of the right vocal cord in a man aged 33).*

Le malade présente des signes physiques évidents de phtisie et une petite tuméfaction profondément située sur le côté droit du cou, que M. Roughton regarde comme une masse de ganglions tuberculeux ayant envahi le récurrent.

M. Clifford Beale émet des doutes sur la paralysie absolue de la corde droite, car il la voit se mouvoir sur une certaine étendue.

M. Fitz-Gerald Powell dit que le larynx lui paraît être indemne de toute lésion tuberculeuse, mais que, par contre, la corde vocale est tout à fait immobile. Il croit qu'il s'agit d'un cas de fixation ou de paralysie de la corde vocale par compression du récurrent par des ganglions tuberculeux au cou.

M. Scanes Spicer penche plutôt pour une immobilisation par paralysie des nerfs que pour une fixation organique.

M. Roughton dit, en réponse, qu'il ne pense pas que le larynx soit atteint d'une lésion tuberculeuse.

M. E. W. Roughton. — **Cas d'enrouement chez un enfant de un an et dix mois** *(Case of hoarseness in a child aged 1 year and 10 months).*

Il est impossible d'obtenir une image du larynx.

M. Scanes Spicer croit utile d'employer dans ce cas la méthode de narcose chloroformique générale, avec une application locale simultanée de cocaïne. Il a trouvé cette anesthésie combinée très précieuse dans un grand nombre de cas de troubles laryngés chez les enfants chez lesquels il est essentiel d'examiner ou d'opérer sur le larynx.

M. le Président conseille de faire une tentative d'examen à l'aide de cocaïne, en employant un dépresseur de la langue et un petit miroir laryngé. On peut alors obtenir, pendant la respiration, une image momentanée du larynx.

M. Lambert Lack dit qu'il serait facile d'examiner l'enfant à l'aide de son dépresseur de la langue, sans employer ni chloroforme ni cocaïne.

M. le Président dit qu'il connaît la méthode de M. Lack, mais qu'il ne l'a pas toujours trouvée heureuse.

M. H. Lambert Lack. — **Tumeur du larynx dans un cas de syphilis** *(Growth in larynx in a case of syphilis).*

La malade, âgée de trente-sept ans, a été traitée depuis un mois pour une ulcération de la corde gauche avec fixation du côté gauche du larynx et pour une tumeur bourgeonnante ayant son

origine dans la commissure antérieure. Le palais présente de vastes cicatrices qui témoignent d'une ancienne syphilis. En dépit de fortes doses d'iodure de potassium, la tumeur continue à s'accroître rapidement.

M. Saint-Clair Thomson dit que des fragments de tumeur ayant été enlevés, il est presque impossible de dire cliniquement de quelle nature elle est. Il faut attendre l'examen histologique, car cela peut être la tuberculose, la syphilis ou tout ce que l'on voudra. A présent il n'existe qu'un épaississement ulcéré.

M. Furniss Potter. — **Un cas de gonflement du côté gauche du nez** *(Case of swelling of left side of nose).*

La malade, âgée de quarante-neuf ans, prétend que le gonflement du nez dont elle est atteinte s'est développé lentement dans l'espace des quatre dernières années. De temps à autre elle avait des douleurs et son nez se mettait à couler. Pas d'antécédents syphilitiques. L'examen du côté gauche du nez montre extérieurement une tuméfaction considérable; la muqueuse de la fosse nasale correspondante est également tuméfiée et saigne aussitôt qu'on la touche. La cloison est très épaissie et présente deux perforations, l'une en arrière de l'autre.

M. Fitz-Gerald Powell pense qu'il s'agit d'une gomme ulcérée ou d'un abcès tuberculeux, mais que la perforation de la cloison doit faire suspecter une origine spécifique. En exerçant une pression solide sur la tuméfaction externe, on fait sourdre du pus d'un sinus de l'intérieur du nez.

M. Saint-Clair Thomson pense que l'état de la cloison parle en faveur de la tuberculose bien plus que de la syphilis et qu'une partie de l'hypertrophie pourrait être enlevée et soumise à l'examen microscopique. C'est une sorte d'épaississement qu'on ne saurait facilement décrire, mais qui ressemble au cas de tuberculose auquel il a fait allusion. Dans le cas en discussion, la malade affirme être atteinte depuis quatre ans d'un épaississement de la peau du nez, mais il ne supposait pas qu'un nodule ait pu rester stationnaire aussi longtemps que celui-ci.

M. C. A. Parker. — **Un cas de sténose du pharynx** *(Case of stenose of the pharynx).*

La malade, âgée de trente-sept ans, raconte qu'à l'âge de dix ans elle a eu un abcès au cou suivi de maux de gorge qui rendaient sa voix voilée. A cette époque et depuis, pendant plusieurs années, elle fut soignée par M. Morell Mackenzie. Pas d'histoire de fièvre scarlatine, ni de signes de syphilis héréditaire.

A l'examen, on trouve les amygdales et les piliers postérieurs

attachés à la paroi postérieure du pharynx; en bas, l'épiglotte adhère au pharynx, ménageant seulement une petite ouverture circulaire pas plus grande qu'une pièce de trois pence. En déprimant fortement la langue, on peut voir par la vision directe une fente verticale, étroite, ayant un demi-pouce de long sur un huitième de pouce de large. La malade n'éprouve aucune difficulté pour respirer, mais une légère gêne à la déglutition; elle peut avaler des aliments solides, mais les liquides sont parfois avalés de travers.

M. le Président dit que ce cas lui rappelle un autre et notamment celui qu'il a présenté à la Société il y a quelques années, une jeune personne atteinte de sténose de la partie inférieure du pharynx.

Dr Trivas.

BIBLIOGRAPHIE

Atlas manuel des maladies de l'oreille, par les Drs Politzer, Brühl et G. Laurens.

Félicitons d'abord M. Laurens d'avoir eu la bonne idée de nous présenter la traduction de l'*Atlas manuel des maladies de l'oreille* de Politzer et Brühle; le nom seul de ces auteurs est déjà un sûr garant du succès que doit obtenir l'édition française de ce volume, qui est du reste présenté avec tout le luxe que comportait l'addition d'un atlas aussi considérable que celui qui accompagne cette publication.

Le premier chapitre est surtout consacré à l'anatomie topographique de l'oreille; l'aridité des explications techniques est largement compensée par les nombreuses déductions cliniques, opératoires et anatomo-pathologiques qui émaillent cette partie du texte.

Dans un autre chapitre, les auteurs nous exposent les méthodes d'examen du malade, depuis l'interrogatoire, l'inspection, le palper, jusqu'à l'otoscopie et même la radiographie du rocher. La séméiologie du syndrome auriculaire, des considérations générales sur les procédés thérapeutiques et la description du traitement des maladies de l'oreille externe, moyenne et interne, constituent le troisième chapitre.

Le texte est agrémenté de très nombreuses figures qui représentent tantôt des instruments, tantôt des manœuvres otologiques, tantôt, enfin, des procédés opératoires.

Une série très intéressante de planches en chromo-lithographie termine cet ouvrage. On trouve reproduit ici l'anatomie normale, histologique, et surtout la plupart des affections de l'oreille dont le diagnostic peut être fait *de visu*.

M. Laurens ne s'est pas borné à faire une simple traduction de cet ouvrage; il a encore apporté sa note personnelle et a largement ajouté au texte allemand, non seulement dans les chapitres concernant l'exploration, mais surtout dans ceux qui ont trait à l'étude et au traitement des suppurations de l'oreille moyenne ou des cavités annexes.

Les mastoïdites chroniques, les évidements pétro-mastoïdiens, les complications cérébrales, méningées et autres, la pyohémie, les abcès du cerveau et du cervelet, etc., ont été traités de main de maître par l'auteur français.

En somme, ce livre constitue un manuel complet des plus intéressants sur les maladies de l'oreille. (Paris, Baillière et fils, éditeurs, rue Hautefeuille, 1902.)

ANALYSES DE THÈSES

Les complications mastoïdiennes et intra-craniennes des otites moyennes suppurées chroniques, par M. P. Barbarin.

L'infection prolongée de la caisse est la règle chez l'adulte; l'évolution de l'affection est le plus souvent chronique : la cause en est à l'abstention prolongée du médecin, et souvent à l'intervention absolument insuffisante. L'on ne peut incriminer telle ou telle maladie de la durée de l'affection; l'âge ne semble pas avoir une grande importance. Certains ont voulu faire jouer aux microbes un rôle prépondérant dans la chronicité de l'affection; d'autres prétendent, au contraire, que la chronicité tient surtout à la disposition anatomique de l'oreille. Le rôle du bacille de Koch dans les otites chroniques est peut-être moins important qu'on ne

l'a cru tout d'abord : l'auteur en conclut que le malade retire toujours un grand bénéfice de l'intervention; même chez des sujets tuberculeux ayant des gommes ou des ostéites, la trépanation fut toujours suivie de la guérison des accidents auriculaires ou mastoïdiens.

Au point de vue anatomique, l'apophyse mastoïde offre rarement le type pneumatique ou le type scléreux pur. L'apophyse pneumatique contient des cellules nettement organisées en deux groupes, l'un antéro-supérieur, l'autre postéro-inférieur : entre ces deux groupes existe une lame osseuse, trace de la suture pétro-squameuse, qui doit avoir un rôle important dans la formation de la mastoïde. D'une façon générale, l'apophyse mastoïde répond par sa base au cerveau, et par sa face postéro-interne au sinus et au cervelet. Dans presque toutes les otites aiguës le canal de l'antre, l'antre et les cellules mastoïdiennes se prennent successivement; le temporal peut être atteint, et seule une intervention complète peut entraîner la guérison. La propagation de l'infection se fait soit par contiguïté, soit par voie lymphatique, soit par voie veineuse. Elle peut déterminer un abcès sous-dural, une méningite localisée ou généralisée, une phlébite du sinus, un abcès du cerveau, un abcès du cervelet. La propagation par contiguïté est la plus fréquente, et dans la thrombo-phlébite du sinus on trouve presque toujours des lésions anciennes de la gouttière sigmoïde.

Trois symptômes caractérisent la mastoïdite. Ce sont : 1° des douleurs vives à siège variable; 2° une modification de l'écoulement; 3° un gonflement rétro-auriculaire inconstant. Le diagnostic, le plus souvent facile, devient très délicat en présence d'une apophyse éburnée. La température est surtout élevée lorsqu'il y a complication intra-cranienne. La paralysie faciale peut être partielle ou totale. Il est peu d'affections mastoïdiennes qui simulent la mastoïde, au cours d'une otite chronique; on songera à l'adénite rétro-auriculaire; du reste, l'intervention est la règle : le malade y gagnera dans tous les cas. L'abcès extra-dural, la méningite, l'abcès cérébral seront souvent difficiles à différencier entre eux, aussi l'opération seule pourra décider de la lésion endocranienne. Le pronostic des complications mastoïdien-

nes et intra-craniennes et des otites suppurées a fait dire « que tout adulte qui conserve une otite suppurée depuis son enfance succombe à cette maladie au bout de trente ou quarante ans ». Aussi faut-il toujours intervenir même dans les cas qui semblent désespérés. L'intervention sera faite aussitôt que possible, et surtout elle sera *radicale*. On délaissera « la criminelle incision de Wilde »; la trépanation simple de l'antre est insuffisante; on choisira entre le procédé de Stacke ou de Zaufal, mais il faut une opération complète, et mettre à nu si c'est nécessaire la dure-mère et le sinus. En cas de complications intra-craniennes, le traitement s'adressera aussi bien à la complication elle-même qu'à la cause qui lui a donné naissance; quant à la manifestation secondaire de l'infection, le traitement diffèrera suivant que le diagnostic sera ferme ou hésitant. Dans le cas d'abcès du cervelet siégeant en arrière du sinus, on aura recours à la mastoïdo-craniectomie de Picqué et Mauclaire. Les résultats de l'intervention pour les accidents purement mastoïdiens sont très bons; sauf dans les cas de tuberculose, il n'y a jamais de complications. Le traitement des complications intra-craniennes, à mesure qu'il devient moins timide, devient aussi plus efficace. Employé rapidement, même dans les cas qui semblent désespérés, il amène quelquefois une véritable résurrection. Suivent 83 observations, dans lesquelles ressortent les bienfaits de la cure radicale dans les complications mastoïdiennes et intra-craniennes des otites moyennes suppurées chroniques. (Thèse de Paris, n° 132, 1er janv. 1902.) Dr Mercier Bellevue.

Contribution à l'étude du vertige auriculaire, par M. Fruitier.

Dans un premier chapitre, l'auteur, après avoir fait l'anatomie de l'oreille interne, étudie la physiologie du labyrinthe. Il montre comment toute pression doit être ressentie dans la cavité close qu'est le labyrinthe; comment toutes les vibrations se transmettent aux différents organes terminaux du nerf acoustique : le limaçon serait l'organe de la perception musicale; les sacs vestibulaires jugeraient de l'intensité des sons; les canaux demi-circulaires seraient

aptes à juger la direction des bruits; le vertige naîtrait donc de l'irritation des canaux demi-circulaires. En résumé, le labyrinthe a deux fonctions : 1° il sert à l'audition; 2° il sert à l'orientation de la tête. C'est donc à la partie vestibulaire du nerf acoustique que les canaux demi-circulaires doivent leur rôle dans l'équilibre du corps humain.

Le vertige est une fausse sensation de désorientation amenant l'impression d'un déséquilibre imminent : il constitue le principal symptôme de l'hyperesthésie, de la souffrance du labyrinthe. Il est tantôt continu et se manifeste dans n'importe quelle situation : tantôt il se manifeste sous forme d'accès; dans d'autres cas, il est peu prononcé et constitue surtout un état vertigineux qu'on n'arrivera à déceler qu'à l'aide d'épreuves statiques dynamiques.

Les bourdonnements et la surdité témoignent d'une lésion de la branche cochléaire; le vertige est l'indice de l'altération du nerf vestibulaire; dans les lésions du canal demi-circulaire on rencontre souvent des nystagmus. Quoi qu'il en soit, la réunion de ces divers symptômes fera songer à du labyrinthisme ou à une lésion plus grave : une labyrinthite.

Le vertige du labyrinthisme existe toutes les fois qu'il y a augmentation de pression du liquide périlymphatique; on l'observe également lorsque la caisse est pleine de sécrétions et de fongosités. Fréquemment, le vertige auriculaire est occasionné par un trouble de la circulation du labyrinthe : tantôt il est dû à de l'insuffisance de l'irrigation sanguine, anémie labyrinthique; tantôt il est dû à une congestion de l'oreille interne, à de l'hyperémie labyrinthique. A l'appui de cette théorie, l'auteur publie une observation d'anémie labyrinthique qui fut rapidement améliorée et guérie par la trinctrine. Les congestions du labyrinthe peuvent relever d'une intoxication médicamenteuse ou sont dues à une congestion de voisinage. A côté de ces congestions actives se place la maladie de Ménière qui, d'après l'auteur, serait une apoplexie labyrinthique caractérisée par des bourdonnements, des vomissements et des vertiges. L'apoplexie labyrinthique reconnaît pour cause soit un traumatisme sur la tête ayant déterminé une lésion du rocher, soit une altération des vaisseaux du labyrinthe due à une maladie infec-

tieuse ou dyscrasique. L'auteur signale une pyolabyrinthite généralement consécutive aux otites moyennes suppurées chroniques. Enfin, il y a les accidents vertigineux observés au cours de certaines affections nerveuses centrales, et dues à une altération nerveuse du labyrinthe, comme dans le tabes, sclérose en plaques, paralysie générale. Dans certaines névroses, hystérie, neurasthénie, on observe des troubles vasculaires du côté du labyrinthe : il y a parfois des hémorragies, mais les accidents sont dus le plus souvent à une hyperémie labyrinthique passagère consécutive à une excitation réflexe du centre vaso-moteur bulbaire : les crises ne sont pas de longue durée, mais récidivent assez souvent.

En présence d'un accès de vertige chez un névropathe, on mettra le malade dans la position ou la sensation de vertige sera minima, on l'isolera dans une chambre silencieuse. Après l'accès, dérivatif intestinal, puis diète lactée. Si l'accès est dû à un phénomène vaso-dilatateur, on donnera un vaso-constricteur et *vice versa* en cas d'anémie labyrinthique. La pilocarpine donnerait des résultats en favorisant la résorption de l'exsudat intra-labyrinthique. D'après Charcot, la quinine serait le médicament de choix; le salicylate de soude, l'iodure auraient leurs indications particulières.

Chez les neurasthéniques, on conseillera l'arséniate de strychnine, l'iodure, quelquefois les courants continus; le malade suivra une hygiène spéciale : le repos intellectuel, la solitude, joints à l'hydrothérapie, suffisent quelquefois à faire disparaître des accès vertigineux contre lesquels les médicaments étaient restés impuissants. (Thèse de Paris, 1902, n° 216.)

Dr Mercier Bellevue.

REVUE GÉNÉRALE ET ANALYSES

LARYNX ET TRACHÉE

Corps étranger du larynx, par le Dr Bibent.

Lorsque la mère apporta sa fillette, âgée de huit mois, à la consultation, l'enfant avait avalé, un mois auparavant,

un bouton de manchette en métal, sans que l'accident fût suivi de toux ou de suffocation. L'état général de l'enfant était excellent, mais la respiration bruyante donnait un bruit de cornage assez intense. Un premier examen, pratiqué par le Dr Escat, ne permit pas de découvrir le corps étranger, masqué par d'abondantes mucosités; le lendemain on put se rendre compte, à l'examen radioscopique, que le bouton était situé sur la ligne médiane, au niveau du cartilage thyroïde, mais on ne put distinguer le corps étranger, toujours masqué par la tuméfaction des tissus.

Pratiquant le toucher avec l'index, le Dr Escat parvint à l'énucléer et à le ramener dans la bouche de l'enfant, qui le cracha. Deux jours après, la fillette était guérie.

Le fait intéressant de cette observation est la tolérance avec laquelle l'enfant supporta, pendant un mois, un corps étranger dans le larynx sans être bien incommodée.

La facilité avec laquelle le corps étranger fut rejeté au cours de l'exploration ne permit pas au Dr Escat de se servir du procédé d'autoscopie directe des voies aériennes de Kirstein, grâce auquel il aurait pu saisir le corps étranger avec une pince; si ce dernier procédé eût échoué, l'opérateur se disposait à pratiquer la thyrotomie. (*Echo méd.*, 17 mai 1902.)

Dr MERCIER BELLEVUE.

OREILLES

Empyème post-scarlatineux de cellules squamo-mastoïdiennes antéro-supérieures *(Scarlatinous empyema of the anterior superior squamomastoid cells)*, par M. Ch. H. BURNETT.

La malade, âgée de treize ans, eut, dès le début d'une scarlatine qui remonte à quatre semaines, des douleurs au niveau de l'oreille gauche, qui avaient persisté pendant quinze jours, quoiqu'un léger écoulement survînt au bout de quelques jours.

L'oreille a été lavée à l'eau oxygénée et tamponnée à l'aide du coton. C'est cette forme de traitement que l'auteur considère comme la principale cause de la mastoïdite consécutive.

Au bout de la deuxième semaine, les douleurs d'oreille

tieuse ou dyscrasique. L'auteur signale une pyolabyrinthite généralement consécutive aux otites moyennes suppurées chroniques. Enfin, il y a les accidents vertigineux observés au cours de certaines affections nerveuses centrales, et dues à une altération nerveuse du labyrinthe, comme dans le tabes, sclérose en plaques, paralysie générale. Dans certaines névroses, hystérie, neurasthénie, on observe des troubles vasculaires du côté du labyrinthe : il y a parfois des hémorragies, mais les accidents sont dus le plus souvent à une hyperémie labyrinthique passagère consécutive à une excitation réflexe du centre vaso-moteur bulbaire : les crises ne sont pas de longue durée, mais récidivent assez souvent.

En présence d'un accès de vertige chez un névropathe, on mettra le malade dans la position ou la sensation de vertige sera minima, on l'isolera dans une chambre silencieuse. Après l'accès, dérivatif intestinal, puis diète lactée. Si l'accès est dû à un phénomène vaso-dilatateur, on donnera un vaso-constricteur et *vice versa* en cas d'anémie labyrinthique. La pilocarpine donnerait des résultats en favorisant la résorption de l'exsudat intra-labyrinthique. D'après Charcot, la quinine serait le médicament de choix; le salicylate de soude, l'iodure auraient leurs indications particulières.

Chez les neurasthéniques, on conseillera l'arséniate de strychnine, l'iodure, quelquefois les courants continus; le malade suivra une hygiène spéciale : le repos intellectuel, la solitude, joints à l'hydrothérapie, suffisent quelquefois à faire disparaître des accès vertigineux contre lesquels les médicaments étaient restés impuissants. (Thèse de Paris, 1902, n° 216.)

Dr Mercier Bellevue.

REVUE GÉNÉRALE ET ANALYSES

LARYNX ET TRACHÉE

Corps étranger du larynx, par le Dr Bibent.

Lorsque la mère apporta sa fillette, âgée de huit mois, à la consultation, l'enfant avait avalé, un mois auparavant,

un bouton de manchette en métal, sans que l'accident fût suivi de toux ou de suffocation. L'état général de l'enfant était excellent, mais la respiration bruyante donnait un bruit de cornage assez intense. Un premier examen, pratiqué par le Dr Escat, ne permit pas de découvrir le corps étranger, masqué par d'abondantes mucosités; le lendemain on put se rendre compte, à l'examen radioscopique, que le bouton était situé sur la ligne médiane, au niveau du cartilage thyroïde, mais on ne put distinguer le corps étranger, toujours masqué par la tuméfaction des tissus.

Pratiquant le toucher avec l'index, le Dr Escat parvint à l'énucléer et à le ramener dans la bouche de l'enfant, qui le cracha. Deux jours après, la fillette était guérie.

Le fait intéressant de cette observation est la tolérance avec laquelle l'enfant supporta, pendant un mois, un corps étranger dans le larynx sans être bien incommodée.

La facilité avec laquelle le corps étranger fut rejeté au cours de l'exploration ne permit pas au Dr Escat de se servir du procédé d'autoscopie directe des voies aériennes de Kirstein, grâce auquel il aurait pu saisir le corps étranger avec une pince; si ce dernier procédé eût échoué, l'opérateur se disposait à pratiquer la thyrotomie. (*Echo méd.*, 17 mai 1902.) Dr Mercier Bellevue.

OREILLES

Empyème post-scarlatineux de cellules squamo-mastoïdiennes antéro-supérieures *(Scarlatinous empyema of the anterior superior squamomastoid cells)*, par M. Ch. H. Burnett.

La malade, âgée de treize ans, eut, dès le début d'une scarlatine qui remonte à quatre semaines, des douleurs au niveau de l'oreille gauche, qui avaient persisté pendant quinze jours, quoiqu'un léger écoulement survînt au bout de quelques jours.

L'oreille a été lavée à l'eau oxygénée et tamponnée à l'aide du coton. C'est cette forme de traitement que l'auteur considère comme la principale cause de la mastoïdite consécutive.

Au bout de la deuxième semaine, les douleurs d'oreille

ont disparu, mais les régions sus et pré-auriculaires ont commencé à se tuméfier et à devenir sensibles au toucher, et bientôt la tuméfaction s'était étendue à la joue correspondante.

Au moment de son admission, l'enfant est très pâle et fatiguée.

La joue gauche est tuméfiée dans sa totalité d'une façon considérable. Il y avait un œdème prononcé des régions zygomatique et temporale, et la partie supérieure du pavillon était fortement refoulée en bas et en avant.

L'œil gauche est à moitié fermé, à la suite de l'infiltration œdémateuse; les paupières présentent des ecchymoses. Immédiatement au-dessus et un peu en arrière de la paroi supérieure du conduit auditif osseux existe un point saillant, légèrement fluctuant.

La région mastoïdienne ne présente rien d'anormal. Il existe une légère sécrétion de l'oreille gauche, dont la membrane du tympan est rouge et macérée, et a une petite perforation au niveau du segment postéro-inférieur. L'ouïe n'est endommagée que légèrement. La température est de 103,8° F., le pouls bat 124, les mouvements respiratoires sont au nombre de 28.

Le lendemain matin, on incisa le point fluctuant signalé plus haut, et qui marquait le point par lequel il s'était produit une perforation spontanée dans la région squamo-mastoïdienne. Il s'écoula un peu de pus crémeux, inodore, suivi d'un pus liquide teinté de sang.

Une sonde introduite au-dessous de l'arcade zygomatique, dans la direction de la joue, pouvait être poussée en avant jusqu'à ce que sa pointe fût sentie au-dessous de l'œil gauche, et, en la dirigeant en bas et en arrière, on pouvait la voir qui approchait de l'angle du maxillaire inférieur, en rasant la ligne d'insertion inférieure du masséter. On pouvait également, à l'aide du doigt placé dans la bouche, sentir la pointe de la sonde au niveau de la face interne de la joue.

La collection purulente buccale ayant été vidée à l'aide d'une légère pression, on introduisit, en guise de tube de

drainage, une sonde de femme qui, grâce à sa rigidité relative, pouvait être introduite plus facilement au fond de la cavité. Pansement de la plaie sus-auriculaire.

Le lendemain, l'incision et la sonde de drainage ont été trouvées obstruées par du pus épaissi, et la cavité buccale distendue à nouveau. On enlève la sonde creuse et on introduit une spatule, à la suite de quoi il s'écoule une quantité considérable de pus mélangé de sang et de débris. Introduction d'un nouveau tube de drainage; pansement. Le tout est changé tous les jours; peu à peu le gonflement de la joue diminue, l'état général de la malade s'améliore, et la température se rapproche de la normale.

Cependant, le niveau de la cavité purulente étant situé au-dessous de l'orifice sus-auriculaire, le drainage n'était pas parfait et la cavité se remplissait chaque fois de pus, ce qui avait pour effet une élévation de la température. On résolut alors d'ouvrir l'apophyse mastoïde et de pratiquer une contre-ouverture au niveau de la joue.

A part l'orifice de la partie antérieure de la région squamo-mastoïdienne, la cavité mastoïdienne ne présentait rien d'anormal. On introduisit ensuite une curette au-dessous de l'apophyse zygomatique et on ramena une grande quantité de tissu granuleux et de pus épais mélangé de sang; on put, en même temps, s'assurer que l'os était, dans cette région, dénudé de périoste sur une certaine longueur. Un guide cannelé fut enfin introduit par la limite antérieure de l'incision au-dessus du pavillon, directement en avant, dans la collection purulente de la joue, jusqu'à ce qu'on aperçût sa pointe sous les tissus tuméfiés, en avant du pavillon, à mi-chemin entre le lobule de l'oreille et l'angle du maxillaire inférieur.

Une incision fut pratiquée à ce niveau, et on fit sortir la pointe du guide à travers cette incision; on fixa ensuite, à l'aide d'un fil de soie, un tube en caoutchouc à l'orifice d'une sonde, et celle-ci poussée le long de la cannelure du guide, depuis l'incision sus-auriculaire jusqu'à la contre-ouverture au niveau de la joue; le guide fut alors retiré, et la sonde tirée par la contre-ouverture, jusqu'à ce que

le tube de caoutchouc arrivât à son tour dans cette ouverture.

La partie mastoïdienne postérieure de l'incision fut suturée et guérit par première intention; la portion supérieure du sus-auriculaire fut laissée ouverte, car elle donnait passage au drain, dont l'extrémité opposée se trouvait au niveau de la contre-ouverture pratiquée dans la joue.

Cinq semaines après son entrée à l'hôpital, la malade était complètement guérie, avec conservation également complète de l'ouïe.

En terminant, l'auteur met de nouveau en garde contre l'emploi de l'eau oxygénée dans les otites suppurées aiguës, cette substance ne pouvant, à son avis, que favoriser la propagation de l'infection et le transport du pus dans la région mastoïdienne. (*The Amer. Journ. of med. Sciences*, mars 1902.)

Dr S. Jankelevitch.

Un cas d'hémorragie par la carotide (*Ein Fall von Carotisblutung*), par le Dr Heermann, de Essen-Ruhr.

Enfant de trois ans et demi. A eu la scarlatine il y a huit semaines. L'oreille gauche s'est prise dès le commencement; paralysie faciale aussitôt après; depuis quelques jours, l'oreille saignerait abondamment.

En seringuant l'oreille, on provoque une hémorragie artérielle profuse, qui ne s'arrête que par un tamponnement serré. Le soir même, ligature de la carotide primitive, et évidement pétro-mastoïdien. Carie du promontoire; séquestre du plancher de la caisse, qui est enlevé à la pince. Il n'y a plus de lame osseuse à ce niveau, rien que des granulations fétides, qui sont soigneusement enlevées à la curette. Ce dernier temps provoque une hémorragie très forte, qui s'arrête après tamponnement.

Le jour après, l'enfant est complètement sourd par anémie labyrinthique du côté sain, mais l'audition revient, et redevient ce qu'elle était avant, le sixième jour.

Premier pansement le huitième jour post-opératoire. On le fait sous chloroforme de peur que l'enfant ne provoque une hémorragie en criant et en se démenant. Les panse-

ments sont faits tous les deux jours; la sécrétion reste toujours fétide.

Pendant quinze jours, l'enfant va bien, puis, brusquement, symptômes d'embolie et hémiplégie droite. Le vingt-huitième jour, température de 38°; elle n'avait pas eu de fièvre jusque-là. Mort avec les symptômes de méningite.

Autopsie. — Méningite de la base, surtout dans le voisinage de la carotide, qui est thrombosée jusqu'à l'anneau de Willis. Le ventricule gauche est rempli de pus; il y a un abcès encapsulé dans le corps strié du même côté. Au niveau du rocher, carie du promontoire. Vestibule rempli de granulations. Plus de plancher de la caisse. Petite perforation de la carotide à ce niveau. Thrombus purulent dans la carotide; le vaisseau lui-même est entouré d'une gaine de pus et de granulations.

Cette observation, intéressante à tout point de vue, montre qu'il ne suffit pas d'arrêter l'hémorragie, mais qu'il faut encore chercher à provoquer une occlusion aseptique de la carotide par un thrombus sain pour empêcher la propagation de l'infection. Il est vrai que, dans le cas donné, il aurait été presque impossible de réséquer toute la partie infectée.

D'après l'auteur, il faudrait toujours, dans des cas pareils, faire la ligature préalable, la perforation du vaisseau s'établissant à un point où porte particulièrement la pression sanguine (coude formé au-dessous du plancher). Le tamponnement, même direct, après l'évidement pétro-mastoïdien, serait insuffisant.

On n'interviendra que si l'état général du malade est satisfaisant; inutile d'opérer, par exemple, un tuberculeux.

A noter encore la présence du pus dans le ventricule; il ne pouvait venir que de l'abcès voisin, qui s'était vidé dans cette direction; on n'a cependant pas pu trouver de communication. (*Archiv f. Ohrenheilk.*, t. LV, mars 1902.)

Dr Bertemes.

Un cas d'abcès du cerveau d'origine otitique; les enseignements qu'on peut en tirer *(A case of otitic brain abscess and the lessons which it deviously teaches)*, par le Dr R. Lewis.

Il s'agit d'une malade âgée de vingt-trois ans, qui a eu depuis son enfance une otorrhée gauche; la suppuration était, par moments, très épaisse, fétide et renfermait de petites masses granuleuses, de nature probablement cholestéatomateuses. Dix mois auparavant, la suppuration s'était apparemment arrêtée et la malade commença à éprouver des douleurs dans l'oreille, qui furent calmées à la suite d'une application de glace. La suppuration a alors reparu; la malade se plaint de temps à autre de maux de tête non localisés. Le 13 janvier 1901 elle eut un premier frisson; le lendemain la suppuration avait cessé, mais la malade avait des douleurs et des bourdonnements dans l'oreille gauche et dans la moitié gauche de la tête. Du 14 au 23 janvier, la malade eut plusieurs frissons suivis de transpiration et d'une élévation de température; elle devenait de plus en plus faible, son intelligence s'obscurcissait et il est survenu une amnésie aphasique. Elle fut admise à l'hôpital. L'examen ne révéla point de signes objectifs bien nets ou caractéristiques. La malade se plaignait de ne pouvoir ouvrir ses yeux et répondait aux questions d'une façon raisonnable, mais très lente. Elle ne pouvait se rappeler les noms des objets qu'on lui présentait, leur donnait des noms différents, mais pouvait très bien expliquer leur usage. Elle se rendait d'ailleurs compte des erreurs qu'elle commettait en désignant les objets et les attribuait, comme elle disait, à sa sottise. Le pouls battait 108, la température était de 103°,50 F. et le nombre de respiration 24.

On posa le diagnostic de mastoïdite avec abcès cérébral, situé, très probablement, dans le lobe temporo-sphénoïdal, englobant la troisième circonvolution frontale et la circonvolution frontale ascendante.

La malade fut opérée. On trouva l'antre rempli de pus fétide et de masses cholestéatomateuses. La nécrose osseuse s'étendait en bas jusqu'au sommet de l'apophyse mastoïde, et en arrière jusqu'à la paroi du sinus. Ce dernier fut mis à nu et on l'a trouvé couvert de pus fétide et de granulations.

Le pus semblait sourdre d'un point voisin de l'antre, et, en explorant avec la sonde, on trouva une ouverture fistuleuse qui pénétrait du tegmen tympani dans la cavité cranienne. Après avoir enlevé le tegmen on tomba sur une collection purulente assez abondante et fétide. La paroi postéro-supérieure du conduit auditif a été enlevée, la cavité de la caisse curettée et toutes les granulations et ce qui restait des osselets cariés enlevés. On enleva également la plus grande partie de la portion écailleuse du temporal, et une partie du bord antérieur de l'os pariétal. La dure-mère mise à nu présentait des points noirâtres et était entourée de pus. Cet abcès extra-dural était situé très en avant et correspondait au lobe temporo-sphénoïdal. Il était séparé de la partie saine de la dure-mère par des adhérences de nature inflammatoire. En ce point où la tension de la dure-mère était supérieure à la normale, l'auteur incisa le cerveau sur une profondeur de trois quarts de pouce, en dirigeant l'incision en bas et en avant. L'incision détermina l'issue de matière cérébrale désagrégée et de pus. La cavité de l'abcès avait les dimensions d'une noix et était entourée d'une membrane distincte.

Au lieu de faire une injection, l'auteur tamponna la cavité avec des bandelettes de gaze et appliqua un pansement approprié, qui fut changé tous les jours. Huit jours après l'opération, la malade commença à aller bien, et, au mois d'avril, elle était complètement guérie.

L'auteur attire une fois de plus l'attention sur les dangers qui résultent d'une otorrhée négligée et sur les bons résultats qu'on peut obtenir grâce à une intervention hardie, mais complète et rationnelle. (*Med. Record*, 15 mars 1902.)

Dr S. Jankelevitch.

VARIA

Du traitement du goitre à l'aide d'injections parenchymateuses *(Ueber Behandlung von Strumen mit parenchymatösen Injectionen)*, par le Dr Kronenberg.

Ne rentrent pas dans la catégorie des goitres susceptibles du traitement non opératoire tous ceux qui sont accompa-

gnés de complications graves, telles que dégénérescence maligne, kystique, les goitres trop grands, ceux enfin qui, à cause des troubles qu'ils occasionnent, réclament une intervention rapide. Dans les goitres purement parenchymateux, au contraire, modérément grands, c'est-à-dire dans ceux précisément où une intervention chirurgicale présente le moins de dangers, on peut obtenir de bons résultats par un traitement non opératoire.

Le traitement médicamenteux, à l'aide de préparations iodées ou autres, reste souvent sans résultat; de même, le traitement thyroïdien n'a pas justifié les espérances qu'on avait fondées sur lui.

Les frictions, l'électricité, l'électrolyse, le massage, etc., ne jouent pas un rôle considérable dans le traitement non opératoire du goitre.

Au contraire, de tous ces moyens de traitement, les injections parenchymateuses paraissent constituer un procédé assez efficace et qui ne mérite pas l'oubli dans lequel il a été laissé jusqu'ici. Beaucoup de substances ont été employées pour ces injections, mais la plupart de ces substances ont une action peu sûre et ne sont pas toujours exemptes de dangers. On a obtenu de bons résultats avec la teinture d'iode, mais on renonça bientôt à ce moyen, lorsqu'on eut à déplorer quelques cas de mort à la suite de l'emploi de cette substance.

C'est l'iodoforme, préconisé en 1890 par Mosetig, et employé depuis dans un très grand nombre de cas par Kappes, Garré, Rosenberg, qui constitue le moyen de choix pour les injections parenchymateuses. Garré a pratiqué plusieurs milliers de ces injections sans avoir jamais eu le moindre accident.

L'auteur se sert d'une des solutions suivantes : iodoforme, 1 gramme; éther sulfurique et huile d'olive ãã, 7 grammes; ou bien : iodoforme, 1 gramme; éther sulfurique, 14 grammes. Il n'existe aucune différence dans l'action de ces deux solutions. Après avoir pris toutes les précautions nécessaires d'asepsie, on introduit la canule, qui ne doit pas être trop mince, dans le parenchyme du goitre. On remplit alors

la seringue, et on s'assure s'il n'existe pas de sang dans la canule. Lorsque c'est le cas, ce qui prouve qu'il y a une veine blessée, on retire un peu la canule et on lui donne une autre direction, sans être obligé de piquer la peau une deuxième fois. On injecte 1 gramme une ou deux fois par semaine. L'auteur a pratiqué 300 injections environ, sans avoir jamais eu d'accident. Une seule fois, il vit se produire au point d'injection un petit abcès. Les troubles consécutifs étaient toujours légers; un peu de douleur, une sensation d'élancement dans l'oreille correspondant au côté où a été faite l'injection, mauvais goût, etc.

La plupart des malades étaient jeunes. Le plus grand nombre d'injections faites au même individu était de 21; la moyenne était de 12 par malade. A part deux cas qui se sont soustraits au traitement après les premières injections, on n'a jamais eu d'insuccès complet. Dans 20 0/0 de cas, la diminution de la tumeur était légère; dans 11 cas sur 21, le succès put être considéré comme complet, vu que le goitre avait tellement diminué que la palpation n'en révélait plus qu'un reste insignifiant, n'occasionnant pas le moindre trouble cosmétique ou physiologique.

Le traitement à l'aide d'injections parenchymateuses peut donc être considéré comme un procédé inoffensif et efficace dans certains cas choisis. (*Münch. med. Wochens.*, n° 91, 1901.)

Dr S. Jankelevitch.

NOUVELLES

— La **LXXIVe réunion annuelle des médecins et naturalistes allemands** se tiendra à Karlsbad du 21 au 27 septembre 1902.

Toutes les communications doivent être adressées à MM. les Drs A. Kermann et J. Knett, secrétaires.

Les communications suivantes sont annoncées aux sections de laryngo-rhinologie et d'otologie.

A. *Section de laryngo-rhinologie.* — 1. Brugelmann (Berlin) : L'asthme hystérique et la thérapeutique de l'asthme en général; — 2. Cordes (Berlin) : Démonstration d'un nouvel instrument nasal; — 3. Flattau (Berlin) : De

l'influence de différents registres de la voix sur le larynx ; — 4. Hetmann (Berlin) : Contribution à l'étude de l'anatomie et de la pathologie des cavités accessoires du nez ; — 5. Hoffmann (Dresde) : *a)* Des kystes du maxillaire avec démonstration de préparations microscopiques ; *b)* Un cas d'abcès de la cloison consécutif à une suppuration du sinus maxillaire ; — 6. Löwe (Berlin) : Du curettage du nez par la bouche ; — 7. Rosenberg (Berlin) : De la pachydermie laryngée ; — 8. Rethi (Vienne) : Des nerfs sécrétoires du voile du palais ; — 9. Scheier (Berlin) : De l'état du sang chez les enfants atteints de végétations adénoïdes.

B. *Section d'otologie.* — 1. Alexander (Vienne) : *a)* Recherches anatomo-physiologiques sur les animaux avec anomalies congénitales du labyrinthe. *b)* L'histologie de l'atrophie du nerf auditif ; — 2. Alt (Ferd.) (Vienne) : Recherches expérimentales sur la sclérose otique ; — 3. W. Anton (Prague) : De l'amygdale tubaire et des déformations congénitales de la cloison nasale ; — 4. Braunstein (Halle) : Des abcès extra-duraux d'origine otique ; — 5. Buhe (Halle) : *a)* Existe-t-il des anastomoses directes entre les vaisseaux de la caisse et ceux du labyrinthe ? *b)* Résultats fonctionnels de la cure radicale de l'oreille moyenne ; — 6. K. Grunert (Halle) : Des nouvelles objections contre la paracentèse du tympan ; — 7. Katz (Berlin) : Démonstrations anatomiques de l'organe auditif avec projections : *a)* Du labyrinthe auditif ; *b)* Altérations pathologiques dans le cholestéatome, la sclérose otitique, etc. ; — 8. Piffl (Prague) : Démonstration de pièces ; — 9. Walther Schulze (Halle) : *a)* Sur un nouveau cas d'empyème du saccule endolymphatique avec issue fatale ; *b)* Sur la symptomatologie de la leptoméningite purulente d'origine otique ; — 10. Schwartze (Halle) : Anomalies dans le trajet du facial et leur importance pour l'ouverture de la mastoïde ; — 11. V. Urbantschitsch (Vienne) : Du traitement catalytique des oreilles.

Concours. — Le concours pour une place d'oto-rhino-laryngologiste des hôpitaux de Paris s'est terminé le 31 mai par la nomination du Dr E. Lombard.

Concours pour deux places d'assistants titulaires et deux places d'assistants adjoints des services d'oto-rhino-laryngologie des hôpitaux de Paris.

Trois candidats se sont fait inscrire.

MM. les Drs Caboche et Bourgeois, ayant obtenu le même nombre de points, ont été nommés assistants titulaires, pour entrer en fonction le 1er juillet 1902.

M. le Dr Guisez a été nommé assistant adjoint.

Bordeaux. — Impr. G. Gounouilhou, rue Guiraude, 11.

23e ANNÉE. N° 34. 23 AOUT 1902

REVUE HEBDOMADAIRE
DE
LARYNGOLOGIE, D'OTOLOGIE
ET DE RHINOLOGIE

DE L'ÉLECTRICITÉ STATIQUE EN OTOLOGIE

TRAITEMENT AURICULAIRE DU SYNDROME « MÉNIÈRE » SURDITÉ, BOURDONNEMENTS VERTIGES, NAUSÉES, TROUBLES D'ÉQUILIBRE[1]

Par les Drs L. BAYER et Albert PENNINCKX, de Bruxelles.

Le traitement des bourdonnements de l'oreille et des bruits subjectifs (entotiques) a toujours été une des grandes préoccupations des médecins auristes. Ce fait se comprend d'autant plus facilement que l'on sait que des personnes affligées de cette affection ont préféré mettre un terme à leur existence, plutôt que de continuer à subir un pareil supplice.

Qui ne connaît les hallucinations de l'oreille fondées sur les bruits subjectifs? Elles se rencontrent couramment chez les aliénés et jouent certainement un rôle pathogénique important dans les affections mentales. Les moyens employés pour remédier à cette affection ne manquent pas et diffèrent selon les cas. Mais quelquefois la maladie résiste à tous les traitements institués. On obtient parfois de bons résultats quand l'appareil transmetteur des sons est en jeu, mais il en est tout autrement quand il s'agit de l'appareil nerveux percepteur des sons.

1. Travail reçu le 14 juin 1902.

C'est ici que l'on voit habituellement échouer toute la série des traitements locaux et des médications internes recommandés par les auteurs. Toute méthode nouvelle, n'eût-elle à son actif que la guérison de quelques-uns de ces cas rebelles ayant résisté à tous les traitements, serait donc la bienvenue. Aussi ai-je lu avec grand intérêt la communication faite par le Dr Libotte à la Société belge de neurologie, le 27 avril 1901, sur un traitement nouveau des états vertigineux de l'oreille. L'auteur affirme avec une telle conviction que je me suis proposé d'essayer à mon tour, quoique ma confiance dans l'électricité (que j'ai beaucoup expérimentée autrefois sous forme de courant continu) fût, à ce moment très ébranlée.

Le Dr Libotte emploie la franklinisation et une électrode auriculaire spéciale; le patient se trouve isolé sur le tabouret. L'auteur ne connaît aucune contre-indication à son traitement.

Ce traitement, nullement douloureux, ne procure aucun malaise et n'astreint pas le sujet à doubler le cap de la recrudescence des symptômes, comme dans le traitement par la quinine. Il ne lui apporte aucun trouble gastrique comme le fait la quinine.

Il supprime assez rapidement le vertige ou l'état vertigineux chronique, ainsi que les symptômes concomitants : céphalalgie, bourdonnements, incertitude dans la marche particulièrement ressentie au haut d'un escalier quand on veut le descendre, incertitude de la marche dans l'obscurité.

Les communications concernant l'emploi de l'électricité statique dans le traitement des maladies de l'oreille n'abondent pas. Dans toute la littérature otologique je n'en connais aucune : toutes se rapportent au courant continu et à la faradisation. Ce n'est que chez les électrothérapeutes qu'il en est fait brièvement mention. Le Dr Bordier, dans son *Précis d'électrothérapie* (1897, p. 575), dit : « Le traitement électrique n'est certainement pas d'une efficacité constante dans les maladies de l'oreille ; il n'y a que dans les bourdonnements

dont l'origine est manifestement nerveuse que l'on peut espérer obtenir une amélioration. On peut employer soit la franklinisation, soit la galvanisation, soit encore la faradisation.

» Pierson-Siegling a obtenu des succès avec le souffle dirigé sur l'oreille, les séances étant de cinq minutes au début, puis d'un quart d'heure ensuite. Durée du traitement : quatre semaines. »

Hirt, dans son *Électrothérapie* (1895, p. 157) s'exprime, au sujet de l'emploi de la franklinisation dans le traitement des affections nerveuses de l'oreille, comme suit : « Depuis que Benedict (cf. *Wiener med. Blätter*, 35, 1885) s'en est déclaré chaud partisan, on peut l'essayer pourvu qu'on ait à sa disposition les appareils nécessaires; on peut y employer l'entonnoir de Benedict, construit spécialement pour cet usage. Sperling a employé localement l'aigrette contre les bourdonnements de l'oreille, et il a observé une amélioration après un mois de traitement. »

En collaboration avec le Dr Albert Penninckx, qui dispose des appareils d'électrothérapie nécessaires, j'ai soumis à l'action de l'électricité statique une série de cas de bourdonnements d'oreille restés réfractaires aux autres traitements. Nous nous servions d'une machine Bonetti pour obtenir une aigrette égale et constante, et n'employions que peu le souffle électrique, dont l'action semble d'ailleurs être la même que celle de l'aigrette, mais fort atténuée. A nos premiers essais nous dirigions celle-ci directement sur le conduit auriculaire au moyen d'une tige métallique terminée en pointe mousse, reliée au pôle positif de la machine, tandis que le pôle négatif était relié au tabouret. Plus tard nous avons employé une électrode auriculaire spéciale, du genre de celle du Dr Libotte, au moyen de laquelle l'aigrette fut directement dirigée sur le tympan.

A cet effet, on rapproche la pointe mousse du conducteur métallique de l'électrode auriculaire, à une distance de 2 à

4 centimètres. Il se forme alors entre l'extrémité mousse de la tige métallique et l'extrémité extérieure de l'électrode, deux aigrettes qui, fusionnant, forment un sphéroïde. A l'instar de l'aigrette de l'extrémité extérieure de l'électrode, une autre aigrette se produit à l'extrémité interne de l'électrode faisant face au tympan. Cette extrémité interne est distante du tympan d'un centimètre environ. Cette aigrette plonge pour ainsi dire le tympan entier dans un bain électrique.

En maintenant constante la distance entre l'extrémité extérieure de l'électrode et la pointe mousse de la tige conductrice, on évite les étincelles. Celles-ci n'ont pas seulement l'inconvénient d'effrayer le malade en produisant des sensations désagréables, parfois cuisantes et même douloureuses, si elles se reproduisent trop souvent, mais en outre elles produisent un effet opposé à celui que l'on recherche par l'aigrette. Car, tandis que cette dernière produit sur le tympan, sur la caisse tympanique et sur l'oreille interne (vestibule, labyrinthe, canaux semi-circulaires, limaçon), sans occasionner de sensations désagréables, un effet décongestionnant, anémiant et calmant, mettant ces organes dans un état d'ischémie prononcée, l'étincelle, au contraire, exerce sur ces organes une action congestionnante, hyperémiante et excitante, se manifestant par une injection vasculaire du tympan, surtout autour de la courte apophyse du marteau, de la membrane flaccide, et de la paroi contiguë du conduit. Cette injection peut atteindre une rougeur intense selon la sensibilité individuelle, le nombre et l'intensité des étincelles. Il en résulte, comme j'ai pu le constater sur moi-même, une sensation de cuisson et de chaleur dans l'oreille qui persiste encore quelque temps après la séance.

Il faudrait donc éviter le plus possible les étincelles, ce qui n'est pas fort difficile, si l'on prend les précautions ci-dessus indiquées. Cependant il y a des cas ou l'emploi de l'étincelle me paraît désirable. C'est dans la sclérose de l'oreille, qui se caractérise par une dénutrition et une atrophie des tissus. Il

s'agit ici d'exciter tout d'abord les vaso-moteurs, et de laisser agir ensuite l'aigrette. Ce procédé donne, dans ces cas, un meilleur résultat.

Il est curieux de constater chez certains malades atteints de sclérose de l'oreille une insensibilité étonnante pour l'étincelle, insensibilité qui oblige à recourir à une application prolongée d'étincelles pour obtenir une réaction dans le sens indiqué.

L'aigrette ne donne aucune sensation désagréable et les malades la supportent sans inconvénient, aussi longtemps qu'on le désire. Nous commencions généralement par trois minutes d'application électrique pour monter aux séances suivantes à cinq, sept, dix et enfin à quinze minutes, maximum exceptionnellement employé. Les séances habituelles étaient de dix minutes. Le nombre des séances varie entre quinze et trente, parfois davantage pour obtenir un effet valable, surtout en ce qui concerne les bourdonnements. Le vertige cède plus vite, et quant à l'acuité auditive, une amélioration se manifeste déjà parfois après les premières séances.

Évidemment, il ne faut pas s'attendre à guérir par ce procédé les cas d'ankylose de l'étrier, d'atrophie de l'organe de Corti et du nerf acoustique, des lésions organiques invétérées du labyrinthe, etc. : *est modus in rebus* et on ne choisira pour ce traitement que des cas susceptibles encore d'une amélioration, sinon on risquera fort d'échouer et de faire tomber en discrédit une méthode qui peut rendre de grands services à celui qui sait en user avec discernement.

Quelques observations choisies parmi celles de quinze malades traités par l'électricité statique.

Observation I. — Mme H..., de Uccle, quarante-neuf ans. Se présente à ma clinique, pour la première fois, le 11 janvier 1901.

Au point de vue de l'hérédité : pas de sourd dans la famille, grand-père goutteux, mère migraineuse.

Elle-même serait sourde depuis l'âge de sept ans. A l'examen, elle entend : la montre : à gauche, contre l'oreille; à droite, à 12 centimètres. La voix chuchotée : à gauche, à 50 centimètres; à droite, à 6 mètres.

Diagnostic. — Catarrhe chronique nasal et rétro-nasal; otite moyenne catarrhale chronique et perforation du tympan à gauche; otite moyenne catarrhale chronique à droite, dépôt calcaire du tympan.

Le traitement local nasal et rétro-nasal, le cathétérisme des trompes d'Eustache, etc., amènent une grande amélioration. Mais en mai la surdité augmente de nouveau, de même que les bourdonnements de l'oreille droite. Ces bourdonnements s'accompagnent de nausées et de vomissements, particulièrement quand la malade lit ou regarde fixement; maux de tête, sciatique durant six à huit jours, rhumatisme du genou; pas de vertige. Les crises et nausées durent quatre à cinq jours.

État au 27 juin. — La malade entend ;

La montre : à gauche, à 4 centimètres; à droite, à 1m 50. La voix chuchotée : à gauche, à 75 centimètres; à droite, à 2 mètres. Weber latéralisé à gauche; Rinne négatif à droite et à gauche. Diapason air *(la 3)* à gauche et à droite = 0.

1re séance d'électricité : durée, 5 minutes de chaque côté, l'aigrette statique se produisant en face du conduit auditif par l'intermédiaire du conducteur métallique isolé.

Après la séance, absence de bourdonnements; le diapason *(la 3)* est entendu des deux côtés.

Le *29 juin :* les nausées ont diminué; les bourdonnements, plus forts pendant la nuit, diminuent dans la journée.

Le *4 juillet* (5e séance) : l'acuité auditive augmente, les bourdonnements restent stationnaires.

Le *11 juillet* (7e séance) : grande amélioration; la voix chuchotée est entendue : à droite, à 11 mètres; les bourdonnements restent stationnaires.

Le *13 juillet* (8e séance) : l'amélioration se maintient, absence de nausées, peu de bourdonnements.

Le *17 juillet* : Absence de bourdonnements dans la journée; un peu le soir; disparition des nausées. L'ouïe continue à s'améliorer.

Le *20 juillet* (12e séance) : les boudonnements ont disparu.

Le *30 juillet :* L'audition est restée bonne; les bourdonnements ont repris légèrement. Cette situation est attribuée au fait que, par suite d'une indisposition intestinale, la malade est restée huit jours sans se faire électriser.

Les trois dernières séances (13e, 14e et 15e) ramènent un état absolument satisfaisant.

Le *17 septembre*, la malade nous revient, se plaignant de nouveau de légers bourdonnements dans l'oreille droite, surtout la

nuit « quand tout est tranquille ». Elle se soumet à une série de quinze séances, d'une durée de dix à quinze minutes, et nous employons l'électrode auriculaire spéciale.

Le *31 octobre :* disparition complète des bourdonnements. L'ouïe est devenue bonne. La malade est transformée et l'expression de ses traits annonce un changement complet.

L'amélioration s'est maintenue jusqu'à aujourd'hui.

Actuellement, la malade entend :

La montre : à droite, à 3 mètres; à gauche, à 25 centimètres. La voix chuchotée : à droite, à 14 mètres ; à gauche, à 4 ou 5 mètres. La voix haute : à droite, à 18 mètres et plus ; à gauche, à 6 mètres. Le diapason : à droite, pendant 20 secondes; à gauche, pendant 15 secondes. Rinne, négatif des deux côtés; Weber à gauche.

Observation II. — Joseph D..., Lokeren. Je l'ai traité pour la première fois, en juin 1896. Il avait des bourdonnements de l'oreille droite depuis quinze ans.

Diagnostic. — Bouchons de cérumen des deux côtés, catarrhe chronique nasal et rétro-nasal, sténose des trompes d'Eustache; otite moyenne catarrhale chronique double. Le malade est remis en bon état en peu de temps.

Deux ans après, les bourdonnements reviennent des deux côtés; en outre, se produisent des sifflements dans l'oreille droite *(18 oct. 1900)*. Nouveau traitement amenant une certaine amélioration, mais les bourdonnements persistent. La voix chuchotée est entendue à 8 mètres et davantage, mieux à gauche qu'à droite.

État au 27 avril 1901 : Weber latéralisé à droite, Rinne positif des deux côtés. Diapason *(la 3)* également entendu à droite et à gauche. Montre entendue à 10 mètres des deux côtés. Persistance des sifflements à droite, des bourdonnements à gauche.

1re séance : au moyen du conducteur métallique, l'aigrette est dirigé directement sur le conduit pendant cinq minutes. Le malade est excessivement sensible à l'étincelle qui produit une forte injection du tympan et du conduit.

Après la séance, diminution des sifflements à droite, disparition presque complète des bruits à gauche.

Le *30 juin*, 2e séance (de cinq minutes de chaque côté) : les bourdonnements disparaissent; reste un léger sifflement à droite.

Le *6 juillet* (3e séance). Le *11 juillet* (4e séance) : amélioration; reste un léger sifflement à droite; à gauche, disparition presque complète des bruits.

Séances les *19* et *27 juillet*, *1er août :* l'amélioration s'accentue.

Le *21 novembre*, c'est-à-dire trois mois après la dernière séance, le malade revient pour une recrudescence des bourdonnements.

Au moyen de l'électrode auriculaire, l'aigrette est dirigée directement sur le tympan. Le malade préfère ce système, les étincelles étant plus rares. Durée de la séance : dix minutes. En même temps un traitement local est institué.

Au bout de quatorze séances les bourdonnements ont complètement disparu et l'ouïe est redevenue bonne.

Cet état s'est maintenu jusqu'aujourd'hui *(24 mai 1902)*.

Observation III. — Mme P..., de Bruxelles, âgée de quarante ans. En traitement chez moi depuis quatre ans pour une otite moyenne catarrhale double. Son affection remonte à seize ans à peu près. Elle était alors atteinte de bourdonnements « dans la tête », de nausées, d'incertitude dans la marche et en outre d'une affection de la matrice. Elle a pris beaucoup de médicaments et suivi divers traitements hydrothérapiques et autres, dirigés contre « une affection du système nerveux central ».

J'ai vu la malade pour la première fois en septembre 1896, quand elle se sentait au plus mal. Elle avait des bourdonnements à en devenir folle, au point qu'il lui « fallait du courage pour ne point se faire un malheur ». En outre, elle se plaignait de nausées et de vomissements et était sujette à des syncopes qui duraient quelquefois trois heures. Enfin elle sentait qu'elle devenait peu à peu tout à fait sourde.

L'état de l'ouïe était, pour la montre de poche : à gauche, 2m 50 ; à droite, 5 mètres.

Diagnostic : Catarrhe chronique nasal hypertrophique et rétronasal. Otite moyenne catarrhale chronique ; « syndrome Ménière ».

Le traitement local du nez et de l'oreille amène une prompte disparition du syndrome Ménière. La tête devint libre et les bourdonnements s'amendèrent. En même temps l'état général s'améliorait beaucoup.

Quoique les bourdonnements fussent tolérables, ils persistaient néanmoins et l'ouïe laissait également à désirer. Aussi la proposition de faire un essai avec l'électricité statique fut-elle accueillie avec empressement, et la malade n'eut-elle pas à s'en repentir comme on le verra par le résultat obtenu, résultat d'autant plus heureux que mon pronostic, au commencement du traitement, était nettement défavorable *(fin septembre 1896)*.

État au 20 juillet 1901. — La malade entend :

La montre : à droite, à 20 centimètres ; à gauche, à 25 centi-

mètres. La voix chuchotée : à droite, à 4-5 mètres; à gauche, à 6 mètres. Weber latéralisé à droite; Rinne négatif à droite, positif à gauche. Diapason air (*la* 3) gauche > droite.

La première séance électro-statique, d'une durée de cinq minutes, est suivie d'une diminution des bourdonnements.

Séances les *22, 23, 25 juillet*, d'une durée de sept minutes chacune. A la suite de celles-ci, la malade entend :

La montre : à gauche, à 60 centimètres; à droite, à 1 mètre. La voix chuchotée, à 10 mètres de chaque côté.

Le *27 juillet :* l'amélioration continue; les bourdonnements ont diminué. Nous faisons une séance de six minutes, suivie d'une application du souffle électrique pendant trois minutes.

Le *29 juillet :* malgré un rhume, les bourdonnements n'ont pas augmenté; au contraire, ils sont plus supportables le matin quand la malade s'éveille.

Séances le *31 juillet* et le *1er août*. La malade entend :

La montre : à droite, à 75 centimètres; à gauche, à 35 centimètres.

Séances les 2, 3, 5, 6 août 1901.

L'acuité auditive augmente fortement. Il n'y a plus qu'un léger sifflement qui persiste. Se contentant du résultat obtenu, la malade se présente de temps en temps pour se faire examiner et suivre un traitement local. L'amélioration s'accentue toujours, comme on peut en juger d'après le dernier examen.

État au 9 mai 1902 : La malade entend :

La montre : à droite, à 6 mètres; à gauche, à 2 mètres. La voix chuchotée : à droite, à 18 mètres; à gauche, à 15 mètres. Le diapason (air) pendant 25 à 30 secondes à droite et à gauche.

Observation IV. — Julien T..., dix-huit ans, de Dixmude, m'est amené le 3 octobre 1901. Il est sourd depuis quatre ans, la surdité augmentant encore insensiblement; bourdonnements des deux côtés, intermittents, moins forts à droite; fréquents vertiges.

Diagnostic : Catarrhe chronique hypertrophique nasal et rétronasal; sténose des trompes d'Eustache; otite moyenne catarrhale chronique.

Le malade entend :

La montre : à droite, contre l'oreille; à gauche, à 1 ou 2 centimètres. La voix chuchotée : à droite, à 5 centimètres : à gauche, à 10 centimètres. Weber latéralisé à droite. Rinne négatif des deux côtés.

Le traitement local du nez, du naso-pharynx et de l'oreille

amène une amélioration considérable de l'ouïe et une diminution des bourdonnements.

Le *7 novembre*, les bourdonnements ont repris de nouveau depuis quelques jours, surtout à gauche; ils sont continuels, donnant l'impression d'un train en marche; le vertige a disparu. L'amélioration de l'ouïe reste acquise.

Le malade entend :

La montre : à gauche, à 4 centimètres : à droite, à 3 centimètres. La voix chuchotée : à gauche, à 40 centimètres; à droite : à 20 centimètres.

Nous essayons l'électricité statique. L'aigrette statique est appliquée pendant cinq minutes à chaque oreille, au moyen de la tige métallique dont la pointe est approchée à 3 ou 4 centimètres de l'entrée du conduit.

Immédiatement après la séance, forte diminution des bourdonnements à gauche ; à droite, absence de bourdonnements.

Les jours suivants, séances semblables pendant cinq minutes de chaque côté. Les bourdonnements diminuent peu à peu. Le malade entend la voix chuchotée : à droite, à 50 centimètres ; à gauche, à 60 centimètres.

Le *13 novembre*, les bourdonnements ont presque entièrement disparu, mais le *21 novembre* ils tendent à revenir.

Séances les *21, 22, 23 novembre* au moyen de l'électrode auriculaire; les étincelles qui se produisent provoquent une forte injection du tympan; nous laissons ensuite l'aigrette agir pendant dix minutes. Les bourdonnements diminuent de nouveau.

Le *5 décembre*, l'amélioration s'est maintenue; les bourdonnements sont fortement réduits.

Séances les *5, 6, 7 décembre; idem* les *26* et *27*.

Le malade entend :

La montre : à droite, à 18 centimètres; à gauche, à 36 centimètres. La voix chuchotée : à droite, à 50 centimètres; à gauche, à 60 centimètres, certains mots même à 80 centimètres.

Comme l'amélioration se maintient et que les bourdonnements ne sont plus fort gênants, le malade se contente du résultat obtenu. Il est en état de pouvoir remplir les fonctions de commis de commerce.

Obs. V. — Isidore V..., trente ans, de Lombardzyde. Sourd depuis l'âge de sept ou huit ans (suites de la petite vérole, affirme-t-il). Aggravation de la surdité depuis un an et demi. Bourdonnements depuis quinze mois.

Le malade entend *(10 janvier 1902)* :

La montre : à droite, à 1 centimètre ; à gauche, o. Le diapason (air) : à droite, pendant cinq secondes. à gauche, pendant à peine quelques secondes; diapason (mastoïde) = o.

Weber latéralisé à droite. Rinne positif à droite.

Diagnostic : Catarrhe chronique nasal et rétro-nasal, sténose des trompes d'Eustache, otite moyenne catarrhale chronique des deux côtés, ankylose de l'étrier à gauche.

Traitement local des fosses nasales et de l'oreille, cathétérisme.

Le *13 janvier 1902,* séance électrostatique (cinq minutes) amenant la disparition des bourdonnements à droite; l'oreille gauche reste insensible même aux étincelles.

Après la séance, le diapason (air et mastoïde) est mieux entendu à droite.

Le *14 janvier,* séance électrostatique (cinq minutes de chaque côté) : le diapason est entendu à droite pendant quinze à vingt secondes. Il est perçu très distinctement à gauche.

Une large incision du tympan à gauche ne produit aucune amélioration.

Les *17* et *18 janvier,* séances électrostatiques de six minutes de chaque côté.

Le *20 janvier,* le malade entend :

La montre, à droite, à 2 centimètres, et le diapason pendant *trente secondes;* les bourdonnements ont fortement diminué.

Séances les *21, 22, 23, 24, 25 janvier* pendant six minutes de chaque côté. Le malade entend le diapason à droite pendant trente-cinq secondes, la montre à 3 centimètres du même côté. Il entend la voix chuchotée à droite à 5-6 centimètres. La voix de conversation est perçue, les bourdonnements ont fortement diminué. Le malade se réjouit de son amélioration; la figure est plus ouverte et le regard plus vif.

Les *27, 28, 29 février,* séances de sept minutes.

L'amélioration s'accentue.

Obs. VI. — Mme P..., cinquante-huit ans, de Bruxelles, entre en traitement le 15 décembre 1901.

Antécédents : Mère sourde à trente ans. L'oreille gauche de la malade était déjà mauvaise à l'âge de six ans, à la suite d'un abcès suivi d'écoulement. L'oreille droite était restée bonne jusque vers l'âge de trente-cinq ans; à cette époque la malade s'est aperçue que l'acuité auditive diminuait. En outre, bruit continuel dans l'oreille droite depuis dix à douze ans (analogue au bruit produit par le

vent). La malade dit entendre mieux quand elle se trouve dans un train en marche.

La malade entend :

La montre à droite à 3 centimètres, à gauche avec peine contre l'oreille ; la voix chuchotée à droite à 50 centimètres, à gauche dans l'oreille. Diapason (*la* 3) air droite > gauche. Weber latéralisé à gauche. Rinne négatif à droite et à gauche.

Diagnostic. — Catarrhe chronique nasal et rétro-nasal. Otite moyenne catarrhale scléreuse double.

Le traitement local continué jusqu'au 29 janvier 1902 amène une amélioration de l'ouïe, mais les bourdonnements persistent.

La malade entend la montre : à droite à 5-10 centimètres, à gauche contre l'oreille.

Séance d'électricité statique au moyen de l'électrode auriculaire : aigrette pendant cinq minutes de chaque côté.

Le *30 janvier,* la malade entend :

La montre, à droite, à 16 centimètres ; à gauche, contre l'oreille. Le diapason (*la* 3) à droite pendant trente secondes, à gauche pendant cinq secondes.

Séances les *31 janvier, 1er, 3, 4, 6 février.* Les bourdonnements diminuent.

Séances les *8, 10, 13 février.* Les bourdonnements ont cessé. La malade cesse le traitement après la onzième séance.

État de la malade au *9 mai 1902 :* la malade n'a plus suivi de traitement depuis un mois. Les bourdonnements ont un peu recommencé depuis quinze jours, mais sont cependant fort peu gênants d'après la malade. Elle entend la montre : à droite, à 20 centimètres ; à gauche, près de l'oreille. La voix chuchotée, à droite, de 3-5 mètres ; à gauche, à 5 centimètres. Le diapason, à droite, pendant trente secondes ; à gauche, pendant vingt-cinq secondes.

Le traitement local est continué.

Obs. VII. — Mlle Van N..., de Saint-Nicolas, cinquante-cinq ans, m'a consulté la première fois le 26 février 1882. Je lui ai trouvé alors : catarrhe chronique hypertrophique nasal et rétro-nasal, rétrécissement des trompes, otite moyenne catarrhale chronique bilatérale. Bourdonnements des deux côtés. La malade entend la montre à droite à 1 mètre, à gauche à 4 mètres.

La malade entend mieux quand elle se trouve sur un train en marche. L'affection de l'oreille droite date de longtemps, celle de l oreille gauche est relativement récente.

Après un traitement du nez, du naso-pharynx et de l'oreille se produit une grande amélioration qui se maintient pendant des années : ce n'est que depuis quatre ans que l'affection a reparu de nouveau et surtout dans l'oreille gauche, où les bourdonnements deviennent plus forts et l'ouïe diminue progressivement. L'otite prit à gauche tout à fait les caractères de la sclérose, tandis qu'à droite elle se maintenait dans son état d'otite catarrhale chronique simple et ne progressait que lentement.

La proposition d'un traitement par l'électricité statique fut acceptée.

État au *24 mars 1902 :* bourdonnements des deux côtés, surtout à gauche (bruissement de la mer), pas de vertige. La malade entend la montre : à droite, à 27 centimètres; à gauche, à 30 centimètres. La voix chuchotée, à droite, à 1 mètre; à gauche, de 1 à 4 mètres, suivant les mots (loup à 20 centimètres). Diapason (air) gauche > droite. Diapason (Vertex) latéralisé à droite. Rinne négatif des deux côtés. Diapason (air) entendu à gauche pendant vingt secondes, à droite pendant cinq secondes.

1re séance d'électricité statique (six minutes de chaque côté) le *24 mars 1902*. Séances les 25 et *26 mars* (sept minutes de chaque côté). La malade entend le diapason (air) à droite, pendant quinze secondes; à gauche, pendant vingt secondes.

Séances les *27* et *28 mars* (dix minutes de chaque côté). La malade entend :

Le diapason (air) : à droite, pendant vingt-cinq secondes; à gauche, pendant trente secondes. La montre : à droite, à 40 centimètres; à gauche, à 45 centimètres. La voix chuchotée; à droite, à 1 m. 50; à gauche, à 4 ou 5 mètres.

Séances les *29 mars* et *2 avril*. La malade entend la voix chuchotée ; à droite, à 4 m. 50 centimètres; à gauche, à 3 mètres.

Séances les *5, 9, 10, 14, 19, 25, 29 avril*. Rhume de cerveau intercurrent. La malade entend la montre : à droite, à 60 centimètres; à gauche, à 45 centimètres.

Séance le *3 mai*. Pour obtenir une réaction, on donne à gauche une série d'étincelles; la malade reste absolument insensible; à droite, au contraire, quelques étincelles suffisent pour amener une injection du tympan et produire une sensation de cuisson.

Séance le *10 mai*. Nous donnons quelques étincelles à droite et une série à gauche; ensuite application de l'aigrette pendant dix minutes de chaque côté.

La malade entend :

La montre : à droite, à 45 centimètres; à gauche, à 35 centi-

mètres. La voix chuchotée : à droite, à 3 mètres ; à gauche, de 1 à 5 mètres.

La malade reconnaît une amélioration incontestable de l'ouïe pour l'oreille droite, moindre pour l'oreille gauche, où les bourdonnements ont repris après s'être un moment amendés. A droite, il n'y a plus de bourdonnements.

On continue le traitement électrostatique.

Réflexions. — Il est à remarquer qu'aucun de ces malades ne présentait de stygmates hystériques ou neurasthéniques.

En jetant un coup d'œil sur les observations précédentes, on remarquera que tous ces cas avaient déjà subi un traitement local ayant pour but de faire disparaître le catarrhe chronique nasal et rétro-nasal, cause de l'affection des trompes d'Eustache et de l'oreille moyenne. Et je crois, en effet, qu'une *conditio sine qua non* pour obtenir un bon résultat au moyen de l'électricité statique est de débarrasser avant tout le malade, autant que possible, de son affection causale, de rendre les trompes d'Eustache perméables, d'assurer une bonne ventilation de la caisse tympanique et de rétablir quelque peu le fonctionnement de la chaîne des osselets et du tympan. On ne s'exposera pas alors à des insuccès qui ne sont pas imputables à la méthode, mais bien à l'inexpérience du praticien qui l'applique.

Exemple : un jeune homme de dix-neuf ans, d'Ixelles, se présente chez moi le 7 février 1902 ; devenu sourd à l'âge de puberté, il accuse des bourdonnements dans les deux oreilles, des vertiges fréquents, pas de nausées. Sans en avoir retiré le moindre avantage il avait suivi chez un électrothérapeute un traitement par l'électricité statique (en tout cinquante séances).

A l'examen je constate : catarrhe chronique nasal et rétro-nasal, hypertrophie des cornets, végétations adénoïdes du naso-pharynx, rétrécissement des trompes d'Eustache, otite moyenne catarrhale chronique double.

Le malade entend : la montre, à droite, 0 ; à gauche, 0 ; la voix chuchotée, à droite, à 10 centimètres ; à gauche, 0 ; la

voix haute, à droite, près de l'oreille; à gauche, o. Weber latéralisé à gauche; Rinne négatif des deux côtés.

Par le simple traitement local le vertige cesse, les bourdonnements diminuent et l'ouïe s'améliore considérablement; il entend : la voix haute à gauche, et mieux encore à droite; la montre est également entendue à droite.

J'ai la conviction qu'après guérison de l'état pathologique exposé, l'action de l'électricité eût été des plus favorables, mais le malade ne veut plus en entendre parler.

Quant au mode d'action de l'électricité statique et à la forme sous laquelle il convient de l'appliquer (aigrette, souffle, étincelle), nous nous en référons à ce que nous avons dit précédemment sur les effets de l'aigrette et de l'étincelle. L'effet calmant, décongestionnant de l'aigrette la fera choisir quand il s'agit d'affections congestives de l'oreille moyenne et du labyrinthe, telles que se présentent les otites catarrhales simples ou diathésiques, qui amènent à la longue la surdité, les bourdonnements et le vertige; par contre on aura recours à l'action excitante hyperémiante des étincelles en cas d'insensibilité et de manque de réaction de l'oreille atteinte, comme le fait se présente dans les états sous-nutritifs de l'oreille.

La sclérose, particulièrement, exigera une action énergique de l'étincelle, jointe à l'action de l'aigrette.

Les mêmes règles sont applicables quand il s'agit d'affections exclusivement labyrinthiques et purement nerveuses. Ici l'effet sédatif de l'aigrette trouvera le plus souvent son indication.

At last and not least :

Un mot sur l'innocuité absolue de la méthode. Le premier principe de toute tentative médicale doit être : *non nocere.* Dans tout le cours de nos expériences nous n'avons pas rencontré le moindre accident fâcheux. S'il est des malades qui sont désagréablement impressionnés par les étincelles, le perfectionnement de la méthode telle que nous l'employons

permet de les éviter, à moins qu'on ne doive y recourir pour obtenir un effet thérapeutique.

L'aigrette produisant plutôt un effet calmant et agréable, on pourra rassurer complètement les malades sur ce point important.

Ainsi nous avons acquis la conviction que l'électricité statique occupera en otologie une place méritée et soulagera bien des souffrances restées rebelles aux autres traitements.

APPENDICE

Mouret et Desnoyès viennent de publier dans la *Revue hebdomadaire de laryngologie* (n° 21, mai 1902), un « Essai d'application des courants de haute fréquence en oto-laryngologie », et communiquent les résultats obtenus par cette méthode dans le traitement des bourdonnements de l'oreille chez un certain nombre de malades atteints d'otite scléreuse.

Les malades ont été traités par applications locales (effluve et étincelles). Chez tous on a observé, immédiatement après l'application, une diminution passagère des bourdonnements, diminution qui ne persistait pas dans les premiers temps, et il fallait un certain nombre de séances pour obtenir une amélioration durable; chez un malade qui se plaignait de bourdonnements depuis dix ans, une guérison complète fut obtenue.

Dans aucun cas les auteurs n'ont noté une amélioration manifeste de l'acuité auditive.

Quoique les faits qu'ils ont observés ne leur semblent pas assez nombreux pour les autoriser à conclure à l'efficacité de l'effluve de haute fréquence contre les bourdonnements, il leur a paru cependant intéressant de les signaler, afin qu'une expérimentation plus longue du procédé puisse démontrer si cette modalité électrique peut rendre de réels services dans une thérapeutique aussi décevante.

ANALYSES DE THÈSES

L'adrénaline et ses applications en oto-rhino-laryngologie, par le Dr Trivas.

Dans ce travail très complet et très documenté, l'auteur étudie l'adrénaline principalement au point de vue de ses applications en oto-rhino-laryngologie, mais, auparavant, il a jugé utile de faire des recherches expérimentales sur les animaux au sujet de son pouvoir vaso-constricteur et hypertensif, et de rechercher les variations qu'elle peut produire dans l'état de leur sang.

Dans un premier chapitre, consacré à l'historique de la question, M. Trivas expose brièvement les idées régnantes sur le rôle physiologique des capsules surrénales avant les travaux d'Addison; il passe en revue les recherches expérimentales de Brown-Séquard et les études récentes des physiologistes sur la toxicité du sang chez les animaux décapsulés; il énumère les diverses théories émises sur le rôle physiologique des capsules surrénales, ainsi que les différentes tentatives pour isoler le principe actif de la glande, tentatives restées infructueuses jusqu'à la découverte de l'adrénaline par le Dr Takamine, de New-York.

Dans le second chapitre sont étudiées les propriétés chimiques de l'adrénaline, son mode de préparation et son action physiologique générale et locale. Viennent ensuite la description des expériences personnelles de l'auteur sur la vaso-constriction et l'hypertension artérielle chez la grenouille, l'étude du mode d'action de cette substance et les variations qu'elle produit dans l'état du sang.

Le troisième chapitre est spécialement consacré à l'emploi de l'adrénaline en oto-rhino-laryngologie. Mais, avant de rapporter les résultats excellents fournis par cette nouvelle substance, l'auteur rappelle les applications qui ont été faites du principe de la glande surrénale sous forme d'extraits préparés par des procédés divers. Il montre combien sont variables les effets de ces capsules surrénales, qui offrent même parfois un véritable danger dans leur em-

ploi, et ne font que mieux ressortir la supériorité de l'adrénaline comme agent médicamenteux. A l'appui de cette assertion, il rapporte 55 observations, dont 45 inédites, qui montrent que l'adrénaline donne d'excellents résultats dans les différentes lésions inflammatoires aiguës ou chroniques des muqueuses et peut provoquer une hémostase parfaite dans les interventions sur les muqueuses nasale, buccale, laryngée et auriculaire.

Le quatrième chapitre, enfin, renferme des considérations générales sur le résultat des cas rapportés et sur l'efficacité de la nouvelle substance dans ses diverses applications, soit comme décongestionnant, soit comme adjuvant de la cocaïne, soit, enfin, comme hémostatique dans la chirurgie oto-rhino-laryngologique.

M. Trivas termine cette étude très intéressante par les conclusions suivantes, qui sont le résumé exact de ses recherches :

1° L'adrénaline est un corps cristallin doué de propriétés chimiques définies et se combinant aux acides pour former des sels;

2° Les solutions des sels d'adrénaline sont d'un dosage facile, d'une stabilité parfaite, et se conservent indéfiniment. Elles peuvent être stérilisées un grand nombre de fois sans rien perdre de leur efficacité. Le changement de coloration qu'elles subissent au contact de l'air et à la lumière n'amoindrit pas leur activité;

3° Physiologiquement, l'adrénaline possède un pouvoir vaso-constricteur et hypertensif extrêmement puissant. Elle exerce une action stimulante directe sur le cœur qui se traduit par la plus grande amplitude des pulsations artérielles pendant l'effet hypertensif.

Des doses même infinitésimales provoquent une vaso-constriction et une augmentation de la pression artérielle très marquées.

4° Injectée par la voie sous-cutanée ou intra-veineuse, l'adrénaline détermine une augmentation du nombre des globules rouges par une concentration du sang consécutive à la vaso-constriction;

5° Localement, l'application de quelques gouttes d'une solution d'adrénaline sur une surface muqueuse produit, dans l'espace de trente à soixante secondes, une vaso-constriction énergique et une anémie profonde, qui se traduisent par un blanchissement et une rétraction immédiate des tissus;

6° Les effets vaso-constricteurs et ischémiants de l'adrénaline persistent de vingt minutes à quatre heures. Ils peuvent être reproduits plusieurs fois sur le même individu avec une égale intensité et se font sentir sur les muqueuses saines aussi bien que sur les muqueuses enflammées;

7° L'adrénaline est un hémostatique et un astringent des plus puissants;

8° Elle n'est ni toxique, ni irritante et est dépourvue d'effets cumulatifs;

9° L'adrénaline exalte l'action de certains médicaments employés après elle tels que la cocaïne, l'eucaïne et l'holocaïne. Elle en rend les effets anesthésiants plus intenses et plus durables;

10° Le pouvoir vaso-constricteur et hémostatique de l'adrénaline, et son action renforçante sur la cocaïne trouvent de nombreuses applications en oto-rhino-laryngologie;

11° Dans un but diagnostique, l'adrénaline est particulièrement utile en rhinologie où, par la rétraction énergique des tissus, elle facilite l'examen des fosses nasales et surtout celui du méat moyen et du sphénoïde, ordinairement peu accessibles à la rhinoscopie antérieure. Elle peut nous mettre ainsi sur la voie du diagnostic d'un empyème des cavités accessoires.

II

Dans un but thérapeutique, l'adrénaline est indiquée :

1° Dans les lésions inflammatoires aiguës ou chroniques des muqueuses : coryza aigu ou chronique, laryngite aiguë ou tuberculeuse, amygdalite aiguë, abcès de l'amygdale, quand il s'agit d'obtenir une décongestion rapide et un soulagement des phénomènes inflammatoires;

2° Dans les états congestifs par vaso-dilatation : coryza

spasmodique avec ou sans hydrorrhée, qu'elle soulage notablement, sans toutefois les guérir;

3° Dans le but de faciliter l'introduction de certains instruments, tels que la sonde pour le cathétérisme de la trompe dans les rétrécissements tubaires et aussi, à l'avenir peut-être, dans l'intubation, où une décongestion rapide de la muqueuse rendra plus facile l'introduction du tube;

4° Dans les interventions sur les muqueuses nasale, laryngée et auriculaire pour pratiquer des opérations exsangues et, par son association à la cocaïne, pour exalter l'action de cette dernière et obtenir une anesthésie parfaite;

5° Enfin, pour arrêter les hémorragies survenant au cours ou à la suite d'opérations.

III

1° Les hémorragies post-opératoires secondaires se réduisent le plus souvent à de légers suintements sanguinolents qui s'arrêtent au bout de peu de temps. Les hémorragies graves sont rares; on peut y parer par un tamponnement des fosses nasales;

2° Les phénomènes d'intolérance qu'on observe parfois à la suite de l'application d'adrénaline dépendent d'une sensibilité individuelle de certains malades et du dosage du médicament;

3° Les propriétés vaso-constrictives et hémostatiques de l'adrénaline trouveront probablement de nombreuses et utiles applications en médecine et en chirurgie générales. (Thèse de Bordeaux, 1902.)

Dr G. Dupond.

Contribution à l'étude des tumeurs ostéoïdes du sinus maxillaire, par le Dr Lalande.

L'attention de l'auteur a été attirée sur les tumeurs ostéoïdes des sinus de la face par un cas qu'il lui a été donné d'observer à l'hôpital Lariboisière. D'après ses recherches, il lui semble qu'il résulterait une façon nouvelle d'envisager la question. Il n'a pas la prétention de présenter un travail d'ensemble sur les tumeurs osseuses plus ou moins ostéi-

formes de l'orbite, il veut simplement compléter les notions déjà vulgarisées, en tâchant de mettre en relief quelques points jusqu'ici laissés dans l'ombre.

M. Lalande commence par rapporter un cas de fibrome calcifié du sinus maxillaire. Il étudie ensuite l'étiologie et la pathogénie des tumeurs ostéoïdes des sinus, et s'efforce d'établir une comparaison entre les ostéomes et les fibromes calcifiés.

Il passe ensuite à l'étude des symptômes de ces deux catégories de tumeurs; symptômes qui sont les mêmes parce que, jusqu'à présent, on ne dispose pas d'un nombre d'observations de fibromes calcifiés suffisant pour en établir la symptomatologie spéciale.

On peut arriver à établir le diagnostic grâce aux données très précises fournies par les méthodes modernes d'exploration et, en particulier, aux méthodes endoscopiques.

Le traitement, dans tous les cas, doit être chirurgical: il s'agit seulement de savoir quand et comment on doit intervenir.

D'une façon générale, on doit opérer tous les ostéomes dès que cela est possible et les enlever totalement.

Ce travail se termine par les conclusions suivantes :

1° A côté des tumeurs osseuses nées de l'os et méritant le nom d'ostéomes, il existe d'autres tumeurs du sinus maxillaire produites par la calcification du fibrome;

2° Si les premières sont relativement beaucoup plus fréquemment décrites que les secondes, cela tient au manque d'examen microscopique, dont l'absence permet la confusion de ces deux ordres de tumeurs, parfois très semblables microscopiquement et cliniquement;

3° L'ensemble de ces tumeurs ne doit plus être décrit sous le nom d'ostéomes de l'orbite, car ce serait baser la classification des tumeurs sur des signes absolument secondaires;

4° Cette dénomination a conduit bien des chirurgiens à des conclusions opératoires fausses : le danger est bien à l'œil, mais il est surtout au cerveau;

5° Le chirurgien moderne, muni de l'antisepsie et de

procédés opératoires précis, doit opérer tous les ostéomes, quel que soit leur développement. (Thèse de Paris, 1901.)

Dr G. Dupond.

REVUE GÉNÉRALE ET ANALYSES

BOUCHE ET PHARYNX BUCCAL

Chancre induré de la lèvre inférieure, par le Dr Collet.

M. Collet présente un enfant âgé de onze mois, porteur d'un chancre induré de la lèvre inférieure, avec éruption secondaire surtout localisée aux fesses. La mère a été contagionnée après son accouchement, sans que l'enfant eût été un héréditaire et, par suite, ne présentait pas d'accidents primitifs. Les hémorroïdes dont se plaint la mère ont probablement été un chancre anal, et l'intensité des lésions secondaires plaide en faveur d'une infection récente. (*Lyon méd.*, n° 8, 1902.)

Dr Mercier Bellevue.

Adénome pur de l'amygdale *(Adenoma puro della tonsilla)*, par le Dr Tanturri.

Le malade, âgé de dix-neuf ans, d'un tempérament très lymphatique, sans antécédents notables, joueur de flûte depuis quatre ans, s'est aperçu de l'existence, sur l'amygdale gauche d'une petite tumeur qui, d'ailleurs, ne lui occasionnait aucune gêne. Depuis quelques jours seulement, il éprouvait des douleurs qui l'ont décidé à venir consulter.

A l'examen, on trouve un catarrhe naso-pharyngé et, sur l'amygdale gauche, une petite tumeur du volume d'une noisette, de coloration blanc rosé, lisse, pédiculée, indolore, implantée dans la fossette sus-amygdalienne gauche.

Les ganglions latéraux du cou et sous-maxillaires ne présentent rien d'anormal.

La tumeur est enlevée à l'anse froide, et l'examen microscopique révèle les particularités suivantes : il existe un revêtement épithélial pavimenteux complet, au-dessous duquel se trouve une capsule fibreuse très vasculaire, trois

fois plus épaisse que la couche épithéliale. De cette capsule partent des trames de fibres conjonctives qui divisent la tumeur en trois ou quatre gros segments, remplis de néoformations glandulaires. Ces néoformations sont particulièrement nombreuses dans deux tiers de la tumeur; le tiers restant étant représenté par du tissu conjonctif lâche, sillonné de gros conduits ectasiés, qui renferment de nombreuses cellules adipeuses. Le tissu glandulaire est constitué presque exclusivement par des acini pressés les uns contre les autres, avec peu de conduits excréteurs, dont quelques-uns, assez dilatés, traversent la capsule fibreuse pour s'ouvrir au niveau de l'épithélium. Les cellules qui tapissent les acini glandulaires sont plus ou moins remplies d'un contenu muqueux, et on distingue, autour des acini, une membrane anhiste; on trouve, entre les îlots glandulaires, des vaisseaux sanguins dilatés et quelques hémorragies. On ne trouve nulle part de tissu amygdalien proprement dit, sauf en une petite région très limitée, au-dessous de la capsule, où l'on remarque quelques follicules aplatis et réduits; il n'existe nulle part de métamorphose sarcomateuse.

Il s'agissait donc d'un adénome pur de l'amygdale. (*Archiv. ital. di laringol.*, avril 1902.) Dr S. JANKELEVITCH.

NEZ ET PHARYNX NASAL

Rhinolithes et corps étrangers du nez *(Rhinoliths and foreign bodies in the nose)*, par M. INGERSOLL.

Après quelques considérations générales sur les rhinolithes et les corps étrangers du nez, et après une énumération des corps qu'on y rencontre le plus fréquemment dans les fosses nasales, l'auteur décrit le cas d'un homme âgé de quarante-six ans et qui, depuis trente ans, souffrait d'une obstruction de la fosse nasale gauche, que différents médecins avaient considérée comme étant consécutive à un catarrhe chronique.

Le côté gauche du nez était tuméfié, l'os nasal gauche refoulé un peu en bas et en avant, l'œil gauche enflammé et son canal lacrymal obstrué. La cloison nasale était déviée vers le côté gauche, et la fosse nasale droite présentait un

aspect normal. L'examen de la fosse nasale gauche était impossible à cause de l'obstruction qui s'étendait jusque dans le vestibule, sous forme d'un prolongement irrégulier du rhinolithe; en arrière, ce dernier s'étendait jusqu'au niveau de la terminaison du cornet inférieur.

Après avoir cocaïnisé aussi bien que possible la fosse nasale, l'auteur pratiqua le morcellement du rhinolithe et put extraire quatre morceaux; l'hémorragie l'ayant empêché de continuer l'opération, il recommença quelques jours plus tard, et réussit à extraire le morceau qui contenait le corps étranger lui-même, cause du rhinolithe : c'était un os. Pendant le morcellement, une pièce parvint à perforer la voûte palatine, mais la plaie guérit bientôt par première intention.

Quelque temps après, l'auteur vit une jeune femme qui souffrait depuis plusieurs années d'une névralgie faciale gauche et d'un écoulement continu de la fosse nasale gauche. En plusieurs occasions elle constata, dans son mouchoir, la présence de petits calculs dont elle ne pouvait s'expliquer la provenance. A l'examen rhinoscopique on trouve qu'il s'agissait d'un rhinolithe siégeant dans le méat inférieur. L'extraction par la voie antérieure n'ayant pas été possible, l'auteur le refoula dans le naso-pharynx, d'où il fut facilement craché par le malade. Le noyau du rhinolithe était formé par un pois. (*Med. Record*, 12 avril 1902.)

Dr S. Jankelevitch.

LARYNX ET TRACHÉE

Un cas de corps étranger de la trachée *(Report of a case of foreign body in the trachea)*, par le Dr Walker W. Stebbins.

Un enfant âgé de douze mois ayant aspiré quelques grains d'un épi de blé avec lequel il s'amusait par terre, fut pris d'un violent accès, suivi d'attaques d'asphyxie se répétant toutes les quinze à trente minutes et ayant déterminé bientôt une perte de connaissance.

En appliquant le stéthoscope au niveau de la trachée, l'auteur put entendre nettement le bruit produit par les grains qui se déplaçaient pendant la respiration et qui, à chaque

expiration, venaient butter contre les cordes vocales en produisant un bruit sec. L'auteur commença par secouer vivement l'enfant au niveau du dos, entre les omoplates, ce qui eut pour résultat un arrêt complet de la respiration. Il plaça alors l'enfant par terre et, après cinq minutes de respiration artificielle, vit la connaissance revenir. Il prescrivit ensuite des vomitifs, mais, au lieu de provoquer un vomissement violent qui aurait pu entraîner au-dehors les corps étrangers, on ne put obtenir que des vomissements insignifiants, qui ne faisaient qu'affaiblir l'enfant et le plongeaient dans un état de torpeur qui nécessitait la respiration artificielle.

L'auteur se décida alors à pratiquer la trachéotomie, malgré les conditions les plus défectueuses dans lesquelles il se trouvait, n'ayant pour tout assistant que la mère de l'enfant, lequel gisait toujours par terre sans connaissance. Il fut obligé de suspendre à trois reprises l'opération pour pratiquer la respiration artificielle. La trachée une fois ouverte et les bords de la plaie écartés, on vit les grains sortir au cours d'un mouvement respiratoire.

N'ayant rien pour suturer la plaie, l'auteur la laissa ouverte, et, pendant huit jours, le petit malade avait eu une toux assez violente, avec expectoration muqueuse assez abondante qui s'éliminait par l'ouverture trachéale. Au bout de quatorze jours il était complètement guéri.

L'auteur croit devoir mettre en garde ses confrères contre les deux moyens qu'on est tenté d'employer dans les cas de corps étrangers de la trachée : l'inversion et l'administration d'émétiques; ces moyens n'ont pour tout résultat que d'amener les corps étrangers au niveau des cordes vocales, où ils déterminent un état d'irritation avec spasme consécutif. Il ne faut pas hésiter à opérer immédiatement. (*Med. Record*, 5 avril 1902.)

Dr S. Jankelevitch.

Le stridor laryngé congénital, par Merklen et Devaux.

Mode respiratoire particulier, caractérisé par un bruit sonore et continu, plus marqué à l'inspiration, mais ne s'accompagnant pas de dyspnée. Affection rare, sur l'étiologie de laquelle il existe peu de renseignements. Grâce à l'exa

men laryngoscopique, on a pu constater chez tous les enfants atteints une malformation du vestibule laryngé. Tantôt ce sont les replis aryténo-épiglottiques qui subissent une déformation plus ou moins accentuée, remplissent en quelque sorte le rôle de cordes vocales supplémentaires et viennent obstruer plus ou moins complètement la partie supérieure du tube laryngé; tantôt c'est l'épiglotte qui s'est enroulée sur elle-même, rapproche l'un de l'autre les replis aryténo-épiglottiques, et c'est cet ensemble qui entre en mouvement sous l'action de l'air. Certains auteurs ont voulu faire jouer un rôle pathogénique aux végétations adénoïdes; les autres parties constitutives du larynx n'ont subi que peu de modifications. Nombreuses sont les théories pour expliquer la pathogénie de cette affection. Certains auteurs ont cherché à expliquer les troubles laryngés par un défaut de développement des centres corticaux respiratoires; d'autres ont incriminé l'existence d'un spasme musculaire formant un point rétréci au niveau de la glotte ou de la portion sus-glottique; Smith invoque l'irritation réflexe due à la présence de végétations adénoïdes; Robertson invoque également l'action du système neuro-musculaire; Avellis et autres auteurs voient dans la compression des voies aériennes supérieures par le thymus hypertrophié l'origine du stridor. Actuellement on tend de plus en plus à expliquer tous les cas de stridor congénital par l'existence de malformations du larynx que l'on a pu constater soit au laryngoscope, soit à l'autopsie.

Les modifications de l'épiglotte et des replis aryténo-épiglottiques donnent l'explication non seulement de la gêne respiratoire, mais du caractère bruyant et bien spécial de la respiration. Cette dernière théorie est aujourd'hui presque généralement acceptée sans restriction.

D'après Felix Semon, il s'agissait bien de malformations du larynx, mais il ferait jouer le rôle principal à l'existence de brides cicatricielles unissant transversalement les cordes vocales inférieures. C'est là une rareté pathologique. Enfin, Thomson et Logan Turner incriminent un arrêt de développement des centres corticaux provoquant un trouble

de coordination des mouvements respiratoires. L'enfant présente la respiration stridoreuse dès la naissance, rarement après la troisième semaine. L'inspiration est tantôt basse tantôt aiguë : d'après Moure, le bruit grave serait dû aux vibrations du voile du palais et de l'arrière-gorge, le bruit aigu seul se passant par le larynx; le plus souvent l'expiration est silencieuse. La voix et la toux ne sont pas changées, la respiration est peu gênée. L'enfant présente quelques crises assez rares dans lesquelles il y a exagération du stridor et gêne respiratoire pouvant aller jusqu'à la cyanose; l'état général reste bon, rien de particulier à l'auscultation. Le stridor disparaît le plus souvent vers la deuxième année, et dure très rarement jusqu'à la troisième année. La marche de l'affection est le plus souvent favorable; les complications rares; on note cependant une prédisposition à l'infection bronchique et un léger état dyspeptique. Le diagnostic est généralement facile, cependant on pourrait confondre le stridor avec une angine striduleuse, avec les nombreuses variétés de laryngite qui déterminent toutes plus ou moins de spasmes. On songera aussi au spasme essentiel des enfants, au rétrécissement congénital du larynx, aux abcès rétro-pharyngiens, enfin à la syphilis héréditaire ou à une compression exercée par le thymus ou les ganglions médiastinaux; plus facile sera le diagnostic entre le stridor et le timbre particulier que peuvent déterminer les végétations adénoïdes.

Le pronostic est des plus favorables, et le stridor disparaît progressivement au fur et à mesure que le larynx se développe. Certains auteurs voient cependant un pronostic plus sombre et ont vu l'enfant succomber à des complications pulmonaires, parfois même au stridor. Le traitement sera surtout hygiénique, l'antisepsie des voies respiratoires évitera les complications, et l'administration de médicaments paraît excessive dans une affection destinée à guérir d'elle même. (*Gaz. des hôpit.*, 7 juin 1902.)

Dr Mercier Bellevue.

OREILLES

Furonculose du conduit consécutive à une otite moyenne aiguë simulant une mastoïdite, par M. Vues.

L'observation concerne un jeune homme de vingt-huit ans, qui, à la suite d'une otorrhée peu abondante avec douleurs s'irradiant dans tout le côté droit de la tête, vit sa mastoïde devenir volumineuse et sensible à la pression. La paroi postéro-supérieure du conduit est gonflée et masque le tympan; l'auteur prescrit des pansements humides, mais prévient le malade de la possibilité d'une intervention. Au troisième examen, l'auteur remarqua qu'un point du conduit était particulièrement sensible; une petite incision donna issue à quelques gouttes de pus; sous l'influence de pansements humides consécutifs, la douleur fut supprimée, le gonflement ne tarda pas à disparaître, l'audition redevint normale; au bout de dix jours le malade était guéri et la mastoïde ne présentait aucune sensibilité. (*Policlin. de Bruxelles*, n° 4, 1902.) Dr Mercier Bellevue.

Abcès mastoïdiens sous-périostés guéris par simple incision, par le Dr Vues.

Les otologistes sont loin d'être d'accord sur la conduite à tenir en présence d'abcès mastoïdien sous-périosté; la majorité des chirurgiens, en présence d'une mastoïde, considèrent l'ouverture de l'antre comme absolument indispensable. Lermoyez dit même que toute périostite mastoïdienne équivaut à une mastoïdite, l'oreille fût-elle intacte en apparence; la trépanation osseuse est toujours obligatoire. Actuellement, l'incision de Wilde serait inutile, pour ne pas dire dangereuse, aussi on la délaisse pour pratiquer l'antrotomie. Cependant l'auteur fait ressortir que chacune de ces interventions a son utilité; chacune a ses indications nettement limitées. Certains otologistes semblent aujourd'hui revenir à l'incision de Wilde; Laurens, Luc prétendent que tout cas donné d'abcès sous-périosté rétro-auriculaire n'est pas une indication absolue de l'ouverture chirurgicale de l'apophyse. A l'appui de cette théorie l'auteur cite plusieurs observations dans lesquelles les symptômes de pé-

riostite mastoïdienne étaient très accusés et caractérisés par de la douleur, de la tuméfaction osseuse. La simple incision de Wilde amena dans tous les cas une évacuation notable de pus et les malades guérirent tous du fait de cette intervention.

D'après l'auteur, les germes septiques iraient infecter l'apophyse en traversant les canaux de Havers, et iraient former sous le périoste une colonne évoluant pour son propre compte et avec une activité supérieure à celle des agents infectieux inclus dans la muqueuse endomastoïdienne. L'auteur espère que la publication de plusieurs cas permettra de créer un critérium exact, grâce auquel on sera exactement fixé sur la conduite à tenir en présence de l'abcès mastoïdien. (*La Policlin. de Bruxelles*, n° 4, 1902.)

Dr Mercier Bellevue.

Traitement médical de l'otite moyenne purulente, par le Dr Magnan, de Tours.

Après avoir fait ressortir combien était dangereux et insuffisant le traitement appliqué jadis à l'otorrhée, l'auteur reconnaît que les malades ont recours aujourd'hui à l'hygiène et à l'antisepsie, et délaissent, pour la plupart, les injections à la petite seringue de verre et à l'eau de guimauve.

Citant alors les paroles de Lermoyez et Boulay, l'auteur insiste sur les dangers d'une otorrhée, et fait ressortir la fréquence des accidents cérébraux otogènes des surdités tardives post-otitiques. Quelle conduite tenir en présence d'une otite exsudative ou catarrhale? L'auteur semble adopter la conduite de Lermoyez, qui préconise la paracentèse. Mais si l'écoulement est établi depuis quelques jours ou quelques semaines? Les pansements à appliquer seront alors effectués en vue de la désinfection de la plaie, du drainage, de l'avivement, de l'asepsie des régions voisines; le traitement consiste en injections, en bains fréquemment répétés, en pansements secs. Les injections seront faites à l'aide d'eau bouillie simple, ou additionnée de gros sel ou de bicarbonate de soude. L'auteur n'est pas partisan des injec-

tions par la trompe d'Eustache, méthode parfois dangereuse. L'injection faite, la caisse sera bien nettoyée, asséchée, puis lavée à l'eau alcoolisée ou à l'eau oxygénée.

Von Bezold préconise l'insufflation de poudre inerte, mais cette méthode présente plusieurs inconvénients.

Enfin le drainage de l'otorrhée serait assuré par le pansement sec occlusif, la mèche serait enlevée vers le quatrième jour. En thèse générale, il faut, tout en atténuant la virulence du ou des microbes, éviter toute irritation locale mécanique ou clinique. L'idéal thérapeutique serait de favoriser la phagocytose, et de ne pas avoir recours à un antiseptique qui trouble la cellule dans sa vitalité. Partant de ce principe, l'auteur se sert d'un sérum qui se rapproche de la composition normale du sérum humain et doit en avoir par suite les propriétés; sous son influence l'exsudat devient plus fluide, et après quelques bains faits avec ce sérum, la caisse se déterge, se nettoie et n'offrirait plus ni bourgeons ni granulations. (*Touraine méd.*, 15 février 1902.)

Dr Mercier Bellevue.

VARIA

Œsophagotomie externe dans les corps étrangers de l'œsophage, par M. Vallas.

M. Vallas relate deux observations de dentiers tombés dans l'œsophage et qu'il a enlevés par l'œsophagotomie externe. Le premier fut enlevé quinze jours après l'accident; le second deux jours après, mais avait déjà perforé l'œsophage. D'après l'auteur, il faudrait se hâter d'intervenir en présence de corps étrangers irréguliers, pointus, infectieux comme le sont les dentiers; l'extraction par les voies naturelles sera réservée pour les corps lisses. D'après M. Garel, il serait souvent plus simple de pousser le corps étranger jusque dans l'estomac. C'est aussi l'avis de M. Grandelement qui fit rendre par les selles une pièce de cinq francs que, n'ayant pu extraire par les voies naturelles, il avait repoussée jusque dans l'estomac. D'après M. Destot, en présence d'un corps étranger, on fera manger des bouillies, des panades; si le corps étranger est avalé depuis plus de

quarante-huit heures, il est d'avis de faire l'œsophagotomie. M. Bérard n'est pas partisan du vomissement, qui risque d'enclaver davantage le corps étranger; pour les corps étrangers anguleux, il est d'avis de ne pas même essayer de les extraire par la voie buccale; le mieux serait de procéder d'emblée à l'œsophagotomie. Dans ces cas, en effet, toute tentative d'extraction ou de refoulement au moyen de l'olive ou du panier ne peut que provoquer une perforation et des hématémèses redoutables, comme il en cite une observation; le mieux encore est de faire l'œsophagotomie externe. (*Lyon méd.*, n° 8, 1902.)

Dr Mercier Bellevue.

Cancer du corps thyroïde avec généralisation dans le sein droit, par M. Dauvergue.

L'auteur présente une femme de cinquante-trois ans, entrée à l'hôpital pour une petite tumeur du sein droit paraissant bénigne; on remarquait également tous les signes d'une maladie de Basedow : tachycardie, tremblement, légère exophtalmie et un goitre développé dans le lobe gauche. On donne le traitement médical du basedowisme. Six mois plus tard, la malade revint avec une augmentation de la tumeur mammaire qui avait pris des caractères malins : adhérence à la peau, sans adhérence au grand pectoral ni ganglions axillaires. Les signes de basedowisme avaient augmenté; souffle systolique à la pointe, pouls à 160 pulsations. L'état général avait périclité; en outre, dyspnée très accentuée par compression de la trachée par la tumeur thyroïdienne, léger cornage. On pratique l'ablation du sein. Il s'agissait d'un carcinome encéphaloïde qui n'était qu'un noyau métastatique d'origine thyroïdienne. Un mois après on enlève la tumeur thyroïdienne par la thyroïdectomie unilatérale gauche. L'auteur préfère cette opération à la trachéotomie palliative comme moins grave dans ses suites et pouvant faire espérer, dans quelques cas, une guérison radicale.

M. Delore insiste sur le résultat des deux opérations vis-à-vis du syndrome de Basedow. L'ablation de la tumeur du sein amena une diminution manifeste du tremblement, de la

tachycardie et de l'excitabilité. Cette amélioration s'accentua après la thyroïdectomie. D'après le résultat de la première opération, il semble bien que le néoplasme thyroïdien primitif ou métastatique agisse plutôt par ses sécrétions, quel que soit son siège; cette observation vient à l'appui du rôle de la sécrétion thyroïdienne dans l'étiologie de la maladie de Basedow. (Soc. des sciences méd. de Lyon., mars 1902, *in Lyon méd.*, avril 1902.)

Dr F. Ardenne.

Fibro-sarcome du corps thyroïde, par le Dr Delore.

L'auteur présente une tumeur du corps thyroïde extirpée par le professeur Poncet. On avait fait le diagnostic de cancer thyroïdien, bien qu'il n'y eût pas de ganglions. Le néoplasme développé dans le lobe droit de la glande provoquait de la dysphagie et un peu de dyspnée.

Une incision allant de l'angle de la mâchoire à la fourchette sternale permit de découvrir la tumeur. Les vaisseaux thyroïdiens englobés dans un sillon creusé à la surface de la tumeur furent pincés après leur section. L'examen histologique fit constater qu'il s'agissait d'un fibro-sarcome. On n'y trouvait pas autre chose que des cellules fusiformes relativement jeunes et disposées en tourbillons. Cette observation soulève la question de la nature de certaines lésions thyroïdiennes caractérisées par des indurations diffuses et guéries à la suite d'une opération, que l'on a appelées des thyroïdites chroniques diffuses. Il est possible que ces soi-disant thyroïdites soient toujours des tumeurs du genre de celle-ci.

M. Poncet fait observer que cette tumeur est tout à fait rare. Il faut connaître l'existence de semblables tumeurs afin de les enlever; elle n'ont qu'une malignité locale, et il est probable qu'une fois complètement enlevées elles ne récidivent pas. (Soc. nat. de méd. de Lyon, avril 1902, *in Lyon méd.*, n° 17, avril 1902.)

Dr F. Ardenne.

Bordeaux. — Impr. G. Gounouilhou, rue Guiraude, 11.

23e ANNÉE. N° 35. 30 AOUT 1902.

REVUE HEBDOMADAIRE
DE
LARYNGOLOGIE, D'OTOLOGIE
ET DE RHINOLOGIE

NOTE SUR LA TECHNIQUE DU MORCELLEMENT DES AMYGDALES[1]

Par le Dr Albert RUAULT, de Paris.

La méthode de traitement chirurgical de l'hypertrophie tonsillaire que j'ai imaginée et réglée en 1892, et fait connaître à la fin de la même année sous le nom d'amygdalotomie par morcellement, a été adoptée aussitôt par la majorité des spécialistes français. J'ai eu la satisfaction de voir, dans le cours de ces dernières années, l'emploi de cette méthode se généraliser de plus en plus, et s'étendre même au traitement de très nombreux états pathologiques des tonsilles dans lesquels l'hypertrophie fait défaut.

En même temps que la méthode s'est généralisée et que ses applications se sont étendues, elle a été l'objet, de la part de quelques-uns de nos confrères, de certaines modifications techniques portant soit sur l'appareil instrumental, soit sur son mode d'emploi. Bien que je n'aie, en aucune façon, la prétention d'avoir créé d'emblée une méthode parfaite, puisque moi-même j'en ai, dans ces dix dernières années, modifié certains points, je dois cependant dire qu'à mon sens la plupart des modifications qu'elle a subies ne sont pas heureuses, et sont loin de constituer des progrès.

1. Travail communiqué à la Société française de laryngologie, mai 1902.

Pour moi, j'emploie toujours et constamment la pince du modèle que j'ai recommandé en 1892, et qui figure depuis lors dans le catalogue de la maison Mathieu, où elle a été construite. Je ferai, d'ailleurs, remarquer qu'avant de m'arrêter à ce modèle, j'ai imaginé et expérimenté la plupart de ceux qui, depuis lors, ont été proposés comme des modifications du mien, et les ai abandonnés après m'être rendu compte de leurs défauts. Pendant plus d'une année, M. Raoul Mathieu et moi n'avons pas cessé de construire et d'expérimenter des pinces emporte-pièces de toutes formes, et je ne me suis arrêté à mon modèle actuel qu'après une longue période d'essais comparatifs.

Mes pinces, construites en excellent acier[1], sont extrêmement puissantes et absolument rigides. Leurs mors, non tranchants, épais de 1 à 2 millimètres environ et hauts de 4 à 5 millimètres, sont annulaires et de forme circulaire. Ils sont de diamètres inégaux, et le plus petit s'emboîte exactement dans l'autre, où il pénètre à frottement dur, lorsqu'on ferme la pince. L'ajustage de l'instrument est assuré par son mode de construction : les branches sont contrepassées, c'est-à-dire que l'une d'elles est emboîtée dans l'autre, de façon à ce que les mouvements de rapprochement et d'écartement des mors se fassent suivant une direction absolument invariable. La forme de la pince, dont l'articulation siège au milieu de la partie horizontale des branches, ainsi que la longueur de cette portion horizontale, ont été fixées de façon à permettre une ouverture suffisante des mors sans que les branches choquent les dents du malade tenant la bouche ouverte. Cette forme de l'instrument permet de l'ouvrir largement, tout en le plaçant de façon à agir dans la direction verticale, le plus grand mors étant placé sur le pôle supérieur de l'amygdale, et le plus petit au-dessous de

1. L'acier dit « croix d'honneur », de la Compagnie des forges et aciéries de la Méditerranée (Petin-Godet), est actuellement le seul employé par la maison Mathieu pour la fabrication de mes pinces.

la glande. Cette manœuvre est souvent impossible avec les pinces articulées au niveau de la coudure des branches, en raison de la brièveté de la portion intra-buccale de l'instrument. Je considère donc cette forme comme défectueuse.

La forme circulaire des mors permet d'obtenir toujours sur l'amygdale, dans ces conditions, une surface de coupe également concave après la section, quelle que soit l'obliquité, par rapport au plan vertical médian, du plan dans lequel on fait agir l'instrument.

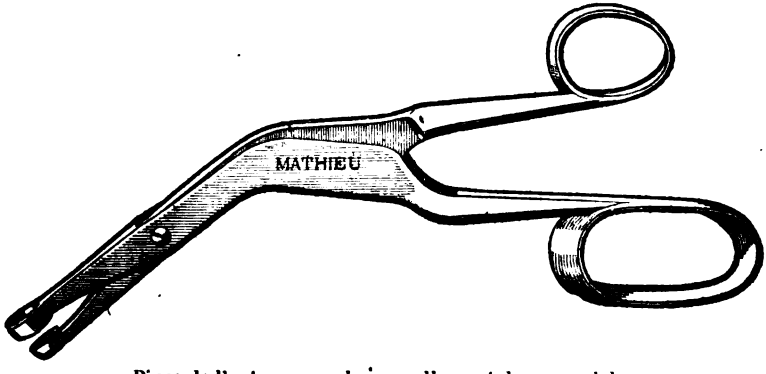

Pince de l'auteur pour le morcellement des amygdales.

Ainsi, les mors doivent être circulaires et non ovalaires, car, avec les premiers, les instruments à mors excentrés ou à branches courbées sur champ à leurs extrémités, dont le fonctionnement mécanique est, d'ailleurs, forcément imparfait, n'ont aucune raison d'être. Ces instruments défectueux fonctionnant mal, les constructeurs leur donnent des mors trop minces, plus ou moins tranchants, pour qu'ils coupent mieux. Cette disposition, contraire au principe fondamental de la méthode, qui consiste à utiliser des mors assez épais pour écraser d'abord les tissus et les sectionner ensuite, expose aux hémorragies, et doit être absolument abandonnée, comme inutile et dangereuse à la fois. La position respective des mors (le plus grand en dessus) n'est pas indifférente:

grâce à elle, le fragment amygdalien sectionné reste adhérent à la pince au lieu de tomber le plus souvent dans le pharynx. On doit donc rejeter comme défectueuses les pinces dont le mors le plus grand est situé au-dessous de l'autre.

L'emboîtement à frottement dur permet d'obtenir à travers l'amygdale une section toujours complète : lorsque l'instrument est en bon état, le fragment amygdalien est complètement détaché d'un seul coup de pince, sans arrachement consécutif.

Les acheteurs se plaignent souvent aux constructeurs que leur pince *accroche,* et leur demandent de la modifier de façon à ce qu'après fermeture complète, elle s'ouvre sans effort et sans ressaut. Il importe qu'ils sachent que c'est là une condition de bon fonctionnement de l'instrument, et non un défaut : si les mors s'emboîtent à frottement doux, la pince peut être encore capable de couper franchement une feuille de papier, mais elle ne coupe pas franchement le tissu amygdalien, et le morceau saisi reste partiellement adhérent ; il ne peut être détaché de la gorge que par arrachement des fibres conjonctives non complètement sectionnées. Pour essayer les pinces, il faut donc avoir recours à une membrane organique (baudruche ; peau de chevreau mince, telle que celle dont se servent les couteliers pour essayer le tranchant des bistouris), et non à une feuille de papier mince. Dès que la pince ne coupe plus parfaitement bien, il faut la renvoyer au constructeur pour la faire remettre en état ; mais, si elle a été faite par un ouvrier habile et avec de l'acier de qualité irréprochable, elle peut servir très longtemps sans cesser de couper parfaitement.

Mes pinces à morcellement tonsillaire sont toutes semblables : la dimension des mors seule varie. J'en possède de cinq dimensions différentes, mais trois dimensions suffisent parfaitement et permettent de faire face à toutes les éventualités, en les employant conjointement avec mes sondes cannelées, mes serpettes, les pinces à érignes de Robert et de

Chassaignac, et, enfin, exceptionnellement, des aiguilles de Cooper ou de Reverdin à courbures convenables.

Le manuel opératoire que j'ai indiqué il y a dix ans n'a subi, entre mes mains, que de légères modifications. J'indiquerai seulement celles-ci, renvoyant, pour la description du procédé technique, à mon premier mémoire et à la thèse de mon élève le Dr Louis Malley, où il est exposé en détail[1].

Chez les enfants, j'emploie de plus en plus souvent le bromure d'éthyle pour opérer radicalement, en une seule séance, et le plus rapidement possible. Je commence par enlever avec une pince à mors plutôt larges, et en agissant d'ordinaire de haut en bas, la plus grande partie de l'amygdale, d'un seul coup, et je termine l'ablation des parties restantes soit avec la même pince, soit, le plus souvent, avec des pinces à mors plus petits; la façon d'appliquer l'instrument, pour faire cette toilette de la glande, variant suivant les cas. Il importe de ne pas négliger d'enlever un fragment plus ou moins volumineux, qui reste presque toujours en place à la partie inférieure de l'amygdale, et n'est le plus souvent visible que si l'on abaisse fortement la langue. La première prise est très notablement facilitée si l'opérateur ou un aide applique fortement le pouce au-dessous de l'angle de la mâchoire, de façon à repousser l'amygdale en dedans et en haut, et à la faire saillir hors de sa loge. Il faut faire cette prise d'une main ferme, et rapprocher les mors *lentement, mais avec force*. A mesure que l'écrasement se fait, on voit l'amygdale, saisie de haut en bas entre les mors de la pince, pâlir et devenir exsangue, en même temps que les cryptes se vident de leurs concrétions s'il y en a. Pour achever la section, il faut souvent faire un violent effort qui exige l'emploi des

1. Société de laryngologie de Paris, 2 décembre 1892; — *Union médicale*, 1893, n° 7; — L. Malley, Thèse de Paris, 1893; — Voyez aussi : Congrès international de médecine de Paris, 1900, *Compte rendu* de la Section de laryngologie, p. 333.

deux mains. La main gauche quitte alors l'abaisse-langue pour aller aider la main droite.

Quand les amygdales sont plus ou moins enchatonnées, la manœuvre est moins aisée, mais bien loin d'être inexécutable, comme on l'a dit. C'est surtout en pareil cas qu'il est absolument indispensable de débuter par libérer la tonsille de ses adhérences aux piliers avec la sonde cannelée courbe ou, au besoin, avec la serpette coupante, et de sectionner les brides s'il y a lieu : cette manœuvre préliminaire commence déjà à pédiculiser l'amygdale, et la pression du pouce dans la région sous-angulo-maxillaire la fait saillir plus ou moins ensuite. Si l'amygdale est lisse, dure, et que les manœuvres ci-dessus ne soient pas suffisantes, on introduit la sonde coudée de haut en bas, dans une des cryptes supérieures, et on tire l'amygdale en dedans de façon à l'énucléer, en quelque sorte, ce qui est toujours assez facile quand les adhérences ont été rompues au préalable. Puis on fait saisir l'amygdale, avec une pince érigne de Chassaignac, par un aide qui en applique les mors dans la direction antéro-postérieure, pour la maintenir ainsi hors de sa loge. On enlève ensuite la sonde, on l'abandonne pour prendre la pince à morcellement et on saisit avec elle l'amygdale de bas en haut. Dès que la pince est appliquée et l'amygdale bien saisie entre ses mors, l'aide retire la pince érigne, et l'opérateur achève la section. Ou bien encore on peut charger l'aide de maintenir la bouche ouverte avec l'abaisse-langue, et se passer de la pince érigne, en se bornant à transfixer l'amygdale d'arrière en avant avec un crochet pointu courbe, de la main gauche. De cette main, on tire ensuite l'amygdale hors de sa loge avec le crochet, puis on saisit fortement l'amygdale, de bas en haut, avec une pince à morcellement à mors de faibles dimensions, tenue de la main droite comme toujours. Alors, on retire le crochet et on sectionne. Si la libération préalable des tonsilles a été bien faite, on termine l'opération comme ci-dessus, avec des pinces à petits mors,

sans difficultés. Bien entendu, il ne faut pas s'astreindre à rester en face du petit malade dans la position laryngoscopique de cabinet. L'aide qui maintient l'enfant endormi le penche en avant ou en arrière s'il le faut, sur l'invitation de l'opérateur, qui se lève au besoin, ou prend la position la plus avantageuse pour exécuter ce qu'il veut faire. Avec ces artifices assez simples, une habileté manuelle suffisante et un peu d'habitude, on se tire toujours d'affaire.

Cependant, chez les adultes surtout et en cas de sclérose ancienne, on peut se trouver aux prises avec des difficultés sérieuses, lorsqu'il s'agit de pratiquer l'ablation complète du pôle supérieur de l'amygdale, par exemple. Je signalerai ici un procédé assez simple, qui permet de mener cette intervention à bonne fin sans difficulté lorsque la partie palatine supérieure de la tonsille a été libérée de ses adhérences. Il consiste à passer, au travers de la partie de la glande à enlever (maintenue hors de la loge avec une pince érigne), à l'aide d'une aiguille de Cooper ou de Reverdin de courbure convenable, un cordonnet de soie un peu gros. L'aiguille une fois enlevée et les deux chefs de fil tirés hors de la bouche, on exerce sur eux avec la main gauche une traction suffisante pour faire saillir hors de la fossette supra-tonsillaire le pôle supérieur de la glande, qu'on sectionne ensuite sans difficulté d'un seul coup, en même temps que le fil, avec une pince à morcellement à mors suffisamment larges convenablement appliquée (le plus souvent dans la direction antéro-postérieure). On fait maintenir l'abaisse-langue par le malade lui-même, s'il y a lieu. Je n'ai pas utilisé ce procédé pour enlever les amygdales enchatonnées des enfants, mais on conçoit qu'en pareil cas il serait assez aisément applicable au besoin.

En général, j'ai abandonné l'emploi des frictions iodées consécutives à l'ablation des amygdales hypertrophiées par morcellement, depuis que je me suis convaincu qu'en leur absence les réactions inflammatoires font également défaut, et que la diminution de volume de la glande consécutive

aux interventions partielles tient beaucoup plus à la compression de la tonsille par l'instrument qu'à une rétraction secondaire due à une action médicamenteuse. Lorsque l'enfant n'a pas été soumis à l'ablation des tumeurs adénoïdes immédiatement après celle des tonsilles, je le laisse sortir le jour même, et en pareil cas j'ai coutume de lui badigeonner la gorge et de lui faire, si possible, laver la bouche avec de l'eau oxygénée boriquée à 10 volumes. Je fais gargariser avec le même liquide les adultes, sauf dans les cas assez particuliers (tonsilles atteintes d'inflammation lacunaire, etc.) où j'ai continué l'emploi des applications iodo-iodurées.

Pour conclure, je crois pouvoir affirmer, après une expérience de dix années, que ma méthode a fait ses preuves. Sa simplicité, l'absence de réaction locale à la suite de son emploi, la possibilité de l'appliquer à toutes les variétés d'hypertrophie ou de sclérose, lui assurent manifestement la supériorité sur les méthodes anciennes. La modification instrumentale recommandée, en 1894, par un de mes anciens élèves, le professeur Arslan Yervant (de Padoue)[1], et reprise récemment par notre collègue Vacher[2], modification qui consiste à remplacer la pince emporte-pièce par une pince à mors tranchants agissant par contact et non par emboîtement, et à laquelle on imprime un mouvement de torsion pour détacher le tissu saisi, ne me paraît pas justifiée. Elle n'est, d'ailleurs, applicable sans douleurs vives que chez de jeunes enfants, et lorsqu'on a affaire à des amygdales molles et friables ; dans la plupart des cas, l'arrachement des fragments est difficile, douloureux, et j'ajouterai dangereux : le seul cas d'hémorragie secondaire notable que j'aie observé a été, en effet, consécutif à l'arrachement involontaire d'un fragment de la partie inférieure d'une amygdale d'un enfant de douze ans, avec une pince en mauvais état qui n'avait pu terminer la section.

1. *Archivio italiano di otologia*, 1894, p. 147.
2. Société française d'otologie, 1899-1901.

FAUSSE OTITE SUPPURÉE

PAR GANGLIONS DU COU OUVERTS DANS LE CONDUIT[1]

Par le Dr MOUNIER, de Paris.

Nous savons que les inflammations périauriculaires peuvent quelquefois en imposer pour une complication mastoïdienne survenant au cours d'une otite qui, dans l'esprit du chirurgien, serait passée inaperçue jusque-là.

Tout s'y trouve quelquefois réuni : gonflement rétro-auriculaire et sous-auriculaire, abaissement de la paroi postérieure et supérieure du conduit (au point d'empêcher l'examen du tympan), douleurs spontanées dans l'oreille et douleurs à la pression sur les points tuméfiés, fièvre, etc.

Il faut avoir déjà vu quelques-uns de ces cas difficiles pour n'y être pas pris; toutefois, l'examen minutieux des parties malades et surtout les commémoratifs doivent conduire assez sûrement au diagnostic véritable. On évitera de la sorte au patient une ouverture de la mastoïde qui, tout en étant à peu près sans danger avec les méthodes actuelles opératoires, n'en constitue pas moins une erreur de diagnostic et une intervention fort inutile.

Les cas les plus compliqués sont ceux où les inflammations périauriculaires parvenues à suppuration s'ouvrent dans le conduit après plusieurs jours de fièvre et de douleur, et simulent à s'y méprendre une otite moyenne suppurée avec mastoïdite.

C'est un cas de cette nature dont nous allons ici rapporter l'observation.

Observation. — Nous étions appelé, il y a quelque temps, par un de nos confrères pour voir de suite et probablement opérer un enfant de deux ans, sur le déclin d'une scarlatine.

Il était atteint depuis trois jours de douleurs auriculaires vives

1. Travail communiqué à la Société française de laryngologie, mai 1902.

avec prédominance à droite et gonflement considérable, à ce côté, de toute la région postéro-inférieure de l'oreille.

La température oscillait entre 38° et 39°5.

Le petit malade se plaignait constamment en portant les mains à sa tête; l'oreille droite coulait depuis la veille.

Ce qui frappait, à l'examen, c'était la projection du pavillon en avant, ainsi qu'un gonflement énorme siégeant surtout à la pointe de l'apophyse et faisant disparaître toute la dépression entre le sterno-mastoïdien et la mâchoire.

Le moindre attouchement de cette région était fort douloureux et notre première impression fut que nous étions (malgré le jeune âge du sujet) en présence d'une mastoïdite de Bezold.

Le conduit auditif détergé avec un tampon d'ouate monté sur un stylet, nous cherchons de suite un signe habituellement caractéristique du Bezold, et nous avons, en effet, par pression sur la pointe de la mastoïde, un écoulement abondant de pus par le conduit. Notre première impression confirmée par ce fait positif, nous pratiquons un examen soigneux du conduit, plutôt par habitude, désireux de savoir dans quel état se trouve le tympan.

A notre grand étonnement, après un nettoyage minutieux de l'oreille externe, nous trouvons une membrane tympanique intacte, à peine rosée, et les parois du conduit en apparence normales.

Nous devons faire presser par le médecin de l'enfant, sur la pointe de la mastoïde droite, pour faire de nouveau sourdre du pus dans le conduit, de manière à savoir d'où il vient.

A cet instant seulement, je découvre à la paroi *antéro-inférieure* du conduit, près de l'insertion du tympan, une sorte de cul de poule dont les lèvres s'écartent pour le passage du pus.

Nous n'avions donc pas de mastoïdite et nous étions en présence d'une suppuration de voisinage, ouverte dans le conduit.

Restait à savoir son origine?

La caisse, avec un tympan en aussi bon état, semblait saine. Quant à rechercher l'audition, il ne fallait pas y songer ici, en présence du jeune âge de l'enfant et de son agitation; seule une suppuration d'un paquet ganglionnaire du cou, pouvait avoir fusé dans le conduit par une des incisures de Santorini, sortes de fissures situées, comme on le sait, dans le cartilage du conduit, perpendiculairement à son axe.

Du reste, les commémoratifs indiquaient que le gonflement du cou au niveau des parties inférieures de l'oreille droite avait fait suite à une poussée d'amygdalite, et l'état de rénitence observée

dans les parties gonflées, jointe à l'issue de pus par le conduit aussitôt la moindre pression sur elles, ne laissait aucun doute sur l'origine de la suppuration.

Voulant ne pas passer à côté d'une otite suppurée concomitante, je pratiquai le lendemain matin, après un nettoyage très sérieux du conduit, une ouverture du tympan, et la douche d'air ne fit sourdre par la fente que des bulles d'air et du sang.

J'appliquai sur le tympan une solution phéniquée forte, et, le surlendemain, je trouvai à peine la trace de mon incision.

Je dois ajouter que, vu la facilité d'écoulement du pus par le conduit, je m'opposai à toute contre-ouverture à la peau du cou, et j'eus le plaisir de voir, deux semaines plus tard, que toute suppuration était tarie par le conduit. Il subsistait seulement de l'induration des ganglions, qui ne tarda pas à disparaître sous l'influence du traitement général.

Les soins avaient consisté en lavages de l'oreille externe quatre fois par jour au phénosalyl à 1/100, et en expressions douces, mais profondes de bas en haut, sur la poche purulente, qui s'est vidée jusqu'à la fin par le conduit.

Conclusions. — De cette observation, qui est plutôt une rareté pathologique, peuvent se déduire deux considérations importantes :

1° L'examen *minutieux* est toujours nécessaire dans les suppurations auriculaires avant de prendre le bistouri pour une intervention large;

2° Les mastoïdites primitives sont fort rares, et si le tympan semble sain, surtout chez les sujets jeunes, non scléreux, les gonflements périauriculaires tiennent à une cause autre que l'otite moyenne.

SOCIÉTÉ DE LARYNGOLOGIE DE LONDRES

Séance du 10 janvier 1902.

M. Creswell-Baber, Président.

M. Bronner. — **Spécimen d'angiome pédiculé du larynx** *(Specimen of a pedunculated angeioma of the larynx).*

Le malade, homme robuste, bien portant, âgé de soixante-trois

ans, a été vu, pour la première fois, en juin 1901. Depuis vingt ans, sa voix est devenue enrouée et il ne pouvait plus parler tant soit peu longtemps sans éprouver de la gêne. Il y a cinq mois, la voix devint subitement très rauque et elle l'est restée depuis. Pas de dysphagie ni de dyspnée. A l'examen du larynx on trouva dans la glotte une grosse tumeur rouge, en forme de framboise, du volume d'une bille; on ne voyait qu'une partie des cordes vocales. Une portion du néoplasme a été enlevée pour en faire l'examen microscopique. L'Association des recherches cliniques a donné le résultat suivant : « Le néoplasme paraît être une tumeur érectile de la membrane muqueuse, qui s'est ulcérée au centre et consolidée à l'aide de fibrine et de produit d'exsudation. Les canaux vasculaires dans les tissus profonds sont gros et nombreux. »

La tumeur a été enlevée à l'aide des pinces de Fraenkel; il existe maintenant une petite tuméfaction rouge à la partie antérieure de la corde gauche, mais autrement le larynx paraît sain. La voix est devenue meilleure qu'elle ne l'avait jamais été depuis vingt ans, et jusqu'à l'heure actuelle il n'y a pas de récidive.

M. de Santi dit que, d'après les caractères généraux que la tumeur présente au microscope, il n'y a aucun doute sur sa nature érectile et que c'est bien là un cas d'angiome pédiculé.

M. Scanes Spicer. — **Un cas de nez ensellé traité par des injections sous-cutanées de vaseline (paraffine) avec moulages et photographies prises avant et après le traitement** *(Case of a female whose saddle nose had been treated by subcutaneous injection of vaselin (paraffin), with carts and photographs taken before and after treatment).*

La malade, âgée de vingt-cinq ans, est venue consulter pour une suppuration fétide du nez persistant depuis son enfance. Les antécédents étaient négatifs en ce qui concernait un traumatisme ou la syphilis acquise, mais il existait quelques doutes sur l'infection congénitale. Elle avait un nez en selle très prononcé et un arrêt de développement de la charpente du nez. Des rides accentuées passaient d'un œil à l'autre par-dessus le dos du nez.

En plus du traitement ordinaire contre la suppuration nasale, l'auteur a proposé d'améliorer la forme du nez par des injections de vaseline stérilisée d'après le procédé de Gersuny. Les résultats obtenus sont présentés par le moulage n° 2 et la photographie n° 2 (pris à la fin de juillet 1901).

La vaseline employée est un mélange de paraffine solide et rendue fusible à 40°, antérieurement stérilisée et conservée dans

des flacons soigneusement bouchés. La peau du nez a été préalablement lavée à l'alcool et ensuite au sublimé; la seringue et l'aiguille furent également stérilisées. L'auteur se servit d'une seringue en verre semblable à celle dont on fait usage pour des injections de tuberculine.

Après ces préliminaires, on injecta dix à douze seringues pleines, les unes en bas, sur les plis du nez, les autres en haut, dans la dépression, et la matière injectée a été ensuite moulée par les doigts d'un aide pour façonner la partie, avant que la paraffine ait eu le temps de se solidifier. La malade n'éprouva aucune douleur, quoique le nez fût devenu léger, tendu et dur. A ce moment, la paraffine ne paraissait pas avoir pénétré dans les paupières. Il n'y avait non plus ni douleur ni inflammation consécutives, mais quelques jours après les paupières supérieures devinrent œdématiées; le degré de tuméfaction variait du jour au jour, et dans la paupière gauche on constata la présence d'un nodule du volume d'un gros plomb. On fit une incision, mais il n'a pas été possible de l'en extraire.

Le résultat obtenu a été très manifeste : la peau de dessus du dos du nez ayant été rembourrée a produit un nez de forme et de volume convenables. Comme il y a déjà huit mois que la prothèse a été faite et qu'elle reste à présent dans le même état qu'après la première injection, il est permis de considérer le résultat comme permanent et définitif. Il y eut certainement une grande amélioration dans l'aspect de la malade et celle-ci affirme que « sa mère la trouve maintenant très belle ». La malade prétend que son état général et la suppuration nasale se sont également améliorés depuis, mais cela est probablement dû aux toniques et aux irrigations nasales. La pénétration de paraffine dans la paupière supérieure et l'œdème palpébral ont causé une certaine déception; il n'est pas improbable que la première soit due à l'action physiologique du pyramidal du nez qui tend à pousser des corps mobiles en haut en dedans de l'orbite, tandis que le dernier peut être dû à une obstruction des vaisseaux lymphatiques par la paraffine dont une partie se serait divisée à l'état moléculaire. Il est cependant à remarquer que, même avant l'injection, les deux paupières supérieures avaient une tendance au gonflement. Il n'y avait d'œdème sur aucune partie du corps. Dans des cas à venir, M. Spicer aura encore plus soin d'exercer des pressions sur le dos du nez au moment de l'injection; il est d'avis que des injections répétées de petites quantités sont préférables à l'introduction de la paraffine en une seule fois. Pour cette catégorie de cas, la

méthode paraît offrir de grands avantages sur les opérations plastiques. Gersuny injecte de la cocaïne avant l'injection de vaseline, mais dans les cas de prothèse nasale le besoin ne s'en fait guère sentir, car la seule douleur éprouvée par les malades est occasionnée par la piqûre de l'aiguille. Dans quelques-uns de ces cas où il s'était agi de combler des cavités ou de former une protubérance artificielle, l'effet produit par la vaseline est demeuré pendant plusieurs mois, sans changer de forme ou de volume; la paraffine finit, paraît-il, par s'encapsuler.

M. P. le Santi propose, dans le traitement de ces cas, l'emploi d'une feuille de plomb qu'on appliquera sur les parties voisines du dos du nez et sur laquelle on exercera une forte pression pendant l'injection de la paraffine. Il a employé ce procédé avec beaucoup de succès dans l'ablation d'un anévrysme cirsoïde de la région frontale. Une telle plaque de plomb, proprement découpée et taillée et appliquée sur les parties voisines du dos du nez, empêchera, selon l'auteur, l'accident particulier qui eut lieu dans le cas de M. Scanes Spicer. Il est même d'avis que la feuille de plomb ne soit enlevée que quelque temps après l'opération. Autant qu'il a compris de la relation de M. Spicer, l'infiltration des paupières ne s'était pas produite immédiatement après l'injection de la paraffine, mais quelque temps après; il serait donc facile de prolonger la compression des parties à l'aide de la plaque métallique et d'un bandage.

M. Bronner demande si la paraffine a toujours été aussi molle qu'elle l'est à présent. Dans un cas personnel, similaire à celui de M. Spicer, le nez a été bien plus dur que celui du malade de M. Spicer et aussitôt après l'injection de la paraffine celle-ci prit une certaine forme qu'elle a conservée au point qu'il a été impossible de la mouler. Deux ou trois semaines après l'opération, on vit se produire de l'inflammation; il n'y avait pas de pus, mais le nez était devenu rouge. Cependant quelques jours après l'inflammation a disparu et le nez reprit son aspect normal.

M. Milligan demande quelle sorte de paraffine emploie M. Spicer et à quelle température il l'injecte.

M. Lambert Lack croit qu'il est possible de soulever la peau et de faire une petite cavité où l'on injecterait la paraffine au lieu de l'injecter au hasard dans le tissu sous-cutané.

M. Scanes Spicer dit, en réponse, que la paraffine est chauffée au bain-marie jusqu'à liquéfaction, et la seringue stérilisée dans l'eau bouillante. Une quantité aussi petite que celle qu'on injecte doit rapidement se refroidir à la température du corps. La paraffine employée par Gersuny est décrite dans la pharmacopée autrichienne sous le nom d'*unguentum paraffinum;* elle fond à 40°. Rogers (Oxford Street, Londres) la prépare dans des flacons hermétiquement bouchés; les plus grands soins sont pris pour la rendre aseptique. Dans son cas, M. Spicer n'a pas observé la plus légère réaction après l'injection de paraffine. La quantité de paraffine employée s'est élevée à six drachmes.

En ce qui concerne la remarque de M. L. Lack, M. Spicer tient à dire que la paraffine n'est pas du tout injectée au hasard. La pointe de l'aiguille est dirigée du côté où l'on veut former la principale partie du « coussinet », on injecte alors la paraffine graduellement et lentement. M. Spicer trouve excellente l'idée de M. Lack de pratiquer d'abord une incision et ensuite à l'aide d'une sonde une sorte de cavité, et s'il a un nouveau cas, il essaiera de ce procédé. Il craint cependant qu'il ne vienne mettre obstacle à l'opération.

M. Scanes Spicer. — **Suites d'un cas de cure radicale pour sinusites suppurées multiples et dégénérescence polypoïde du nez; malade antérieurement présenté le 10 avril 1895 et le 8 janvier 1896** *(Sequel to case of radical cure of multiple suppurative sinusitis and polypoid disease of nose; previously exhileited april 10th 1895 et january 8th 1896).*

Le malade, âgé de vingt et un ans, vient consulter pour la première fois le 4 novembre 1893, pour une obstruction bilatérale du nez due à des polypes et accompagnée d'une suppuration profuse.

Il était atteint de son affection depuis plusieurs années et a déjà subi des opérations répétées. Depuis quelque temps, il a maigri et perdu près de 5 kilos de poids.

Les symptômes indiquaient un empyème de l'antre droit, et le diagnostic a été corroboré par la diaphanoscopie et une ponction exploratrice par la fosse canine. Un ou deux jours après, le pus s'est collecté près de l'orifice de la ponction, et il s'est formé un abcès qui s'est ouvert dans la bouche.

Les polypes ainsi que l'extrémité antérieure du cornet moyen droit et les masses polypoïdes autour de l'orifice maxillaire ont été enlevés et soigneusement curettés. Cependant l'écoulement continuait aussi abondant que par le passé.

Le 2 décembre 1893, le malade subit une opération radicale à Saint-Mary's-Hospital. On sortit près de deux onces de polypes, de granulations et de débris cholestéatomateux.

Après l'opération il y eut un mouvement fébrile qui a bientôt disparu, et le malade quitta l'hôpital dix jours plus tard, ayant augmenté de sept livres dans l'espace de la première semaine qui avait suivi sa sortie.

Les polypes récidivèrent et la suppuration nasale continuait, quoiqu'il fût évident qu'elle ne provenait pas de l'antre, car, lorsque le malade soufflait par l'antre du nez dans la bouche et *vice versa*, on ne voyait point de pus.

A des intervalles variés, jusqu'au mois de mars 1895, on enleva des polypes et de l'os et l'on curetta les masses latérales de l'eth-

moïde. Vers cette époque, l'os autour de l'éminence frontale droite se tuméfia et la peau, à ce niveau, fut envahie d'une rougeur érysipélateuse de l'étendue d'un schelling; tous ces phénomènes étaient accompagnés d'un malaise général et de douleurs considérables. Le malade maigrissait de nouveau, et le soir il avait de la fièvre. On diagnostiqua une rétention de pus dans le sinus frontal droit avec participation probable du sinus gauche, quoique à un degré moindre. Dans la fosse nasale gauche il y avait des polypes et du pus; l'antre du même côté était transparent à l'éclairage.

Le 23 mars 1895, l'auteur pratiqua la trépanation des deux sinus frontaux.

Le malade présentait sur les sourcils un sillon médian congénital très profond le long duquel fut faite l'incision. Les sinus une fois ouverts, on sépara la couronne de ses attaches avec la cloison entre les sinus, et l'on vit aussitôt surgir des deux sinus dans la plaie un sac membraneux contenant des polypes gélatiniformes et du pus jaune. Après avoir établi une large communication avec le nez, on termina l'opération par un curettage des deux cavités et un badigeonnage au chlorure de zinc; un drain a été inséré dans chaque sinus par la fosse nasale correspondante et leurs extrémités liées ensemble; la plaie opératoire a été suturée et pansée. Les cavités sinusiennes furent lavées tous les jours avec de l'acide borique, et les drains, graduellement raccourcis, ont été enlevés le dixième jour.

Le malade a été présenté à la Société le 10 avril 1895, et dans les *Comptes rendus* (vol. II, p. 74), il est simplement mentionné comme un cas d'empyème antral.

Depuis l'opération, le patient a, en peu de temps, considérablement augmenté de poids; la plaie guérit rapidement et il y avait à peine un écoulement.

Le malade a été présenté une seconde fois, comme cas de cure radicale, à la réunion annuelle de la Société, le 8 janvier 1896. A cette époque, la suppuration, après avoir graduellement diminué, s'était complètement arrêtée, et, depuis plusieurs mois, il n'y eut ni retour de celle-ci ni récidive de polypes. La ligne d'incision était à peine visible par suite du sillon profond mentionné plus haut.

Dans le courant de l'année 1896, le malade entra dans le service médical de l'armée et peu après fut envoyé aux Indes. Là, il continua à se bien porter, mais un jour, après une course prolongée à cheval, il fut grièvement blessé à la jambe et consécutivement

atteint de phlébite et de thrombose de la saphène gauche. Rapatrié en 1901, il entra à Saint-Mary's Hospital. A cette époque, il y avait cinq ans et demi depuis qu'il avait été opéré et il n'y avait aucune récidive de polypes ni de suppuration. Malheureusement, la phlébite a persisté jusqu'au 3 octobre et, à cette date, considéré comme guéri, il fut exeaté et reprit son service. Il revint donc à Londres, mais là, il fut subitement frappé d'une thrombose cérébrale à laquelle il succomba dans l'espace de trois jours.

L'intérêt principal du cas consiste, d'après M. Spicer, dans la longue durée, l'étendue et l'opiniâtreté de l'affection intra-nasale. Avant d'entrer dans son service, le malade fut traité par des irrigations et ses polypes ont été maintes fois arrachés avec des pinces. Entre ses mains, il subit, dans l'espace d'un an et demi, plusieurs opérations avant que la lésion fût complètement détruite, mais, finalement, il a guéri et est resté cinq ans et demi absolument indemne, succombant à une affection tout à fait indépendante. Bien plus, après chaque grande opération, le malade augmentait rapidement de poids. Enfin, c'était un des premiers cas de cure radicale pour empyème du sinus frontal présentés à la Société, et, quoique ces notes n'aient pas encore paru dans les *Comptes rendus*, M. Spicer croit qu'elles offrent assez d'intérêt à présent que le cas a abouti à sa terminaison finale.

M. Scanes Spicer. — **Un cas d'épaississement osseux et de polypes du sinus frontal droit chez un homme de quarante ans; opération; récidive de la tumeur osseuse et début de symptômes similaires du coté opposé de la face** *(A case of buny thickening over and polypi within the right frontal sinus in a man aged 40; operation; recurrence of bony growth and commencing similar symptoms on the opposite side of the face).*

Le malade est venu pour la première fois consulter l'auteur le 23 novembre 1901. Un mois auparavant parut, sur l'éminence frontale droite, un gonflement accompagné de douleurs; la paupière supérieure devint œdémateuse, et la fente palpébrale se ferma presque complètement. Il y avait une histoire de catarrhe nasal. L'éclairage par transparence des sinus a montré une obscurité relativement bien plus prononcée du côté atteint et une transparence insolite partout ailleurs. M. Spicer porta le diagnostic d'affection intra-sinusienne avec rétention de liquide et distension de la paroi antérieure, et proposa une opération exploratrice du sinus qui a été acceptée. A l'opération, on trouva l'os extrêmement

dense et épaissi; une grande partie de l'ostéome diffus a été enlevée au trépan et à la gouge. Le sinus était rempli de tissu polypoïde; il n'y avait aucune communication avec le côté opposé. Le sinus a été soigneusement curetté, lavé et bourré de gaze. Celle-ci fut enlevée le cinquième jour; le malade guérit sans incident et fut sur pied au bout d'une huitaine. Tout récemment, le patient revint avec une nouvelle tuméfaction sur l'os frontal du même côté; cette tuméfaction était légèrement douloureuse; du côté gauche la paupière supérieure était œdémateuse et la fente palpébrale presque complètement fermée; il existait aussi un épaississement mal défini du rebord sus-orbitaire gauche. Le malade prétendait s'être cogné accidentellement il y a quelques semaines. Il fut soumis au traitement ioduré et invité à se présenter au commencement de l'année.

Pour M. Spicer, il s'agit là d'un cas vraiment extraordinaire. On ne saurait incriminer ni le rhumatisme, ni la goutte, ni une maladie constitutionnelle quelconque. Il y a, à présent, deux mois que le malade prend de l'iodure; la tuméfaction osseuse a diminué; les paupières et les fentes palpébrales sont tout à fait normales, ainsi que l'état des fosses nasales. L'amendement rapide des symptômes sous l'influence du traitement ioduré suggère l'idée d'une affection de nature spécifique, mais d'autre part, l'extrême dureté de la tumeur osseuse plaiderait contre cette hypothèse.

M. Milligan. — **Spécimen de lipome pharyngé** *(Specimen of pharyngeal lipoma).*

Femme de trente-sept ans, souffre de la gorge depuis deux ans. Se plaint d'une légère dysphagie avec sensation de plénitude dans la gorge et d'une forte dyspnée dans la position couchée. Amaigrissement et mauvais état général. A l'examen, on trouve une grosse tumeur ovoïde unilatérale sous la muqueuse de la paroi postérieure du pharynx du côté gauche. La tumeur s'étend en haut, derrière le voile du palais et en bas derrière le larynx, où elle est plus proéminente. A la palpation, la tumeur paraît molle et pâteuse. Pas de douleurs, ni expectorations ni température. Le diagnostic se trouve circonscrit entre un abcès chronique et une tumeur lipomateuse, mais l'absence de tout indice d'une affection osseuse fait rejeter l'hypothèse d'un abcès. La malade est endormie au chloroforme avec l'intention d'enlever la tumeur par la bouche, mais en raison de son volume et de la dyspnée qui se déclare pendant la narcose, l'auteur juge plus prudent de faire une inci-

sion latérale et d'enlever le néoplasme par la voie externe. L'opération a été pratiquée avec plein succès et la malade guérit rapidement.

M. le Président considère le cas comme très intéressant.

M. Jobson Horne pense que si M. Milligan voulait présenter à la Société une coupe microscopique de la tumeur, il donnerait à sa communication une valeur bien plus grande. Le spécimen étant contenu dans un flacon, il devient assez difficile d'exprimer une opinion sur sa nature.

M. Milligan. — **Coupe microscopique d'un fibro-sarcome de la corde droite** *(Microscopic section of fibro-sarcoma of right vocal cord).*

M. H. C..., âgé de soixante et un ans, souffrait de la gorge depuis six mois; il se plaignait également de légères douleurs accompagnées d'une aphonie progressive. Pas d'expectoration, ni d'amaigrissement, ni d'histoire d'une maladie antérieure quelconque.

Quand l'auteur l'eut vu-il y a six mois, il trouva la corde droite très congestionnée, presque immobile, et une tumeur lisse, d'aspect rougeâtre, du volume d'une bille rouge ordinaire, prenant naissance à la face supérieure de la corde, à l'union du tiers moyen et du tiers postérieur. La croissance rapide du néoplasme, la fixation presque complète de la corde et l'âge du malade parlaient en faveur d'une tumeur maligne. Ses contours et l'absence d'ulcération firent penser à un processus sarcomateux.

Une opération immédiate a été décidée. On pratiqua d'abord une trachéotomie préalable et, trois jours après, le larynx a été fendu et la tumeur mise à nu. Celle-ci fut extirpée en même temps qu'une quantité considérable de muqueuse contiguë.

Le malade guérit rapidement et sans incident, et à présent, un an environ après l'opération, le malade a une santé excellente et il n'existe aucune trace de récidive.

L'examen microscopique de la tumeur a relevé la structure et les caractères d'un fibro-sarcome.

Ce qui suit est le rapport de l'Association des recherches cliniques :

« A sa surface libre, le spécimen soumis à l'examen montrait une prolifération active et avait la structure d'un sarcome composé en grande partie de cellules fusiformes; on y trouvait aussi de petites cellules rondes et des cellules ramifiées. La partie centrale de la tumeur était constituée de tissu fibreux adulte. De

l'aspect de la tumeur et de ses caractères je pense qu'elle doit être considérée comme un fibro-sarcome. L'épithélium revêtant la tumeur présentait une prolifération active et en un point de grosses cellules irrégulières; on pouvait se demander si celles-ci n'étaient pas des cellules épithéliales. » M. C. H. Wells ajoute en terminant : « Somme toute, je crois que la tumeur doit être considérée comme dérivant du tissu connectif et non pas de l'épithélium qui le recouvre. »

M. Lambert Lack propose de renvoyer les deux spécimens au Comité des tumeurs morbides. Il croit que dans les deux cas il existe un certain doute quant à leur diagnostic.

M. Milligan n'a aucune objection à faire contre le renvoi demandé du premier spécimen; quant au second, la pièce qu'il a présentée est tout ce qu'il possède, car le Comité des recherches cliniques ne lui a pas rendu le reste.

La question du renvoi, mise aux voix, est votée à l'unanimité par les membres de la Société.

M. Milligan. — **Photographie aux rayons X montrant un dentier logé dans l'orifice glottique supérieur** *(X ray photograph showing plate of teeth impacted in upper laryngeal orifice).*

Une femme de trente-deux ans a avalé en dormant son dentier, mais on n'a pu déterminer la localisation exacte du corps étranger. Par la radiographie on peut voir que le dentier est logé dans l'orifice glottique supérieur. Le corps étranger a été extrait à l'aide d'un laryngoscope et la malade guérit rapidement.

M. Milligan montre également une photographie aux rayons X d'un drain en caoutchouc ayant pénétré dans le sinus maxillaire dans un cas opéré pour une sinusite maxillaire chronique et une sonde ordinaire pour le cathétérisme de la trompe d'Eustache ayant pénétré dans le sinus frontal chez un malade atteint d'une sinusite frontale chronique.

M. H. Sharman. — **Spécimens de papillome de l'amygdale et du pilier postérieur** *(Specimens of papilloma of the tonsil and of the posterior pillar).*

Le malade à qui ces pièces appartenaient est un enfant de quinze ans, déjà présenté à la Société il y a quatre ans, le 11 mai 1898 (voir *Comptes rendus,* vol. V, p. 86). Le jeune homme avait un papillome sessile de l'amygdale gauche et un papillome

pédiculé du pilier postérieur gauche. Après la démonstration, les amygdales ainsi que le papillome pédiculé ont été enlevés. Une coupe de l'amygdale gauche passant par le papillome a été pratiquée par le Dr Hewlett et une autre du papillome pédiculé. L'examen microscopique montra qu'il s'agissait de papillomes vrais.

L'intérêt de ces préparations consiste en ce qu'elles montrent que les papillomes de l'amygdale prennent naissance à la surface de l'amygdale proprement dite (mais non pas dans l'intérieur d'une lacune) et qu'ils sont situés en arrière et sans connexions apparentes avec l'expansion du pilier antérieur connue sous le nom de *plica triangularis*.

M. Jobson Horn. — **Un cas d'obstruction nasale chez une femme de vingt-quatre ans** *(A case of nasal obstruction in a woman aged 24)*.

La malade est en observation depuis peu de temps pour des symptômes attribués à une obstruction nasale. Il y a six ou sept ans elle avait déjà souffert de la même façon et subi une turbinectomie inférieure double. A l'examen on trouve les méats inférieurs très larges. Les deux cornets moyens étaient hypertrophiés et les méats moyens obstrués. La malade avait des végétations adénoïdes et les amygdales légèrement hypertrophiées.

M. Jobson Horne présente son cas pour deux raisons. Premièrement, le large méat inférieur avec une expiration libre, et le méat moyen obstrué avec obstruction de la respiration viennent confirmer les observations de M. Parker (*Journ. of laryngol.*, vol. XVI, p. 345) sur la direction de l'air courant dans les fosses nasales, et notamment que le courant inspiré passe en haut et en arrière par les méats moyen et supérieur, tandis que l'air expiré passe principalement par le méat inférieur.

Secondement, l'hypertrophie de la muqueuse revêtant le cornet moyen soulève la question de savoir si une telle hypertrophie peut être la conséquence d'une turbinectomie inférieure, car s'il en est réellement ainsi, quel que soit l'effet immédiat de l'ablation des cornets inférieurs dans le but de réduire l'obstruction inspiratoire, le résultat ultime peut être diamétralement opposé à celui qu'on aura recherché et des plus décourageants.

M. Herbert Tilley croit que l'obstruction nasale est due non pas à une cause intra-nasale, mais à un affaissement des ailes du nez. En effet, en invitant le malade à respirer sans spéculum dans les narines, les ailes

du nez sont aspirées à l'inspiration, et à l'expiration il se produit un bruit considérable. Mais si l'on introduit un spéculum, le malade respire facilement et sans bruit. Dans ces conditions, M. Tilley pense qu'une opération serait peu scientifique et non justifiable. La cause possible et même probable de cette affection est que, étant enfant, la malade avait été atteinte de végétations adénoïdes ou d'une forme quelconque d'obstruction nasale ce qui a eu pour résultat un défaut de développement des parties molles du vestibule du nez.

M. Bennett dit qu'on peut donner à l'obstruction une interprétation autre que celle fournie par M. Tilley. La plupart des malades éprouvent un grand soulagement quand on leur introduit un spéculum dans les narines. Dans le cas particulier, l'obstruction est plutôt une obstruction subjective que réelle. La malade prétend, en effet, que le côté droit est libre, mais que le gauche lui paraît obstrué. Une inspection attentive montre que la partie antérieure du cornet moyen gauche est en contact avec le spéculum. Souvent un pareil contact donne une sensation d'obstruction. Celle-ci peut-être guérie par un traitement qui empêcherait le contact de se produire; dans certains cas on peut obtenir ce résultat à l'aide du galvanocautère, mais le meilleur procédé est d'enlever à l'anse un peu de tissu hypertrophié sur le côté interne du cornet moyen. Point n'est nécessaire d'enlever du tissu osseux. M. Bennett est arrivé à la conclusion que dans de pareils cas il importe surtout de faire une distinction entre ce qu'on peut appeler une obstruction objective et subjective.

M Scanes Spicer donne sa pleine approbation aux remarques faites par M. Tilley sur l'affaissement de l'aile et du vestibule du nez comme facteur de l'obstruction nasale. Ce qu'il faut rechercher dans ce cas, c'est de maintenir efficace l'action des dilatateurs de l'aile du nez pour relever celle-ci pendant l'inspiration. Dans plusieurs cas ce résultat peut être obtenu à l'aide d'une éducation appropriée des muscles; dans d'autres cas le dilatateur de Hill donne également de bons résultats en produisant un élargissement considérable des parties molles de l'aile du nez. Des exercices physiques ont également leur utilité en permettant de rétablir la coordination normale entre les muscles de l'aile du nez et les autres muscles inspirateurs. L'auteur a obtenu des résultats excellents dans un grand nombre de cas personnels. Il ne pense pas que le cas ait été présenté en raison de sa rareté aussi bien que de son importance relative, quoique la sténose de l'aile du nez soit dans la plupart des cas une chose ignorée.

M. Burt a observé un cas similaire et ne croit pas à l'utilité d'une intervention. On peut procurer au malade un soulagement notable par l'introduction d'un tube qui forcerait l'aile du nez à bien fonctionner. C'est le seul moyen qui lui ait permis d'obtenir une certaine amélioration dans son cas où le cornet inférieur avait été enlevé pour une obstruction et où l'aile du nez s'était affaissée. Il ne croit pas qu'une dilatation mécanique amène une guérison permanente, car l'expérience prouve qu'aussitôt qu'on enlève le dilatateur, l'aile du nez ne tarde pas à s'affaisser de nouveau.

M. Jobson Horn dit qu'il lui est difficile d'accepter la théorie mise en avant par M. Tilley et attribuant l'obstruction à un affaissement des ailes du nez. Il partage l'opinion de M. Bennett que l'obstruction respiratoire a été occasionnée par l'hypertrophie du cornet moyen et le rétrécissement consécutif du méat. Il a exposé plus haut les deux raisons principales qui l'ont poussé à présenter le cas. Quant au traitement, puisque cette question a été soulevée au cours de la discussion, il rappellera à cette occasion que la malade avait présenté des signes de myxœdème commençant et qu'elle avait pris de l'extrait de glande thyroïde avec des résultats satisfaisants. La médication thyroïdienne a eu pour effet la disparition des symptômes nasaux. C'est pourquoi le cas lui a paru intéressant, car il montre l'utilité qu'il y a dans quelques cas d'obstruction nasale à en chercher la cause au loin et à ne pas méconnaître la possibilité d'un myxœdème au début.

M. H. Snell. — **Un cas d'herpès du palais** *(Case of herpes of the palate).*

Le malade, âgé de quarante ans, boucher de son état, était atteint, depuis trois mois, d'une laryngite chronique. Le 25 décembre il fut pris de violentes douleurs et d'une sensation de gêne dans la gorge qui ont persisté pendant plusieurs heures. A l'examen on trouva sur le côté droit de la voûte et du voile du palais de nombreuses taches noires; sur le côté droit de la luette il y avait deux ou trois petites ulcérations arrondies et superficielles.

M. Donelan. — **Un cas de laryngite syphilitique chez un homme de trente-deux ans** *(A case of syphilitic laryngitis in a man aged 32).*

Le malade a été déjà présenté à une séance antérieure; depuis il a été soumis à un traitement antisyphilitique énergique. Quoiqu'il y eût une amélioration pendant les premières semaines du traitement spécifique, dans ces derniers temps l'ulcération paraît s'étendre de plus en plus. La fixation de la corde gauche est plus marquée qu'auparavant, et l'auteur croit qu'il existe à présent des signes de malignité.

M. de Santi conseille l'ablation d'un fragment de tumeur et de faire faire l'examen microscopique. Il croit que la tumeur est de nature maligne. Depuis qu'il a vu le cas pour la première fois, le néoplasme a subi des modifications notables; il est plus gros, ulcéré et fixe. Pour asseoir le diagnostic, il est nécessaire de s'aider du microscope et de traiter en conséquence.

M. de Santi. — **Cas de vaste destruction de l'intérieur du nez due à une ulcération tuberculeuse chez une femme de trente et un ans** *(Case of very extensive destruction of the interior of the nose due to tubercular ulceration, in a woman aged 31).*

La malade est mariée depuis sept ans et a eu une fausse-couche. Pas d'histoire de syphilis congénitale ou acquise et, en dehors de l'état du nez, rien ne permet de soupçonner cette affection. Depuis quatre ans la malade souffre des poumons et a des hémoptysies; le larynx et le nez sont également atteints depuis trois ans. A l'examen on trouve des signes physiques très prononcés de tuberculose pulmonaire; de nombreux bacilles de Koch dans les crachats et une laryngite tuberculeuse avec ulcérations. Mais ce qui rend surtout le cas intéressant, c'est la vaste destruction des fosses nasales; toute la cloison osseuse et cartilagineuse ainsi que les cornets ont complètement disparu; il existe par conséquent une grande déformation extérieure due à un affaissement du dos du nez, M. de Santi n'a jamais vu une aussi vaste destruction des fosses nasales se produire à la suite d'une infection tuberculeuse et quoiqu'il n'existe aucun doute sur la nature tuberculeuse du cas, il soupçonne fortement la syphilis d'avoir sa part dans la genèse de cette affection; autrement dit, il s'agirait, dans l'occurrence, d'un cas d'infection mixte.

En examinant le pharynx on constate l'existence d'une fente dans le pilier postérieur gauche, qui est suggestive d'une ulcération syphilitique. Le traitement suivi jusqu'à présent a été entièrement antituberculeux et les résultats en furent assez heureux pour préserver les poumons et le larynx d'une propagation de l'infection. Cependant l'auteur se propose d'essayer du traitement antispécifique.

M. le Président demande si les sinus sphénoïdaux ont été explorés. Quoique M. de Santi ne mette pas en doute la nature tuberculeuse de l'affection, il lui semble cependant que, pour produire une pareille destruction, quelque chose de plus que la tuberculose est nécessaire, et que ce quelque chose ne peut être que la syphilis. Il peut y exister, en même temps, une affection sinusienne.

M. Fitz-Gerald Powell pense que la malade est incontestablement atteinte de syphilis. La lésion n'a point l'aspect typique de la tuberculose tertiaire. Il a examiné le larynx et celui-ci lui paraît être le siège d'une affection syphilitique. En ce qui concerne le nez, il est convaincu que la destruction étendue des tissus osseux et mou est le résultat d'une ulcération syphilitique. La même remarque s'applique à la perforation du

pilier. Nonobstant le fait que le bacille de la tuberculose a été découvert dans le nez et qu'il existerait, paraît-il, des lésions tuberculeuses dans les poumons, il maintient son opinion que la lésion destructive du nez est due à la syphilis. Ce cas diffère beaucoup par son aspect des cas d'infection mixte observés par l'auteur et dont quelques-uns ont été présentés à la Société au cours de la dernière séance.

M. Bennett. — **Cas d'ulcération de la cloison du nez accompagné de fortes douleurs** *(Case of ulceration of the nasal septum with marqued pain).*

Miss H..., vingt-deux ans, entre en traitement dans le courant de 1898. La malade est pâle, fatiguée et souffre de fréquentes crises de gastralgie. La fosse nasale droite est obstruée. La cloison du nez est perforée; la respiration nasale est bruyante; dans le naso-pharynx il existe une abondante excrétion muco-purulente. Douleurs très prononcées dans le nez, surtout du côté droit, en haut, où les tissus sont considérablement tuméfiés.

La douleur et la tuméfaction augmentent graduellement. Une incision des tissus tuméfiés et l'application de glace pendant plusieurs jours a amené un léger soulagement. Des pommades antiseptiques, des fumigations au calomel, des iodures, etc., ont été tour à tour essayés, mais sans résultats appréciables.

En juillet 1898, la tuméfaction devient extrêmement prononcée et la douleur très intense. Sous la narcose éthérique on pratique un curettage de la cloison et une ablation partielle du cornet moyen. Légère amélioration pendant quelques semaines. Les tissus enlevés ont été, à plusieurs reprises, examinés au microscope, mais la cause de l'ulcération n'a pas été mise à jour.

Durant la dernière quinzaine, extension graduelle de l'ulcération au point que toute la cloison cartilagineuse est détruite. De temps à autre, petites et fréquentes hémorragies. Douleurs très intenses, tantôt sur l'un, tantôt sur l'autre côté et souvent accompagnées de rougeur du nez. Tuméfaction très prononcée de la cloison qui doit avoir l'épaisseur de près d'un pouce.

En mars 1901, la malade va consulter le Dr Bond, qui conseille l'ablation des tissus du cornet moyen pour atténuer la douleur occasionnée par la pression sur les tissus tuméfiés.

En juin, turbinotomie moyenne double et large curettage de la cloison tuméfiée. Quoiqu'il y ait une amélioration en ce qui concerne l'obstruction nasale, la douleur persiste aussi intense qu'auparavant.

M. Tilley conseille d'explorer les deux antres. Au niveau de l'orifice sinusien droit, on voit sourdre quelques gouttes de pus jaunâtre. S'il y a du pus dans l'antre, ce qu'il croit bien possible, M. Tilley est sûr qu'un drainage régulier amènera une amélioration considérable.

M. Dundas Grant pense qu'il s'agit d'une lésion tuberculeuse de la cloison. Il se peut que cela soit du lupus. Mais la lésion est trop vaste pour un ulcère simple perforant.

M. Scanes Spicer voudrait savoir où a débuté la lésion, sur le cartilage ou sur l'os. Dans le premier cas, il y a des chances que cela soit du lupus, dans le second de la syphilis.

M. Milligan se demande si l'on n'a pas affaire à une ulcération traumatique résultant du grattage du nez.

M. Lambert Lack opine également pour la syphilis. Il n'a jamais vu une suppuration sinusienne occasionner une lésion destructive de la cloison, tandis que dans la syphilis nasale, la suppuration sinusienne est fréquente.

M. Bennett répond que les sinus sphénoïdal et ethmoidal sont sains et il serait étonné de trouver les deux antres malades.

Dr Trivas.

ANALYSES DE THÈSES

Des arthrites rhumatismales et pseudo-rhumatismales du larynx, par le Dr V. Mourrut.

M. Mourrut étudie, dans son travail inaugural, les arthrites primitives de l'articulation crico-aryténoïdienne. Dans un historique très documenté, l'auteur rappelle les travaux de ses devanciers : Desbrousses (1861); Archambaud (1883); Liebermann (1875); Morell-Mackenzie, Ramon de la Sota y Lastra, Major, Simpson, et, enfin, le très intéressant article de Lacoarret sur les arthrites aiguës de l'articulation crico-aryténoïdienne (1891), ainsi que celui de Grunwald (1892) sur les inflammations primaires articulaires et péri-articulaires de la même région.

Viennent ensuite les faits signalés par Simanowski, Luc, Compaired, Newcomb, Rueda, Simons, Sendziak, et, plus récemment, Escat, qui a fait paraître un travail d'ensemble sur la question (1901).

Le chapitre de l'étiologie comprend, en dehors des manifestations articulaires du rhumatisme, les altérations du même genre, que l'on est susceptible d'observer dans la

scarlatine, la fièvre typhoïde ou la grippe, voire même la blennorragie. C'est, pour ainsi dire, un chapitre à côté de la question.

L'anatomie pathologique est fatalement écourtée, car, ainsi que le fait remarquer l'auteur, dans les nécropsies des maladies infectieuses à localisation sur les séreuses, on néglige d'examiner le larynx. Toutefois, il est permis de penser avec Lacoarret que l'on peut établir une analogie entre les arthrites ordinaires et celles du rhumatisme; dans ces cas, « la synoviale est injectée et les cellules épithéliales offrent des signes de multiplication ». La sécrétion est variable et le liquide épanché est séreux, séro-purulent ou purulent d'emblée; le périchondre est rouge, ramolli, épaissi, décollé du cartilage qui lui-même montre des traces d'irritation; il a perdu son élasticité; ses cellules prolifèrent et, dans quelques cas, on a trouvé les aryténoïdes en voie d'ossification ou ossifiés, soit en partie, soit en totalité.

L'auteur arrive ensuite à l'exposé des troubles fonctionnels, au nombre desquels la douleur spontanée ou plutôt une sensation de gêne localisée par le malade au niveau de l'angle inférieur de l'os hyoïde, occupe une place importante. Les phénomènes douloureux, surtout prononcés du côté malade, s'exagèrent pendant les mouvements du larynx et dans le décubitus dorsal (Grunwald). Les troubles respiratoires sont d'autant plus marqués que l'une seule ou les deux articulations sont prises et immobilisées, et que la tuméfaction articulaire ou péri-articulaire est plus ou moins considérable.

Les altérations de la voix varient suivant que les cordes vocales sont plus ou moins mobiles; on peut même observer de la véritable phonophobie. La déglutition est généralement pénible, difficile, et la plupart du temps douloureuse.

Quant aux signes physiques, on constate parfois, extérieurement, un gonflement du tissu cellulaire du cou, accompagné d'un léger érythème de la peau; Potain prétendait même qu'il s'agit alors de ces bouffissures légères, comme on en observe autour des articulations malades. La palpation est douloureuse. Quant à la crépitation signalée par

Grunwald, il y a lieu de se demander si elle est réellement aussi pathognomonique que le pense l'auteur, et si elle ne se produit pas, même à l'état normal.

A l'examen laryngoscopique, on constate habituellement une rougeur diffuse de tout le larynx, aussi bien de l'épiglotte et du vestibule que des cordes vocales, car il y a presque toujours une broncho-laryngite catarrhale concomitante. Le symptôme le plus important est la tuméfaction des saillies aryténoïdiennes siégeant à la base des aryténoïdes, de sorte que la région conserve souvent sa forme pyramidale, tandis que la base élargie est rouge et tuméfiée. La corde vocale, du côté atteint, est généralement immobilisée ou, dans tous les cas, se meut avec difficulté. On peut voir à l'examen laryngoscopique quelques petites oscillations se produisant pendant l'émission de la voyelle E. L'immobilisation de l'articulation peut être la conséquence de l'arthrite ou péri-arthrite, ou même de simples troubles musculaires, par action réflexe.

Parmi les symptômes généraux, on peut noter un léger état fébrile.

Dans une deuxième partie de cette étude, M. Mourrut étudie les arthrites crico-aryténoïdiennes, dont M. Escat a publié deux observations dans les *Archives de laryngologie*. Il est logique, en effet, de supposer que cette articulation n'est pas plus que les autres à l'abri du rhumatisme, mais cette partie de la question est encore à l'étude, car les douleurs, les troubles de la phonation et de la déglutition ne peuvent guère être caractéristiques; tout au plus l'aphonie permettrait-elle de songer à l'existence de cette lésion, surtout lorsque l'examen laryngoscopique aura démontré des cordes vocales rouges, sinueuses, avec une épiglotte abaissée.

La palpation au niveau des cordes inférieures du cartilage thyroïde éveille également une douleur très vive; c'est là un signe très important lorsqu'il coïncide avec ceux que nous venons d'indiquer.

A propos du diagnostic, M. Mourrut passe assez rapidement sur les différentes altérations susceptibles de déter-

miner les immobilisations de la corde vocale. Peut-être aurait-il pu faire un diagnostic différentiel avec les laryngites grippales à forme aryténoïdienne; le Dr Dupond a publié, en effet, en 1900, un travail sur une forme de grippe à type laryngé qui se rapproche singulièrement des faits d'arthrite crico-aryténoïdienne d'origine grippale rapportés par M. Mourrut dans son travail inaugural.

Les symptômes fonctionnels et locaux se rapprochent au point de pouvoir être confondus, de telle sorte que, lorsqu'on n'observe pas de lésions articulaires occupant les autres articulations ou lorsqu'on n'est pas en présence d'un malade nettement rhumatisant, il y a lieu de se demander si le diagnostic différentiel entre ces deux formes d'arthrite est toujours facile à faire et si, souvent, elles n'ont pas été confondues entre elles. Il y a là un point de pathologie qu'il eût été bon d'éclaircir, afin de pouvoir donner à l'une et à l'autre les caractères cliniques qui les distinguent.

Le traitement consiste à prescrire intérieurement des purgatifs salins ou bien de la révulsion extérieure, du repos de l'organe, quelques inhalations chaudes et contre l'asphyxie, la trachéotomie, au besoin, si la respiration du malade était menacée.

En résumé, il faut savoir gré à M. Mourrut d'avoir réuni dans son travail inaugural une série de faits sur lesquels l'attention n'a peut-être pas encore été appelée d'une façon suffisante, et d'avoir fait un travail utile et intéressant. (Thèse de Toulouse, 1902.)

REVUE GÉNÉRALE ET ANALYSES

LARYNX ET TRACHÉE

Laringite aiguë simulant la diphtérie, par les Drs Montagnon et Moindrot, de Saint-Étienne.

Au cours d'une bronchite d'apparence grippale, un enfant présenta du tirage qui dura six jours. On découvrit bientôt sur le plancher buccal une membrane grise, adhérente, isolée, affectant l'apparence d'une membrane diphtérique,

Un coryza violent accompagnait cette pharyngo-laryngite.

A l'examen laryngoscopique on n'observa que de la rougeur diffuse du larynx, mais pas de fausses membranes.

Un examen bactériologique permit, à deux reprises différentes, de constater que le bacille de Löffler n'était pour rien dans cette affection. Il s'agit d'une infection par cocci et streptocoques en chaînettes, c'est-à-dire d'une simple laryngite aiguë, et non d'une inflammation dyphtérique. (*Loire méd.*, 15 mai 1902, anal. *in Bull. méd.*, n° 5, 4 juin 1902.)

Dr Brindel.

OREILLES

Du traitement de la thrombose du sinus latéral consécutive à la suppuration de la caisse *(The treatment of thrombosis of the lateral sinus following middle ear suppuration)*, par le Dr E. B. Dench.

Vu la symptomatologie et l'histoire, souvent très obscure, de la plupart des suppurations de l'oreille moyenne, et l'impossibilité dans laquelle on se trouve très souvent de surveiller pendant un temps plus ou moins long les malades de la polyclinique, l'auteur croit que l'opération radicale est encore le seul moyen de procurer au malade une guérison certaine et de les mettre à l'abri de complications ultérieures.

L'opération doit être aussi complète que possible : on ne laissera pas le moindre foyer de carie, et on poursuivra l'os dans toutes les directions jusqu'à la dure-mère, de façon à enlever tout ce qui peut seulement paraître suspect. Lorsqu'on a mis le sinus latéral et à moins que celui-ci apparaisse à la palpation comme parfaitement sain et de dimensions normales, et que sa surface soit blanche et luisante, il ne faudra jamais négliger de pratiquer une incision exploratrice de sa paroi.

La ponction n'est pas d'une grande valeur, car il arrive souvent que l'aiguille ramène du sang liquide, lors même que le sinus est obstrué par un caillot et qu'il existe un commencement d'infection. Il va sans dire que l'incision du sinus ne sera faite que lorsque l'apophyse mastoïde sera débarrassée de tout foyer d'infection, qu'on aura fait sauter

toutes les cavités pneumatiques et qu'on aura pratiqué un curettage complet; on tamponnera ensuite l'antre avec de la gaze iodoformée et on nettoiera tout le champ opératoire; c'est alors seulement qu'on procédera à l'ouverture du sinus.

Les instruments devant servir à cette dernière opération seront stérilisés à nouveau.

Après avoir enlevé l'os qui recouvre la fosse sigmoïde sur une longueur de trois quarts de pouce environ, on exerce une pression au niveau de la partie supérieure du sinus et on incise jusqu'au niveau du coude à l'aide d'un bistouri droit, très tranchant. Lorsque le sinus est obstrué par un caillot, il n'y aura pas d'hémorragie ou celle-ci sera insignifiante. On introduit alors une curette et on enlève le caillot, de façon à provoquer une hémorragie de la partie inférieure. On supprime la compression de la partie supérieure du sinus et on exerce une compression au niveau de l'incision.

Lorsqu'on se trouve en présence d'un caillot organisé, il sera prudent de ne pas s'acharner à l'enlever, car, dans ces cas, l'infection n'est plus à craindre.

Lorsqu'on est parvenu à déterminer une hémorragie des angles supérieur et inférieur de la plaie du sinus, ou qu'on a trouvé la portion supérieure du vaisseau obstruée par un caillot organisé, et que l'hémorragie au niveau de l'angle inférieur n'est pas bien considérable, on fera bien de suspendre l'opération et attendre pendant cinq à six jours. Si, au bout de ce temps ou même plus tôt, on voit la température remonter et présenter des rémissions indiquant une infection pyohémique, on procédera sans tarder à l'excision de la jugulaire interne.

Voici comment l'auteur pratique cette dernière opération :

La veine jugulaire interne est exposée dans toute sa longueur, depuis l'insertion sternale du sterno-cléido-mastoïdien jusqu'au sommet de l'apophyse mastoïde. Vu la facilité avec laquelle cette veine peut être découverte au niveau de la partie inférieure du cou, on commencera par la disséquer dans cette région et, après l'avoir séparée de sa gaine, on la sectionnera entre deux ligatures. On saisit le bout

dorsal de la veine avec une pince à forcipressure qu'on fait tenir par un assistant, et on dissèque la veine jusqu'au tronc commun des veines faciale et temporale. Ce tronc est, à son tour, sectionné entre deux ligatures. Dans certains cas, les veines thyroïdes étant assez volumineuses, seront traitées de la même façon. On trouve aussi quelquefois une branche de communication entre les veines jugulaires interne et externe. Lorsque cette branche est assez volumineuse pour que sa section puisse causer une hémorragie considérable, on la sectionnera également entre deux ligatures. On aura disséqué de cette façon le tronc entier de la jugulaire, depuis la clavicule jusqu'à un point situé un peu au-dessus de la base du crâne. Arrivé à la limite extrême de la dissection, on appliquera deux dernières ligatures et on sectionnera encore une fois. On aura ainsi rendu toute infection impossible, surtout si l'on ajoute à ces deux opérations (ouverture du sinus et dissection de la jugulaire interne) une injection dans la plaie du sinus qui débarrassera le bulbe de la jugulaire des matières infectieuses qu'elle peut renfermer.

L'auteur fait suivre cette description de deux cas assez graves qui ont été complètement guéris à la suite de ce procédé. (*Amer. Journ. of med. sciences*, mai 1902.)

Dr S. Jankelevitch.

NOUVELLES

Nominations. — M. le Dr Silvio Genta est nommé privatdocent d'oto-rhino-laryngologie à la Faculté de médecine de Gênes.

M. le Dr Mermod (d'Yverdon) est nommé professeur extraordinaire d'otologie et de laryngologie en remplacement de M. L. Secretan, décédé.

M. le Dr Malioutine est nommé privatdocent d'oto-rhino-laryngologie à la Faculté de médecine de Moscou.

Bordeaux. — Impr. G. Gounouilhou, rue Guiraude, 11.

23e ANNÉE. N° 36. 6 SEPTEMBRE 1902.

REVUE HEBDOMADAIRE
DE
LARYNGOLOGIE, D'OTOLOGIE
ET DE RHINOLOGIE

DES GAZES A LA QUINOLINE NAPHTOLÉE
DANS LE TRAITEMENT
DES OTITES MOYENNES PURULENTES[1]

Par le Dr HAMON DU FOUGERAY, du Mans.

Dans une première communication faite en 1895, j'ai montré les avantages d'un nouveau mode de pansement des inflammations purulentes de l'oreille moyenne, auquel j'ai donné le nom de *tamponnement méthodique du conduit auditif externe par la gaze iodoformée.*

L'année suivante, continuant mes recherches sur ce sujet, j'ai exposé les résultats que j'avais obtenus avec diverses gazes antiseptiques : gaze iodoformée, gaze au sublimé, gaze salicylée, gaze boriquée, et surtout avec la gaze à la quinoline naphtolée de Haug, de Munich.

Enfin, la même année, j'ai publié dans les *Annales des maladies de l'oreille et du larynx* (juin 1896), une *Étude sur les diverses méthodes de pansement des otites moyennes purulentes chroniques.*

Je n'ai cessé, depuis cette époque, de travailler cette importante et intéressante question.

Le résultat de mes recherches, commencées en 1894, me permet, après huit années d'expériences, d'émettre deux

1. Travail communiqué à la Société française de laryngologie, mai 1902.

affirmations. La première, c'est que le *tamponnement méthodique du conduit auditif externe fait avec une gaze antiseptique est le mode de pansement le meilleur et le plus chirurgical des otites moyennes purulentes aiguës ou chroniques.*

La seconde, c'est que *la gaze à la quinoline naphtolée est, de toutes les gazes jusqu'ici fabriquées, celle qui s'adapte le mieux aux conditions particulières créées par les dispositions anatomiques de la région, et donne les meilleurs résultats.*

Je ne reviendrai pas sur ce que j'ai dit dans mon *Étude sur les diverses méthodes de pansement des otites moyennes purulentes*, en 1896. Les motifs que j'ai developpés alors pour montrer que le *tamponnement à la gaze antiseptique* est le seul mode de pansement rationnel me paraissent aujourd'hui devoir être maintenus.

Mais je crois nécessaire de compléter mes travaux précédents en ce qui regarde le choix de la gaze antiseptique.

Pendant ces huit dernières années, j'ai fait plus de 20,000 pansements pratiqués sur plus de 3,000 malades. Successivement j'ai expérimenté les gazes suivantes : gaze iodoformée, gaze au sublimé, gaze salicylée, gaze phéniquée, gaze boriquée, gaze au formol, gaze au chinozol, gaze à l'iodol, gaze au menthol, gaze à la résorcine, gaze au salol, gaze à l'acide crésylique, gaze au thymol, gaze à l'acide picrique, gaze à l'ichtyol, gaze à l'aristol, gaze à la quinoline naphtolée.

De toutes ces gazes, trois seulement m'ont donné de bons résultats, ce sont les gazes à l'ichtyol, à l'aristol et à la quinoline naphtolée. Mais cette dernière s'est montrée de beaucoup supérieure à toutes les autres par la constance de ses effets et surtout par son innocuité absolue.

Je me contenterai de rappeler seulement ici ce que je disais en 1896, à savoir que le conduit auditif externe se trouve dans des conditions anatomiques spéciales et ne saurait être comparé, comme on l'a fait, à un tube de drai-

nage. De plus, son revêtement cutané est des plus sensibles, et, conséquemment, tout pansement dirigé contre les affections inflammatoires de l'oreille moyenne doit avoir comme qualité première de n'exercer sur ses téguments aucune action irritante.

C'est pour cette raison qu'il faut faire un choix parmi les gazes antiseptiques, sous peine de s'exposer à aggraver une lésion, même bénigne, de la caisse du tympan. Mais mon but, dans ce nouveau travail, n'est pas de répéter ce que j'ai déjà écrit. Je désire seulement appeler l'attention de mes collègues sur la gaze antiseptique qui m'a donné constamment les meilleurs résultats, c'est-à-dire la gaze à la *quinoline naphtolée*, sur sa composition chimique, ses variétés et leurs qualités respectives.

C'est notre savant collègue, le docteur Haug, de Munich, qui, le premier, a employé la gaze à la quinoline naphtolée pour le pansement des suppurations de l'oreille moyenne.

Sur ses conseils, j'ai expérimenté moi-même, le premier en France, cette gaze, à ma clinique, pour la première fois, au commencement de 1896, et, depuis cette époque, je n'ai cessé d'en faire usage.

Cette gaze se présente dans le commerce sous trois aspects différents : il y a la gaze blanche, la gaze jaune et la gaze brune.

J'ai voulu connaître les raisons de ces colorations différentes, et M. Larochette, directeur de la manufacture d'objets de pansements antiseptiques de Villefranche-sur-Saone, a bien voulu très aimablement répondre à mes questions.

Voici d'abord comment on prépare la gaze à la quinoline naphtolée. Cette préparation comprend quatre opérations successives :

1° Faire une solution de naphtol dans de l'alcool faible (Naphtol 2 grammes dans alcool faible 98 grammes);

2° Peser 5 grammes de quinoline, les traiter par quantité suffisante d'acide sulfurique pour les neutraliser;

3° Verser la quinoline neutralisée dans la solution de naphtol et parfaire avec de l'alcool fort la quantité ci-dessus pour arriver à 200 grammes ;

4° 100 grammes de gaze préalablement stérilisée à 130° ou 135° sont imprégnés avec les 200 grammes de la solution de quinoline, puis passés à la presse pour bien imprégner les fibres de la gaze et ensuite portés à l'étuve pour être séchés à une température de 75° à 80° environ. Tel est le mode de préparation normal.

Le point important dans ces diverses manipulations est d'arriver juste à neutraliser la quinoline par l'acide sulfurique; on s'en assure avec du tournesol.

Il semble, au premier abord, qu'avec ce mode de préparation, on doive obtenir constamment un produit identique.

La gaze devrait donc être toujours la même et de même couleur.

Or, on constate que dans le commerce il n'en est pas ainsi, et que la gaze vendue sous le nom de gaze à la quinoline naphtolée est tantôt blanche, tantôt jaune, tantôt brune.

Cela tient à diverses causes.

D'abord la quinoline préparée en grand pour les besoins commerciaux est rarement pure; elle contient des ammoniaques composés dont les principaux sont: le *leucol,* le *pyrrhol,* la *lepidine* et autres amines.

Lorsque la quinoline obtenue par la réaction synthétique de Skraup, par exemple, est pure, elle se présente sous l'aspect d'un liquide incolore, fortement réfringent, à odeur désagréable caractéristique. La gaze préparée avec cette quinoline pure est blanche. Elle contient 5 grammes de quinoline et 2 grammes de naphtol pour 100 grammes de gaze.

Mais, le plus souvent, la quinoline employée contient d'autres bases : pyrrhol, leucol, lepidine, etc. Sa coloration varie alors du jaune brun au brun foncé. Dans ce cas la gaze est de couleur jaune. Cette même gaze jaune, si elle reste un

certain temps exposée à l'air, devient brune par oxydation. Il faut encore ajouter que le naphtol, à l'air, s'oxyde rapidement et communique aux gazes une teinte brune.

Il résulte de ce qui précède que la gaze préparée avec de la quinoline commerciale doit être jaune. Elle restera telle à la condition d'être immédiatement soustraite à l'action de l'air, d'être paquetée et entourée de papier protecteur tel que la papier paraffiné, sans cela elle brunit.

J'ai voulu examiner s'il existait des différences notables d'action thérapeutique entre ces trois sortes de gazes.

Il résulte de mes expériences, basées sur plusieurs milliers de pansements, que ces différences sont légères.

Cependant voici les indications qui me paraissent devoir être posées :

1° Dans les cas où l'oreille est facilement irritable, chez les personnes sujettes à l'eczéma, par exemple, la gaze blanche doit être préférée. Bien plus, je m'en suis servi efficacement dans les cas d'eczéma du conduit auditif externe.

2° Dans les cas ordinaires, la gaze jaune m'a paru plus antiseptique que la gaze blanche, et me paraît devoir être employée dans la majorité des cas.

3° Enfin, la gaze brune m'a paru avoir une action excitante réelle non négligeable, que l'on doit savoir utiliser dans les cas de suppurations atoniques de la caisse.

En terminant ce rapide exposé, j'ai une dernière observation à ajouter. Dans le traitement des otites moyennes purulentes aiguës ou chroniques, je me sers journellement de l'eau oxygénée à 12 volumes. Après nettoyage du conduit, je remplis ce dernier d'eau oxygénée, puis, je fais le tamponnement sans la faire écouler au dehors préalablement. L'eau oxygénée agit-elle chimiquement sur la quinoline naphtolée? je ne le crois pas; en tout cas, sauf la décoloration de la gaze jaune ou brune qui survient, je n'ai remarqué aucun changement dans l'action thérapeutique de la quinoline naphtolée.

Tels sont les quelques renseignements précis que je tenais à ajouter à mes publications antérieures.

En résumé, j'ai été le premier en France à appliquer méthodiquement l'emploi des gazes antiseptiques aux pansements des suppurations de l'oreille moyenne dans le double but d'agir en désinfectant le milieu et en drainant le pus par absorption.

Cette méthode me paraît de beaucoup préférable à toutes les autres et je suis entièrement convaincu que ceux de mes collègues qui voudront bien l'expérimenter en retireront toujours les résultats les plus satisfaisants.

INSTRUMENTS POUR LE MORCELLEMENT
ET L'ÉVIDEMENT DES AMYGDALES[1]

Par le Dr **Aimar RAOULT**, de Nancy, ancien interne des hôpitaux de Paris.

Je me suis attaché depuis deux ans à chercher à donner aux instruments utiles pour le morcellement des amygdales et l'évidement de la logette sus-amygdalienne des formes peu volumineuses et peu encombrantes, de façon à pouvoir évoluer facilement dans le fond de la gorge et à ne pas gêner la vue de l'opérateur. J'ai modifié à plusieurs reprises ces instruments et je me suis arrêté aux trois suivants. J'ai pratiqué avec eux un assez grand nombre de morcellements d'amygdales, et j'ai été très satisfait de leur emploi.

Ces instruments sont :

1° Un couteau boutonné, d'un centimètre de longueur environ monté à angle obtus sur un manche long et étroit *(fig. 1)*. Ce couteau est destiné à sectionner le repli semi-lunaire qui cache la fossette et les masses amygdaliennes qui y sont

[1] Travail communiqué à la Société française de laryngologie, mai 1902.

incluses. Il est introduit au-dessous de ce repli, la partie coupante dirigée en avant. En donnant de légers mouvements de va-et-vient, en sciant et en relevant la lame en haut, ce ligament semi-lunaire est sectionné très facilement.

2° Une serpe destinée à sectionner les adhérences situées entre l'amygdale et les piliers. Elle présente la forme du crochet à disciser de Châtellier. Le bec mousse est relevé et sert de chercheur pour pénétrer entre les brides des adhérences. Une fois qu'il a pu pénétrer entre celles-ci, l'instrument ne peut plus déraper, la partie concave coupante étant sur un autre plan que le chercheur, qui en est séparé par une légère saillie *(fig. 2)*. Les mouvements de déglutition du malade ne peuvent donc pas faire sortir la bride à sectionner de la gorge de la serpe. La destruction des adhérences se fait très aisément et très rapidement.

3° Un instrument destiné à morceler l'amygdale. Ce n'est qu'une modification de l'instrument présenté par moi à la Société, il y a deux ans. L'emporte-pièce a été remplacé par deux cuillers coupantes *(fig. 3)*. J'avais vu combien les pinces à cuillers de notre collègue, M. Vacher, donnaient d'excellents résultats pour le morcellement; mais les pinces de M. Vacher demandent que l'opérateur soit ambidextre, car il est impossible de morceler l'amygdale gauche en les maniant de la main droite.

Avec l'instrument que j'ai l'honneur de présenter à la Société, on peut, en le retournant, morceler l'une et l'autre amygdale. La pince est introduite fermée entre les piliers, puis on l'ouvre en faisant passer entre ses mors une portion de l'amygdale. Les cuillers sont rapprochées en serrant, puis on donne un léger mouvement de torsion à l'instrument, de haut en bas, et le fragment est très facilement sectionné.

Il faut s'attacher surtout à enlever le plus complètement possible le pôle supérieur de la tonsille et à bien évider toutes les masses amygdaliennes contenues dans l'intérieur

de la fossette et qui adhèrent aux parois. Aussi ai-je fait construire pour cet instrument deux pinces de calibres différents.

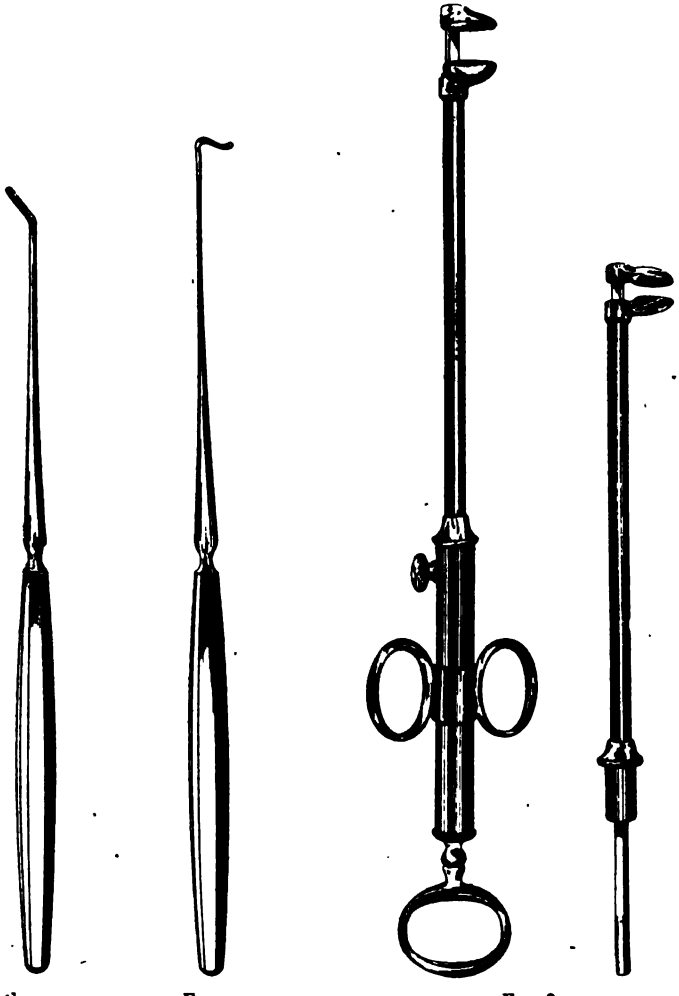

Fig. 1. Fig. 2. Fig. 3.

Avec la plus petite, il est très facile de curetter les moindres recoins de la fossette. En employant ce procédé, il ne s'écoule

qu'une très faible quantité de sang, et je n'ai jamais observé d'hémorragie véritable. On pourrait croire que dans la suite moignon amygdalien est irrégulier et déchiqueté; il n'en est rien. La cicatrisation une fois faite, il ne reste pas de lambeaux flottants, si l'opération a été faite soigneusement et complètement.

On n'éprouve une certaine difficulté que si l'amygdale est déjà sclérosée; il est bon alors de se servir de la pince à emporte-pièce. Il faut faire aussi une grande attention de ne pas pincer les bords des piliers; ce pincement est très douloureux, il provoque un arrachement de ces piliers et une petite hémorragie parfois un peu difficile à arrêter.

Le morcellement ainsi pratiqué est très bien supporté, même par les enfants. J'ai toujours la précaution de faire un badigeonnage avec une solution de cocaïne sur les piliers et sur le repli semi-lunaire. Je n'ai que dans de très rares cas endormi les opérés, quand il s'agissait d'enfants pusillanimes et ne voulant pas garder l'immobilité nécessaire.

L'instrument destiné au morcellement est complètement démontable; il peut donc être facilement nettoyé et stérilisé.

Tous ces instruments ont été construits par M. Grégoire à Nancy.

SOCIÉTÉ DE LARYNGOLOGIE DE BERLIN

Séance du 15 novembre 1901.

M. B. Frænkel présente un enfant de dix ans, ayant une **occlusion osseuse des choanes** et auquel il avait procuré un soulagement provisoire neuf ans auparavant, en pratiquant la perforation à l'aide d'un trocart.

M. Brühl. — **De la duplicité des sinus du nez.**

L'auteur a pratiqué l'examen de deux cents préparations. Une duplicité apparente peut être due à l'existence d'éperons osseux développés à l'inclinaison de la cloison des sinus frontal et sphénoïdal, à l'existence de membranes, de néoformations périostiques,

de kystes dentaires. On reconnaît qu'une cavité des sinus frontal, sphénoïdal ou maxillaire appartient au système cavitaire pneumatique du nez d'après l'existence d'une communication entre cette cavité et la cavité nasale. Pour les raisons embryologiques, l'importance anatomique d'une cavité de ce genre résulte du point où débouche son conduit, de sorte qu'une cavité débouchant, par exemple, dans le méat supérieur peut être considérée comme une cellule ethmoïdale.

L'auteur trouve que la duplicité réelle des cavités accessoires du nez est très rare, tandis que la duplicité apparente due à l'empiétement de l'ethmoïde sur les sinus frontal, sphénoïdal ou maxillaire est très fréquente et a une importance pratique considérable. Au cours de ces recherches, il trouva 28 fois dans l'os frontal, 1 fois dans le maxillaire supérieur et 9 fois dans le sphénoïde deux grosses cavités (sinus de la petite aile du sphénoïde) et vit sur vingt-deux préparations les cellules ethmoïdales postérieures pénétrer dans le sphénoïde. Le volume du sinus frontal était de 1,6 à 7,8 centimètres cubes, celui du sinus maxillaire de 7,8 à 14,6 centimètres cubes, celui du sinus sphénoïdal de 1 à 4,2 centimètres cubes.

Au cours de la discussion à laquelle prennent part MM. Peyser, Sturmann, Frænkel, Heymann et Brühl, on parle de déhiscences de l'orbite, de sorte que les lavages du sinus maxillaire par l'alvéole peuvent déterminer un gonflement de la joue et de la paupière. On discute également la question des kystes dentaires.

Séance du 10 janvier 1902.

M. Treitel communique un cas ayant débuté comme un empyème du sinus, mais où un examen plus attentif avait montré qu'il s'agissait d'une **nécrose syphilitique du maxillaire supérieur.** On enleva un séquestre de la paroi antérieure et quelques dents. Le sinus maxillaire était en communication avec le méat inférieur. La deuxième canine et une prémolaire sont tombées, mais n'étaient pas atteintes de carie.

M. Meyer cite un cas récemment observé par lui d'**ostéomyélite du maxillaire supérieur** qui, au début, en avait également imposé pour un empyème. Le maxillaire a été perforé par un praticien et le malade se présenta à la clinique dans un état septique; il y est mort. Le curettage avait montré qu'il y avait aussi de la nécrose de la muqueuse du naso-pharynx.

M. Nehab présente un malade atteint de **paralysie du crico-aryténoïdien postérieur droit** à laquelle il attribue une origine traumatique. Le malade reçut, notamment en 1866, un coup par arme à feu dans le bras droit, sans qu'on puisse trouver le point d'entrée de la balle. Huit semaines auparavant sont survenus des troubles de la déglutition et la voix devint voilée. Le malade ne présenté pas d'autres troubles; il est impossible de découvrir la balle, même à l'aide des rayons Röntgen. On voit, par contre, sur le skiagramme, sur une largeur de deux doigts, daus le voisinage de la moitié gauche du sternum, une ombre qu'on peut interpréter comme étant produite par des esquilles osseuses. L'auteur croit que la lésion récurrentielle a été provoquée par une formation verruqueuse survenue plus tard et produite elle-même par les esquilles osseuses.

Au cours de la discussion à laquelle prennent part la plupart des membres présents, des doutes ont été émis quant à la possibilité d'un rapport entre le coup de revolver et la paralysie du crico-aryténoïdien postérieur, cette dernière survenant trente-cinq ans après le premier.

M. B. Goldschmidt. — **Emploi de la gélatine dans les hémorragies du larynx.**

Un malade auquel il a pratiqué le curettage de la paroi postérieure du larynx atteinte d'une infiltration tuberculeuse, eut une hémorragie violente qu'il a été impossible d'arrêter par les moyens ordinaires. L'auteur pratiqua alors, au niveau de l'hémorragie, une injection de gélatine et l'hémorragie s'arrêta immédiatement et définitivement. Il recommande donc les applications locales de gélatine dans les cas de ce genre.

M. A. Rosenberg. — **De l'extrait surrénal en rhino-laryngologie.** (Cette communication a été publiée *in extenso* dans la *Revue*, n° 1, 1902, p. 14.)

Séance du 7 février 1902.

M. E. Meyer présente un malade qui a été soigné pendant neuf ans pour des **papillomes multiples.** Il avait subi la trachéotomie d'abord, la laryngo-fissure ensuite. La présence de granulations et les récidives des papillomes ont rendu le décanulement impossible. On enleva les tumeurs par la voie endolaryngée, mais le prolapsus de la paroi postérieure empêcha encore le décanulement, qui ne put être opéré qu'au mois de mai de l'année dernière. Actuelle-

ment le larynx est libre, les cordes vocales sont remplacées par des bandes cicatricielles étroites. Pendant la phonation, les bandes ventriculaires se rapprochent de la ligne médiane et sont projetées en haut, tandis que les cartilages aryténoïdes s'abaissent. Les ventricules de Morgagni se gonflent, ce qui se produit d'autant plus facilement que leur ouverture est très large à cause du retrécissement des cordes vocales.

M. Kuttner se prononce contre la laryngo-fissure dans les cas de papillomes multiples chez les enfants. Un enfant qu'il avait soigné a subi, dans l'espace de six mois, deux fois cette opération, et dut être trachéotomisé à cause de la récidive.

M. Katzenstein demande si le gonflement des ventricules ne se produisait pas déjà avant l'opération.

M. E. Meyer dit que non, que ce phénomène était tout simplement consécutif à l'opération.

M. E. Meyer. — **Cas de pemphigus.**

L'auteur présente ensuite un malade dont les gencives sont très rouges et qui portent des taches blanches dont le niveau dépasse celui de la muqueuse environnante; on en trouve de pareilles dans le pharynx; au début, elles ont les dimensions d'une tête d'épingle, et de la confluence de plusieurs d'entre elles résultent des taches plus étendues. Il existe une perte de tissu au niveau de l'épiglotte qui est réunie à la base de la langue par des bandes cicatricielles consécutives probablement à la diphtérie. Les taches disparaissent assez vite et sont bientôt remplacées par d'autres. On observe d'abord une rougeur de la muqueuse; au bout d'une heure apparaît une vésicule à contenu très clair et qui se trouve bientôt remplacée par une tache blanche à contours nets et entourée d'une auréole rouge. Le contenu de la vésicule est quelquefois laiteux. Les mêmes taches se produisent aussi sur l'épiglotte, sur les aryténoïdes, sur les bandes ventriculaires et sur les replis aryépiglottiques. C'est un cas de *pemphigus,* il croit que sa première phase est toujours caractérisée par la formation de vésicules.

M. Lautenschlager, qui le premier a vu ce cas, avait observé, au début, des hémorragies de la muqueuse, ce qui lui avait fait croire qu'il s'agissait d'un cas de maladie de Werlhof.

M. Treitel a le plus souvent observé des dépôts fibrineux dans le pemphigus.

M. Landgrof croit que c'est un cas incontestable de pemphigus.

M. A. Rosenberg présente un malade enroué depuis huit ans et qui est atteint d'une **tumeur du larynx blanche, irrégulière,** qui, venant du ventricule, recouvre la corde vocale gauche et soulève la bande ventriculaire correspondante. Il s'agit à son avis de *pachydermie.*

M. Schötz considère qu'il s'agit d'un papillome.

M. Heymann a observé un cas absolument analogue chez un ouvrier métallurgiste.

M. Reicher a également observé des cas analogues et ne croit pas que ce soit de la pachydermie.

M. Kuttner se prononce en faveur de ce dernier diagnostic, attendu que ce qu'on appelait autrefois papillome est désigné depuis Virchow sous le nom de pachydermie verruqueuse.

M. E. Meyer a observé un cas analogue où l'examen microscopique de la tumeur avait montré qu'il s'agissait de pachydermie.

M. A. Rosenberg. — Qu'il s'agisse de pachydermie ou de papillome, peu importe; si l'on veut absolument désigner cette affection sous le nom de papillome, il faut joindre un adjectif, attendu que par son aspect cette tumeur diffère notablement des papillomes ordinaires.

M. Alexander présente un homme de trente ans ayant une **voix fistuleuse.** Sa voix a mué en temps normal et jusqu'il y a onze ans il avait une voix de poitrine. Depuis trois ans il se livre à des excès sexuels. L'examen objectif ne révèle rien de pathologique.

M. A. Meyer fait la démonstration de son **procédé d'éclairage simultané des deux sinus frontaux** sur une malade chez laquelle l'ablation du bout antérieur du cornet moyen a été suivie d'une amélioration du côté correspondant. On voit toujours, en se servant de son procédé, une différence d'éclairage entre les deux côtés, différence qui échappe lorsqu'on se sert du procédé ordinaire.

M. Klaus a essayé les deux procédés sur de nombreux cadavres et les trouve également efficaces. L'ombre est due le plus souvent à l'épaisseur de l'os.

M. A. Meyer considère, après de nombreuses expériences, son procédé comme supérieur au procédé ordinaire.

Discussion de la communication de M. A. Rosenberg sur l'extrait surrénal en rhino-laryngologie.

M. Heymann présente une série de nouvelles préparations d'extrait surrénal et se range à l'avis de M. Rosenberg.

M. Sturmann n'observa aucune action de l'extrait surrénal sur les gros vaisseaux, ni sur ceux de la partie antérieure de la cloison, ni sur la muqueuse congestionnée.

M. Scheier a observé une fois, à la suite de l'emploi de ce moyen, des crises sternutatoires très prolongées.

M. Hirschmann les a observées également dans un cas de coryza vasomoteur; dans les épistaxis, ce moyen lui a rendu de grands services; il permet, en outre, d'exécuter des opérations exsangues.

M. Katzenstein reproche à ce moyen que son emploi est suivi quelquefois d'un catarrhe purulent aigu et qu'il provoque, lorsqu'on l'emploie chez des chanteurs indisposés, des paresthésies et une sécrétion abondante. Il a observé deux fois des hémorragies secondaires.

M. Alexander a observé que les cornets hypertrophiés diminuent de volume plus rapidement qu'à la suite de l'application de cocaïne.

M. Bauhl a observé dans l'oreille le même effet anémiant que dans le nez.

M. Reichert a observé des phénomènes d'irritation assez prononcés à la suite de l'application de l'extrait surrénal; on ne doit donc pas l'employer dans les catarrhes aigus.

M. A. Rosenberg. — Il a une action calmante dans l'angine. L'orateur ne voudrait pas le voir employer dans la tonsillotomie et l'adénotomie, si ce n'est dans le cas où l'on a à craindre une forte hémorragie au cours de l'opération. Il n'agit pas naturellement d'une façon identique sur tous les sujets. M. Rosenberg n'a jamais observé d'hémorragies secondaires considérables, en tout cas pas plus considérables qu'à la suite de la cocaïne.

Les différences entre les expériences faites par différents auteurs dépendent en partie de l'emploi de préparations différentes,

---

Séance du 14 mars 1902.

M. Flatau présente un malade chez lequel il a pu, après lui avoir enlevé des fibro-myxomes du nez, reconnaître et guérir un **empyème des sinus maxillaire, frontal et ethmoïdal** ayant échappé jusque-là au diagnostic. Le naso-pharynx renfermait, au niveau des choanes, une collection purulente qui communiquait avec le sinus maxillaire. Ainsi qu'il a été dit, ces empyèmes sont guéris. Cette existence d'empyèmes latents multiples est assez curieuse, ainsi que les troubles auriculaires dont le malade s'était plaint au début.

M. Muschold croit que le terme *empyèmes latents* appliqué à ce cas n'est pas exact.

M. Treitel. — Les bourdonnements d'oreilles sont fréquents dans les sinusites.

M. Flatau dit qu'il appelle ces empyèmes latents parce qu'il n'a pas été possible d'apercevoir le pus.

M. Frænkel. — **Pachydermie et carcinome.**

Cas I. — Le 27 mars 1897 il existait de la rougeur et de la tuméfaction des cordes vocales et sur l'apophyse vocale droite on voyait une tumeur du volume d'un pois qui semble diminuer grâce à l'iodure de potassium. Au mois de juin le malade s'en va à Ems. Au mois de juillet la tumeur paraît plus grande, à surface plus rugueuse, empiétant sur les parties saines. A l'examen microscopique d'une pièce excisée on trouve des bourrelets atypiques. Ablation endolaryngée. Récidive au mois d'août. Le 20 octobre, la corde vocale droite est blanchâtre, rugueuse, l'apophyse vocale libre ; on voit seulement à la base de cette dernière un petit nodule rouge qui pénètre dans le tissu sain. L'examen microscopique montre qu'il s'agit d'un carcinome, on trouve des îlots épithéliaux isolés et des perles. Laryngo-fissure. Guérison. Au mois de mai 1898, on enlève des granulations. A la place de la corde vocale se trouve un bourrelet. La guérison se maintient encore en 1901. La corde vocale extirpée est divisée en coupes sériées dont l'auteur fait la démonstration.

Cas II. — Malade de soixante-quatre ans. Le 25 juin 1900, on trouve les deux cordes vocales rouges et tuméfiées. L'apophyse vocale droite est le siège d'un nodule du volume d'un pois, à base large. Iodure de potassium. Le 28 octobre le nodule a augmenté de volume. Examen microscopique : carcinome. La tumeur augmente toujours de volume. Le 9 novembre, extirpation endolaryngée de la corde vocale droite. Le 20 août 1901, le malade se porte bien. Il est mort depuis d'un carcinome *primitif* à cellules cylindriques de l'intestin.

Le diagnostic microscopique du carcinome n'est pas toujours facile ni certain. Ce n'est pas seulement dans le carcinome qu'on trouve des bourrelets atypiques. Il faut cependant tenir compte de l'atypie, surtout lorsqu'il s'agit non seulement d'une prolifération atypique vers l'intérieur, mais aussi d'une disposition atypique des cellules elles-mêmes. Les cellules basales font alors défaut ou sont irrégulières et les autres cellules épithéliales présentent également une structure irrégulière.

On ne trouve des îlots épithéliaux que lorsque le cancer existe depuis un certain temps déjà. Très souvent ce n'est qu'à l'aide de coupes sériées qu'on peut établir s'ils ne sont pas en rapport avec la surface.

L'anaplasie des cellules ne peut être reconnue sous le microscope; les altérations mytosiques sont d'un secours incertain; les formations perlées sont d'une grande importance, mais peuvent également survenir en dehors du carcinome, de même que les cellules conglomérées.

L'infiltration du tissu conjonctif s'observe dans toutes les tumeurs malignes, mais souvent aussi dans les bénignes.

Les pièces excisées rendent-elles l'examen microscopique possible?

Quelquefois oui! Lorsque par exemple on trouve des bourrelets atypiques, des alvéoles carcinomateuses, des perles et des cellules conglomérées. D'autres fois, le diagnostic reste douteux; il faut alors opérer par la voie endolaryngée, et lorsqu'on s'est ainsi assuré de la présence du cancer agiter la question de la laryngo-fissure.

Au point de vue cliniqne, la tuberculose et la syphilis sont faciles à éliminer; reste le diagnostic différentiel avec le papillome et la pachydermie. Dans le premier de mes cas, plusieurs confrères avaient diagnostiqué la pachydermie; il faut se demander si les deux affections ont existé en même temps ou successivement. Dans le deuxième cas, c'est l'examen microscopique qui a décidé de l'intervention.

Séance du 25 avril 1902.

M. Sturmann présente un **spray** qui est mis en mouvement par de l'acide carbonique liquide et produit un brouillard continu. Il se prête particulièrement aux grands lavages, dans l'empyème par exemple, mais peut aussi être employé dans les affections du nez et du naso-pharynx.

M. Hirschmann présente un **rhinolithe** extrait de la fosse nasale droite d'un sujet âgé de cinquante-deux ans, où il est resté pendant quarante-six ans entouré de granulations. Il envoyait un prolongement vers la queue du cornet inférieur gauche et était complètement séparé du corps étranger qui lui avait donné naissance, de sorte que si par accident ce dernier avait été avalé, on aurait pu croire qu'on se trouvait en présence d'un rhinolithe primitif. Le poids du rhinolithe, sans son noyau qui était formé par un bouton, était de 3 grammes et demi.

M. Treitel. — **Pharyngite grippale.**

Les catarrhes grippaux se distinguent des catarrhes ordinaires par leur durée seulement; dans les affections du nez, ils sont caractérisés quelquefois par des névralgies, dans celles du larynx par des parésies. Comme signe pathognomonique, il faut citer les taches blanc grisâtre décrites pour la première fois par Fränkel et qui laissent à leur suite des ulcérations plates. Dans un cas, l'auteur a observé dans le pharynx, sur les amygdales et sur les bandes ventriculaires, des taches opalescentes qui ont déterminé des ulcérations plates. Il a trouvé au niveau de ces taches des bacilles typiques de l'influenza. Dans un autre cas d'affection laryngée, les bandes ventriculaires étaient également le siège de taches, et cette fois encore on peut constater la présence de bacilles. Il considère que la recherche des bacilles est nécessaire au point de vue du diagnostic. Le diagnostic différentiel ne sera fait qu'avec la syphilis et le pemphigus.

M. E. Meyer. — Les taches blanches du larynx au cours de l'influenza ont des contours nets et leur niveau est plus élevé que celui de la muqueuse rouge qui les entoure. Il s'établit ensuite une vascularisation de la tache fibrineuse débutant par son bord et la muqueuse redevient normale. Il s'agit donc d'une inflammation profonde avec dépôt fibrineux. L'examen bactériologique de la sécrétion donne le plus souvent un résultat négatif; ceci tient à ce point que l'affection laryngée, ne survenant que plusieurs jours après le début de la maladie, les bacilles de l'influenza ont eu le temps de disparaître. Dans quelques cas de tuberculose, on voit survenir sur les deux cordes vocales des ulcérations symétriques qui ressemblent aux taches en question.

M. Sturmann. — Les taches blanches dépassant le niveau de la muqueuse disparaissent au bout de vingt-quatre heures, pour reparaître de nouveau, ce qui prouve qu'on se trouve en présence d'une desquamation épithéliale.

M. Ruhemann. — Les affections grippales du pharynx et du larynx ne présentent pas de tableau caractéristique; pour s'assurer de leur nature, on doit pratiquer l'examen bactériologique; les bacilles se maintiennent pendant très longtemps, quelquefois pendant plus d'un an, surtout dans la tuberculose. Il faut tenir compte de l'existence éventuelle d'une épidémie, de la production de troubles caractéristiques chez plusieurs membres de la même famille, de phénomènes nerveux.

M. Schötz. — Les dépôts blancs ne sont nullement caractéristiques de l'influenza; ils surviennent dans les catarrhes aigus mal soignés.

M. Heymann a également observé les taches blanches en dehors de l'influenza.

M. Kuttner les a observées dans les laryngites graves de nature différente. Microscopiquement, elles se présentent comme composées d'un

réseau fibrineux avec infiltration de petites cellules. Lorsque la membrane se soulève, il apparaît immédiatement une couche d'exsudat frais qui fait croire à la présence d'une seconde membrane. La couche fibrineuse s'étend de plus en plus, grâce à l'envahissement épithélial. Il s'agit donc d'une néoformation épithéliale, non d'une organisation de tissu nécrosé.

M. Treitel. — D'après les observations que j'ai faites dans le pharynx où l'on voit mieux le soulèvement de l'épithélium, il me semble qu'il s'agit d'un dépôt plutôt que d'une infiltration.

MM. Klemperer et Scheier. — **De la bactériologie du nez.**

Les auteurs cherchent à résoudre la question de savoir si les bacilles de l'ozène et du rhinosclérome sont des bacilles spécifiques et s'ils se distinguent de celui de Friedländer. Leurs recherches ont montré l'identité morphologique des bacilles de l'ozène et de ceux du rhinosclérome, qui diffèrent également très peu au point de vue de leur virulence. Ils ont trouvé, en outre, qu'un animal immunisé contre les bacilles de l'ozène présente une immunité également contre les bacilles du rhinosclérome et celui de Friedländer, et inversement. Quant à savoir si le sérum d'un animal immunisé contre le bacille de l'ozène ou celui du rhinosclérome ou celui de Friedländer préserve d'autres animaux contre une seule de ces variétés bacillaires ou contre toutes les trois, les auteurs croient que les produits chimiques qui apparaissent dans l'organisme animal, grâce à l'activité de ces trois variétés bacillaires et qui, dans l'expérience, agissant comme antitoxiques et comme produits agglutinants, possèdent des propriétés identiques.

Rien ne prouve que les bacilles qu'on rencontre dans l'ozène et dans le rhinosclérome constituent la cause efficiante de ces affections; ces bacilles ressemblent à celui de Friedländer et lui sont identiques, mais se multiplient beaucoup dans l'ozène et le sclérome, provoquent peut-être dans la sécrétion ozénateuse et dans le tissu scléromateux des modifications secondaires qui communiquent aux tableaux cliniques de ces affections leur cachet spécial. Il faut donc abandonner les termes : *bacilles de l'ozène, bacilles du rhinosclérome*, et ne parler que de l'ozène et du rhinosclérome à bacilles de Friedländer.

Séance du 3 mai 1902.

A l'occasion de son transfert dans un nouveau local (Clinique universitaire des maladies du nez et de la gorge), la Société

nomme membres correspondants : MM. Bosworth, Butlin, Mc Bride, Chiari, Gouguenheim, Hajek, Lange, Leffert, Lermoyez, Massei, Moure, Rauchfuss, Schmiegelow, Siebenmann.

Grabower. — **Des services que rend la laryngologie à la médecine** *(Die Förderung der Medicin durch die Laryngologie.)*

L'auteur expose d'abord les rapports entre l'œdème du larynx et les affections des reins et du cœur, parle ensuite de la tuberculose laryngée, mentionne la valeur diagnostique de la tuberculine, aborde la question de la dothiénentérie et des paralysies périphériques des muscles du larynx et s'arrête, en terminant, sur les rapports assez connus entre le larynx et le système nerveux central.

En ce qui concerne le centre de la phonation, Grabower affirme qu'il peut devenir le point de départ de phénomènes d'irritation, et cite des observations faites sur l'homme et qui confirment cette manière de voir. Sauf en ce qui concerne la sclérose multiple et l'hystérie, il est impossible, d'après les données existantes, d'établir les rapports incontestables entre les affections du larynx et celles du système nerveux central; les observations que nous possédons actuellement ne donnant que des renseignements insuffisants soit sur l'état du larynx, soit sur les résultats de l'autopsie, soit enfin, sur ceux de l'examen microscopique, surtout en ce qui concerne la moelle allongée. Nous sommes un peu mieux renseignés sur les rapports entre le larynx et les affections du bulbe. La découverte du centre de l'adduction par Semon et Horsley, et le fait que le centre bulbaire des mouvements du larynx est situé dans le noyau du vague, ce dernier étant le seul nerf moteur du larynx, constituent une contribution importante au diagnostic des affections bulbaires. Grabower s'attache à démontrer les rapports en question en citant les troubles laryngés qu'on observe dans le ramollissement en foyer du bulbe, au cours de la paralysie bulbaire progressive et de la pseudo-paralysie bulbaire, dans la syringomyélie et le tabes. Il discute ensuite la question de la synergie des muscles du larynx et de leur antagonisme, celle de l'innervation des antagonistes et du tonus réflexe des dilatateurs, celle enfin du centre respiratoire laryngé. Il termine en insistant sur la nécessité qu'il y a à découvrir la cause de la vulnérabilité plus grande des dilatateurs, et propose un moyen qu'il considère comme permettant d'aboutir à ce résultat.

B. Frænkel. — **Pachydermie et carcinome.**

L'auteur a pu constater dans deux cas le fait, non encore observé jusqu'ici, de la transformation de la pachydermie en carcinome. Le premier de ces cas, qui sera publié ultérieurement et dans lequel existait un carcinome des cordes vocales, a été opéré avec succès. Dans le deuxième cas, on put constater, le 25 juillet 1900, une pachydermie diffuse; rougeur et tuméfaction prononcée des deux cordes vocales dont la surface était un peu irrégulière. La corde vocale droite était un peu excavée au niveau de l'apophyse vocale et un nodule se trouvait dans l'espace sous-glottique correspondant à son tiers médian. Au mois de septembre de la même année, ce nodule avait augmenté de volume et l'examen microscopique d'un morceau extirpé avait montré que c'était un carcinome. Ablation de la corde vocale malade. Les préparations microscopiques présentaient l'existence soit isolée, soit simultanée, des phénomènes pachydermiques et carcinomateux.

Séance du 30 mai 1902.

M. E. Meyer présente un malade qui, à la suite d'une **périchondrite spécifique du cartilage cricoïde** avec juxtaposition des cordes vocales, eut, au mois de février de cette année, un accès de suffocation ayant nécessité la trachéotomie. Après l'ablation des granulations qui se trouvaient au niveau de la plaie trachéale, on pratiqua la dilatation du larynx à l'aide de bougies et de sondes en zinc. Les cordes vocales commencèrent progressivement à s'écarter et à manifester des mouvements d'abduction; le malade est décanulé depuis une semaine. A côté du traitement local le malade avait employé de l'iodure de potassium et de la salsepareille. Il respire bien actuellement. Les mouvements de la corde vocale gauche sont encore un peu limités, la droite dépasse la position cadavérique.

M. P. Heymann a dans un cas analogue obtenu la guérison à l'aide des bougies de Schrötter dans l'espace de deux mois et demi.

M. A. Rosenberg a obtenu, à l'aide de l'intubation ininterrompue pendant dix jours et grâce à des doses élevées d'iodure de potassium, une guérison durable dans un cas de périchondrite cricoïde spécifique.

M. Flatau présente une **électrode automatique** du larynx, portant en avant un compresseur.

M. Lennhof présente un malade dont la muqueuse épaissie du bord inférieur du cartilage thyroïde est le siège d'un ulcère sur la nature duquel, tuberculeuse ou syphilitique, il hésite à se prononcer.

M. Landgraf le considère comme tuberculeux, d'autant plus que la première manifestation de la maladie a été la toux.

M. Burchardt présente un malade atteint de la **maladie de Werlhof.** Après avoir mangé, le 3 février, de la viande hachée, le malade eut des nausées et des vomissements; le 12 du même mois il eut du purpura, des hémorragies au niveau de la muqueuse buccale, du voile du palais et de la membrane du tympan gauche; l'extraction de quelques racines cariées a été suivie d'une hémorragie qui a duré deux jours. Le malade n'a jamais eu d'hémorragies jusque-là et aucun membre de sa famille n'a jamais été atteint ni de purpura ni d'hémophilie. Depuis l'âge de dix ans il a toujours été mal nourri et se surmenait beaucoup.

M. Herzfeld a observé dans un cas de maladie de Werlhof, à la suite de l'extraction de polypes du nez, une hémorragie dont le malade ne se rétablit qu'au bout de plusieurs semaines. Le sang renfermait des cellules embryonnaires.

M. Burchardt a trouvé dans un cas les globules rouges diminués de 20 o/o, les globules blancs n'ayant pas varié en nombre, la teneur en hémoglobine réduite à 65 o/o de la teneur normale, pas de cellules embryonnaires.

Discussion de la communication de M. Frænkel sur la pachydermie et le carcinome.

M. B. Frænkel présente les préparations microscopiques de coupes sériées de la partie antérieure de la corde vocale gauche de son deuxième cas.

M. Kuttner. — Il existe certains rapports étiologiques entre la pachydermie et le carcinome; l'irritation chronique qui joue un rôle incontestable dans la pachydermie est probable dans le carcinome. Même sur des coupes longitudinales, le tableau histologique de la pachydermie présente des foyers épithéliaux, de sorte que la distinction microscopique des deux affections présente souvent des difficultés. La conception de Klebs d'après laquelle l'invasion progressive des vaisseaux et des espaces lymphatiques représenterait un passage de la pachydermie au carcinome (il a trouvé une fois une cellule épithéliale dans la lumière du vaisseau) n'est pas juste. Il n'a pas tenu compte de ce que 1° le carcinome présente une vitalité extraordinaire, tandis qu'une cellule pachydermique ne peut jamais traverser

un vaisseau ; 2° le carcinome est susceptible de généralisation. On ne doit pas oublier que le carcinome existe seulement là où on réussit à découvrir des formations épithéliales dans le tissu sous-cellulaire, séparé de la surface; sur des coupes isolées ceci est presque impossible, on doit toujours préparer des séries. En ce qui concerne l'infectiosité du carcinome, on en a rendu responsables les vacuoles, qui sont probablement des espaces dépourvus de membranes qui diffèrent des tissus voisins par leur contenu ; elles ont un contenu liquide et possèdent un corps qui ressemble à un noyau. La transposition du carcinome aux chirurgiens et aux infirmiers n'est pas encore démontrée d'une façon indiscutable. Ce qui plaide encore contre l'infectiosité du carcinome, c'est qu'on n'a jamais constaté la coexistence d'un cancroïde et d'un cancer ganglionnaire. Lorsqu'un cancer à cellules plates prolifère au dehors, l'épithélium de recouvrement ne subit pas une dégénérescence carcinomateuse, mais disparaît, il ne se produit ni néoformation, ni injection. Les vacuoles ne sont pas les porteurs de l'infection, car ni les cellules ni le noyau ne présentent aucune modification, pas plus que les cellules voisines.

M. A. Rosenberg. — La notion de pachydermie doit être étendue au delà des limites qu'on lui assigne habituellement. Sans parler des variations qu'on constate dans la hauteur et le siège des bourrelets et des excroissances, il faut y joindre aussi les cas dans lesquels on constate sur une ou sur les deux cordes vocales des proéminences blanches, dures, le plus souvent lisses, quelquefois rugueuses et qui, lorsque l'affection n'est pas limitée à de petites régions circonscrites, peuvent aussi être désignées sous le nom de *mycose*. Les tumeurs blanches, rugueuses, plutôt papillomateuses sont le plus souvent dû carcinome.

Les papillomes, ceux des bandes ventriculaires en particulier, ressemblent quelquefois à un bourrelet pachydermique; on voit souvent à côté d'eux des altérations pachydermiques circonscrites.

M. Grabower. — Les formations qu'on trouve dans le voisinage d'un carcinome de la peau ou de la matrice présentent une hyperplasie secondaire; il en est peut-être de même dans le carcinome du larynx. On devrait examiner attentivement l'intervalle qui sépare le carcinome de la pachydermie, dans le but de trouver des modifications qui constituent des transitions de l'un à l'autre; au point de vue pratique cela aurait une importance considérable. Lorsqu'on se trouve en présence du tableau d'une pachydermie, on doit se demander s'il ne s'agit pas d'une hyperplasie consécutive à la présence dans le voisinage d'un carcinome.

M. Kuttner. — Dans tous les états d'irritation chronique, par conséquent aussi dans le carcinome, on trouve dans le voisinage un épaississement pachydermique de l'épithélium ; mais cet épaississement ne permet pas à lui seul de conclure à l'existence d'un carcinome.

M. Grabower. — Ces deux processus existent l'un à côté de l'autre; il s'agit seulement de savoir s'il existe des passages de l'un à l'autre.

M. B. Fraenkel. — Les vacuoles se trouvent aussi bien dans le carcinome

que dans la pachydermie. Elles ne sont pas considérées comme jouant un rôle dans la production du carcinome; ce sont des formations qui ressemblent à un œil de perdrix et possèdent une membrane; on ne les a pas encore constatées dans les cancers superficiels.

A. Rosenberg.

BIBLIOGRAPHIE

Quelques réflexions sur les principes du traitement local dans les affections des voies respiratoires supérieures *(Some thoughts on the principles of local treatment in diseases of the upper air passages)*, par Sir Felix Semon.

Nous regrettons vivement de n'avoir pu, pour des raisons indépendantes de notre volonté, analyser plus tôt le très intéressant livre de l'éminent laryngologiste anglais. La haute situation scientifique occupée par l'auteur, l'originalité et la hardiesse de ses idées, qui vont à l'encontre des opinions et des préjugés établis, en rehaussent considérablement la valeur et lui donnent un intérêt particulier.

Ce petit volume de cent trente pages est une édition spéciale de deux leçons faites par Sir Felix Semon au Medical Graduate's College and Polyclinic les 2 et 9 octobre 1901, et parues un mois après dans le *British Medical Journal* (nos du 2 et du 9 novembre 1901).

L'idée générale qui domine ce travail est que bien des affections des voies respiratoires supérieures sont susceptibles de guérir sans intervention chirurgicale, par le simple traitement expectatif, et qu'on ne doit recourir à une opération qu'en temps opportun et dans les cas où elle peut, seule, apporter la guérison. Mais l'auteur ne s'est pas borné à défendre ses principes, basés sur une expérience de nombreuses années; il prend en même temps position contre la tendance actuelle de traiter par de larges interventions les affections des voies respiratoires supérieures, et combat énergiquement ce qu'il appelle l'*intempérance opératoire*. On comprend aisément que les idées exprimées par Sir Felix Semon aient provoqué dans la presse médicale une vive polémique qui a duré près de deux mois.

Quels sont les principes généraux dont doit se guider le laryngologiste dans le traitement des affections des voies respiratoires supérieures? L'auteur avoue lui-même qu'on ne saurait penser à établir de pareils principes, et cela pour deux raisons : La première, c'est l'élément personnel, le tempérament du malade aussi bien que celui du médecin, qui joue un si grand rôle dans toutes les questions de traitement qu'on ne saurait trouver une formule unique, universelle, applicable à tous les cas. Les différences de caractère, d'éducation et d'intelligence nous obligent à approprier le traitement aux particularités individuelles de chaque cas.

La seconde raison, c'est le fait indéniable que nos idées, en ce qui concerne un traitement local ou général à adopter sont susceptibles de se modifier sous l'influence de quelque nouvelle découverte, et que ce qui paraissait essentiel et indispensable hier, peut devenir complètement inutile demain. Le traitement moderne de la diphtérie en est l'exemple le plus frappant. Et qui sait si ce dont nous avons été témoins pour la diphtérie ne se réalisera pas un jour pour la tuberculose laryngée et même le cancer!

Pour les besoins de sa cause, l'auteur a divisé les symptômes et les manifestations objectives survenant dans les états pathologiques des voies respiratoires supérieures en :

1° Affections de nature purement locales;

2° Manifestations locales d'une affection générale;

3° Manifestations locales dans le nez et dans la gorge dépendant d'une affection locale de voisinage;

4° Affection des voies respiratoires supérieures susceptibles d'exercer une influence sur d'autres organes ou parties de l'organisme. Cette influence peut être : *a)* de nature directe; *b)* de nature réflexe;

5° Symptômes locaux et sensations d'origine obscures.

Avec cet esprit de méthode scientifique qui le caractérise, l'auteur étudie le traitement local des affections les plus importantes des premières voies aériennes : tumeurs malignes du larynx, végétations adénoïdes, tuberculose, syphilis des voies respiratoires supérieures, asthme, etc. Nous n'insisterons pas davantage sur tous les détails dont ce travail

abonde, d'autant plus qu'ils ne nous apprennent rien de particulièrement nouveau.

Dans le dernier chapitre, qui est, d'après nous, le plus important, puisqu'il constitue, pour ainsi dire, la quintessence du livre, Sir Felix Semon montre la nécessité de toujours proportionner la gravité de l'intervention à celle de l'affection. Il s'élève ensuite énergiquement contre cette «intempérance opératoire» qui, depuis quelques années, tend à substituer, dans le traitement local des affections des voies aériennes, aux moyens thérapeutiques ordinaires, des procédés d'interventions larges, dont la gravité est en disproportion avec la lésion, et qui sont le plus souvent inutiles et dangereux, et n'ont d'autre résultat que de mettre le malade dans un état d'infériorité au point de vue vital et social. Cette «intempérance opératoire» est également préjudiciable aux intérêts du public et au corps médical. Le remède est, selon Sir Felix Semon, dans un rapprochement plus intime entre la médecine générale et la spécialité. Celle-ci sortira ainsi du cadre étroit où elle tend à s'isoler, tout en conservant un champ d'activité suffisamment vaste pour exercer son rôle éminemment utile.

Nous ajouterons, pour terminer, que le livre se lit avec un intérêt d'autant plus grand qu'il soulève un problème des plus importants, et que nous y retrouvons cette hauteur de vues et cette chaleur des convictions que l'auteur apporte toujours à défendre ses idées scientifiques. (Macmillan and C° limited, London, 1902.)

Dr Trivas.

REVUE GÉNÉRALE ET ANALYSES

BOUCHE ET PHARYNX BUCCAL

Deux cas de rétrécissements du pharynx, par M. Morestin.

Suivant leur siège, l'auteur classe les rétrécissements du pharynx en trois groupes : supérieur, antérieur, inférieur; puis il donne deux observations, l'une répondant au type supérieur, l'autre au type antérieur.

La première est celle d'un homme de trente-quatre ans, qui, atteint d'une syphilis qu'il avait méconnue, fut subitement pris dans la nuit d'une sorte d'accès de suffocation dont il fut effrayé. A l'examen, ce qui frappe le plus, c'est la luette, qui est transformée en un petit polype pédiculé, à peine retenu au voile du palais par un débris de muqueuse. La paroi postérieure du pharynx est presque totalement cicatricielle; le bord postérieur du voile est presque complètement adhérent à la paroi postérieure du pharynx, mais il n'y a pas de lésion en activité, pas de perte de substance. L'accès de suffocation doit être attribué au brusque détachement de la luette, car le malade respire assez facilement par le nez.

La luette enlevée, le malade se sent aussitôt un énorme soulagement; puis, après le traitement spécifique, peut quitter l'hôpital. L'origine syphilitique du rétrécissement n'est pas douteux; malgré la symphyse palato-pharyngée, le malade accusa peu de troubles fonctionnels, et eut à peine un léger nasonnement.

La seconde observation concerne un homme de trente-cinq ans, atteint de syphilis et qui, en même temps que de nombreux accidents secondo-tertiaires, vit son voile du palais se transformer en un voile induré, scléreux, qui prit de plus en plus complètement l'apparence d'une membrane tendue verticalement et transversalement, comme un rideau, formant une véritable cloison qui isolait complètement la bouche du pharynx, de sorte que le malade respirait par un orifice admettant à peine l'introduction de l'index. La respiration, l'alimentation, l'élocution étaient des plus pénibles; la langue avait disparu dans toute sa partie visible. Après examen minutieux de toute cette cloison, l'auteur résolut d'opérer sans retard : deux incisions suivies de sutures des tranches cruentées permirent de faire une ouverture large de 5 centimètres, qui permit au malade de mieux respirer et même de manger des aliments solides. Le résultat immédiat fut superbe; plus tard, l'orifice se rétrécit légèrement, mais le voile du palais forme voûte et non plus un rideau. Les fonctions s'exécutent assez bien, la déglutition est devenue parfaite, la phonation s'est beaucoup améliorée.

Revu neuf mois après l'intervention, tous les fâcheux symptômes dus au rétrécissement de l'isthme du gosier ont disparu; les bords de l'orifice sont souples, n'indiquent aucune tendance à la rétraction, ce qui permet d'espérer une guérison définitive. (*Bull. de laryngo-oto-rhinol.*, t. IV, 30 déc. 1901.)

Dr MERCIER BELLEVUE.

OREILLES

De l'audiométrie, par M. VASCHIDE.

L'auteur passe en revue les appareils exigeant l'emploi de toute autre technique que la voix, la montre, le diapason ou le mécanisme électrique.

En premier lieu se trouve l'appareil d'Itard, qui sert non pas seulement à mesurer la surdité relative, mais les améliorations progressives du sens auditif. L'appareil se compose d'un simple cercle de cuivre, percuté par un corps frappant sphérique, percussion dont on peut déterminer l'intensité grâce à un procédé aussi simple qu'ingénieux.

L'audiomètre de Politzer se compose d'un cylindre d'acier horizontal sur lequel un marteau de percussion vient produire le son en tombant sur le cylindre d'acier. Cet appareil présenterait, d'après l'auteur, de nombreux avantages.

Un autre genre d'audiomètre est le sifflet de Galton, destiné surtout à la mesure de la limite supérieure des sons perceptibles; il peut également servir dans la mesure de la hauteur maxima. Daprès Sanford, cet appareil sert surtout à montrer le caractère général des sons très élevés, et le fait que certaines personnes peuvent encore percevoir des sons que d'autres ne peuvent plus entendre.

Citons pour mémoire l'audiomètre de Jastrow, mais sur lequel on n'a aucun détail.

L'auteur fait ensuite l'étude critique de ces différents appareils.

La voix peut être utile dans le diagnostic des affections de l'oreille, mais elle ne peut servir à mesurer l'acuité auditive. La méthode orale est donc une infinie source d'erreurs. Des empiristes d'élite peuvent en tirer d'excellents résultats, mais au point de vue scientifique, on doit la con-

sidérer comme sans valeur. La voix est le diapason de l'intellect, mais c'est un diapason qui s'accorde et se désaccorde facilement.

La montre présente en petit tous les inconvénients de la parole, car le tic tac varie d'un spécimen à l'autre.

Le diapason, quoique plus précis, présente de sérieux inconvénients. Les vibrations varient suivant la longueur, suivant aussi la nature du métal dont ils sont faits.

Cependant, s'appuyant sur les recherches et sur les calculs de Bezold et Edelman, Baratoux dit qu'il serait facile d'avoir une unité de la mesure de l'ouïe acceptable par tous les otologistes.

Pour ce qui est des appareils exigeant l'emploi de l'électricité, les inconvénients sont les mêmes; ils changent de forme et de nature, mais persistent quand même

Itard et Politzer ont choisi un son métallique qui restreint et délimite l'audition dans une catégorie sonore définie. Leur principe est digne d'être retenu, mais les résultats sont infidèles. Quant au sifflet de Galton, il ne peut absolument servir comme critérium pour la mesure de l'intensité des sons.

Reste l'acousi-esthésimètre Toulouse Vaschide, qui, d'après l'auteur, répondrait à toutes les conditions que réclame un bon appareil pour la mesure des sensations des organes de relation; il permet une exploration auditive dans des conditions déterminées, et se prête comme une véritable unité de mesure acoumétrique. La méthode consiste à faire entendre par un sujet placé à une distance fixe, des bruits d'intensités progressives, déterminés par la chute de gouttes d'eau distillée d'un poids constant et tombant de hauteurs croissantes sur un corps métallique défini. De la sorte, les conditions du phénomène sont exactement déterminées, et les mesures prises par des observateurs différents seront comparables entre elles. L'eau distillée est un corps défini, et la plaque d'aluminium ne s'oxydant pas étant elle-même chimiquement définie, l'intensité vibratoire ne varie que par rapport à la hauteur de la chute de la goutte d'eau distillée. L'acuité acoumétrique semblerait donc trou-

vée. Les recherches faites à l'aide de l'acousi-esthésimètre sur des sujets normaux et sur des aliénés ont permis de déceler et de mesurer très exactement l'acuité auditive : au-dessous de vingt millimètres de hauteur, la goutte est rarement entendue dans un milieu tranquille; la hauteur de dix à douze millimètres peut servir de minimum perceptible. (*Bull. de laryngo-oto-rhinol.*, 30 déc. 1901.)

Dr Mercier Bellevue.

Traumatismes du temporal, par les Drs Lenhardt et Gascuel, du Havre.

Les auteurs ont eu l'occasion d'observer deux cas intéressants de traumatismes du temporal. Dans le premier cas, il s'agit d'un jeune garçon de quatorze ans, atteint d'otorrhée chronique gauche depuis sa première enfance, qui, en descendant d'un tramway, fut précipité sur le sol, le côté gauche de la tête portant sur un pavé.

Cette chute fut suivie de vomissements et de vertiges; on ne trouva pas de trace de sang ni d'écorchure. La région mastoïdienne gauche est seulement rouge et tuméfiée. A la palpation, on trouve une arête vive semblant indiquer qu'une partie de la mastoïde a été enfoncée de quelques millimètres. Le conduit est rempli de pus grumeleux, et le fond de la caisse est bourgeonnant; les parois du conduit sont normales.

En présence de l'état semi-comateux du sujet, l'intervention est décidée.

Après incision, on trouve une fracture d'un centimètre environ et dont la profondeur n'était que celle de la corticale.

Les parois brisées des cellules furent enlevées à la curette, et l'antre fut débarrassé des fongosités anciennes. Les suites de l'intervention furent des plus simples, et le malade échappa aux graves complications qu'aurait pu provoquer la présence d'une otite suppurée ancienne.

Dans le second cas, il s'agit d'un enfant de neuf ans, qui, étant tombé de voiture, eut la tête comprimée sur le sol par la roue du véhicule. A la suite, l'enfant perd du sang par

la bouche, par la narine gauche et par le conduit auditif du même côté. Il présente un strabisme convergent très prononcé et accuse une forte diplopie. Le menton et la lèvre inférieure sont déviés à gauche. Les mouvements de l'articulation temporo-maxillaire gauche sont supprimés. Le condyle est porté en haut et en arrière, et comme engrené dans une brèche osseuse; la paroi antérieure du conduit auditif a été repoussée en arrière, et c'est de là que vient le sang qui coule au dehors.

Le lendemain de l'accident, les symptômes sont les mêmes, mais l'hémorragie s'est arrêtée, l'état général reste bon, il n'y a pas de fièvre.

C'est la pression de la roue qui a agi sur le facial droit en le comprimant fortement sur le maxillaire inférieur, et qui a amené la paralysie. De plus, le condyle du maxillaire a été chassé de sa cavité articulaire et poussé dans le conduit auditif externe, dans lequel il s'est enclavé, en produisant sa déformation en avant et au fond.

Au bout de quelques jours, l'enfant a pu manger; la paralysie a été traitée par l'électrisation sans grand succès.

Le strabisme persiste; la diplopie a disparu. La question d'intervention pour décomprimer le nerf n'a pas été agitée. (*Rev. méd. de Normandie*, mars 1902.) Dr G. Dupond.

L'otologie et le praticien, par le Dr S. C. H. Moll.

L'auteur rappelle dans son article que la littérature otologique de nos jours rapporte un grand nombre de cas d'otites chroniques suppurées avec des complications intracraniennes.

Ce grand nombre diminuerait énormément si les praticiens savaient les principes de l'otologie, s'ils s'étaient familiarisés avec son examen et ses plus simples opérations, surtout si chaque médecin était pénétré de l'importance des affections de l'oreille, du nez et du naso-pharynx pour l'organisme.

L'auteur exige à l'heure actuelle qu'il ne soit plus permis pour les médecins une ignorance absolue à cet égard et plaide qu'on suive l'exemple de l'Allemagne où le Conseil

de la Confédération germanique a adopté des lois qui imposent aux candidats pour le doctorat quelque connaissance de l'otologie.

Pour généraliser cette connaissance, il recommande chaleureusement à ses confrères hollandais le travail de MM. les Drs Lermoyez et Boulay : *Thérapeutique des maladies de l'oreille*. Ce livre lui paraît satisfaire aussi bien aux besoins du médecin spécialiste que du praticien.

Pour tous deux, c'est un guide consciencieux, qu'on ne consultera pas en vain.

Les premiers y trouveront clairement les règles courtes suivant lesquelles il faut agir ou opérer, la thérapeutique, l'indication d'une opération, les résultats, bref, l'opinion, non pas d'un opérateur enragé, mais d'un otologiste qui opère suivant des indications très nettes, qui ne se laisse pas tromper par des résultats des cas améliorés (souvent pas améliorés du tout), qui est sceptique au point de vue de nouvelles opérations, mais chirurgien énergique quand il le faut.

Pour les praticiens, pour ceux qui aiment à savoir le point de vue actuel de l'otologie, c'est de même un livre excellent, dont la lecture les excitera à ne pas négliger les affections de l'oreille, leurs dangers et l'insouciance impardonnable des médecins étant clairement exposés. (*Med. Weckblad*, 29 mars 1902.) M.

Guérison spontanée d'une otite moyenne suppurée chronique par un évidement naturel (*Spontane Heilung einer Mittelohreiterung wie nach Radicaloperation*) (Travail de la consultation du Dr Alt), par le Dr Pick, de Vienne.

Un garçon de café de vingt-cinq ans, qui souffrait d'une otorrhée à gauche, vient consulter pour des douleurs auriculaires, très intenses au moindre mouvement de mastication. Il aurait des vertiges et des nausées fréquemment. A l'inspection, tout le pourtour de l'oreille atteinte est rouge et enflammé; dans le conduit, très rétréci, un corps dur, noirâtre, très fétide. Le Weber est latéralisé à gauche; le Rinne est négatif. L'extirpation du corps étranger est faite à la pince; c'était un séquestre cylindrique de 2 centimètres de long sur 5 millimètres d'épaisseur. Après quel-

ques lavages et instillations d'alcool boriqué, le fond du conduit se nettoie, et on voit que l'aditus communique largement avec le conduit par suite de la disparition de la partie profonde de la paroi postéro-supérieure. Il s'était donc fait là une stacke spontanée. L'explication donnée par le Dr Pick est la suivante : l'otite moyenne primitive avait amené une mastoïdite avec perforation de la corticale externe; le pus filtre le long du périoste de la paroi postérieure du conduit, jusqu'au fond, de façon à l'entourer en arrière et en avant, d'où carie et nécrose de toute la section osseuse. (*Monats. f. Ohrenheilk.*, avril 1902.) Dr BERTEMES.

NOUVELLES

Nomination. — M. V. Cozzolino, professeur extraordinaire à l'Université Royale de Naples, est nommé professeur ordinaire d'otologie et de rhinologie à la même Université.

NÉCROLOGIE

Docteur W. KIESSELBACH

Nous apprenons la mort du Dr W. Kiesselbach, professeur et directeur de la clinique otologique à l'Université d'Erlangen, décédé à l'âge de soixante-douze ans. Docteur en médecine à quarante ans, Kiesselbach se consacra pendant deux ans à l'étude de l'otologie.

Privatdocent d'otologie en 1881, à la Faculté de médecine d'Erlangen, il a été nommé en 1888 professeur extraordinaire d'otologie et peu après directeur de la clinique otologique à la dite Faculté.

Ses travaux les plus importants sont : *Excitation galvanique du nerf acoustique; Histologie des polypes de l'oreille; Rapports entre l'acoustique et le trijumeau, etc.*

Notre spécialité perd en lui un travailleur honnête et consciencieux

Bordeaux. — Impr. G. GOUNOUILHOU, rue Guiraude, 11.

23e ANNÉE. N° 37. 13 SEPTEMBRE 1902.

REVUE HEBDOMADAIRE
DE
LARYNGOLOGIE, D'OTOLOGIE
ET DE RHINOLOGIE

CONTRIBUTION A L'ÉTUDE DE L'OTITE MOYENNE AIGUË D'ORIGINE DIABÉTIQUE[1]

Par le Dr **Louis BAR**, de Nice.

L'oreille moyenne et l'apophyse mastoïde constituent les localisations otitiques les plus fréquentes du diabète. En effet, tandis qu'on ne sait presque rien sur les labyrinthites, qui, au dire de quelques auteurs[2], peuvent évoluer à l'occasion du diabète, nul n'ignore que le conduit auditif externe, revêtu du prolongement cutané des régions environnantes directement appliqué sur le périoste du méat, tout en ne se prêtant point volontiers aux manifestations profondes de cette maladie générale, en reçoit néanmoins comme empreinte que les diverses arthritides auxquelles elle expose. C'est ainsi qu'on y voit journellement évoluer la plupart des dermatoses et, plus fréquemment que toutes, les érythèmes divers, l'eczéma squameux, l'eczéma suintant, le psoriasis, l'acné, le lichen, etc., dermatoses le plus souvent sèches, mais presque toujours accompagnées de prurit. Une affection qui atteint profondément le conduit, souvent tributaire du diabète, est la furonculose. Le furoncle, en effet, affecte fréquemment

1. Travail communiqué à la Société française de laryngologie, mai 1902.

2. R. Schnaebelé, *Affections de l'oreille chez les diabétiques*. Thèse de Lyon, 1899; — Lannois, *Mémoires de la Société des sciences médicales de Lyon*, 1900.

le conduit. Il n'est pas toujours d'origine diabétique, mais il peut donner lieu à de graves erreurs de diagnostic, car, à cause de sa fréquence, à cause de ses ouvertures habituellement cratériformes, il affecte souvent l'aspect que prend dans le conduit auditif l'orifice fortuit, anfractueux et polypoïde (obs. II), d'un empyème des cellules marginales, et peut ainsi donner le change avec un accident de ce genre, accident grave, primordial parfois d'une mastoïdite diffuse, telle qu'on en rencontre si souvent dans le diabète. Eulenstein[1] cite un cas de phlegmon du conduit auditif externe chez un diabétique de cinquante-six ans, qui succomba dans le coma sept jours après qu'on eut incisé les tissus jusqu'à l'os dénudé de son périoste. Ce cas nous paraît avoir des analogies avec notre observation II, et, au même titre, peut n'avoir pas été autre chose qu'une mastoïdite développant dans tout le voisinage un phlegmon sous-périosté. Ce n'est point à dire que le diabète ne détermine de tels troubles dans l'oreille externe, mais c'est au moins indiquer que de tels cas doivent être diagnostiqués d'une manière précise, augmentant ainsi la liste déjà bien longue des accidents diabétiques profonds qui frappent l'oreille moyenne et ses dépendances. Le diabète, en effet, a établi là non point une de ses manifestations nécrobiotiques spéciales, mais, comme Eulenstein le tire de l'analyse critique des cas observés, il favorise simplement, à l'occasion de certaines circonstances morbides frappant l'oreille moyenne, de la grippe par exemple (obs. I et II), l'évolution de complications graves du côté de la mastoïde. Ces complications consistent dans une extension rapide du processus inflammatoire avec carie étendue, ou même nécrose de la substance osseuse. Les circonstances qui, chez les diabétiques, créent une prédisposition à ces complications sont de deux ordres, les unes relatives aux divers tissus et organes du corps, et par conséquent générales; les autres particulières à

1. Eulenstein, Des affections de l'oreille chez les diabétiques (*Archiv f. Ohrenheilk.*, 2-3, 1900).

l'organisation de l'oreille, et plus spécialement à la structure anatomique de l'apophyse mastoïde dont la consistance pneumatique favorise éminemment la localisation des prédispositions générales. Nul n'ignore ces prédispositions. Chez les diabétiques, en effet, à toute période d'évolution de la maladie, la désassimilation des tissus est augmentée : il y a, selon Chantemesse et Podwyssotsky [1], décomposition anormale de l'albumine des tissus et dégénérescence hydrocarbonée diffuse dans tout l'organisme. Aussi la fragilité de l'équilibre organique se manifeste-t-elle par une réceptivité excessive des malades à l'égard de toutes les atteintes morbides, par la diminution de chaleur produite, par l'apparition de glycogène en quantité anormale dans les divers organes (foie, rein, cerveau, etc.), par les dégénérescences parenchymateuses multiples (Ehrlich, Strauss, Futterer). Les diabétiques offrent ainsi une proie facile à l'invasion de tous les agents microbiens, et dès lors on comprend sans peine pourquoi les diverses épidémies grippales ou d'influenza de ces dernières années, marquant la gravité de leur infection, microbienne en général, sur les organes respiratoires et dépendances, ont frappé particulièrement les oreilles et déterminé chez les diabétiques des atteintes auriculaires si profondes. A toutes ces considérations si l'on ajoute la mention spéciale, faite par Ferreri [2], d'une « endartérite diffuse » qu'on trouve toujours parmi les altérations anatomo-pathologiques du diabète sucré, on comprendra non seulement les conséquences de cette artério-sclérose au point du vue de la situation générale des diabétiques, mais, dans les faits qui nous occupent, les dangers de carie et de nécrose à courir par l'os mastoïdien dont la consistance pneumatique nécessite pour sa nutrition une circulation intégrale.

Malgré des dangers si pressants, la mastoïde des diabétiques ne subit pas invariablement une influence néfaste de

1. Chantemesse et Podwyssotsky, *Les processus généraux*, 1901.
2. Cité par Chantemesse, *Processus généraux*, p. 24.

l'otite de voisinage et demeure parfois, comme dans notre observation III et dans les cas 2 et 4 de Eulenstein, à l'état latent d'inflammation avec sensibilité à la pression. Rare chez les enfants, où le diabète est d'ailleurs peu fréquent, la mastoïdite est, en conséquence, plus fréquente dans l'âge moyen, et particulièrement chez les malades n'ayant antérieurement jamais souffert de l'oreille. Les malades atteints antérieurement d'une suppuration chronique semblent en être à l'abri [1], sans doute pour une cause contraire à la disposition préparante invoquée, autrement dit parce que l'ostéite éburnante qui résulte généralement des suppurations otiques anciennes, offre à l'action nécrosante du diabète une résistance plus puissante que les trabécules osseuses si délicates d'une mastoïde normale.

Quoi qu'il en soit, lorsqu'un diabétique est atteint d'une inflammation aiguë de l'oreille, il faut s'attendre, dès le début même, à une participation très marquée de l'apophyse mastoïde, atteinte morbide qui domine la scène et relègue au second plan les symptômes auriculaires proprement dits.

L'otite du diabétique a généralement un début brusque et souvent obscur, frappant de préférence l'oreille droite [2], avec des douleurs très intenses qui, contrairement à ce qu'on observe dans l'otite moyenne aiguë ordinaire, ne diminuent pas après la perforation de la membrane du tympan [3] (obs. II). La sécrétion est, dès l'origine, très abondante, prenant souvent un caractère hémorragique (obs. I), et ne cède pour longtemps à aucun des moyens de traitement en usage. Mos a trouvé dans la sécrétion le diplocoque de Frankel-Weichselbaum et le streptocoque pyogène. Notre ami le Dr Vaudremer [4], de Cannes, que sa longue assistance à l'Institut Pasteur a rendu si compétent en pareille matière, avait noté

1. Friedrich, Beitrag zur diabetischen Ohrerkrankung (*Münch. med. Wochens.*, n° 10, 1900).
2. Urbano Melzi, *Bull. clin. scient. della Polianib. di Milano*, XI, 1901.
3. Urbano Melzi, *loc. cit.*
4. Dr Vaudremer. Voir plus loin observation I.

dans l'écoulement auriculaire de la malade qui fait le sujet de l'observation I une grande quantité de staphylocoques blancs et quelques streptocoques associés.

Mais six, huit, quinze jours après le début de l'otite[1], quelquefois beaucoup plus tard, huit ou dix semaines (obs. I et II), les complications mastoïdiennes (mastoïdites ou périostites mastoïdiennes) se déclarent insidieusement et obscurément parfois (obs. II), cependant le plus souvent avec une brusquerie et une intensité si remarquables qu'en très peu de temps il se produit une destruction osseuse très étendue qui transforme quelquefois en une seule cavité l'apophyse mastoïde et toutes les cavités de l'oreille moyenne (Schwabach[2], Korner[3], Melzi[4]). A des douleurs osseuses très vives, à un abattement général extrême avec ou sans fièvre, vient se joindre un œdème très étendu, très développé, qui abaisse les parois du conduit, le pavillon de l'oreille externe et se diffuse derrière ce pavillon, au point de gagner la loge temporale. Un œdème semblable, même en l'absence de tout autre symptôme, est le signe presque constant d'une ostéite diffuse de l'os sous-jacent; il révèle presque toujours, à l'opération ou à l'autopsie, une carie profonde, et indique par sa gravité extrême que dans une mastoïdite diabétique, attendre son apparition est souvent exposer le malade à mourir. L'affection exige donc une intervention aussi rapide que possible. L'intervention chirurgicale, à ce sujet, a été longuement discutée par Konig, Kraske, Israël, Sonenburg, Schuller, Kirchner, Kuhn et Korner, lesquels, sauf Kirchner, qui cite des observations contraires, ont rapporté des cas d'inflammation et de nécrose mastoïdienne guéris par la trépanation de l'apophyse, et affirmé la légitimité et la nécessité de trépaner, d'évider même

4. Lannois, *Mastoïdite chez les diabétiques* (XIIIe Congrès, internat. de méd., Paris, 1900).

1. Schwabach, *Deuts. med. Wochens.*, 1885, n° 52, obs.

2. Korner, *Archiv. f. Ohrenheilk.*, XXXIX, p. 61, 1889.

3. Urbano Melzi, Contributo alla casuistica dell' otite diabetica *(loc. cit.)*.

la mastoïde. Venue ainsi d'Allemagne, cette nécessité chirurgicale a chez nous, malgré les idées anciennes de Verneuil, si contraires à toute intervention chez les diabétiques, vaincu les résistances; et aujourd'hui bien peu de chirurgiens, armés de précautions antiseptiques rigoureuses qu'ici, plus que jamais, les circonstances comportent, ne sauraient refuser la trépanation rigoureuse d'une mastoïdite diabétique. Les dangers de pyhémie et de coma auxquels sont exposés les diabétiques rendent toutefois cette opération délicate. Tout dépend, en effet, de la quantité de sucre que renferment les urines et de l'acidité des tissus. Les éléments anormaux, sucrés et glycérinés, qu'on y trouve, fournissent, en effet, ainsi que l'ont démontré Karlinski, Ferrero, Ernst et la plupart des microbiologistes, d'excellents milieux de cultures aux microbes pathogènes les plus divers, rendant leur végétation plus rapide et favorisant leur pouvoir pyogène. L'analyse des urines sera, conséquemment, une précaution indispensable, seule capable d'indiquer le moment opportun pour intervenir. Si, en effet, la quantité de sucre est très grande, si l'acidité urinaire est très prononcée, l'opération est contre-indiquée jusqu'à ce qu'une diète appropriée à l'état diabétique amène sinon la disparition, du moins l'atténuation de ces deux principaux symptômes [1]. Les maladies qui compliquent le diabète (affections du cœur, du poumon, du rein, cachexie générale) contre-indiquent encore l'opération; aussi, n'est-ce que pénétré de toutes ces considérations qu'on doit, à bon escient, prendre une détermination radicale. Cependant il ne peut être perdu de vue que le danger est pressant, car l'évolution de l'affection est rapide; que plus on agit vite, plus les chances sont grandes relativement au succès local; qu'enfin la seule chance de succès final dépend d'une inter-

1. En pareil cas, il faut se souvenir aussi, avec Eulenstein et Lannois, que Naunyn considère une élimination d'ammoniaque de 3 grammes comme une menace d'intoxication acide, et qu'au-dessus de 4 grammes le malade est voué tôt ou tard au coma diabétique.

vention heureuse et rapidement entreprise. Malgré donc toutes ces difficultés, il convient d'opérer aussi vite que possible, ayant aussi longtemps que possible prévenu les dangers de la future opération par une diète antidiabétique préparatoire et par l'administration de bicarbonate de soude contre l'alcanité du sang. Enfin, il faut ne pas oublier que la narcose générale (chloroforme, éther) expose les diabétiques au coma, ajoutant à la glycosurie existante une glycosurie toxique. Pour éviter ce danger, quelques tentatives infructueuses ont été faites, substituant à l'anesthésie générale l'application d'une anesthésie simplement locale, mais on comprend sans peine qu'à une opération de pareille importance ne puisse suffire une telle narcose. Le coma diabétique peut, d'après Bauker, ne survenir que deux jours après l'opération.

Nous ne saurions terminer ce travail sans appeler l'attention sur un événement particulier qui peut arriver à l'occasion de l'intervention chirurgicale. Il s'agit de la suppression de la glycosurie qui, chez notre malade (obs. I), se produisit de plus en plus progressivement quelques heures après qu'elle fut opérée. Mme B..., en effet, éliminait avant l'opération et depuis longtemps 60 grammes de sucre par litre. Cette quantité baissa à 20 grammes dans les quelques heures qui suivirent l'intervention chirurgicale, et la glycosurie descendit les semaines suivantes de manière à ne plus marquer que des quantités indosables de sucre.

L'interprétation pathogénique de ce fait comporte, il nous semble, les explications à la fois les plus difficiles et les plus contradictoires. Si, en effet, dès le début de l'otite, ou à l'occasion de la mastoïdite, une aggravation glycosurique s'était produite avant l'opération, on eût pu voir dans la disparition du glucose l'action bienfaisante de l'opération même, provoquant une sédation sur le système nerveux, perturbé antérieurement par l'inflammation otique et ajoutant à l'occasion de sa perturbation une glycosurie passagère nerveuse à la glycosurie permanente antérieurement existante.

Or, et nous ne saurions l'oublier, la quantité de sucre était pendant la durée de l'affection d'oreille ce qu'elle était avant l'apparition de l'otite, et ne fut même pas augmentée quand, avec l'aggravation du mal, les secousses morales de la vie en danger ou le traumatisme de l'opération vinrent apporter leur appui.

D'autre part, nous savons que la disparition complète du glycogène du foie et des muscles [1] peut être provoquée non non seulement par le jeûne, mais aussi par une activité musculaire exagérée, ou même par l'accélération de la nutrition due à un processus fiévreux. Cette dernière condition, mise en relief par l'apparition de la fièvre, n'avait, comme nous le voyons, nullement modifié la sécrétion glycosurique de notre malade; bien au contraire, car la fièvre disparut après l'intervention chirurgicale, et le sucre diminua.

Comment donc interpréter le fait? En tous cas, et l'observation seule de nombreux faits pourrait en témoigner, il faudrait, au point du vue purement pratique, examiner si cette disparition de la glycosurie coïncidant avec l'opération n'est pas sinon une indication, du moins une espérance de plus en faveur des succès consécutifs à l'intervention chirurgicale.

Observation I. — *Diabète. Abcès mastoïdien. Trépanation. Guérison. Diminution très importante de la glycosurie. Réparation. Guérison.*

Mme B..., âgée de soixante-treize ans, arthritique, est atteinte depuis trente ans d'un diabète caractérisé par une glycosurie permanente avec élimination journalière d'une quantité de sucre d'environ 60 grammes. Cet élément morbide est d'autant plus à considérer qu'il paraît avoir une origine héréditaire affirmée non seulement par l'arthritisme de la famille, mais aussi par les accidents glycosuriques dont sa sœur est morte.

Etant en villégiature à Valence (Drôme) où le climat est particulièrement humide et froid, dès le mois de septembre Mme B... fut atteinte d'une grippe, les premiers jours légère, mais bientôt compliquée de douleurs dans l'oreille gauche, puis d'une otite

1. Chantemesse, etc., *loc. cit.*, p. 221.

moyenne suppurée. La suppuration se montra exactement deux jours après le début de l'otite. Mme B... arriva à Cannes aux premiers jours de novembre et confia le traitement de tous ses maux à notre très distingué confrère le Dr Vaudremer. Voici dans quel état elle se trouvait à son arrivée, d'après l'observation du Dr Vaudremer : un état général assez mauvais; cœur arythmique par asthénie ; catarrhe bronchique remontant à quatre ans; digestions lentes; foie congestionné, gros; polyurie de 2 litres par jour; glycosurie de 24 grammes par litre.

État local de l'oreille mauvais : en effet, l'oreille gauche est le siège d'un écoulement de pus blanchâtre, fluide, abondant. La région mastoïdienne est le siège d'une sensibilité diffuse, très nette, et d'un œdème léger, mais étendu. L'analyse du pus indique en grande quantité les staphylocoques blancs et quelques streptocoques associés. On prescrivit et on exécuta pendant plusieurs jours des lavages à la solution boriquée saturée ; de la glycérine boriquée après chaque lavage d'oreille, et matin et soir la vaseline boriquée dans le nez. Durant une quinzaine la malade resta dans le même état; après cette période il y eut accroissement de l'état morbide général et tout à coup le sucre fut éliminé à raison de 70 grammes par litre, tandis qu'en même temps des phénomènes méningitiques: céphalée, vertiges, barre de feu devant les yeux, propagation de la douleur à l'occiput, augmentation de l'œdème local, troubles cardiaques accentués. Température, 38°7. Réunis en consultation avec le Dr Sardou par le Dr Vaudremer, nous ne pûmes que constater un abcès mastoïdien, la gravité exceptionnelle de tous les symptômes et décider qu'une intervention sur la mastoïde, malgré l'état glycosurique habituel et l'état infectieux du moment, était la seule chance favorable à courir contre la mort certaine qui allait emporter la malade. Une trépanation du processus osseux mastoïdien eut lieu dès le lendemain matin sous la narcose chloroformique et malgré un état cardiaque mauvais (pouls filiforme, dépressible, etc.).

A ce moment, l'œdème régional s'étendait à toute l'apophyse et à la loge temporale. Nous trouvâmes du décollement périostique et l'os mastoïdien non encore nécrosé, mais sa table externe non pigmentée au lieu d'élection de taches noires caractéristiques. Tout se passa néanmoins bien; l'ouverture mastoïdienne laissa sourdre à l'instant un pus abondant et, après nettoyage de l'os et pansement antiseptique vigoureux, la malade sembla véritablement soulagée. Le cœur, en effet, était plus tonique. La glycosurie baissa aussitôt de 60 grammes à 20 grammes, et l'analyse des urines

faite régulièrement durant toute la maladie et la convalescence indiqua une diminution permanente de 40 grammes sur la quantité antérieure. Un régime approprié réduisit de plus en plus cette dose, à telle enseigne qu'à la fin de l'hiver il n'y avait plus que des quantités indosables.

Après l'opération, la cicatrisation des parties trépanées se fit d'une façon assez régulière, interrompue cependant par une menace de nécrose du temporal devenu sec, dur, grisâtre après décollement étendu; quelques séquestres mastoïdiens furent éliminés aussi. Enfin, pendant plusieurs mois une fistule persista dans cette région et se cicatrisa complètement dans le courant de l'année.

La maladie avait, nous le savons, débuté en septembre 1897. La mastoïde était manifestement atteinte d'ostéite diffuse et abcédée en janvier 1898. L'opération eut lieu en janvier; la guérison était acquise d'une manière générale en avril, et toute trace de fistule et d'ostéite avait complètement disparu en juillet, La guérison s'est maintenue parfaite. Le taux glycosurique constant depuis quelques années, sauf après la trépanation, a persisté, mais une cécité due à la cataracte diabétique a gagné la malade dans l'année même.

Obs. II. — *Diabète. Abcès mastoïdien. Trépanation. Guérison.*

M. G..., de Vienne, âgé de soixante-dix ans, est pris d'influenza dans les premiers jours de janvier 1901, avec localisation aux premières voies respiratoires,

Diabétique depuis de longues années, il continue malgré des soins rationnels et minutieux, à éliminer journellement 17 grammes de sucre par litre.

Dès le 21 janvier, il est pris tout à coup de douleurs dans l'oreille gauche, douleurs persistantes avec surdité croissante de ce côté, toutes choses pour lesquelles notre excellent ami et confrère le Dr Vivan, de Monte-Carlo, nous appelle.

D'emblée il s'était formé une otite moyenne suppurée avec douleurs très vives, paroxystiques, suivies rapidement d'une perforation spontanée du tympan. La suppuration ainsi établie, l'affection prit les allures d'une otite suppurée à marche lente, mais normale, traitée journellement tantôt par des lavages de lysol au 1/200, tantôt par des instillations d'eau oxygénée à 12 volumes.

Trois mois après, l'état restait le même et la suppuration persistait par le conduit lorsque tout à coup, le 5 avril, un petit abcès se forma à la paroi postéro-supérieure du couloir et nous parut le signe affirmatif d'une invasion des cellules limitrophes antérieures

de la mastoïde. Comme conséquence, la lumière du conduit devint plus étroite par tuméfaction, tuméfaction qui bientôt envahit le pavillon et toute la région du processus osseux. Le malade éprouvait de la lourdeur de tête, quelquefois du vertige; mais, en général, l'écoulement auriculaire se faisait d'une façon convenable, provoquant à peine et accidentellement une légère élévation thermique et une accélération du pouls.

Cinq jours après, le tympan est cicatrisé. Il demeure rouge et tuméfié, tandis qu'encore le pus s'écoule par le conduit, indiquant ainsi que par voie des cellules limitrophes la suppuration antrale fait issue au dehors. Toutefois la tuméfaction du processus mastoïdien s'accroît chaque jour davantage sous forme d'un œdème qui envahit la région périauriculaire, provoque la chute du pavillon dont elle laisse pourtant le sillon marqué. Enfin, douleur à la pointe de la mastoïde. A la paroi postéro-supérieure existe toujours une tuméfaction suppurante par laquelle le pus localisé dans la région continue à s'écouler.

L'état général du malade se maintient toutefois quoique avec déjà un peu de dépression cérébrale, mais intégrité des autres fonctions, diabète excepté.

A la fin d'avril, l'état général résiste toujours bien et la suppuration du conduit persiste encore sans changement manifeste. Le tympan, toujours cicatrisé, est tuméfié et indique que la caisse est pleine de liquide, tandis que par trois points de la paroi s'écoule le pus au niveau des cellules marginales. La région temporale est de plus en plus envahie par l'œdème qui, déjà, depuis plusieurs jours, occupe la région périauriculaire. L'état cérébral du malade ne paraît en aucune façon inquiété. Dans cet état, il entreprend le voyage de Monte-Carlo à Vienne où il va rejoindre son médecin, le professeur Politzer, pour y subir l'intervention opératoire que sa mastoïde réclame. Le malade a été trépané et a complètement guéri.

Obs. III. — *Diabète glycosurique. Otite moyenne suppurée. Myringotomie.*

Au mois d'avril 1901, M. V..., banquier à Saint-Pétersbourg, en villégiature à Nice, glycosurique, est atteint tout à coup d'une otite moyenne aiguë de provenance grippale accompagnée bientôt d'un exsudat catarrhal qui s'écoule librement à travers une perforation tympanique. Bientôt, l'orifice étant devenu trop étroit et l'écoulement insuffisant, nous pratiquons aseptiquement une myringotomie dont l'utilité est aussitôt visible. Pendant tout un mois, l'écoulement est variable de quantité et cons-

tamment séro-purulent; enfin, après quatre semaines, il devient séreux et persiste encore au moment du départ du malade, c'est-à-dire cinq semaines après le début, époque de son retour en Russie.

TUMEUR FIBREUSE DU PAVILLON DE L'OREILLE[1]

Par le Dr P. CHAVASSE,
médecin principal de 1re classe et professeur au Val-de-Grâce.

J'ai eu l'occasion d'opérer, il y a quelques mois, un cas de tumeur fibreuse du pavillon de l'oreille droite, qui m'a paru offrir quelque intérêt en raison de l'origine du néoplasme, de son siège et de sa constitution histologique, et dont voici l'observation.

Observation. — R..., soldat au 24e régiment d'infanterie, âgé de vingt-deux ans, cultivateur, entre dans mon service d'otologie, à l'hôpital militaire du Val-de-Grâce, le 10 décembre 1901, pour une tumeur de la partie supérieure du pavillon de l'oreille droite.

Dix mois auparavant, en mars, dans une chute accidentelle sur le sol, il s'est décollé légèrement le pavillon de l'oreille au niveau du sillon auriculo-temporal, mais sans plaie extérieure, et il est très affirmatif sur cette dernière particularité. Vers le mois d'août, il a constaté l'apparition d'une tumeur qui a pris un développement rapide et dont il demande à être débarrassé à cause de la difformité qu'elle occasionne.

Cette tumeur présente les caractères suivants : du volume d'un petit marron et presque divisée en deux lobes par une dépression transversale, elle siège à la partie antéro-supérieure du pavillon de l'oreille droite, à cheval, pour ainsi dire, sur le bourrelet de l'hélix, tout en s'étendant, surtout sur la face interne, vers le sillon auriculo-temporal qu'elle soulève et attire en forme de bride. Elle est recouverte par une peau, d'un rouge un peu violacé, sillonnée de veinules variqueuses et qui lui adhère dans presque toute son étendue. Elle ne présente aucune mobilité sur les tissus profonds et elle adhère également au fibro-cartilage du pavillon; elle est cependant libre d'adhérences dans la partie qui s'étend vers la région temporale.

1. Travail communiqué à la Société française de laryngologie, mai 1902.

De consistance ligneuse, elle est indolore spontanément et à pression. Sa face libre donne, à la palpation, la sensation de bosselures irrégulières, assez analogues à celles d'un enchondrome.

Les caractères de cette tumeur, son mode d'origine, la rapidité de son développement, me font porter le diagnostic de tumeur fibreuse d'origine traumatique, variété chéloïdienne.

21 décembre. — L'ablation de la tumeur est pratiquée et néces-

site le sacrifice de la presque totalité de la partie antéro-supérieure du pavillon, là où l'hélix s'infléchit en bas pour gagner la conque. Il en résulte une difformité, à laquelle je cherche à remédier par des sutures au crin de Florence, qui attirent le pavillon vers la région temporale. Pansement sec, aseptique.

25 *décembre*. — Lors du renouvellement du pansement, je constate l'échec de la réunion de la partie supérieure de la plaie, dû à ce que les fils ont sectionné les tissus. Le résultat laisse fort à désirer au point de vue esthétique; le bourrelet du pavillon se termine là brusquement, par un bord vertical, avec une large encoche qui atteint la fossa intercruralis, et il est trop détaché de la région temporale.

22 *janvier 1902*. — J'exécute une opération complémentaire qui a pour but de supprimer l'encoche due à la perte de substance et de rattacher, en ce point, le pavillon à la région temporale. Avivement un peu oblique et de haut en bas sur le bord du pavillon à suturer; excision, sur la région temporale, d'un étroit lambeau cutané pour obtenir une plaie verticale de dimensions correspondant à celles de l'avivement ci-dessus. Ceci fait, et après hémostase absolue, j'unis le bord du pavillon à la plaie temporale à l'aide de sutures au crin de Florence formant deux plans isolés, dont l'un, antérieur, réunit les lèvres antérieures des deux plaies, et l'autre, postérieur, les lèvres postérieures. Grâce à la précaution prise de ne pas saisir le cartilage avec les fils, un large affrontement est obtenu, sans aucune tension. Chaque plan de suture comprend trois fils; un fil complémentaire assure l'affrontement de la partie tout à fait supérieure des deux plaies.

28 *janvier*. — Ablation des fils; la réunion est complète et le résultat esthétique obtenu est des plus satisfaisants.

Le malade a quitté l'hôpital le 15 février dernier et ne m'a pas donné de ses nouvelles depuis cette époque.

Examen histologique de la tumeur. — Cet examen a été pratiqué au laboratoire du Val-de-Grâce par notre collègue Simonin. Sur une coupe d'ensemble, cette tumeur, qui mesure 35 millimètres dans son grand axe et 25 millimètres dans le petit axe, est blanche, d'apparence homogène.

Elle a été durcie à l'alcool, incluse dans la paraffine, coupée au microtome Minot, et soumise à la double coloration de l'hématoxyline-éosine.

Si on considère une coupe perpendiculaire au grand axe de la tumeur, on rencontre successivement de dehors en dedans :

1° *Épiderme.* — Une couche épidermique continue dont l'aspect est un peu modifié.

Les strates cornées sont très minces; le corps muqueux

Fig. 1. — Vérick. Obj. 2, ocul. 2.

Invagination en doigt de gant de l'épiderme dans le tissu connectif sous-jacent. Au niveau du collet de l'invagination, nodule inflammatoire.

est, au contraire, très prédominant et repose sur une basale cylindrique normale.

Toutefois, la ligne de séparation de l'épiderme et du derme sous-muqueux, au lieu d'être ondulée, est presque droite et régulière; les dentelures qui correspondent d'habitude aux papilles dermiques sont à peine indiquées dans la portion médiane de la tumeur; on les retrouve, mais moins accusées que dans la peau normale, vers la périphérie de la tumeur.

On voit, en quelques points, la couche malpighienne, ainsi que la basale, *s'enfoncer en doigt de gant* dans l'épaisseur du derme, à la façon d'un bourgeon renflé, se rattachant

à l'épiderme par un pédicule assez large, formé de cellules du corps muqueux.

Ailleurs, on trouve des formations épidermiques isolées, de forme ronde ou légèrement elliptique, composées, au centre, de plusieurs assises de cellules malpighiennes et à la périphérie de cellules cylindriques basales. Ces globes épidermiques, dépourvus de cellules cornées, paraissent dériver de la formation précédente dont le pédicule étranglé peu à peu par le tissu fibreux aurait disparu.

2° *Derme sous-muqueux.* — Le derme sous-muqueux n'a plus sa consistance normale. Au niveau du hile de la tumeur, on ne trouve plus le tissu connectif assez lâche, qui renferme d'ordinaire les vaisseaux papillaires, les glandes, des cellules graisseuses; tout cela a disparu pour faire place à un feutrage serré de faisceaux conjonctifs entre lesquels on aperçoit des cellules connectives, la plupart aplaties ou fusiformes; quelques rares capillaires rampent à travers ces faisceaux ondulés, dont la direction générale est orientée parallèlement à la couche épidermique, au voisinage du moins de cette dernière; c'est dans cette couche qu'on voit les globes épidermiques mentionnés plus haut.

Plus en dedans, on ne rencontre plus qu'une masse fibreuse compacte, épaisse, composée de gros faisceaux dirigés soit perpendiculairement, soit obliquement aux premiers, c'est-à-dire entre-croisés en divers sens. Dans quelques points, il y a tendance à la lobulation. Là, on ne voit plus de vaisseaux, mais quelques cellules connectives aplaties ou fuselées interfasciculaires.

On note, à nouveau, la disposition longitudinale et régulière des faisceaux connectifs au voisinage du périchondre; les vaisseaux sont assez nombreux dans cette couche et entourés d'une zone fibreuse inflammatoire; on y trouve aussi des cellules jeunes indiquant un travail irritatif.

3° *Le périchondre et le cartilage* ont leur aspect normal.

En résumé : traumatisme sous-cutané, consécutivement auquel se développe assez rapidement une tumeur fibreuse, adhérente d'une part à la peau violacée qui la recouvre, et, d'autre part, au cartilage du pavillon. Ce traumatisme paraît avoir produit une vive irritation des couches épidermiques et du derme sous-jacent, qui a abouti à la prolifération de la

FIG. 2. — Vérick. Obj. 2, ocul. 2.

Le corps de l'invagination observé à un autre niveau est complètement isolé au milieu du tissu connectif.

couche malpighienne en certains points, puis à la transformation en une masse fibreuse, en un fibrome, du derme sous-muqueux. Ce tissu fibreux, de nouvelle formation, a amené l'atrophie des papilles dermiques et a séparé, dans quelques points, la couche malpighienne et la basale de l'épiderme et donné lieu ainsi à la formation de globes épidermiques enclavés dans son épaisseur.

Le travail irritatif se continuait profondément au voisinage du périchondre et du cartilage.

Rapprochant les caractères cliniques de l'aspect macroscopique et de la constitution histologique de cette tumeur, je la

considère non point comme un fibrome pur, mais comme une chéloïde formée dans une cicatrice sous-cutanée, aux dépens du derme du pavillon de l'oreille. Du reste, la distinction entre la chéloïde et le fibrome vrai est loin d'être extrêmement précise en ce qui concerne le pavillon de l'oreille en particulier. Je n'en veux pour preuve que la discussion qui s'est élevée à la Société de chirurgie, en 1896, à propos d'une communication de M. Audain sur les tumeurs fibreuses du lobule de l'oreille consécutives à la perforation de ce lobule. Ces tumeurs ont été considérées par certains chirurgiens comme des chéloïdes et par d'autres comme des fibromes. Ce qui me paraît caractériser les chéloïdes, c'est leur adhérence aux téguments, l'altération de la coloration de la peau, qui les recouvre, leur siège plutôt cutané que sous-cutané et leur tendance à la récidive. Laissant de côté ce dernier signe que je n'ai pas eu encore le temps de constater chez mon opéré, je retrouve tous les autres caractères de la chéloïde dans la tumeur fibreuse de mon observation : adhérence à la peau dans presque toute son étendue, développement dans le derme, altération des téguments qui la recouvraient, tels sont les motifs pour lesquels je l'ai considérée comme une chéloïde et non comme un fibrome.

Les tumeurs fibreuses, fibrome pur ou chéloïde, sont très rarement observées sur le pavillon de l'oreille, ailleurs qu'au lobule, qui est leur siège de prédilection, et c'est surtout pour ce motif que je publie cette observation. Lors de la discussion que j'ai rappelée ci-dessus, il en fut cité, à la Société de chirurgie, seulement deux cas, l'un par M. Kirmisson, l'autre par M. Quénu. Dans la quatrième édition de son *Lehrbuch der Ohrenheilkunde,* parue en 1901, Urbantschitsch n'en mentionne que trois cas.

En ce qui concerne le traitement, j'ai cru devoir recourir à la pratique la plus simple, à l'ablation de la tumeur, ce qui m'a ensuite rendu difficile le rétablissement de la forme du pavillon, assez largement échancré. Peut-être eût-il été préfé-

rable de s'adresser tout d'abord à l'électrolyse, que M. Quenu a employée avec un résultat excellent dans un cas de chéloïde diffuse, d'origine traumatique, du pavillon, allant de l'hélix jusqu'au lobule de l'oreille. L'inconvénient de ce dernier mode de traitement c'est qu'il est très long; il fallut à M. Quenu douze séances à quinze ou vingt jours d'intervalle. Il me paraît néanmoins préférable de l'essayer, lorsqu'il s'agit de chéloïdes très étendues, dont l'ablation chirurgicale aurait pour conséquence une mutilation irrémédiable du pavillon de l'oreille.

TUMEUR TUBERCULEUSE DE LA CLOISON[1]

Par le Dr J. MOLINIÉ, de Marseille.

Sans être d'une aussi extraordinaire rareté qu'on le croyait il y a quelques années, la tuberculose nasale n'est pas non plus d'observation courante: cette raison suffit à justifier la publication de nouveaux faits, surtout possédant, comme celui-ci, le contrôle de l'examen histologique.

Observation. — Il s'agit, dans mon cas, d'un homme de trente-six ans, exerçant la profession de photographe. Pas d'antécédents héréditaires; son père et sa mère sont vivants et bien portants; il a des frères et des sœurs en bonne santé. Personnellement sa santé n'a jamais été altérée; il est marié et père de famille. Pour la première fois, en décembre 1900, il a contracté une maladie sérieuse: une grippe, après laquelle il s'est mis à tousser et à maigrir. Des soucis matériels très sérieux sont encore venus aggraver son état.

Dans les premiers mois de 1901, s'est produite une certaine gêne de la respiration nasale du côté droit. La sécrétion nasale est en même temps devenue plus épaisse et plus profuse. Peu à peu la perméabilité du nez s'est amoindrie et l'occlusion a été complète vers le mois de juin 1901. C'est à cette époque que je vois le malade pour la première fois. Son visage est amaigri, son teint blafard. Il tousse fréquemment et l'auscultation dénote une tuberculose pulmonaire au deuxième degré.

1. Travail communiqué à la Société française de laryngologie, mai 1902.

Examen rhinoscopique. — La fosse nasale paraît normale à gauche; dans la narine droite on aperçoit une tumeur rougeâtre venant en avant jusqu'à 1/2 centimètre du bord libre de la sous-cloison, remontant en haut et en arrière et venant par sa surface libre au contact de la face interne de l'aile du nez. Sa base d'implantation, très large, remonte en arrière, le long du cartilage.

Cette élevure n'a jamais donné lieu à aucun écoulement de sang, elle est indolore spontanément et à la pression. Le pourtour des narines n'est ni rouge, ni infiltré, ni excorié.

Spontanément, le malade déclare avoir depuis longtemps l'habitude de s'introduire les doigts dans le nez. L'ablation de cette tumeur se fait très simplement à l'anse galvanique. Retirée du nez, elle affecte la forme et les dimensions d'une amande sèche. Convexe et finement granuleuse du côté libre, sa surface de section est large.

Soumise à un histologiste, voici la note qui nous a été remise :

« Ce qui frappe au premier abord, c'est l'énorme production de cellules géantes. Le tissu de la tumeur est formé de cellules épithélioïdes; les leucocytes sont très abondants et dans les vaisseaux sont disposés ces amas marginés.

» La surface est en grande partie ulcérée, comme le montrent l'absence d'épithélium et le sang coagulé. Dans les autres points non ulcérés, il existe de l'épithélium pavimenteux stratifié, subissant en certains points la dégénérescence vacuolaire; au-dessous de cet épithélium, pas de papilles dermiques, pas de glandes. Ce fait peut tenir au siège de la tumeur (vestibule des narines) ou à la transformation du tissu d'origine qui a été complètement remplacé par l'invasion tuberculeuse. »

Après l'intervention, le malade n'a plus reparu de longtemps; c'est seulement en février 1902 que je l'ai revu.

Son état général est très altéré. La respiration courte, l'haleine putride, l'affaiblissement extrême attestent que le malade est à la période ultime de son affection. Il présente, en outre, une suppuration de l'oreille droite et des signes de mastoïdite.

Au point de vue nasal, voici ce que l'on constate :

Le siège de l'ancienne excroissance tuberculeuse ne s'est pas recouvert d'épithélium; il est indiqué par une surface grisâtre avec piqueté rouge. Le cartilage est en partie résorbé et la face opposée de la cloison est saillante, vraisemblablement atteinte d'infiltrations tuberculeuses.

J'ai perdu le malade de vue et j'ai appris qu'il était mort quelques semaines plus tard.

Les auteurs admettent que la tuberculose peut se manifester dans le nez sous deux formes : l'une bien localisée et d'aspect végétant; l'autre diffuse et ulcéreuse.

La première est considérée comme un accident local pouvant survenir chez des sujets sains, sans avoir de répercussion sur l'état général. Après une phase proliférative cette tuberculose s'achemine vers l'ulcération.

Ces données classiques sont appuyées par les données ci-dessus, mais le principal intérêt de ce travail est de fournir, grâce à l'examen histologique, l'explication des modifications évolutives de cette forme de tuberculose nasale.

Ainsi que nous l'avons vu, la tuberculose végétante est à peu près exclusivement composée de cellules géantes dont la multiplication explique la rapide augmentation de volume, l'exubérance du tissu, mais elle porte en elle-même sa déchéance, car la fonte du nodule tuberculeux fait fatalement succéder l'ulcération à la végétation.

Vraisemblablement, sous l'influence de cet ordre de considérations, quelques auteurs (Texier) avaient proposé de désigner cette affection du nom de tuberculose *pseudo-œdémateuse*, comme rappelant cliniquement, par analogie avec la forme de tuberculose laryngée que l'on dénomme ainsi; mais en se basant sur cette analogie, il serait préférable de la dénommer tuberculose *infiltro-ulcéreuse*. Il nous paraît encore préférable de la dénommer *tumeur tuberculeuse* puisque le tissu néoplasique est exclusivement formé de nodules tuberculeux.

*
* *

Si la marche clinique de cette affection s'explique par sa constitution histologique, nous ne savons encore à peu près rien sur sa pathogénie. Tout porte à croire que la tumeur tuberculeuse du nez est la conséquence d'une inoculation directe du bacille sur la fibro-muqueuse vestibulaire; cette inoculation pouvant être la conséquence d'un dépôt de pous-

sière ou du grattage avec le doigt comme dans le cas présent.

Mais tandis que les causes de contamination sont excessivement fréquentes, la tuberculose des fosses nasales est très rare. Wellick, sur 476 autopsies de tuberculeux, ne l'a rencontrée qu'une fois.

Dans la dernière édition de son traité, Lennox-Browne la considère comme exceptionnelle et, plus récemment, Bar et Texier évaluent à une soixantaine le nombre d'observations aujourd'hui connues.

Est-ce donc que par l'insouciance des malades cette affection est passée inaperçue, ou bien par défaut d'examen histologique cette lésion a-t-elle été inconnue, cela n'est pas douteux; mais il y a aussi dans la fibro-muqueuse des conditions de résistance qui la rendent en quelque sorte réfractaire et qui ne font défaut que dans des circonstances rares et mal définies.

SOCIÉTÉ DE LARYNGOLOGIE DE BERLIN

Séance du 7 juin 1902.

M. Frænkel présente la **préparation d'un carcinome de l'œsophage.**

Six mois auparavant, M. le professeur Glück avait enlevé au malade le larynx, une grande partie du pharynx et de l'œsophage. L'alimentation se faisait très bien à l'aide d'une sonde. Il se produisit ensuite une récidive qui avait envahi la colonne vertébrale et la trachée. Le malade est mort d'inanition.

M. Joseph présente un **nouveau porte-tampon pour le pharynx et le larynx.** Le tampon est placé entre les branches écartées d'un bâton métallique fendu, recouvert d'un tube fait avec une bande métallique contournée en spirale et formant une gaine qui glisse facilement au-dessus de la courbure du porte-tampon et fait tomber le tampon ayant déjà servi.

M. Demme présente : 1° un **dilatateur du nez** analogue à celui de Feldbansch et qui a été construit pour son usage personnel par un ingénieur qui était affecté d'une aspiration des voiles du nez.

2° Il présente ensuite une femme de soixante-trois ans à laquelle il a fait subir, quinze mois auparavant, pour un **carcinome de la corde vocale droite,** une extirpation partielle du larynx (corde vocale droite, bande ventriculaire droite, moitié droite du cartilage thyroïde, muqueuse de la paroi postérieure, cartilage aryténoïde droit). Pas de récidive, voix assez bonne. L'auteur se propose d'enlever la canule.

M. Meyer présente une **modification de la méthode d'éclairage du sinus frontal.** Il place la lampe ordinaire sur la ligne médiane du front, à un doigt au-dessus des sourcils. L'effet produit par l'éclairage se traduit par une image qui ressemble à un papillon rouge.

M. Scheier. — **De l'ossification du larynx chez les eunuques** *(Ueber die Verknöcherung des Kehlkopfes bei Eunuchen).*

Sur le skiagramme du larynx d'un eunuque pris par M. le Dr Taptas, de Constantinople, l'ombre de l'os hyoïde apparaît avec moins de netteté que d'habitude. Le cartilage thyroïde est ossifié dans sa partie postérieure jusque vers son milieu; dans la partie supérieure du cartilage, l'ossification s'étend plus en avant que dans la partie inférieure. La corne supérieure du cartilage thyroïde ne présente pas trace d'ossification, il n'existe pas non plus de noyau d'ossification au niveau de l'angle. L'ossification du cartilage cricoïde s'étend moins en avant que celle du thyroïde. Cette variété d'ossification correspond à celle qu'on observe chez la femme. La reproduction au moyen des rayons de Röntgen du larynx d'un hermaphrodite de vingt-deux ans qu'on avait considéré jusque-là comme appartenant au sexe féminin montra une ossification de la partie postérieure du cartilage thyroïde et du bord inférieur jusqu'en avant. Il s'agissait donc du type masculin. Les résultats de cet examen, joints à ceux qu'avait donnés l'examen des organes génitaux, firent déclarer l'individu en question comme appartenant au sexe masculin.

R. Du Bois-Raymond et Katzenstein. — **Des mouvements du larynx pendant la respiration artificielle** *(Ueber die Bewegungen der Kehlkopfes bei künstlicher Athmung).*

a) M. Du Bois-Raymond. — Ce sont les irritations produites par le

sang et par le vague qui déterminent les excitations du centre respiratoire. Cette excitation ainsi produite se communique d'une façon exactement déterminée aux différents groupes cellulaires moteurs qui président aux mouvements des muscles de la respiration. Pour exclure l'irritation venant du sang, les animaux sont amenés dans un état apnéique; on voit alors se produire des mouvements du larynx; comme ces mouvements ne se produisent pas à la suite de la compression du thorax de l'animal mort, ils doivent être considérés comme n'étant pas de nature mécanique, mais comme une réaction de l'appareil moteur vivant. Les mouvements du larynx se produisaient également après l'élimination des irritations venant du vague, qu'on avait obtenues en créant un pneumothorax bilatéral.

Les différentes parties de l'appareil respiratoire se trouvent donc dans un rapport tel que les mouvements de l'une agissent comme une irritation des groupes de cellules motrices de l'autre.

Les mouvements du larynx peuvent aussi être considérés comme des réflexes provoqués par les changements de position du thorax.

b) M. Katzenstein. — Si, chez un chien en état d'apnée, on produit une irritation électrique de la cavité thromboïdale qui se trouve entre le bord postérieur du calamus scriptorius et une région qui se trouve en dehors et en avant dans l'ala cinerea, on obtient un mouvement inspiratoire.

Les auteurs ont toujours obtenu à ce niveau deux résultats: 1° une fermeture de la glotte à la suite de l'irritation du bord postérieur du calamus scriptorius; 2° une dilatation de la glotte à la suite de l'irritation de l'ala cinerea, d'une région située en dehors et en avant de la première. Ceci démontre que les constricteurs et les dilatateurs de la glotte sont innervés d'une façon équivalente. Après l'élimination des crico-aryténoïdiens postérieurs, les muscles transverse et crico-aryténoïdiens latéraux peuvent agir comme dilatateurs. Les adducteurs se montrent actifs non seulement pendant l'expiration, mais encore dans certaines circonstances, dans l'apnée, par exemple, pendant l'inspiration.

M. Grabower. — Il existe probablement une innervation simultanée des adducteurs et des abducteurs, dont les centres ne peuvent être séparés d'une façon précise; ils sont en rapport les uns avec les autres et avec les noyaux de la moelle allongée. La respiration laryngée est un phénomène partiel, non autonome.

M. Klemperer insiste aussi sur la synergie des adducteurs et des abducteurs. Les résultats de l'irritation sont inconstants dans beaucoup d'en-

droits. La respiration artificielle ressemble non à la respiration naturelle, mais à la respiration forcée.

M. Kuttner. — La position de la glotte est toujours une résultante des forces d'adduction et d'abduction. Lorsque, après l'élimination des crics aryténoïdiens postérieurs, la glotte ne se ferme pas, ceci est dû à une paresse des abducteurs ou à un excès de force d'abduction. Dans certaines circonstances les adducteurs peuvent servir à l'abduction.

Séance du 28 juin 1902.

M. Scheier présente : 1° une préparation sur laquelle on voit une cloison extrêmement mince séparer un **récessus du sinus maxillaire** d'un récessus analogue du sinus sphénoïdal, de sorte qu'un empyème du premier aurait pu très facilement envahir le second.

2° Une **anomalie du sinus frontal** ; on voit d'une part, à côté du sinus frontal normal envahi par une cellule ethmoïdale qui en est séparée par une cloison, une cavité accessoire possédant un conduit distinct.

M. Treitel présente la **préparation d'un carcinome étendu de l'œsophage** ayant pénétré à travers la paroi postérieure de la trachée sans l'ulcérer et en obstruant complètement la lumière. Le malade avait sa corde vocale gauche en position médiane, tandis que la droite exécutait encore au début de l'observation de légers mouvements d'abduction. L'examen à l'aide des rayons X avait donné un résultat négatif.

M. Alexander. — **Hypertrophie du cornet inférieur.**

L'auteur présente une malade dont la queue du cornet inférieur a atteint une hypertrophie tellement prononcée que tout le nasopharynx en est obstrué. Elle a, en outre, à la suite d'un anévrysme de l'aorte ayant refoulé la trachée à droite, une paralysie récurrentielle gauche et une paralysie du crico-aryténoïdien postérieur droit.

M. Finder. — **Sarcome mélanique de la paroi postérieure du pharynx.**

L'auteur présente un malade de cinquante ans, dont la paroi postérieure du pharynx est le siège d'une tumeur circonscrite, dépassant un peu le niveau du voisinage, ayant 6 centimètres environ de diamètre, nodulaire, dont la coloration, d'un rouge

foncé par places, varie du gris noirâtre au bleu noirâtre. A côté de cette tumeur se trouvaient encore quelques petits nodules noirs. L'examen microscopique d'une pièce excisée montra qu'elle était constituée par un enchevêtrement de trabécules formant réseau, ayant subi la dégénérescence hyaline et renfermant des cellules rondes. On trouve dans les mailles des globules sanguins tantôt bien conservés, tantôt dans différentes phases de décomposition. On voit encore de gros vaisseaux dont les parois ont subi la dégénérescence hyaline. Une autre portion mélanique de la tumeur montre une grande quantité de corpuscules pigmentaires de différentes dimensions qui recouvrent presque complètement le tissu composé de cellules fusiformes. On voit, par endroits, des cellules migratrices chargées de pigment et qui traversent l'épithélium pavimenteux épaissi qui recouvre la tumeur. Il s'agit, par conséquent, d'un sarcome mélanique.

M. Scheier. — **De l'architecture du larynx ossifié.**

La même régularité qui préside à l'ossification du larynx en général s'observe aussi dans la structure plus fine du tissu spongieux du larynx ossifié. Les cartilages du larynx ossifié bien macérés et séchés ont été divisés par l'auteur à l'aide d'une scie en ivoire, en feuillets frontaux qui ont été photographiés par les rayons Röntgen. Dans la division horizontale du cartilage thyroïde, on voit deux systèmes de trabécules situées les unes par rapport aux autres sous un angle droit et dont quelques-unes se dirigent d'arrière et de dehors en avant et en dedans et d'autres d'arrière et de dedans en avant et en dehors. Les unes sont situées perpendiculairement à la surface externe et atteignent par une tangente la surface interne; les lignes opposées ont une direction perpendiculaire à celles-là.

Au niveau de l'angle du cartilage thyroïde, les trabécules se dirigent le plus souvent de dehors en dedans. Il s'agit, dans le cas du cartilage thyroïde, d'une adaptation parfaite à la courbure, et il s'y manifeste une certaine finalité.

L'auteur parle ensuite de l'architecture du cartilage cricoïde et de l'os hyoïde.

M. B. Frænkel ne peut croire à une certaine disposition statique, attendu que le larynx ne s'ossifie que tardivement.

A. Rosenberg.

REVUE GÉNÉRALE ET ANALYSES

NEZ ET PHARYNX NASAL

La rhino-pharyngologie dans la pratique journalière, par le Dr Aristide MALHERBE.

L'auteur classe les rhinites suivant la forme aiguë ou chronique, suivant l'origine interne ou externe, et, d'après sa classification, institue tantôt un traitement local, tantôt un traitement général.

La rhinite aiguë est tantôt essentielle, c'est-à-dire constitue à elle seule toute la maladie, tantôt elle est symptomatique d'une maladie générale en évolution, ou une complication d'une autre affection des fosses nasales : végétations adénoïdes, polypes, corps étrangers.

Les symptômes varient avec la cause de l'inflammation : au début, irritation des fosses nasales s'accompagnant d'éternuements; puis hypersécrétion avec fièvre et frisson; céphalées, puis gêne respiratoire due à l'hypertrophie de la muqueuse, chez les enfants, un peu d'impétigo des ailes du nez.

La rhinoscopie antérieure permet de constater une oblitération plus ou moins complète des voies nasales, avec anosmie.

La rhinoscopie postérieure permet de constater l'oblitération des orifices tubaires par des bouchons de mucus qui remplissent les fossettes de Rosenmüller.

Dans la rhinite purulente aiguë, les sinus participent le plus souvent à la suppuration; dans la rhinite fibrineuse, il existe une fausse membrane recouvrant la muqueuse qui saigne facilement; dans la rhinite diphtérique, il y a rejet de mucosités sanieuses, fétides, sanguinolentes. Dans la fièvre typhoïde, la rhinite peut se compliquer d'abcès qui altèrent la charpente osseuse.

Le traitement s'adressera, suivant les cas, tantôt au coryza lui-même, tantôt à la maladie générale qui l'a fait naître. Quoi qu'il en soit, le traitement devra toujours s'adresser à l'inflammation nasale et consistera en bain nasal, irriga-

tions nasales, en applications de substances modificatrices, en pulvérisations. Les pommades ne seront employées qu'après l'antisepsie rigoureuse des fosses nasales. Dans les coryzas aigus non suppurés, on s'abstiendra de tout lavage et l'on combattra la céphalalgie par la quinine et l'antipyrine.

Rhinite spasmodique ou asthme des foins. — Paraît être une affection naso-oculo-bronchique paroxystique, due à plusieurs causes irritantes extérieures agissant sur une muqueuse particulièrement sensible chez des sujets névropathes ou goutteux; dans l'asthme des foins, la cause irritante proviendrait du pollen des plantes, dans un grand nombre de cas on rencontre l'hypertrophie des cornets. Dans cette affection, le traitement combattra la tendance neuro-arthritique du malade et tendra à supprimer la sensibilité spéciale de sa pituitaire.

Rhinites chroniques. — Certaines ont une origine purement nasale, telles les rhinites chroniques atrophiques et hypertrophiques; d'autres dépendent d'une maladie générale, syphilis ou tuberculose.

La rhinite hypertrophique est caractérisée par un gonflement de la muqueuse de nature inflammatoire et s'accompagnant d'une augmentation de la sécrétion; elle se rencontre surtout chez les individus que leur profession expose aux poussières ou à un air chargé de substances irritantes, ou bien chez des gens porteurs d'affections nasales quelconques. On distingue deux périodes : la première est la période congestive ou vaso-motrice, la deuxième est la période hyperplasique constituée par la formation de tissus conjoints, développés surtout dans le tissu du cornet inférieur. Quand l'hypertrophie siège à la région antérieure du cornet inférieur, l'affection prend le nom de maladie ethmoïdale. L'hypertrophie peut être telle qu'elle donnerait l'illusion d'un polype muqueux. Le traitement aura pour but : 1° de désinfecter et de nettoyer les fosses nasales: 2° de rétablir leur perméabilité, surtout pas de cautérisations au galvano : si les queues de cornets sont trop volumineuses, on les enlèvera : mais dans tous les cas, on ne traitera qu'un seul côté à la fois.

Rhinite chronique atrophique. Ozène. — Caractérisée par l'atrophie scléreuse de la muqueuse et la résorption du tissu osseux. Ce processus scléreux succède parfois à un premier stade hypertrophique survenu à la suite d'une rougeole, d'une sinusite; tantôt il est primitif et constitue l'ozène ou rhinite atrophique d'emblée. La muqueuse est dégénérée, le tissu osseux plus ou moins complètement résorbé. L'haleine devient fétide, le nez prend une ensellure caractéristique, des croûtes desséchées, verdâtres, fétides, remplissent les fosses nasales et s'en détachent difficilement, mais il n'y a pas d'ulcération. L'examen laryngoscopique permet de voir en certains cas des croûtes recouvrant les cordes vocales. D'après l'auteur, on rencontrerait le coryza atrophique dans les rhinites syphilitiques ou tuberculeuses, dans l'épithélioma des fosses nasales. Le traitement visera à réveiller l'atonie de la muqueuse par des injections d'eau salée, ou des courants induits; on fera des irrigations nasales, des applications de substances destinées à empêcher la formation des croûtes, puis on aura recours à l'électrolyse, en même temps qu'on soignera l'état général.

Rhinorrhée ou hydrorrhée nasale. — Symptôme commun à diverses maladies du nez et de ses annexes, tantôt elle constitue un phénomène réflexe d'ordre vaso-moteur, tantôt elle apparaît à l'occasion d'un traumatisme. Dans l'hydrorrhée symptomatique, on fera des cautérisations ignées, des pulvérisations locales de cocaïne; l'électricité, dans les formes nerveuses. Quant à la rhinorrhée idiopathique provenant du liquide céphalo-rachidien, elle sera parfois heureusement influencée par des pulvérisations intra-nasales d'une solution atropinée. Enfin, dans la rhinorrhée consécutive à un traumatisme, on veillera surtout à faire l'antisepsie des fosses nasales, en attendant une guérison qui s'opère le plus souvent d'elle-même. (*Bull. méd.*, n° 38, 1902.)

Dr Mercier Bellevue.

Polypes muqueux du nez chez l'enfant, par le Dr Lacoarret.

L'auteur relate six nouvelles observations de polypes muqueux chez des enfants. Il insiste sur la rareté de cette

affection, puisque depuis dix ans, et sur dix mille malades environ, il n'en a rencontré que ce nombre restreint.

Dans cinq cas il s'agissait de polypes muqueux ordinaires; dans le sixième, de polype fibro-muqueux.

Les enfants qui en étaient porteurs étaient âgés respectivement de dix ans, douze ans, six ans et demi, onze ans, quatorze ans et huit ans et demi. (*Ann. de la policlin. de Toulouse*, n° 5, mai 1902.) Dr BRINDEL.

OREILLES

Comment on pourrait mesurer l'acuité auditive, par M. MARAGE.

Après avoir fait la classification des vibrations, l'auteur prétend que si l'on a à sa disposition une montre, des diapasons à branches et des diapasons à anches, enfin une sirène donnant les voyelles *ou*, *a*, *o*, *é*, *i*, on a tout ce qui est nécessaire pour mesurer l'acuité auditive. La sirène à voyelles peut donc servir d'acoumètre, et, en s'appuyant sur les deux propositions sur lesquelles cet appareil repose, on aura un instrument de mesure très simple, toujours le même, et qui permet de savoir ce que l'on fait, chose importante dans ces sortes de recherches. (*Rev. oto-rhino-laryngol.*, 31 déc. 1901.) Dr MERCIER BELLEVUE.

Les otites insoupçonnées causes de surdité, par le Dr GELLÉ.

C'est la surdité qui amène le malade à consulter le spécialiste; mais pourquoi le médecin praticien n'essayerait-il pas d'empêcher la production de cette infirmité? pourquoi, à la suite d'un grand processus, n'examinerait-il pas les fonctions de l'ouïe et de l'organe auditif, comme il le fait du rein, du foie? L'oreille se prend consécutivement, et ce sont parfois de simples inflammations lentes qui mènent à la sclérose. Ces accidents otiques passent le plus souvent inaperçus, et ce n'est que lorsque la surdité est constituée que l'on se rend compte des lésions qu'a pu déterminer parfois un simple rhume de cerveau.

A l'appui de cela l'auteur publie son observation personnelle. Après une promenade, le malade eut à subir l'action

intense d'un vent du nord très vif; quelques jours après, il avait un catarrhe aigu des voies respiratoires, et s'aperçut en même temps qu'il était atteint d'une otite catarrhale aiguë caractérisée par une diminution notable de l'ouïe, mais ne s'accompagnant pas de douleur, battement ou bourdonnement bien localisés. Sous l'influence d'inhalations destinées à aseptiser les voies respiratoires, à décongestionner les trompes, le malade trouve, au bout de dix jours, une légère amélioration; quelques jours après, l'audition s'est améliorée, mais l'attention soutenue, les repos, augmentent les bruits subjectifs; l'audition s'améliore de jour en jour, mais il reste de la crise une extrême sensibilité de l'ouïe. Un mois et demi après, le malade allait bien, cependant les sons forts sont encore désagréables; il se produit des actions réflexes exagérées par sensation anormale. Au point de vue objectif, le malade n'a rien présenté autre chose qu'une légère rougeur au niveau du manche du marteau, et ce n'est qu'au bout de deux mois que le malade put être considéré comme complètement guéri. (*Tribune méd.*, n° 9, 1902)

Dr Mercier Bellevue.

VARIA

Technique des injections de paraffine solide, par M. le Dr Broeckaert.

L'auteur se sert de la paraffine d'Eckstein fusible à 60°; ce produit doit être absolument stérile.

Avant de faire l'injection, le champ opératoire doit être aseptisé.

L'anesthésie locale est plus nuisible qu'utile.

Pour faire l'injection, il faut une seringue spéciale dont la canule s'adapte à vis au corps de pompe, qui est entouré d'un manchon en caoutchouc pour empêcher le refroidissement.

Au moment de procéder à l'injection, la seringue est retirée de l'eau chaude où elle était plongée, et remplie de paraffine en fusion à une température de 63° à 65°. De la main gauche, on soulève le pli de la peau à l'endroit propice, et, tenant la seringue de la main droite, on fait agir le pouce

sur la tige du piston. Pendant ce temps un aide doit délimiter, avec le pouce et l'index, la région opératoire, pour que la paraffine ne diffuse pas.

Quand on juge que la quantité du produit injecté est suffisante, on retire la canule et on modèle l'organe avec le pouce et l'index. Si on trouve que la restauration est incomplète, on peut injecter une nouvelle quantité, soit dans la première piqûre, soit dans un autre point. Le modelage achevé, il ne reste plus qu'à recouvrir la piqûre d'une compresse d'alcool absolu; dans la suite, on peut appliquer quelques compresses d'eau boriquée.

L'auteur n'a jamais observé d'accidents graves à la suite d'injections de paraffine.

Il faut veiller à l'émigration de la paraffine au delà de la région où elle doit jouer le rôle de remplissage.

Si l'on n'a négligé aucune des précautions nécessaires en procédant d'après les règles de l'asepsie, cette opération ne peut être suivie d'aucune complication nocive.

En somme, c'est une méthode inoffensive, peu douloureuse et donnant des résultats superbes. (*La Presse oto-laryngol. belge*, février 1902.)

Dr G. Dupond.

A propos de l'emploi de l'eau oxygénée, par le Dr Baratoux.

L'auteur a, depuis longtemps, employé l'eau oxygénée dans l'otorrhée, mais il a renoncé aux lavages pour les remplacer par les pulvérisations, dont l'emploi est plus facile, car, dans le nez, par exemple, il permet d'aller fouiller dans toutes les anfractuosités sans être incommodé par la seringue, qui masque plus ou moins la vue. L'eau oxygénée contient souvent des acides nuisibles; le mieux est de la neutraliser avec la soude : on la conserve ainsi fort longtemps et on peut l'employer pure sans inconvénient. (*La pratique méd.*, mars 1902.)

Dr Mercier Bellevue.

Bordeaux. — Impr. G. Gounouilhou, rue Guiraude, 11.

23e ANNÉE. N° 38. 20 SEPTEMBRE 1902.

REVUE HEBDOMADAIRE
DE
LARYNGOLOGIE, D'OTOLOGIE
ET DE RHINOLOGIE

PEMPHIGUS DES MUQUEUSES[1]

FORME AIGUË ET FORME CHRONIQUE RÉCIDIVANTE[2]

Par le Dr J. CHARLES, de Grenoble.

Si le pemphigus cutané est une maladie très connue, et du reste très facilement reconnaissable par suite de sa bulle qui en fait faire le diagnostic rapidement, il n'en est pas de même du pemphigus localisé aux muqueuses. Sur ce terrain nouveau la bulle évolue de telle sorte qu'elle simule un certain nombre d'affections qui en rend le diagnostic incertain, pour un esprit non prévenu tout au moins.

Or, il se trouve que si le pemphigus cutané est très bien et très souvent étudié, pour avoir, au contraire, une idée de ce qu'est le pemphigus des muqueuses, il faut glaner un peu partout son bien. Il n'existe pas de travail d'ensemble sur cette question.

1. Travail communiqué à la Société française de laryngologie, mai 1902.

2. Ce travail était écrit, lorsque le Dr Montfort a fait paraître, dans la *Revue hebdomadaire de laryngologie* du Dr Moure, le 22 mars 1902, un résumé de sa thèse sur le pemphigus aigu des muqueuses.

Notre travail cependant gardé tout son intérêt pour deux raisons : parce que, comme nous, le Dr Montfort fait ressortir le contraste entre la fréquence relative du pemphigus des muqueuses et la pauvreté des documents : « M. Moure, dit-il, en observe à lui seul plusieurs cas par an. » Et qu'ensuite notre confrère, s'il a traité la forme chronique récidivante dans sa thèse, dans son article de la *Revue* il la laisse totalement de côté, sans même en faire mention.

Ayant été très embarrassé à propos du diagnostic d'un cas de pemphigus des muqueuses des premières voies respiratoires, j'eus l'occasion de faire des recherches assez longues. Je crois intéressant, en publiant les observations suivantes de pemphigus, de les faire suivre du résultat de mes recherches, c'est-à-dire d'un petit travail d'ensemble de l'affection pemphiguienne localisée à la muqueuse des voies respiratoires sans participation du tégument externe.

Observation I. — Mme Perrichaud, de Grenoble, se présente à ma consultation le 11 avril 1901. Elle est traitée actuellement par le Dr Deschamps, de Grenoble, pour une affection des conjonctives que la malade ne me détermine pas. Mme Perrichaud se plaint depuis quelques semaines d'une douleur à la gorge, ainsi que d'un petit enrouement et d'une gêne assez prononcée de la respiration nasale. Elle a saigné du nez et craché un peu de sang, mais en très petite quantité, teintant à peine le mouchoir. A part ces deux affections récentes du pharynx et des yeux, Mme Perrichaud a toujours joui d'une santé florissante et a atteint l'âge de 55 ans sans avoir jamais été malade.

A l'inspection, la muqueuse pharyngée présente des lésions bizarres. Sur la paroi postérieure, on aperçoit deux petites plaques noirâtres; près d'elles, deux autres taches qui paraissent être non pas des cicatrices, mais l'emplacement de semblables lésions en voie de guérison. La muqueuse tout autour est de coloration normale. Au laryngoscope, même aspect de la muqueuse avec prédominance des plaques du côté droit sur les bandes ventriculaires. A gauche, une plaque sur le cartilage aryténoïde.

La muqueuse nasale des deux côtés est hypertrophiée au niveau du cornet inférieur qui présente aussi des lésions semblables à celles du pharynx et du larynx, mais rien sur la cloison ni sur le cornet moyen. Pas de ganglions nulle part.

Indécis quant au diagnostic, j'instituai un traitement d'attente et priai la malade de revenir me voir dans quelques jours.

2 mai. — Cette fois-ci la malade présentait en plus des lésions décrites plus haut, au niveau du pilier postérieur droit et du voile, deux petites bulles de la dimension d'une lentille, noirâtres, à membrane translucide. Percées à leur base, elles laissent écouler du sang, ou plutôt du liquide sanguinolent.

Le larynx semble guéri; du reste la malade n'a plus d'enrouement; mais on voit encore très nettement la place des an-

ciennes taches vues un mois auparavant et qui devaient être des bulles vides de leur liquide hémorragique.

La muqueuse nasale est, cette fois encore, couverte de plaques noirâtres, mais impossible d'y découvrir des bulles encore formées. État général bon. Aucune lésion de la peau. La malade m'apprend que l'affection des conjonctives, traitée par le Dr Deschamps, est du pemphigus et que les lésions progressent constamment.

27 mai. — La malade revient une dernière fois me montrer qu'elle est complètement guérie. En effet, on ne trouve plus rien au niveau de la muqueuse rhino-pharyngo-laryngée, sinon la place des anciennes bulles.

Les conjonctives, par contre, tendent de plus en plus à la rétraction et, par suite, à l'occlusion des paupières.

Obs. II (communiquée par le Dr Deschamps). — M. Tournelou, de Voiron (Isère), 71 ans, en traitement depuis 1898 jusqu'en 1901, pour xérozis de l'œil gauche. Présente sur la conjonctive de l'œil malade des poussées inflammatoires s'accompagnant de bulles à existence éphémère, suivies d'érosion de l'épithélium sous forme de plaques de 5 ou 6 millimètres de diamètre. Ces plaques érosives se cicatrisaient en 5 ou 6 jours, amenant à leur suite des rétractions cicatricielles et le retrécissement avec soudure des culs de sacs palpébraux. Le mal a abouti petit à petit à un ankyloblépharon total.

En même temps que ces lésions oculaires, le malade présentait sur le voile du palais, la luette et le pharynx, des poussées éruptives, caractérisées par des soulèvements épithéliaux remplis de liquide et de la dimension d'un pois.

Ces bulles à existence éphémère faisaient place à des exulcérations superficielles recouvertes soit d'exsudat blanchâtre, soit d'exsudat brunâtre, à teinte hémorragique, qui duraient 2 ou 3 jours.

Le mal a été pris par erreur, je pense, par un spécialiste des maladies de la gorge, pour des plaques muqueuses.

Je crois que la syphilis n'était pas en cause et qu'il s'agissait de pemphigus.

Obs. III (communiquée par le Dr Deschamps). — M. Monin, de Grenoble, que je traitais pour du pemphigus des conjonctives, présentait en même temps des poussées éruptives bulleuses de la région pharyngée.

Le Dr Deschamps ajoutait dans la note qu'il me communiquait : « J'ai souvenir d'avoir traité plusieurs autres malades

atteints de la même affection oculaire accompagnée aussi de poussées éruptives du pharynx.

» Dans tous ces cas, les malades se plaignaient peu de leur gorge, la gravité de l'affection oculaire, primant tout le reste, faisait que je ne m'arrêtais pas aux lésions pharyngées et ne les décrivais pas dans mes observations. »

La bibliographie est simple, car les nombreux traités de dermatologie, tant anciens (Gilibert, qui en a fait la meilleure description peut-être, Villan et Bateman, etc.) que modernes, s'ils décrivent très longuement le pemphigus cutané, ne parlent que de la possibilité de son extension aux muqueuses, sans aucun autre détail.

Si nous passons aux traités spéciaux, nous trouvons en ophtalmologie une abondance de matières étonnante eu égard à la pauvreté de nos documents laryngologiques.

Est-ce à dire que le pemphigus soit plus fréquent sur la conjonctive qu'au pharynx? Je ne le crois pas; mais elle passe sans doute moins souvent inaperçue, étant très bien étudiée et, par suite, plus facilement observée. En outre, son évolution est plus caractéristique. Les bulles, au lieu de s'affaisser simplement, perdent leur épithélium et contractent des adhérences qui produisent d'une manière presque fatale de l'enkyloblépharon total. Nous verrons plus loin que dans certaines régions pharyngées cette tendance des bulles à l'adhérence peut provoquer des complications redoutables.

En laryngologie, le pemphigus semble passer à peu près inaperçu; les rares auteurs qui en parlent ne font que citer une observation de-ci de-là. Nadet, de Lyon, en cite quelques cas; mais c'est surtout à l'étranger que l'on trouve des observations.

En Belgique, avec Wagnier qui présente un cas à la Société d'otologie et de laryngologie belge.

En Allemagne, Avellis (*in Münch. med. Wochens.*, 1900) donne l'observation d'une adhérence du voile du palais causée par le pemphigus de la muqueuse. Il rappelle à cette

occasion trois observations semblables de la littérature allemande.

Dans tous les cas, ce qui est assez étonnant, c'est qu'aucun des traités (que l'on pourrait dire classiques de notre spécialité) ne fasse mention de l'affection. Le mot pemphigus n'y est même pas prononcé : Lennox Browne, Gottstein, etc. Escat, le plus récent et le plus au point, n'en souffle mot. Seul, Castex, dans son manuel, parmi les pharyngites secondaires qu'il énumère sans les décrire, cite la pharyngite *pemphigoïde*.

C'est encore à l'Allemagne et à l'ophtalmologie qu'il faut nous adresser pour avoir une courte vue d'ensemble de la question. Pergens, de Berlin (1901), dans une monographie sur le pemphigus oculaire, consacre quelques pages au pemphigus de la muqueuse des voies respiratoires.

Symptômes. — L'élément fondamental du pemphigus, élément qui constitue la caractéristique de la maladie, est la bulle. Il est très facile de la reconnaître à sa formation, mais beaucoup moins après sa rupture, alors qu'elle ne constitue plus qu'une plaque ou une cicatrice.

La bulle n'est, en somme, qu'un soulèvement épithélial par une transsudation séreuse de formation instantanée. Je veux dire par là qu'elle ne commence jamais par un bouton ou une pustule.

Ces soulèvements ne sont jamais acuminés par un point blanc ou rouge. C'est, comme apparence, une phlyctène de brûlure.

La bulle est translucide : blanchâtre ou noirâtre suivant le liquide contenu. Quant à sa forme, elle est généralement arrondie, quelquefois ovalaire. Les dimensions sont très variables, depuis la grosseur d'un petit grain jusqu'à celle d'un œuf de pigeon et même plus. Quant au nombre de bulles, il est très variable, depuis l'éruption confluente du pemphigus aigu, accompagnée d'une poussée fébrile, jusqu'à

la bulle isolée que l'on peut rencontrer dans les poussées chroniques de la forme récidivante.

Le liquide qui s'écoule de la bulle est limpide, ressemblant à la sérosité du vésicatoire, ou bien rouge noirâtre, la bulle contenant alors de la sérosité sanguinolente ou même du sang pur. La muqueuse, sous-jacente à la bulle, est fortement rubéfiée, formant tout autour une auréole rouge plus ou moins large; cette auréole rouge manque rarement.

Le liquide écoulé, l'épithélium s'affaisse, il est alors quelquefois très difficile de donner un nom à la lésion consécutive, surtout avec la forme séreuse. A ce moment, il ne reste plus qu'une plaque d'aspect blanchâtre qui rappelle un peu la fausse membrane, c'est ce qui fait dire à Castex, à propos de ce qu'il appelle la pharyngite *pemphigoïde* : « qu'elle simulerait la diphtérie n'était sa chronicité. »

Dans la forme hémorragique, la plaque a une apparence tout à fait particulière. C'est une tache noirâtre qui, surtout sur la muqueuse nasale, peut donner l'impression de sang desséché, comme cristallisé. L'aspect, une fois vu, est caractéristique.

En général, la bulle guérie ne laisse pas de traces; encore faut-il que l'épithélium soulevé par le liquide de la bulle n'ait pas été arraché. Le derme, mis à nu par une cause ou par une autre, laisse une cicatrice qui a une grande tendance à contracter des adhérences.

C'est ce qui arrive le plus souvent dans le pemphigus de la conjonctive et dans celui de la paroi postérieure du pharynx. Dans ces deux régions, le frottement perpétuel des deux muqueuses l'une sur l'autre réalise les meilleures conditions pour arracher l'épithélium et provoquer des adhérences qui assombrissent le pronostic fonctionnel de l'affection.

Quant à la localisation des bulles, l'éruption peut se faire sur toute l'étendue des muqueuses du nez, du pharynx, du larynx, de la bouche. Les localisations les plus fréquentes, ou pour être plus juste, celles observées le plus fréquemment,

sont celles de la bouche et du pharynx; on peut voir des bulles sur les joues, la langue, les gencives, les piliers, les amygdales.

Le pemphigus du larynx donne alors de l'enrouement. Sur les cornets, un peu d'enchifrènement.

Le pemphigus peut être aigu ou chronique. Dans les deux cas on peut rencontrer la forme séreuse ou la forme hémorragique et même les deux en même temps.

Dans le pemphigus aigu, l'affection est cyclique avec prodromes : céphalée, courbature, malaises, fièvre, douleur ou simple gêne de la déglutition, le tout plus ou moins accentué suivant l'intensité de l'éruption puisqu'on peut voir depuis la simple bulle jusqu'à la confluence.

La durée de l'affection varie entre un et trois septenaires, la terminaison est toujours bonne. Exceptionnellement, on cite des morts par extension des bulles à la muqueuse digestive. On a alors diarrhée, cachexie, mort.

Le pemphigus chronique a une allure tout autre : l'état général ne réagit pas ou peu. La douleur à la déglutition est à peine perçue, l'éruption est toujours discrète; mais ce qui est caractéristique c'est qu'elle se fait par poussées successives; poussées subintrantes ou à longue échéance, alors que les premières bulles ne laissent plus de trace et que l'on pourrait croire l'affection guérie. Enfin, le pemphigus chronique évolue beaucoup plus longuement; sa durée est parfois énorme : plusieurs mois et même plusieurs années.

Étiologie. — L'âge et le sexe paraissent être indifférents. Les enfants comme les vieillards sont atteints, mais cependant pas dans les mêmes proportions : l'affection serait beaucoup plus fréquente chez les vieillards et les débilités; ces derniers réalisent plutôt la forme chronique, les enfants la forme aiguë.

Le pemphigus n'est ni épidémique ni contagieux, c'est du moins ce qu'affirment les dermatologistes.

Diagnostic. — Le diagnostic est facile au moment de l'éruption bulleuse. La bulle, en effet, ne pourrait tout au plus être prise que pour une phlyctène de brûlure et encore faut-il que la bulle ne soit pas hémorragique.

Dans la période post-bulleuse, au contraire, le diagnostic devient plus difficile, non pas que les lésions ne soient encore caractéristiques, mais cependant elles peuvent se confondre assez facilement avec d'autres lésions très communes, surtout pour un observateur non prévenu.

Parmi les états aigus du pharynx il n'y a guère que l'herpès qui mérite de nous arrêter.

L'herpès s'accompagne toujours d'une réaction générale beaucoup plus vive que dans le pemphigus. Quant à l'éruption, elle est assez connue et caractéristique pour que, dans la majorité des cas, la forme de la vésicule, son groupement par îlots, la participation de la muqueuse environnante à l'inflammation, et surtout l'extension de l'herpès aux lèvres, rendent le diagnostic facile.

Il n'en est pas de même de la diphtérie, surtout si l'on se trouve en présence d'une poussée violente de pemphigus aigu.

Dans ce cas, l'état général est atteint, les bulles peuvent être énormes et laisser à leur suite de volumineuses plaques blanches simulant beaucoup la fausse membrane. Mais là encore la fausse membrane diphtérique est fortement adhérente et a un aspect lisse, uniforme, que n'a pas la plaque pemphiguienne, qui, elle, au contraire, est formée d'épithélium affaissé. Elle est, par suite, plissée et se laisse facilement soulever du derme, auquel elle n'adhère pas.

Enfin, l'absence de ganglion dans le pemphigus et la bactériologie lèverait tous les doutes.

Au point de vue des ulcérations spécifiques tuberculeuses ou syphilitiques, il n'existe aucun point de ressemblance. Seule la plaque muqueuse parmi les lésions syphilitiques présente avec la plaque pemphiguienne quelque analogie, mais l'anamnèse : chancre, roséole, etc., fera faire le diagnostic.

Anatomie pathologique. Bactériologie. — Pas grand'-chose à dire, sinon que la bulle n'est, en somme, qu'une phlyctène de brûlure au deuxième degré ou de vésicatoire. C'est une infiltration séreuse ou hémorragique du derme soulevant l'épithélium jusqu'à ce que, celui-ci cédant, le liquide transsudé s'écoule. Si l'on peut crever l'épithélium soi-même, et le soulever, à l'aide d'une pince ou d'un stylet, et mettre ainsi le derme à nu, on peut assister au phénomène de la transsudation et voir s'écouler le sérum du derme.

Tous les efforts des bactériologistes ont été infructueux pour découvrir un germe spécifique. Du reste, le pemphigus, comme nous l'avons vu, n'est ni épidémique ni contagieux. Cela ressort très bien des nombreux essais d'inoculation toujours restés infructueux.

Husson[1] a inoculé la matière du pemphigus à cinq enfants. Fabre[2] a inoculé plusieurs fois sans résultat de la sérosité du pemphigus.

Pronostic. — Le pronostic est toujours favorable, si on l'envisage au point de vue d'une terminaison mortelle, l'affection, même récidivante, étant bénigne. Il n'en est pas de même au point de vue fonctionnel, puisque, comme nous l'avons dit, il existe plusieurs régions où la plaque pemphiguienne a une grande tendance à contracter des adhérences. Aussi le pronostic du pemphigus chronique récidivant des conjonctives, de la paroi pharyngienne postérieure, et de la face postérieure du voile du palais est-il redoutable, par suite de l'obstruction totale soit des paupières, soit du conduit naso-pharyngien.

A ce point de vue il peut être intéressant de savoir si le derme est complètement privé de son épithélium, lorsqu'on observe une plaque post-bulleuse dans une de ces régions où les adhérences sont à redouter.

1. Husson, *in Recherches sur la vaccine*, 3e édition, p. 144.
2. Thèse de Paris.

Pour ce faire, on peut se servir de la propriété de certain colorant ayant une grande puissance de coloration pour les cellules du derme et qui reste totalement sans action sur les épithéliums. La fluorescéine jouit de cette propriété, et comme elle n'est pas toxique, on peut en badigeonner les muqueuses au niveau des plaques pemphiguiennes douteuses. Si celles-ci se colorent en jaune, on peut affirmer que l'épithélium ne recouvre plus le derme. Il faut alors redouter les adhérences et toutes leurs conséquences.

C'est le procédé employé couramment en ophtalmologie non seulement pour le pemphigus des conjonctives, mais toutes les fois que l'on veut déceler une lésion épithéliale de la cornée ou des conjonctives.

Traitement. — Le traitement est d'ordre banal, le pemphigus aigu, tout au moins, étant une affection cyclique qui évolue d'elle-même vers la guérison : gargarismes antiseptiques, émollients, inhalations de vapeur d'eau mentholée, etc.

Le meilleur traitement des complications par adhérence serait d'en faire la prophylaxie en empêchant la dénudation de la muqueuse.

Quand l'obstruction consécutive du voile à la paroi postérieure est constituée, pour rétablir le passage naso-pharyngien, Avellis recommande la technique suivante :

Il faut faire une ouverture artificielle au moyen d'incisions répétées en plusieurs séances ; dilater ensuite l'ouverture ainsi faite à l'aide d'une bougie de Hégar recourbée en S, de telle sorte que la courbure postérieure passe derrière le voile et la courbure antérieure sur les incisives inférieures. Le malade introduit lui-même la bougie dix ou douze fois par jour et tire vigoureusement dessus. Il dilate ainsi l'ouverture vélo-pharyngée.

Dans l'observation d'Avellis, le malade, qui avait une adhérence complète du voile du palais, se mouchait et respirait librement après quatre mois de ce traitement.

CONTRIBUTION A L'ÉTUDE

DU DIAGNOSTIC DES LÉSIONS DE LA PARTIE MOYENNE

DES FOSSES NASALES[1]

Par le Dr **V. TEXIER**, chef du service laryngologique
de l'Hôtel-Dieu de Nantes.

L'exploration des fosses nasales, grâce à la rhinoscopie antérieure et à la rhinoscopie postérieure, peut paraître complète, mais en réalité, même en ajoutant l'examen au stylet, une partie importante passe inaperçue ou se voit bien incomplètement : c'est le méat moyen et la fente olfactive.

En effet, la rhinoscopie antérieure, malgré les diverses positions qu'on fait prendre au malade, ne permet l'exploration de la cloison que jusqu'au niveau du bord inférieur du cornet moyen ; en dehors, le méat inférieur, le cornet inférieur, la tête et la face interne du cornet moyen sont seuls accessibles à la vue et, à moins de cas exceptionnel, le méat moyen est réduit à une fente. Plusieurs parties restent donc inexplorables même en écartant le cornet moyen à l'aide d'un stylet, les méats moyen et supérieur et la fente olfactive.

La rhinoscopie postérieure ne nous permet pas plus l'exploration complète de ces régions ; car sauf le méat supérieur visible de côté, la partie postérieure de la voûte des fosses nasales est invisible.

Ainsi donc, dans l'état normal des fosses nasales, le bord inférieur du cornet moyen marque la limite de ce que l'on peut voir à la rhinoscopie antérieure pour la fente olfactive, et la face externe du cornet moyen, souvent légèrement hypertrophiée et appliquée sur les saillies du méat, nous en cache la vue et en gêne l'exploration.

L'examen complet du méat moyen est cependant d'une importance considérable quand on envisage les affections

1. Travail communiqué à la Société française de laryngologie, mai 1902.

nombreuses qui siègent à ce niveau. La disposition en gouttières étroites et profondes et la multiplicité des orifices siégeant dans le méat moyen (orifices des sinus frontal, maxillaire et ethmoïdal), la dégénérescence fréquente de sa muqueuse, la stagnation des sécrétions pathologiques et les lésions osseuses concomitantes expliquent la fréquence de ces lésions.

Au point de vue du diagnostic de ces affections, un mode d'exploration plus complet était nécessaire et c'est au professeur Killian[1], de Fribourg en Brisgau, que revient l'honneur de cette découverte. Dans un récent voyage que nous fîmes en Allemagne, le professeur Killian, avec une bienveillance dont nous ne saurions trop le remercier, nous montra son procédé, qu'il nomme rhinoscopie médiane, et ses applications dans le diagnostic et le traitement des affections de la partie moyenne des fosses nasales. Depuis, nous l'avons employé systématiquement chez tous les malades atteints d'une affection de cette partie du nez; nous vous soumettons aujourd'hui le procédé et les résultats qu'il peut donner.

L'exploration de la fente olfactive et du méat moyen, à l'aide de ce procédé, est basée sur la facilité qu'on peut avoir d'en écarter l'une de l'autre les parois. En effet, le cornet moyen, attaché au squelette par son bord supérieur, est facilement mobilisable latéralement et la partie supérieure de la cloison se laisse facilement déprimer à l'aide d'une simple pression. Pour obtenir ce but, Killian fit allonger les valves du spéculum de Kramer-Hartmann dont il se sert généralement. Le spéculum dont nous nous servons est fait sur le modèle du spéculum de Duplay; les valves, d'une longueur de 0,75 à 0,85 millimètres, sont minces, posées l'une sur l'autre à plat et dépolies à leur partie interne pour empêcher les reflets de lumière. Une vis, fixée à côté du manche, permet de les écarter progressivement et de maintenir

1. Killian, Ueber Rhinoscopia media, p. 768 (*Münch. med. Wochens.*, n° 33, août 1896).

l'écartement qu'on désire pour permettre l'introduction des instruments.

L'examen des fosses nasales à l'aide de ce spéculum doit être pratiqué lentement et avec douceur. Il est nécessaire de badigeonner la muqueuse à l'aide d'une solution de cocaïne au vingtième, surtout dans sa partie moyenne, au niveau de la cloison et du méat moyen. A la cocaïne nous avons ajouté chez la plupart de nos malades un badigeonnage d'une solution d'adrénaline au 3 1,000; cette solution provoque une rétraction considérable de la muqueuse qui en facilite très notablement l'exploration. On introduit le spéculum fermé dans la fosse nasale jusqu'au niveau du méat moyen, puis très progressivement, à l'aide de la vis, on écarte les valves; le cornet moyen est repoussé vers la cloison. Il arrive parfois que l'écartement du cornet provoque un petit bruit sec, indice d'une légère fracture du cornet sans aucune gravité. Dans une fosse nasale normale on voit dans le méat la gouttière semi-lunaire, la bulle ethmoïdale, l'apophyse unciforme; à l'aide du stylet recourbé, on pénètre facilement dans l'orifice du canal frontal dont on aperçoit le rebord antérieur. En introduisant le spéculum dans la fente olfactive il est facile d'en explorer les parois presque jusqu'au niveau de la lame criblée. L'introduction du spéculum poussé plus à fond jusqu'à la face antérieure du sphénoïde permet d'examiner le sinus et rend plus facile l'exploration de l'ostium. Dans les cas où il existe un éperon ou une déviation de la cloison, le spéculum pénètre plus difficilement, mais le plus généralement l'examen est possible. Si l'éperon ou la déviation étaient trop prononcés, comme dans tous les modes d'exploration, une opération préalable devient nécessaire si on doit intervenir soit dans le méat moyen, soit sur le sinus sphénoïdal.



L'exploration des fosses nasales devenant plus complète à l'aide de ce nouveau procédé, on conçoit facilement son importance dans l'examen des diverses affections de cette région. Les affections de la région du méat moyen sont de deux sortes : ou elles naissent directement sur place, ou elles résultent de lésions de voisinage. Dans les premières, on comprend les polypes muqueux du cornet et du méat moyens, les tumeurs malignes, l'accroissement de la bulle ethmoïdale, la sinusite ethmoïdale. Dans les secondes, nous comprenons les sinusites frontale et maxillaire dont les orifices viennent déverser leur contenu purulent dans le méat.

La rhinoscopie médiane permettant de voir les lésions et de les apprécier d'une façon plus nette à l'aide du stylet, en rendra plus faciles le diagnostic et le traitement. Nous avons de cette façon enlevé à plusieurs reprises de petits polypes de la face externe du cornet, invisibles à la rhinoscopie antérieure. Le curettage du méat, dans les cas de dégénérescence polypoïde, est rendu plus facile et plus complet. Ce procédé rendra des services dans la ponction de la bulle ethmoïdale et dans l'ouverture successive des cellules ethmoïdales. Killian préconisait cette méthode pour ponctionner le sinus maxillaire au niveau du tiers moyen du méat moyen, mais actuellement tous les rhinologistes sont d'accord pour faire la ponction exploratrice au niveau du méat inférieur.

Dans les lésions de voisinage qui viennent déverser leur pus au niveau du méat moyen, la rhinoscopie médiane peut être d'une grande utilité dans le diagnostic différentiel. C'est grâce à ce procédé que nous avons pu affirmer l'existence d'une sinusite frontale dans un cas de sinusite fronto-maxillaire gauche; le malade ne présentait aucune douleur spontanée ou provoquée par la pression au niveau du sinus frontal, l'éclairage par transparence était négatif et le gonflement extrême de la muqueuse du cornet moyen empêchait de voir s'il y avait du pus dans le méat après un lavage du

sinus maxillaire. L'écartement du cornet à l'aide du nouveau spéculum nous permit de constater que le pus venait de la partie antérieure de l'infundibulum. Un lavage du sinus frontal confirma le diagnostic. Dans certains cas de sinusite frontale aiguë, ce procédé d'examen devient à son tour un procédé de traitement; l'hypertrophie de la muqueuse du cornet moyen peut être assez accentuée pour comprimer l'orifice du canal et provoquer la rétention du pus. Dans un cas que nous rapportait le Dr Moure, l'écartement du cornet a suffi pour provoquer l'écoulement du pus et la disparition des douleurs.

Les affections de la fente olfactive sont relativement rares. L'examen complet n'en est pas moins d'une grosse importance dans les cas d'anosmie due à la présence d'une tumeur bénigne ou maligne de cette région. D'autre part, nous savons combien se développent insidieusement les tumeurs de cette région et quel intérêt il y a à faire un diagnostic précoce.

C'est surtout dans le diagnostic et le traitement des sinusites sphénoïdales que ce procédé d'examen peut être d'une importance considérable. En effet, jusqu'à présent, le sinus sphénoïdal n'était pas facilement abordable; il n'était visible que chez les sujets présentant de l'atrophie de la muqueuse nasale, notamment dans les cas d'ozène. Dans les autres cas, malgré la vaso-constriction de la muqueuse à l'aide de la cocaïne, la face antérieure du sinus sphénoïdal restait cachée par le cornet moyen et supérieur. A l'aide de ce procédé, le sinus est facilement accessible sans enlever préalablement le cornet moyen; chez un malade du professeur Killian, il était facile de voir un polype muqueux inséré sur le bord de l'ostium. Il ne nous a pas été donné d'observer des sinusites sphénoïdales depuis que nous avons employé ce procédé. On devra l'employer systématiquement dans tous les cas de suppuration nasale ou pharyngée et peut-être découvrira-t-on des sinusites sphénoïdales là où autrefois elles passaient inaperçues.

En résumé, cette nouvelle méthode d'examen des fosses nasales, préconisée par le professeur Killian, est appelée à rendre de grands services en rhinologie. Elle permet d'examiner des régions invisibles à l'aide des spéculums ordinaires (méat moyen, fente olfactive, sinus sphénoïdal) et, par ce fait, de faire un diagnostic plus certain ou plus précoce de lésions osseuses ou sinusiennes.

Elle facilite enfin les interventions chirurgicales de cette région, qui se feront sous le contrôle des yeux et en épargnant le plus possible la muqueuse nasale.

SOCIÉTÉ DE LARYNGOLOGIE DE LONDRES

Séance du 7 février 1902.

M. Creswell Baber, Président.

Avant l'ouverture de la séance, le président donne lecture du **rapport du Comité des tumeurs morbides** sur :

1° Le *cas de fibro-sarcome de la corde vocale droite* présenté par M. Milligan à la séance du 10 janvier 1902.

« L'examen microscopique du fragment qui a été envoyé au Comité n'a révélé aucun signe caractéristique sur lequel on ait pu baser un diagnostic de fibro-sarcome ou de tumeur maligne. Le Comité est d'avis qu'il s'agit tout simplement d'un processus inflammatoire à marche lente. »

2° Le *cas de lipome pharyngé,* présenté par M. Milligan à la séance du 10 janvier dernier.

« L'examen microscopique confirme le diagnostic. »

M. Richard Lake, — **Un cas de tuberculose du larynx avec tuméfaction marquée du cartilage thyroïdien chez un homme de trente-sept ans** *(Case of tuberculosis of the larynx with marqued swelling of the thyroïd cartilage in a man aged 37).*

A la fin de l'hiver 1898, le malade avait été admis au Mount Vernon Hospital, où il est resté trois mois; dans cet espace de temps, au moins quarante morceaux furent enlevés de son larynx, A cette époque les poumons n'étaient que légèrement atteints, et,

autant que l'examen physique permettait de l'affirmer, ceux-ci étaient complètement guéris au moment où le malade allait quitter l'hôpital. Le larynx était également guéri, et son état ne s'est pas modifié depuis dix-huit mois. Dans le courant de la seconde moitié de 1901, le malade commença à se plaindre d'une tuméfaction occasionnelle de son cartilage thyroïde; cette tuméfaction céda néanmoins à un traitement anodin; l'intérieur du larynx n'a jamais présenté de signes de récidive.

M. Dundas Grant trouve à l'affection une certaine ressemblance avec la périchondrite tuberculeuse du cartilage thyroïde, mais sa marche est certainement plus lente. Comme traitement, il propose d'ouvrir et, après avoir exploré, de drainer et d'injecter de l'iodoforme. Il serait malheureux de voir survenir une fonte du cartilage et son élimination successive, car la sténose consécutive qui en résulterait serait d'une extrême gravité.

M. Richard Lake dit que le malade est resté quelque temps absent et qu'il ne l'a revu qu'il y a quinze jours. A cette date, la tuméfaction était moins étendue, mais plus dure. Il y a quatre mois on notait, en effet, quelques phénomènes de périchondrite passagère.

M. Lawrence. — **Un cas de rhinorrhée datant de plusieurs années chez une femme de trente-huit ans** *(Case of rhinorrhoea of some years' duration in a woman aged 38).*

La malade est atteinte depuis plusieurs années d'un écoulement de liquide clair par le nez, survenu à l'âge de vingt ans, peu après une anasarque d'origine probablement rénale.

Après avoir été intermittente et extrêmement abondante, la rhinorrhée est devenue presque constante, sauf quand la malade a froid, alors l'écoulement s'arrête complètement.

Dans le courant de l'année 1895, la patiente vit plusieurs fois le Dr Edwards Law, qui trouva la partie postérieure du nez libre et sèche. Les sens du goût et de l'odorat étaient bien conservés. Mais à présent les mêmes sens sont fortement altérés. L'examen du nez a fait constater dans la fosse nasale droite une déviation de la cloison à droite, un léger gonflement du cornet inférieur et une dégénérescence de la muqueuse du cornet moyen.

Le même état existait aussi à gauche, mais le gonflement des cornets était plus prononcé de ce côté. La rhinorrhée était plus marquée à droite et les causes les plus futiles peuvent la provoquer ou l'exagérer.

La malade a un excellent appétit; la nuit elle dort d'un profond sommeil au point qu'une attaque d'hydrorrhée ne la réveille point.

plaie s'ulcéra et prit les caractères d'un ulcère tuberculeux. L'examen de la poitrine fit découvrir des signes très nets de phtisie pulmonaire. Un point intéressant reste à élucider, à savoir, si l'excroissance primitive était un tuberculome ou une production hypertrophique et, dans ce dernier cas, si la plaie opératoire s'est infectée par les poumons. L'ulcération s'étendant de plus en plus atteignit le pharynx et en mai 1895 le cas a été présenté à la Société sous le titre d'*Ulcération tuberculeuse du nez et du pharynx*. Dans la suite le malade fit du lupus typique de la peau du nez; un peu plus tard l'épiglotte s'est prise à son tour. Pendant ce temps l'affection s'améliora considérablement. M. Parker essaya du traitement local et général, mais la seule chose qui lui paraisse avoir réellement exercé une heureuse influence a été un érysipèle grave après lequel le malade a commencé à aller beaucoup mieux, et depuis l'amélioration s'est maintenue pendant fort longtemps. Pour la dernière fois l'auteur a vu le malade il y a trois ans, et à présent il trouve que son état n'est pas beaucoup meilleur qu'il ne l'était à cette époque.

M. Lambert Lack. — **Cas d'occlusion membraneuse partielle de la choane postérieure droite** *(Case of partial membranous occlusion of the right posterior choana)*.

Le malade, garçon de dix-huit ans, présente de minces brides, allant de la voûte du naso-pharynx en bas vers la base de la cloison nasale, attachées le long du côté externe de l'espace et obstruant presque complètement la choane droite et incomplètement celle du côté gauche. Petite perforation de la cloison. Le malade prétend avoir eu il y a quelques années un écoulement de matières épaisses par le nez. On ne peut obtenir des renseignements plus précis.

M. le Président a soigneusement examiné le patient; il croit que l'occlusion partielle siège non pas au niveau de la choane elle-même, mais en arrière d'elle. Il existe une bride qui s'étend du bourrelet de la trompe et ressemble à une cicatrice. Il n'a pu se faire renseigner sur une histoire d'une opération antérieure.

M. Scanes Spicer partage l'avis du Président en ce qui concerne le siège de la membrane en arrière de la choane et dans le naso-pharynx; la bride s'étend du bourrelet de la trompe droite au sommet de la choane droite et a toutes les apparences d'une bride cicatricielle.

M. Dundas Grant pense que le cas présenté offre plusieurs points d'intérêt et il eût été désirable que M. Lack en donnât une description plus complète. Le malade affirme qu'à un certain moment il expulsa de l'arrière-gorge une masse de nature indéterminée et de consistance poussiéreuse; après quoi il pouvait librement respirer par le nez, ce qu'il n'avait pu faire auparavant à cause de la grande obstruction nasale. M. Grant croit que ces formations partielles de tissu sont de nature cicatricielle, mais il lui serait difficile de dire ce que c'était que la masse

expulsée. Cela pouvait être une simple matière cholestéatomateuse comme on en voit quelquefois dans le nez, ou bien une rhinolithe ramollie ou un séquestre. A en juger d'après la déformation de la partie, il est possible qu'il s'agissait d'un séquestre.

M. Spencer pense que le diagnostic devrait surtout rouler sur la question de la perforation septale. La cicatrice est située trop en arrière pour avoir été le siège d'une intervention chirurgicale. La perforation est due probablement à la syphilis héréditaire. Peut-être un séquestre a-t-il été éliminé, ce qui expliquerait les renseignements fournis par le malade. Il faut aussi prendre en considération l'aspect facial du malade et les symptômes oculaires.

M. Saint-Clair Thomson croit pouvoir jeter un peu de jour sur cette question de la perforation de la cloison. Il a demandé au malade s'il avait subi une opération et celui-ci lui répondit affirmativement. Quant à la cloison, il se la perfora lui-même. Le patient avait dans sa poche un clou de fer à cheval qu'il a poussé une fois dans son nez pour soulager son obstruction nasale; il sentit qu'il venait d'expulser quelque chose de l'arrière-gorge; ceci a été suivi d'une abondante hémorragie. Vu l'aspect et le siège de la perforation qui intéresse non pas la cloison osseuse, mais la partie postérieure du septum cartilagineux, M. Thomson croit que l'explication fournie par le malade est très probable. Il voudrait savoir si le Dr Lack a introduit le doigt dans la choane, car lui (M. Thomson) ne se croit pas autorisé à accepter, d'après la seule inspection du cas, le diagnostic d'occlusion membraneuse. Cette occlusion est située tout à fait sur un plan postérieur et il existe un état similaire de l'autre côté. En réalité l'occlusion s'est propagée du bourrelet de la trompe à la voûte du pharynx. Il n'est pas rare de voir des végétations adénoïdes laisser une pareille occlusion.

M. Fitz Gerald Powell dit qu'il serait intéressant d'avoir une portion et de la soumettre à l'examen microscopique afin de se rendre exactement compte de la structure anatomique du tissu. Cela peut être du tissu cicatriciel, mais il est dès lors difficile d'en expliquer la provenance dans cette région.

M. Spencer doute fort que le malade ait pu pousser un pareil clou dans le nez et lui faire perforer la cloison. Pour pouvoir le faire, il devait y avoir une ulcération antérieure. Il est, de plus, probable que le patient a repoussé en arrière une croûte ou un séquestre qui est venu de la sorte obstruer la fosse nasale.

M. Westmacott croit qu'on peut facilement traumatiser la cloison avec un clou de ces dimensions. On n'ignore pas avec quelle facilité une ulcération de la cloison consécutive à un traumatisme envahit le côté opposé et laisse une perforation typique.

M. Lambert Lack regrette que l'histoire du malade soit incomplète et peu précise. Lui aussi est porté à croire que la masse expulsée de l'espace rétro-pharyngien était probablement un séquestre. Il a introduit son doigt

dans le naso-pharynx et a trouvé une bride circonscrite à bord concentrique qui différait absolument de ce qu'il a jamais senti sous le doigt dans les cas d'adhérences survenant chez un sujet porteur d'adénoïdes. Il ne croit pas que cette production soit due à des végétations adénoïdes; il est plus probable qu'il s'agit d'une syphilis congénitale.

M. Lambert Lack. — **Cas d'œdème du larynx pour diagnostic** *(Case of œdema of the larynx for diagnosis).*

Le malade, âgé de quarante ans, était depuis trois mois en traitement au London Hospital pour de l'enrouement et une légère dyspnée. La voix est atteinte depuis six mois environ. Pas de dysphagie, et très peu d'expectoration. Léger amaigrissement, mais le malade se sentait fort bien. Pas de signes physiques de phtisie, ni de bacilles tuberculeux dans les crachats.

A l'examen du larynx on trouva que la région aryténoïdienne droite était le siège d'un énorme gonflement œdémateux, lisse et non ulcéré. L'œdème s'étendait un peu à la partie droite de l'épiglotte. L'aryténoïde gauche paraissait normal, mais il était en partie caché par le gonflement du côté droit. On ne pouvait obtenir une image de l'intérieur du larynx.

M. Spencer pense qu'au point de vue diagnostique le cas est très intéressant. On dirait presque que c'est une tumeur maligne, mais il n'existe pas d'engorgement ganglionnaire; d'autre part, dans l'épithélioma de cette région les ganglions se prennent de bonne heure; bien souvent, en effet, l'infection ganglionnaire précède la découverte de l'épithélioma primitif. L'affection n'est sûrement pas de nature tuberculeuse vu sa durée et l'absence d'adénopathie cervicale. C'est pourquoi il se prononce pour une affection d'origine syphilitique.

M. Saint-Clair Thomson a présenté à la Société, il y a environ un an, un cas à peu près analogue, qui avait suivi une marche tout à fait capricieuse. Plusieurs membres de la Société ont pensé à une tumeur maligne. Il tenait le malade en observation et plus tard il dut le trachéotomiser. Peu après le patient commença à aller de mal en pis et mourut de tuberculose. Antérieurement on avait trouvé des bacilles. M. Horne possède le larynx. Le diagnostic anatomique *post mortem* a été confirmé par l'examen microscopique.

M. Lambert Lack dit qu'il a présenté le malade parce qu'il n'arrivait pas à établir un diagnostic exact. Il a traité le cas avec du mercure et de l'iodure et l'a maintenu au lit pendant trois mois. On n'a pas trouvé de bacilles de Koch, et, bien plus, si l'affection avait été de nature tuberculeuse, elle se serait probablement aggravée d'une façon considérable sous l'influence du traitement ioduré. Il ignore si le diagnostic de sarcome est possible, mais c'est là une probabilité dont on doit tenir compte.

M. Atwoot Thorne. — **Un cas d'ulcération syphilitique (?) du voile du palais survenue au cours du traitement antisyphilitique** *(Case of syphilitic ulceration (?) of soft palate occuring during a course of syphilitic treatment.)*

Le malade, âgé de vingt-trois ans, a contracté la syphilis en mai 1901; depuis, il a suivi un traitement mercuriel, et, tout dernièrement, un traitement mixte de mercure et d'iodure. Après huit mois de traitement continu, on constata chez le malade des ulcérations profondes sur le voile du palais, et malgré un traitement local très actif, l'affection allait s'aggravant et le malade perdit la luette et une partie du voile. Son état général est mauvais et il est très faible. Le patient se plaint d'avoir beaucoup maigri et d'éprouver des douleurs à la déglutition.

A l'examen de la gorge on constate l'absence complète de luette et de la partie adjacente du voile du palais; le bord de la portion restante est couvert d'une eschare d'aspect blanc sale. Sur la paroi postérieure du pharynx et le bord postérieur de la cloison nasale se voit un exsudat épais et jaunâtre. Râles crépitants aux deux sommets, mais pas de bacilles tuberculeux dans les crachats. La médication antisyphilitique a été supprimée; tous les efforts du traitement tendent à alimenter et à fortifier.

M. Thorne demande l'opinion de ses collègues sur la nature du cas. Personnellement, il croit que la lésion est due en partie à la syphilis, mais il est étonnant que l'affection ait commencé pendant que le malade suivait un traitement spécifique des plus actifs.

M. Saint-Clair Thomson considère le cas comme de nature syphilitique.

M. Dundas Grant pense qu'il doit y avoir un élément tuberculeux. On sait qu'au cours de la syphilis secondaire peuvent se produire, quoique très rarement, des ulcérations et des lésions destructives. En présence de l'ulcération grave survenue si rapidement au cours de l'affection on peut se demander s'il n'y a pas là l'indice d'une lésion tuberculeuse.

M. Spencer dit qu'il peut y avoir un cas mixte d'infection tuberculo-syphilitique. Si l'on continue l'iodure, le malade succombera sûrement. Il recommande de le maintenir au lit et de le tonifier énergiquement; on n'administrera le mercure qu'à de très petites doses.

M. R. Lake pense qu'il s'agit ici d'un cas de syphilis franche sans association de tuberculose. Il ne croit pas que l'espace d'un an soit une période si courte pour produire même des lésions aussi vastes que dans le cas actuel, car l'ulcération peut commencer de bonne heure et être suivie d'une destruction étendue de tissu au moment où l'affection allait revêtir une réelle gravité.

M. Lambert Lack partage absolument les idées du précédent orateur. On

se trouve ici tout simplement en présence d'un cas de syphilis, et si le malade est traité par le séjour au lit et mis au régime du lait et des œufs avec une médication antisyphilitique très légère, il sera complètement rétabli dans l'espace d'un mois.

M. Fitz Gérald Powell croit que du fer à hautes doses et de la strychnine sont nécessaires dans un cas semblable. Il trouve que dans des cas où le sujet est anémié, l'iodure de potassium et le mercure sont plutôt nuisibles qu'utiles. Si c'était possible, il enverrait le malade au bord de la mer où sa santé ne tarderait pas à s'améliorer : et en plus de fer et de strychnine il lui prescrirait de toutes petites doses d'iodure et de mercure; sous l'influence de ce traitement le malade serait vite rétabli.

M. Atwood Thorne dit, en réponse, qu'à l'examen de la poitrine il a trouvé des signes très nets de tuberculose pulmonaire, mais pas de bacilles dans les crachats. Quand le malade eut eu le chancre, il fut aussitôt mis au mercure auquel on ajouta pendant le dernier mois une petite quantité d'iodure de potassium. Il croit que c'est un cas mixte : il alimentera le malade et lui fera prendre en même temps de petites doses de mercure et d'iodure.

M. Waggett. — **Un cas de myélome du nez chez une femme de trente ans** *(Case of myeloma of the nase in a woman aged 30.)*

La malade, auparavant bien portante, commença à souffrir d'une obstruction nasale en juin 1901, trois mois après ses couches. L'obstruction nasale allait augmentant jusqu'au mois d'octobre, époque de sa première visite à l'auteur; la fosse nasale droite était devenue complètement obstruée; elle avait, de plus, des épistaxis fréquentes.

A l'examen, on trouva la fosse nasale droite remplie d'une grosse tumeur, de couleur rouge sombre à surfasse lisse intacte, de consistance élastique au toucher et saignant facilement. L'œil droit était plus exorbité que le gauche. Après anesthésie préalable, la grosse tumeur qui remplissait entièrement le nez a été enlevée par morcellement et sans hémorragie abondante. Le tissu était de couleur sombre, de consistance ferme et contenait un tubercule osseux siège d'une ostéite raréfiante.

L'examen microscopique a révélé la structure d'un myélome typique contenant un grand nombre de cellules géantes. Au cours de l'opération on a trouvé que la tumeur a creusé une cavité à parois lisses empiétant sur l'orbite. Le proptosis a disparu au bout de deux jours après l'opération. En raison du diagnostic microscopique, on procéda quelques jours après à une opération plus radicale.

Le siège d'origine du néoplasme paraissait être la région du cornet moyen ou celle de l'apophyse unciforme. On pratiqua, par conséquent, l'opération de Rouge : la paroi antérieure de l'antre et une partie de la cloison ont été enlevées ; il en a été de même de la paroi interne de l'antre et de celle de l'orbite.

On n'a pu déterminer l'anatomie exacte des parties, déformées par l'envahissement de la tumeur et masquées par une hémorragie abondante, mais apparemment tous les tissus morbides avaient été enlevés. Cependant ce n'est qu'après avoir pratiqué la laryngotomie et enlevé le baillon de la bouche, qu'on a pu obtenir un large accès. A part les effets de l'hémorragie arbitraire, la malade n'a pas beaucoup souffert de l'opération, et la guérison à l'intérieur du nez eut lieu rapidement. Ce processus a été accompagné d'une diminution si rapide et si marquée dans les dimensions de la cavité, qu'on est en droit de soupçonner une récidive de la tumeur. Cependant contre le diagnostic de récidive plaident l'aspect sain de la muqueuse, l'absence d'épistaxis et de toute modification durant ces six derniers mois.

L'opération a été pratiquée au commencement du mois de novembre.

M. Spencer ne croit pas que la tumeur ait récidivé ; il faut attendre qu'elle se mette à saigner continuellement, car ces tumeurs sont très vasculaires. Le nez a besoin d'être tenu aussi propre que dans le coryza atrophique.

M. Lambert Lack demande si le nez est encore obstrué, car dans ce cas, l'occlusion pourrait être due à une récidive. Si la repullulation de la tumeur a lieu, il ne croit pas qu'on puisse faire plus qu'il n'a été fait.

M. Waggett dit que trois mois se sont écoulés depuis l'opération. La contraction des tissus est surtout marquée dans la région de la choane droite où la cloison paraît s'enfoncer dans la paroi externe du nez qui est précisément la partie non atteinte ce qui lui fait espérer que le tissu est cicatriciel et non néoplasique.

M. H. J. Davis. — **Syphilis tertiaire du pharynx et du larynx. Phonation à l'aide des bandes ventriculaires** *(Tertiary syphilis of the pharynx and larynx. Phonation with the ventricular bands).*

Le malade, âgé de trente et un ans, palefrenier, a eu, il y a trois ans, une ulcération laryngée survenue au cours des accidents secondaires de la syphilis. Il y a deux ans, il fut admis d'urgence au Middlesex Hospital pour une dyspnée violente occasionnée par une tuméfaction de la bande ventriculaire droite qui était si prononcée

qu'elle obstruait presque complètement la glotte. Il s'en est suivi une ulcération qui eut pour résultat une sténose.

A l'heure actuelle, le malade présente une ulcération du palais qui a un aspect piqueté particulier; les vraies cordes vocales sont immobiles; la phonation se fait à l'aide des bandes ventriculaires.

M. Davis. — **Tuberculose laryngée avec granulations entre les cordes** *(Laryngeal tuberculosis with granulation tissue between the cords).*

La malade, âgée de vingt-cinq ans, était atteinte de tuberculose pulmonaire à marche torpide et présentait les signes caractéristiques de la même affection dans le larynx. Tout dernièrement elle a suivi une cure d'air dont elle bénéficia beaucoup.

A présent, là où il y a eu une ulcération se voit une masse de granulations s'étendant en bas entre les cordes qui sont épaissies et frangées. A la phonation, les cordes rencontrent l'obstacle, et les muscles ne pouvant le surmonter, elles commencent à trembloter et s'écartent de nouveau. La voix varie d'un croassement profond à un simple chuchotement, mais elle s'améliore toujours par un temps humide. Pâleur extrême du voile du palais.

M. Bennett. — **Ulcération progressive du nez** *(Case of progressive ulceration of the nose)*

Au cours de la dernière réunion, où le cas avait été présenté, l'idée a été suggérée que l'ulcération de la cloison pouvait être due à une suppuration antrale. Le Dr Bennett a exploré le sinus, mais n'a pas trouvé de pus.

M. F. Hunter Tod. — **Cas d'œdème du larynx avec épaississement du palais, de la luette et des amygdales chez un enfant de dix ans** *(Case of œdema of the larynx with thickening of palate uvula and fauces in a boy aged 10).*

Le petit malade a été en traitement dans le service du Dr Percy-kidd, au London Hospital. La mère de l'enfant raconte que depuis deux ans il respire par la bouche et ronfle beaucoup la nuit en dormant. Entre les mois d'octobre et de décembre 1900, il subit quatre opérations sur les amygdales et dans le naso-pharynx, mais sans en retirer aucun soulagement. L'enfant maigrissait, avait des sueurs profuses et respirait difficilement la nuit.

A présent le malade est amaigri, pâle, et a un thorax en carène. Légère bronchite, mais point de signe de phtisie pulmonaire, tem-

pérature normale. Pas de bacille dans les crachats. Aucun signe de syphilis héréditaire. Stridor laryngé qui s'aggrave beaucoup la nuit et s'accompagne d'une rétraction du thorax, mais sans provoquer de cyanose. L'examen du larynx montre une tuméfaction énorme de l'épiglotte qui est lisse et de coloration pâle et empêche d'obtenir une image de la partie antérieure du larynx. On voit le sommet des deux aryténoïdes, mais le gauche semble s'être immobilisé sur la ligne médiane, est pâle et très tuméfié. Pas d'ulcération visible. Cet état persiste sans modification aucune depuis l'admission de l'enfant à l'hôpital, il y a un mois. La luette est très gonflée, œdématiée; le palais et les amygdales sont tuméfiés. M. Tod croit que le diagnostic reste circonscrit entre la laryngite tuberculeuse et la syphilis congénitale et que le malade doit être soumis à une alimentation abondante et au traitement antisyphilitique. On doit se tenir prêt à intervenir par une trachéotomie, si cela devient nécessaire.

M. le Président dit que l'affection lui parait être un cas de syphilis congénitale.

M. Spencer reconnaît l'intérêt qu'offre le cas, mais ignore quelle en peut être l'origine. Le malade court, d'après lui, le risque de mourir subitement la nuit par suffocation. Il faut donc chercher à faire quelque chose pour éviter ce danger. Pour le moment, ce qui lui paraît indiqué, c'est la trachéotomie associée à un repos provisoire et un traitement approprié basé sur les principes posés par Hunter Mackenzie pour les tumeurs laryngées chez les enfants. On peut de plus enlever les amygdales et faire de légères scarifications du pharynx inférieur y compris l'épiglotte.

M. Dundas Grant demande si l'on a trouvé de l'albumine dans les urines. Au mois de mars 1897, il a montré à la Société un enfant qui avait été atteint de scarlatine avec albuminurie consécutive et d'un œdème persistant aussi prononcé que dans le cas de M. Tod, quoique rien n'eût permis de soupçonner chez le jeune malade une syphilis héréditaire. M. Grant demande si, dans son cas, M. Tod a exclu la tuberculose. Dans un cas comme celui-ci, où le doute est permis, la tuberculine peut fournir d'utiles renseignements.

M. Powel considère le cas comme une infiltration tertiaire hérédo-syphilitique. Il voudrait savoir si l'on a essayé du traitement spécifique. Si non, il conseillerait de tonifier d'abord le malade et de le soumettre ensuite au traitement antisyphilitique. S'il y a menace d'asphyxie, il faut immédiatement procéder à la trachéotomie. A présent il ne paraît pas y avoir de danger de sténose laryngée.

M. H. Tod dit que le Dr Percy Kidd est porté à croire qu'il s'agit d'une laryngite tuberculeuse, quoiqu'il n'existe aucun signe de tuberculose pulmonaire, ni de bacilles dans les crachats. Le malade n'a pas encore

suivi de traitement spécifique, car M. Tod a voulu d'abord s'assurer de l'effet de toniques et d'un régime reconstituant. Au moment de l'admission, l'obstruction laryngée était si prononcée qu'on était sur le point de pratiquer la trachéotomie, mais à l'heure actuelle il n'y a aucun danger de suffocation. L'enfant passe des journées tranquilles et dort la nuit dans le décubitus dorsal.

M. Dundas Grant. — **Un cas d'obstruction subjective du nez** *(Case of subjective nasal obstruction).*

Mme E. E..., âgée de trente-quatre ans, vient consulter l'auteur le 6 février 1902 pour une sensation de suffocation et l'impossibilité de respirer par le nez. La fosse nasale droite est d'une perméabilité presque normale; la gauche présente une atrophie considérable du cornet inférieur, qui permet de voir la paroi postérieure du pharynx et l'*arcade* de la choane. Légère tendance à l'affaissement de l'aile du nez, mais insuffisante pour apporter un obstacle à la respiration. La muqueuse offre une tolérance anormale aux manipulations à la sonde et il existe, en effet, un degré considérable d'anesthésie. C'est à cette anesthésie que l'auteur attribue l'obstruction subjective du nez. En effet, la malade ne sent pas le passage de l'air par le nez, ce qui fait qu'elle s'imagine ne pouvoir respirer que par la bouche. M. D. Grant dit en terminant que c'est le même mécanisme qu'on observe dans un grand nombre de cas d'obstruction subjective du nez.

Dr Trivas.

ANALYSES DE THÈSES

Infection et épilepsie; la diphtérie chez les épileptiques, par G. Fradin.

Dès les temps les plus reculés, les auteurs traitant des maladies nerveuses se sont occupés de l'influence des maladies infectieuses sur l'épilepsie. Actuellement, grâce à la bactériologie, on connaît un peu mieux la question, et si les auteurs ne sont pas très bien fixés sur la valeur des causes physiologiques ou pathologiques qui produisent l'épilepsie, il sont d'accord pour reconnaître que l'épilepsie n'est pas une maladie mais un syndrome. D'après Marie, la première place dans l'étiologie de l'épilepsie revient aux maladies infectieuses; il réserve pourtant une place aux intoxications, aux saisons, aux vents, etc.

Au point de vue de l'influence des maladies infectieuses sur l'épilepsie, Voisin distingue : 1° les maladies qui suppriment ou améliorent les accès, tels l'érysipèle, les phlegmons, la pneumonie, la rougeole, la variole, le rhumatisme, la fièvre intermittente, la tuberculose, la diphtérie; enfin, 2° les maladies qui les augmentent : la grippe, la typhoïde.

Après ces considérations générales sur l'infection et l'épilepsie, l'auteur étudie particulièrement l'influence de la diphtérie sur l'épilepsie. Cette maladie, dit-il, améliore passagèrement l'état des épileptiques et diminue les crises : c'est à la nature diphtérique de la maladie qu'il faut attribuer ces modifications, non pas au microbe lui-même, mais à ses toxines, produits solubles qui se déversent dans tout l'organisme et imprègnent les éléments nerveux. A l'appui de ses dires, l'auteur apporte des observations, dans lesquelles les crises épileptiques diminuent de nombre et d'intensité au cours et à la suite d'une diphtérie. Au point de vue pathogénique, la question est encore aujourd'hui bien loin d'être résolue : les théories de Séglas, de Châtillon, de G. Sée, de Chaslin comptent de nombreux partisans, mais elles n'ont pu arracher à l'épilepsie son caractère de maladie *sine materia*. En réalité, on constate facilement l'influence des maladies infectieuses sur l'épilepsie, mais, jusqu'ici, on est impuissant à l'expliquer. Chez l'épileptique, au moment des crises, la température s'élève de 1 à 2 degrés; lorsqu'il y aura maladie intercurrente, l'élévation de la température sera la même et se surajoutera à la température déjà existante. Chez ces malades, le traitement de la diphtérie par le sérum provoque une élévation de température.

Le traitement général est très important. Au point de vue thérapeutique, l'osséoneurone remplacera les glycéro-phosphates; l'oxyde de zinc, le bromure, les nombreux calmants connus peuvent, suivant les malades, donner des résultats plus ou moins satisfaisants. Enfin, dit l'auteur, « l'épilepsie, maladie d'origine infectieuse, se trouve influencée par des maladies infectieuses. Suivons le chemin que nous montre la nature. C'est ainsi qu'en 1844 Selade rêva de donner à ses malades le paludisme pour leur enlever l'épilepsie.

Pourquoi ne tenterions-nous pas aujourd'hui ce que Selade a essayé il y a soixante ans? et, grâce aux progrès accomplis par l'antisepsie, par les études de laboratoire, nous pouvons, sans trop de crainte, inoculer volontairement une maladie à un malade afin de le guérir d'une autre ». C'est, du reste, ce que Lannois a osé dans deux observations publiées par l'auteur, et il a réussi, car c'est « déjà très beau que de voir diminuer des trois quarts les crises d'un épileptique, que rien jusqu'à présent n'avait pu soulager ». N'a-t-on pas prêté à Pasteur l'idée de guérir l'épilepsie par la vaccination antirabique? A défaut de toxines suffisamment dosées, Marie recommande d'employer le cantharidate de potasse. Mais, lorsque l'épileptique sera atteint de diphtérie? L'auteur préconise d'abord l'injection de sérum qui, on doit le dire, pourra déterminer une éruption persistante et intense chez les épileptiques les plus dégénérés. (Thèse de Paris, mars 1902.) Dr Mercier Bellevue.

REVUE GÉNÉRALE ET ANALYSES

BOUCHE ET PHARYNX BUCCAL

Fièvre typhoïde à forme bulbaire; dysphagie, par le Dr Gascon fils, de Redon.

L'auteur cite l'observation d'une malade qui, au cours d'une fièvre typhoïde, présenta une dysphagie absolue, sans lésions du fond de la gorge. L'observation, prise dans la clientèle de campagne, est forcément incomplète; cependant le diagnostic ne peut être mis en doute, car la malade a présenté les nombreux symptômes de typhus abdominal, qui sévissait alors dans la localité.

Vers le deuxième septenaire, la malade, qui jusque-là buvait abondamment, est prise d'une impossibilité absolue d'avaler malgré tout effort qu'elle fait pour cela. En même temps survient un crachement continuel, une expectoration continuelle de mucosités. A l'examen de la gorge, rien d'anormal. Dans la nuit le crachement cesse et la malade peut boire et avaler facilement. Quatre jours après, nouvelle

crise qui dure près de vingt-quatre heures; à ce moment la malade peut boire abondamment. La déglutition, les jours suivants se fait facilement. Mais l'état général devient de plus en plus grave et la malade meurt dans le coma. L'auteur croit pouvoir rattacher cette dysphagie intermittente à des phénomènes bulbaires, qui ont conduit la malade à l'asphyxie; il y aurait peut-être eu aussi paralysie du nerf vague et du diaphragme. (*Bull. méd.*, n° 38, 1902.)

Dr Mercier Bellevue.

NEZ ET PHARYNX NASAL

Des injections sous-cutanées de paraffine en vue de la correction de déformations nasales *(Subcutaneous injections of paraffin in the correction of nasal defformities)*, par le Dr Harmon Smith.

L'auteur a fait d'abord des expériences sur les cadavres, dans le but de déterminer la voie suivie par la paraffine injectée sous la peau sous forte pression. Il a commencé par faire des applications chaudes sur les tissus, de façon à obtenir la température normale du corps, et lorsque la température intra-nasale eut atteint 99° F., il a injecté dans le dos du nez 2 drachmes de paraffine liquide à 115° F., sous une pression considérable.

Les tissus se sont vite redressés et le seul point de tuméfaction se produit au niveau de la pénétration de l'aiguille et un peu au niveau des angles internes des deux yeux en se prolongeant en bas le long des veines angulaires. La paraffine semblait avoir déplacé les couches de tissu conjonctif, et s'être creusé un lit en se conformant sur les parties solides au-dessus desquelles elle a été injectée. En disséquant la peau, l'auteur a trouvé la paraffine en masse, formant une couche parfaite superposée aux os propres du nez.

L'auteur a également injecté de la paraffine fondue, avec les précautions antiseptiques les plus rigoureuses, dans le nez, le dos et l'oreille d'un cobaye sain. Quoiqu'on n'ait pas employé d'anesthésique, l'animal n'a manifesté que peu de douleur. Les tissus se sont facilement enflés, grâce aux adhérences très faibles qui existaient entre la peau et les couches

sous-jacentes. L'animal mourut subitement dix jours après l'injection, sans avoir manifesté, pendant cet intervalle, la moindre réaction. A l'autopsie, on traverse un vaste abcès tuberculeux de la région sacrée. La cavité péritonéale était infectée par des cocci. Les tissus voisins du point de l'injection ne présentaient aucune inflammation. La paraffine n'avait probablement aucune tendance à se porter vers les tissus profonds. Au niveau de l'injection supra-nasale, les tissus étaient en train de subir une encapsulation mécanique. La paraffine se présentait sous forme d'une masse dure et ne paraissait avoir subi aucune modification notable.

Un autre cobaye avait également subi une injection de paraffine dans la région supra-nasale et une autre dans la cavité péritonéale. En ouvrant l'abdomen de l'animal, vingt-deux jours près l'injection, on trouva la paraffine située entre le foie et le diaphragme, sans aucune trace d'inflammation. On peut dire, d'une façon générale, que la seule modification que la paraffine produit dans les tissus consiste dans la tendance à former une capsule protectrice.

L'auteur cite ensuite trois cas de déformation du nez, qui tous ont été corrigés grâce à des injections de paraffine, dont nous ne décrirons pas après lui la technique, la question étant à l'ordre du jour et ayant déjà provoqué un grand nombre d'observations de ce genre. (*New-York med. Journ.*, 17 mai 1902.)

Dr S. JANKELEVITCH.

NOUVELLES

— **Nominations.** — M. le Dr B. V. Verchowski, privatdocent à l'Académie médico-chirurgicale de Saint-Pétersbourg, est nommé assistant de clinique des maladies de la gorge, du nez et des oreilles à la dite Académie.

— M. le Dr Lederman est nommé professeur adjoint de laryngologie et de rhinologie au New-York Polyclinic.

Bordeaux. — Impr. G. GOUNOUILHOU, rue Guiraude, 11.

23e ANNÉE. N° 39. 27 SEPTEMBRE 1902.

REVUE HEBDOMADAIRE
DE
LARYNGOLOGIE, D'OTOLOGIE
ET DE RHINOLOGIE

L'AUDITION DANS L'ATRÉSIE CONGÉNITALE DE L'OREILLE[1]

Par le Dr. M. LANNOIS, de Lyon.

Dans un récent et intéressant article, basé sur 3 cas recueillis à la clinique de Saint-Clair Thomson et sur 140 observations colligées dans la littérature, M. Hunter Tod[2] s'étonne qu'on puisse encore considérer l'atrésie congénitale de l'oreille comme une chose rare, après les travaux de Virchow, de Joel, de Schwartze, Moure, Gradenigo, Stetter, Ruedi et Schwendt, etc. La liste qu'il condense sous forme de tableau aurait pu, en effet, s'allonger de cas plus récents signalés par Steinbrugge, Stetter, Kayser, Haug, etc.

De fait, l'atrésie congénitale avec microtie, car presque toujours les deux conditions sont associées, n'est pas un fait rare, mais tous les cas ne sont pas publiés parce que, le plus souvent, ils sont très comparables aux faits antérieurs et qu'ils n'apprendraient rien de nouveau. Pour ma part, j'ai des notes sur neuf cas et je suis sûr d'en avoir vu d'autres, en particulier un cas unilatéral chez un sourd-muet. Je ne donnerai cependant ici que trois observations. J'ai surtout

1. Travail communiqué à la Société française de laryngologie, mai 1902.

2. HUNTER TOD, Atresia auris congenita (*The Journ. of laryngol.*, mars 1902).

pour but en effet d'indiquer quels sont les restes d'audition dans ces cas; or la plupart de mes observations se rapportent à des enfants dont le bas âge n'a pas permis de faire cette recherche.

Voici ces trois observations :

Observation I. — Le nommé Lucien M..., âgé de six ans, habitant le département de l'Ain, m'est amené par ses parents pour savoir si on ne pourrait lui faire une opération pour remédier à l'état de ses oreilles. On constate qu'il n'existe pas de conduit auditif et que les pavillons sont rudimentaires des deux côtés. A gauche surtout, il n'existe qu'une sorte de repli cutané presque vertical, se dirigeant cependant de haut en bas et d'avant en arrière; à la palpation, il ne paraît pas y avoir de cartilage en dehors d'un tout petit noyau vers la partie moyenne. On n'a pas l'impression qu'il existe de conduit.

A droite, l'atrésie du conduit est aussi totale, mais le pavillon est un peu moins rudimentaire. On reconnaît le lobule ainsi que la partie supérieure de l'hélix. Un gros noyau cartilagineux se trouve vers le tiers inférieur et on a l'impression qu'il pénètre dans une cavité creusée dans l'os comme si le conduit auditif externe existait au moins en partie.

L'enfant a la bouche ouverte et présente des amygdales un peu fortes avec des végétations adénoïdes peu volumineuses, mais certaines. S'il le veut, il peut respirer facilement par le nez.

Mais le fait le plus important est *qu'il entend et parle* comme un enfant de son âge; il suit l'école de son village, commence à lire et à écrire, et les parents affirment qu'il n'est pas en retard sur les autres enfants. Il paraît d'ailleurs intelligent et normalement développé. Il n'y a qu'une légère différence dans l'audition de la parole moyenne, que la bouche soit ouverte ou fermée : cependant, il entend un peu mieux lorsque la bouche est ouverte.

Il entend la montre au contact des deux côtés, mieux à droite : il prétend même l'entendre à quatre ou cinq centimètres du rudiment du pavillon. Tous les diapasons à ma disposition, de C_1 à *la* 3 sont perçus par le crâne avec une durée assez longue et sans latéralisation weberienne; il les perçoit également par l'air, sauf le C_1.

Cet enfant m'avait été présenté le jour de mon départ en vacances, et devait m'être ramené ultérieurement pour un examen plus approfondi et pour une intervention à tenter du côté droit où il semblait exister un conduit. Il n'a pas été revu.

L'enfant ne présentait aucune autre malformation, et les parents, qui paraissaient normaux sous tous les rapports, ne connaissaient aucun accident de ce genre dans toute leur famille.

Obs. II. — A diverses reprises depuis l'année 1891, j'ai eu l'occasion d'examiner M. A..., alors âgé de neuf ans, qui m'avait été amené la première fois parce qu'il était devenu dur de l'oreille gauche, depuis plusieurs mois, à la suite d'une fièvre indéterminée. Il faut dire qu'il n'avait jamais bien entendu de cette oreille, ce qui était attribué par ses parents au fait qu'il avait pris beaucoup de quinine en Algérie, où il avait passé ses premières années et contracté la malaria.

Les parents étaient d'autant plus préoccupés de l'abaissement de l'audition du côté gauche que l'oreille droite présentait une malformation congénitale. De fait, cet abaissement était très marqué, car l'enfant n'entendait la parole moyenne qu'avec une certaine difficulté et ne percevait la montre qu'au contact fort du pavillon. Son état fut à peine modifié par le Politzer et le massage, puis par une série de cathétérismes pratiqués ultérieurement. Il s'agissait, de ce côté, de sclérose avec épaississement généralisé du tympan et ankylose des osselets. Pavillon normal. Mais, chose qui pouvait paraître singulière, il affirmait percevoir également par l'oreille malformée ; il disait même entendre la montre sans contact et percevoir la parole par l'oreille droite presque autant que par l'oreille gauche. Et cependant l'oreille droite montrait la lésion classique de l'atrésie congénitale complète; le lobule était bien formé, mais tout le reste du pavillon était réduit à une sorte de repli dans lequel on distinguait encore la partie horizontale de l'hélix et les cartilages du tragus et de l'antitragus comme soudés l'un à l'autre. Ce repli s'attachait à angle droit sur le temporal, et, en appuyant fortement en arrière, on percevait une sorte de dépression dans laquelle semblait pénétrer le cartilage de la trompe. L'apophyse mastoïde formait un méplat antérieur beaucoup plus large qu'à l'état normal.

La recherche avec les diapasons ne donnait pas de latéralisation, mais montrait qu'ils étaient tous perçus sur l'apophyse mastoïde. La trompe existait et il semblait bien que l'on faisait pénétrer de l'air dans une cavité pendant le cathétérisme, sans qu'on pût l'affirmer.

De nombreux examens ayant permis d'affirmer la persistance d'un certain degré d'audition, on se décida, sur les instances de la famille, à faire une opération pour s'assurer de l'existence possible

d'un conduit auditif. Celle-ci fut pratiquée par nous et le Dr Jaboulay : nous trouvâmes, en avant du pavillon, une sorte de conduit qui fut créé, en partie, artificiellement et qui sembla nous conduire jusqu'à un tympan. De fait, lorsque le premier pansement fut enlevé quelques jours après, le jeune malade affirma qu'il entendait mieux et même qu'il percevait une montre moyenne à près de 20 centimètres! Ce résultat nous parut extraordinaire et fut consigné soigneusement dans mes notes.

Mais il se produisit là ce qui arrive toujours après de telles interventions; peu à peu la plaie se combla, et, malgré l'emploi de tubes de verre, de plomb, de drains, elle finit par se fermer complètement, ne laissant, en avant du pavillon, qu'une légère cicatrice.

Peu à peu le petit gain obtenu par plusieurs mois de traitement du côté gauche finit par disparaître et le malade fit un séjour dans une institution de sourds-muets pour apprendre à lire sur les lèvres, ce qu'il fait facilement aujourd'hui. Grâce à cette acquisition et au léger degré d'audition qui lui reste, il peut suivre avec fruit les cours d'une faculté.

Nous avons pu l'examiner à nouveau ces jours-ci avec le Dr Chavanne, et nous avons fait les constatations suivantes relativement à la perception auditive.

Montre : au contact des deux côtés.

Voix moyenne : O. D. = 50 centimètres. O. G. = 3 mètres.

Voix chuchotée : O. D. = 10 centimètres. O. G. = 30 centimètres.

Weber pas latéralisé.

Rinne —.

Corradi +.

Bing +.

On se rendra compte sur les diagrammes annexés que la perception cranio-tympanique est conservée presque intacte par tous les diapasons de C (ut$_1$) jusqu'à C^4 (ut$_6$) alors que du côté sclérosé mais non malformé, les deux diapasons les plus élevés sont relativement plus mal perçus. Ceci permet d'affirmer que le nerf auditif est presque normal du côté où existe l'atrésie congénitale. Par contre, la perception aérienne est très mauvaise.

Ajoutons, en terminant, que nous n'avons trouvé aucune hérédité dans ce cas, aucun traumatisme pendant la grossesse de la mère, etc. Lui-même est grand, bien bâti, sans aucune tare ou malformation; nous n'avons trouvé à noter chez lui qu'un front élevé et fuyant, disposition encore accentuée par une saillie un peu forte au niveau des sinus frontaux.

Perception cranio-tympanique

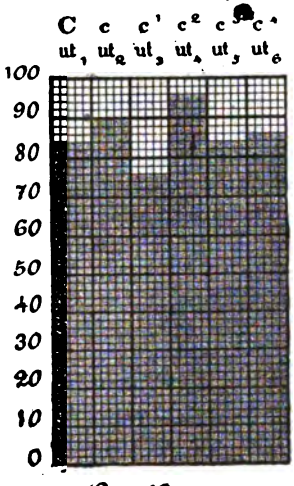

Oreille droite

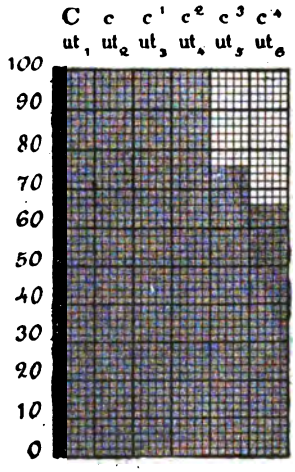

Oreille gauche

Perception aérienne



Oreille droite



Oreille gauche

Obs. III. — Mme X..., vingt-deux ans. Père et mère bien portants, ne présentant aucune malformation. Pas de consanguinité entre eux; six ans de différence d'âge au profit du père. La malade est la deuxième de huit enfants dont l'un est mort à l'âge de dix-sept ans, à la suite d'une opération pour arthrite de l'épaule, suivie de pleurésie tuberculeuse. Les autres sont actuellement vivants; ils se portent bien et ne présentent aucune malformation. Pendant la grossesse qui se termina par la naissance de la malade, sa mère eut, vers le troisième mois, une vive frayeur causée par la vue d'un mort; au troisième mois elle reçut sur le ventre un coup violent. Mais en dehors de ces incidents, le cours de la grossesse fut normal; l'accouchement eut lieu à terme; il fut facile; la malade vint au monde bien portante, présentant seulement la malformation actuelle. Le père est alcoolique.

Quand elle fut âgée de six mois, ses parents la portèrent à la Charité, où le chirurgien consulté conseilla de s'abstenir de toute intervention. La parole fit son apparition à l'âge habituel. La malade ne sembla pas être gênée par son infirmité; elle put aller à l'école et suivre les leçons tout comme ses camarades; elle se rappelle seulement avoir éprouvé parfois des moments d'amoindrissement de son audition, mais ce n'était que passager, et ce ne fut jamais assez marqué pour l'incommoder réellement. Dans sa jeunesse elle ressentit parfois des craquements dans l'oreille droite pendant les mouvements de mastication; ces craquements ont complètement disparu depuis cinq à six ans.

Aucun incident pathologique à signaler dans son histoire sauf une rougeole. Pas d'affection auriculaire.

Actuellement, Mme X... se porte bien; elle n'éprouve aucune gêne du côté de l'audition; la conversation avec elle est très facile; à peine fait-elle répéter quelquefois. Elle ne lit pas sur les lèvres de son interlocuteur. Pas de bourdonnements; quand la malade relève brusquement la tête, elle est souvent prise d'un léger vertige. Pas d'agoraphobie. Mme X... est très nerveuse, mais n'a jamais pris de crise de nerfs. Sa sensibilité est normale et égale des deux côtés.

Le pavillon gauche est bien développé; le tympan est épaissi avec pli postérieur. A droite, le lobule est normal, à peine plus petit qu'à gauche et s'attachant à angle droit : elle y porte une boucle d'oreille comme de l'autre côté, de sorte que l'on ne s'aperçoit pas de la difformité, car elle a soin de recouvrir la partie supérieure du pavillon. Celui-ci est fortement réduit, mais la partie supérieure reste ourlée et contient du cartilage. Noyau

Perception cranio-tympanique



Oreille droite



Oreille gauche

Perception aérienne



Oreille droite



Oreille gauche

irrégulier de cartilage au point où devrait se trouver la conque, semblant formé par le tragus et l'antitragus, s'enfonçant un peu dans la profondeur. Il est difficile de dire s'il existe un conduit rudimentaire.

L'examen donne les résultats suivants :

Montre : O. D. = au contact. O. G. = 50 centimètres.

Voix haute : O. D. = 2 mètres. O. G. = > 5 mètres.

Voix chuchotée : O. D. = 10 centimètres. O. G. = > 5 mètres.

Acoumètre : O. D. = 60 centimètres. O. G. = > 5 mètres.

Weber latéralisé à D. Pas de latéralisation lorsqu'on ferme l'oreille gauche.

Rinne — pour toute l'échelle.

Gallé + à G.

Corradi +.

Bing +.

Le diagramme ci-joint montre que les diapasons extrêmes sont assez mal perçus par voie osseuse. Comme dans le cas précédent, ils sont tous assez mal perçus par voie aérienne, surtout ceux du bas de l'échelle pour lesquels il n'y a aucune perception. Du côté gauche, le diagramme est en rapport avec les lésions d'ailleurs peu accentuées que nous avons signalées du côté de la caisse.

Au point de vue étiologique on ne sait rien de précis sur la genèse de ces malformations auriculaires. Il est à noter que s'il existe parfois d'autres malformations chez les malades, il n'y a cependant pas d'hérédité : elle n'existait chez aucun de mes malades, et Tod dit ne l'avoir trouvée dans aucun des cas publiés. Le côté droit paraît plus souvent affecté que le gauche : sur 95 cas, Tod trouve la malformation 38 fois à droite, 23 fois à gauche, 34 fois des deux côtés.

Chez la malade de mon observation III, la mère avait eu une vive frayeur vers le deuxième mois de sa grossesse : peut-être faut-il faire jouer à cette condition étiologique un rôle plus considérable qu'on ne l'admet actuellement, mais cela reste toujours hypothétique. Moos admet, à propos de

deux cas chez des sourds-muets, que le cordon en s'enroulant autour de la tête peut comprimer le pavillon et amener la déformation. Il faut en tout cas que la lésion se produise de très bonne heure, puisque les recherches de His, de Hyrtl, de Gradenigo, ont montré que les tubercules qui figurent primitivement les diverses parties du pavillon se sont déjà réunis et ont donné la forme de l'organe dès la fin du deuxième mois. Virchow, Joël, pensent qu'il s'agit de processus irritatifs locaux autant que d'arrêts de développement.

L'atrésie congénitale s'accompagne le plus souvent de malformation du pavillon : celui-ci n'a été indiqué comme normal que dans cinq cas (Bonnafont, Wolff, Jacobson, Gordon, Rutten). Le plus souvent le pavillon est rudimentaire et peut même être totalement absent (Gradenigo, Binnie, Cantlie). La réciproque est vraie en ce sens qu'on peut avoir de la microtie très avancée sans que le conduit soit anormal : j'ai dans mon service une épileptique de ce genre dont l'oreille gauche est fort peu développée et l'oreille droite également malformée.

L'existence de fistules de l'oreille est fort rare : d'après Tod, elles n'ont été signalées que par Bürkner, Vali, Grunert et Doran. La fistule ou coloboma du pavillon n'est signalée que par Tod dans sa première observation. L'existence d'appendices auriculaires, d'oreilles supplémentaires, ne paraît pas moins exceptionnelle : on peut citer les cas de Cantlie et de Downie. J'ai moi-même observé un cas de ce genre. Chez un enfant de trois jours il y avait d'un côté microtie avec atrésie complète, et de ce côté, en avant de ce qui pouvait représenter le tragus, un petit tubercule figurant une oreille supplémentaire; de l'autre côté le pavillon et le conduit étaient normaux, mais un lobule très bien formé s'attachait par une base assez large contenant du cartilage sur la face antérieure du tragus, tandis que trois tubercules gros comme de petits pois s'étageaient le long de la joue. Toutes ces excroissances furent enlevées à l'anse galvanique.

Après ces digressions j'en arrive à la question de l'audition qui peut exister encore chez ces malades. Elle a certainement été moins étudiée que l'anatomie pathologique. Cependant Toynbee disait déjà que dans ces cas l'audition pouvait être suffisante pour permettre de s'instruire. C'est donc à tort qu'on a considéré l'atrésie du conduit comme susceptible de déterminer par elle-même la surdi-mutité : celle-ci a été rencontrée par un certain nombre d'auteurs (Moos, Doran, Tod, etc.), mais Mygind insiste sur la rareté de cette malformation chez les sourds-muets.

Ruedi[1] a relevé avec soin tous les cas dans lesquels persistait un degré élevé d'audition. Il semble bien que cette persistance de l'ouïe est assez variable suivant les cas. C'est ainsi qu'Allen Thomson a rapporté, en 1847, un cas où la conversation était comprise à condition de parler un peu lentement et distinctement : l'atrésie était bilatérale. Mussey et Knapp ont cité des cas analogues; il en est de même de Wolf, de Rohrer, etc. Citons encore l'enfant de treize ans présenté par Steinbrugge à la Société allemande d'otologie, à Hambourg, en 1899, qui entendait assez pour suivre les cours d'éducation ordinaire; la petite malade de Schwendt, revue par Ruedi et dont l'audition pour la parole moyenne oscillait de 1 à 4 mètres; le premier malade de Tod (déjà publié par G. Field), qui pouvait soutenir une conversation et remplir un emploi; ceux de Binnie, de Robb, etc.

Mon petit malade de l'observation I était très comparable à tous ceux que je viens de citer, puisqu'il conversait comme s'il avait été normal et pouvait suivre sa classe. Mon second malade entendait la voix moyenne à 50 centimètres, et la voix chuchotée à 10 centimètres. Enfin, ma troisième malade entendait la voix haute à 2 mètres, et la voix chuchotée à 10 centimètres.

Mon ami le Dr F. Chavanne m'a raconté avoir vu ces

1. Ruedi, *Mikrotie mit atresia auris congenita*. Thèse de Bâle, 1899.

jours-ci un homme atteint de microtie avec atrésie qui conversait dans la rue sans paraître gêné. Dans la conversation ordinaire, mon deuxième malade s'aidait beaucoup de la lecture de la parole sur les lèvres qu'il avait apprise dans un établissement de sourds-muets.

Le plus souvent la montre est perçue au contact ou même à quelques centimètres comme par mon premier malade et, transitoirement, par le second.

L'étude de l'audition avec les diapasons montre que la conduction aérienne est nulle dans tous les cas pour les sons au-dessous de C_1. La conduction osseuse est généralement intacte comme dans l'observation II. Toutefois le diagramme de la troisième malade montre une diminution nette pour C. Il faut noter aussi que le plus souvent l'épreuve de Weber est positive si la lésion est unilatérale, et le Rinne négatif.

Toutes ces épreuves, ainsi que celles de Bing, de Corradi, de Schwabach, lorsqu'elles ont été recherchées, donnent les mêmes résultats que dans les cas où il y a des lésions de l'appareil de conduction sans lésions labyrinthiques.

Il va de soi que ces résultats seraient différents s'il y avait participation du labyrinthe aux malformations, mais on comprend que les lésions restent indépendantes, l'oreille externe et l'oreille moyenne ayant un développement embryogénique différent de celui de l'oreille interne. On sait, en effet, que le conduit auditif externe et le pavillon, la caisse et son contenu, la trompe d'Eustache sont formés aux dépens de la partie supérieure de la première fente branchiale et des parties avoisinantes des arcs branchiaux; le labyrinthe, au contraire, provient d'une invagination ectodermique spéciale qui se place au-dessus de la fente branchiale.

Quel est le mécanisme de l'audition dans le cas d'atrésie double? Il est assez difficile à définir. Il est probable qu'il faut faire jouer un rôle important aux ondes sonores qui pénètrent par les narines et par la bouche ouverte. Le plus souvent ceux chez qui il persiste un certain degré d'audition

ouvrent la bouche comme mon petit malade de l'observation I. Il en était de même pour le premier malade de Tod ; par contre, dans le cas de Mussey (cité par Meyer), où il n'y avait pas de communication entre la trompe d'Eustache et la caisse, il n'y avait pas de différence que la bouche fût ouverte ou fermée[1].

Il n'est pas douteux non plus qu'il ne se fasse une transmission des sons par les os du crâne que ceux-ci aillent directement impressionner le nerf dans le labyrinthe ou par l'intermédiaire des fenêtres. Il est à noter, en effet, que dans les 21 cas d'examen *post mortem* qui ont été rassemblés par Bezold, Joël, Ruedi, on n'a pas trouvé une seule fois de membrane du tympan : toujours aussi les osselets ont été trouvés malformés, rudimentaires ou même absents. Quant aux tympans secondaires, ils n'auraient été trouvés normaux que dans un cas de Kiesselbach.

Ces constatations montrent, d'autre part, que les interventions pour rétablir un conduit sont illusoires. D'après mon expérience personnelle je me range parmi ceux qui croient qu'elles ne peuvent rien donner. Ni dans mon second cas, où cependant nous avions cru retrouver un conduit, ni chez de petits malades que j'ai vu opérer par mes collègues des hôpitaux de Lyon, MM. Aubert, A. Pollosson, Villard, je n'ai vu obtenir de résultat sérieux. Seul Bonnafont a eu un succès, mais il s'agissait dans son cas non d'une atrésie du conduit, mais de l'occlusion par une simple membrane.

1. Je raconte volontiers comme exemple de cette perception des sons par la bouche, l'histoire d'un hystérique de mon service qui avait une anesthésie totale sauf dans le domaine du trijumeau gauche. Je voulus savoir si en le privant de la vue et de l'audition et en supprimant ainsi toutes ses relations avec le monde extérieur on parviendrait à le faire tomber dans un état d'hypnose avec phénomènes cataleptiques, ce qui a été indiqué comme possible. Les deux pavillons et les deux conduits furent remplis de cire à modeler et un énorme pansement de coton recouvrit la tête et la face, ne laissant de libres que le nez et la bouche : or le malade continua à converser avec nous comme auparavant. Il avait le facies typique des anciens adénoïdiens avec impossibilité de respirer autrement que par la bouche, qui restait béante.

Dans les cas qui paraissaient les plus favorables au début, il a été impossible de maintenir l'ouverture pratiquée. Il n'y a donc pas à tenter d'opération chez ces malades dans le but d'améliorer leur audition.

HÉMORRAGIE AMYGDALIENNE

CONSÉCUTIVE A UN MORCELLEMENT FAIT AVEC UNE PINCE A MORS TRANCHANTS ARRÊT DE L'HÉMORRAGIE PAR LE TAMPONNEMENT DE LA LOGE AMYGDALIENNE COMBINÉ A LA SUTURE DES PILIERS[1]

Par le Dr E. ESCAT, de Toulouse.

La relation d'une hémorragie chirurgicale de l'amygdale est toujours instructive; il est rare, en effet, qu'on ne puisse tirer quelque profit, soit de l'étude des causes qui l'ont provoquée, soit des moyens qui ont été mis en œuvre pour l'arrêter; aussi ai-je pensé qu'il serait intéressant de rapporter au sein de notre Société l'histoire d'un accident de ce genre, dû à une faute de technique bien déterminée, et conjuré par un moyen encore peu classique, mais bien digne de le devenir.

Observation. — Le 23 juillet 1901, se présente dans mon cabinet M. A. V..., élève ténor.

Ce malade se plaint d'angines à répétition, qui sont fréquemment suivies de propagation au larynx et l'obligent à interrompre constamment ses exercices de chant.

Le sujet est obèse et pléthorique.

L'examen révèle une amygdalite cryptique chronique classique; les deux organes sont hypertrophiés et enchatonnés; les piliers sont adhérents, les cryptes sont remplies d'amas caséeux, surtout celles qui avoisinent le pôle supérieur des amygdales; les recessus qui viennent s'ouvrir dans la fossette supra-tonsillaire sont particulièrement affectés.

1. Travail communiqué à la Société française de laryngologie, mai 1902.

La discission simple ne me paraissant pas promettre un résultat suffisant en raison de l'hypertrophie, je propose le morcellement, qui est accepté.

Le 25 juillet, je procède à l'opération; j'ai recours pour cela, et contre mon gré, à un emporte-pièce défectueux qu'un fabricant de Paris m'avait envoyé quelques jours auparavant; le mors supérieur était, en effet, manifestement tranchant et réalisait le type d'instrument réprouvé et renié par M. Ruault[1]. Mon premier mouvement avait été de le renvoyer au fabricant lors de la réception, mais j'avais eu le tort de ne pas le suivre et de laisser l'instrument dans mon arsenal; cette négligence, comme on va le voir, faillit me coûter cher.

Après une légère pulvérisation à la cocaïne, je procède en trois ou quatre coups de pince au morcellement de l'amygdale droite, qui saigne modérément.

Je procède de la même façon pour l'amygdale gauche, qui ne saigne pas davantage; puis je pratique sur les deux surfaces cruentées, un badigeonnage à la solution iodo-iodurée.

L'hémorragie légère continue pendant un quart d'heure, le malade rejette des crachats sanglants dont je ne me préoccupe pas.

Les gargarismes avec de l'eau froide, répétés pendant vingt minutes, ne donnant aucun résultat, j'examine le pharynx et j'aperçois, en réclinant le pilier antérieur, un jet artériel très net à la partie supérieure de la loge amygdalienne droite.

La compression avec un tampon d'ouate maintenu quelques instants avec une pince à forcipressure n'arrivant pas à l'arrêter, je pratique une cautérisation avec le bouton galvanocaustique porté au rouge sombre; plusieurs tentatives sont faites sans résultat : elles augmentent au contraire l'hémorragie.

Je tente alors la ligature avec une pince à forcipressure, ce moyen m'ayant réussi dans un cas publié[2], mais je ne suis pas plus heureux qu'avec le cautère : les mors glissent sur la surface de la loge amygdalienne comme sur une fibreuse tendue et ne parviennent à rien pincer.

Je reviens à la compression avec un tampon d'ouate maintenu avec l'index et le médius pendant dix minutes; même insuccès, l'hémorragie reparaît sitôt que le tampon est levé.

La glace ne donne aucun résultat.

J'ai alors recours aux divers hémostatiques vantés et avec un

1. Congrès de Paris, août 1900.
2. Adénome du voile du palais (*Archiv. prov. de chir.*, 1897).

égal insuccès : la cocaïne, l'antipyrine, l'eau oxygénée, la ferropyrine sont tour à tour essayés.

Je vais même jusqu'à recourir au perchlorure de fer (que je n'avais jamais employé contre une hémorragie); il est aussi impuissant que les autres agents chimiques.

Devant ce nouvel échec, je n'hésite pas à employer le compresseur de Ricord ; la pelote interne étant bien garnie de gaze aseptique, l'instrument est placé, et l'hémorragie s'arrête.

Malheureusement, la douleur due à la compression fut si atroce que je dus consentir, sur les instances du malade, à lever l'instrument, avec l'intention toutefois d'y recourir de nouveau en cas de nécessité absolue.

Le compresseur levé, l'hémorragie reparut plus forte que jamais; elle durait depuis deux heures et demie.

J'eus alors l'idée de recourir à la suture des piliers, que Baum, cité par Otto von Holst, avait tentée avec succès [1].

Je pris un porte-aiguille, qui me sert pour la staphylorraphie et je réussis à faire passer une grosse aiguille courbe, pourvue d'un cordonnet de soie, d'arrière en avant et d'un seul coup à travers les deux piliers, à un centimètre au-dessous de la fossette supratonsillaire, et je nouai les deux chefs [2].

Cette suture étant insuffisante, mais ayant pu être exécutée plus facilement que je ne l'aurais espéré, j'en pratiquai une deuxième à deux centimètres au-dessous de la première, mais cette fois, en raison de l'écartement plus considérable des piliers, je dus les transfixer isolément.

Les deux chefs étant noués, la loge amygdalienne était fermée, sa cavité était très réduite, mais le rapprochement forcé des piliers n'exerçait aucune compression sur le foyer hémorragipare, aussi l'hémorragie continuait-elle derrière les sutures.

Pensant que la ligature de la carotide allait peut-être s'imposer, j'appelai à mon aide mon ami Cestan, professeur agrégé à la Faculté.

Quand ce confrère arriva, un caillot s'était formé sous les sutures et l'hémorragie semblait vouloir s'arrêter, à tel point que le chi-

1. Otto von Holst, Des hémorragies consécutives à l'amygdalotomie (*Correspondenzblätter des Allg. ärtzl. Vereins von Thüringen*).

2. Depuis le jour où nous avons communiqué cette observation à la Société franç. d'otologie, nous avons appris que cette méthode était appliquée avec succès depuis plusieurs années par Heermann d'Essen : Zur Blutstillung nach Tonsillotomie (*Archiv f. Laryngol.*, 1902. Band XII, Heft 3).

rurgien me quitta presque aussitôt, m'engageant à recourir à la gélatine, hémostatique auquel je n'avais pas eu encore recours.

Je fis gargariser le malade avec l'eau gélatineuse, et, au moyen d'une seringue laryngienne, j'injectai avec la même solution la

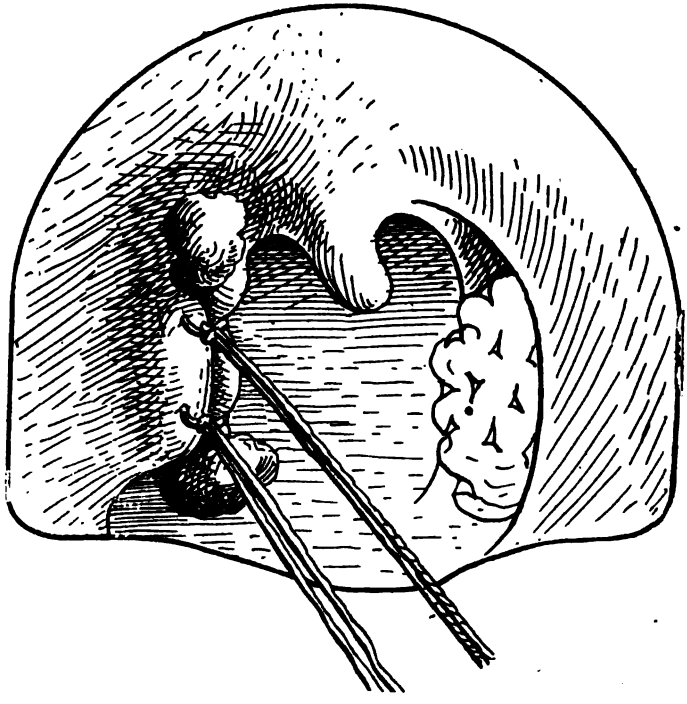

Aspect du pharynx
après suture des piliers et tamponnement de la loge amygdalienne.

loge amygdalienne, mais le résultat fut déplorable, et l'hémorragie, qui avait semblé vouloir se ralentir, reparut de plus belle.

J'eus alors l'idée d'engager un tampon longitudinal d'ouate dans la gouttière amygdalienne transformée en canal par mes deux sutures. Un tampon cylindrique de la longueur et du diamètre du petit doigt fut alors engagé avec une pince à pansement naso-pharyngien dans la fossette sus-amygdalienne, au-dessus de la suture supérieure des piliers; je l'enfonçai profondément dans la loge en le tassant de plus en plus et fis ressortir son bout inférieur

au-dessous de la suture inférieure, et l'hémorragie s'arrêta, enfin, pour ne plus reparaître; elle avait duré quatre heures.

J'enlevai le tampon vingt-quatre heures après; l'hémorragie ne reparaissant pas, j'enlevai également les deux points de suture.

De cette observation se dégagent trois enseignements fort précis :

1° Le danger des morcelleurs à bords tranchants;

2° L'infidélité de la plupart des hémostatiques vantés;

3° L'efficacité contre une hémorragie chirurgicale de l'amygdale, du tamponnement de la loge amygdalienne préalablement transformée en canal, par la suture des piliers du voile.

ASSOCIATION MÉDICALE AMÉRICAINE[1]

LIIe Réunion annuelle tenue a Saint-Paul du 4 au 7 juin 1902

Section de laryngologie et d'otologie.

M. C. S. Baker (Bay City). — **Les relations du cornet moyen avec les affections chroniques du nez** *(The relation of the middle turbinated Body to chronic nasal diseases).*

L'auteur dit que les fosses nasales doivent être considérées comme de simples conduits, destinés à l'expulsion des sécrétions et au nettoyage des voies respiratoires supérieures. La suppression des obstructions nasales par des moyens opératoires permet de rétablir le drainage des cavités supérieures. Les cellules ethmoïdales pressent contre la cloison ; en ouvrant ces cellules on évite la nécessité d'une seconde opération.

M. W. E. Casselberry (Chicago) dit qu'on ne doit pas ouvrir les cellules ethmoïdales, à moins qu'elles ne soient malades ou obstruées. Dans la plupart des cas d'empyème, on ne saurait se fier exclusivement au drainage par opération. Après l'emploi de capsules surrénales ou de cocaïne, les tissus s'affaissent et deviennent parcheminés, et souvent l'incision en est suivie d'une hémorragie violente et persistante. L'adrénaline peut, dans ces circonstances, être d'un précieux secours, mais elle a le désavantage de provoquer des hémorragies secondaires.

1. D'après *The New-York med. Journ.*, 29 juin 1902.

Après l'ablation du cornet moyen, on aura recours au tamponnement du nez pendant vingt-quatre heures ; l'auteur pense qu'il est imprudent de renvoyer le malade chez lui sans cette précaution.

M. Warden considère que le cornet moyen est le siège principal de désordre du nez. L'antre peut être drainé par l'ablation de cet os. Une déviation de la cloison a moins d'importance, Il croit qu'on peut faire remonter aux états morbides du cornet moyen la lésion initiale d'une affection catarrhale.

M. Cobb (Lynn) regarde le drainage comme d'une importance capitale. Il n'y a, d'après lui, aucune différence entre les écoulements du nez et ceux des autres parties du corps. Il a renoncé à l'emploi de la gaze pour tamponner le nez, car celle-ci s'insinue dans toutes les petites anfractuosités dont il n'est pas toujours facile de l'enlever. Il lui préfère l'ouate.

M. Redmond W. Payne (California) donne également la préférence à l'ouate. Il croit que l'emploi répété d'adrénaline peut empêcher l'hémorragie; il doit être continué pendant plusieurs jours. M. Payne conseille de faire l'ablation du cornet moyen au-dessous de la muqueuse ; grâce à ce procédé, l'hémorragie est moins abondante et l'incision guérit plus facilement.

M. E. Mayer (New-York) parle du danger qu'il y a de laisser les malades rentrer chez eux après la turbinectomie moyenne, sans leur avoir tamponné le nez. Dans quelques cas, au lieu de gaze, M. Mayer pratique toutes les deux ou trois heures des applications d'adrénaline qui lui ont donné des résultats très satisfaisants.

M. Baker dit en terminant que la gaze ne s'insinue pas plus dans les petites cavités que le coton. Il ne croit pas qu'il soit toujours possible de faire garder le lit au malade. Dans un grand nombre de cas il a été obligé de recourir au tamponnement, mais il ne s'en dissimule pas les dangers, car il peut y avoir ainsi une rétention de pus et une infection consécutive.

M. J. H. Farrell. — **L'asthme comme résultat d'affections nasales** *(Asthma as a result of nasal conditions).*

M. Farrell dit que toutes les affections nasales ont une tendance à produire l'asthme. En ce qui concerne le traitement, certains états pathologiques du nez peuvent guérir par des interventions; les affections cardiaques et rhumatismales méritent une attention particulière. L'auteur rapporte trois cas d'asthme améliorés par une opération sur le nez. Il croit que la majorité des cas d'asthme sont dus à des affections nasales.

M. C. M. Cobb. — **De l'effet des soi-disant affections catarrhales du nez et de la gorge sur la santé générale** *(The effet which the so-called « catarrhal » diseases of the nose and throat may have upon the general health).*

L'auteur conclut de son travail que par le traitement de l'affection buccale on arrive toujours à améliorer l'état général.

M. E. Fletcher Ingals. — **L'empyème du sinus frontal** *(Empyema of the frontal sinus).*

L'auteur considère cette variété d'empyème comme une affection rare. Les symptômes prédominants sont : douleur et tuméfaction dans la région du sinus atteint et écoulement nasal. La présence de pus amène une élévation de la température.

Dans un certain nombre de cas l'auteur a trouvé des lésions osseuses; dans d'autres, la muqueuse était tuméfiée et obstruait l'orifice du sinus. Les lésions osseuses étaient quelquefois congénitales. Il a observé des cas de méningite septique consécutive à la carie des os avec rupture dans la cavité cranienne. Cette complication, dit M. Ingals, ne s'observe pas chez des malades au-dessous de sept ans, car les sinus ne se développent pas avant cet âge. Les cas chroniques sont le résultat de polypes ou d'autres obstructions nasales. La douleur s'irradie ordinairement vers les yeux, et la photophobie est un symptôme important. La douleur peut aussi se propager le long du nerf sus-orbitaire. La décharge purulente amène du soulagement. Dans quelques cas les contours de la zone atteinte se dessinent par la transillumination, mais au point de vue diagnostic, ce signe est de peu de valeur.

M. Redmond Payne (Californie). — **Anomalies des sinus frontaux et leurs rapports avec les sinusites chroniques.**

L'auteur relate plusieurs cas de ces anomalies observées par lui, de même que les difficultés qu'il a rencontrées pour trouver la source du pus.

M. Casselberry rapporte à son tour 3 cas où il n'existait aucune communication entre les sinus et un cas d'absence de cloison intersinusienne. Dans 2 cas il y avait une communication directe avec le sinus maxillaire.

M. Chevalier Jackson (Pittsburgh). — **Carcinome du nasopharynx** *(Carcinoma of the nasopharynx).*

L'auteur relate 13 cas de cette rare affection qui se rencontre en

proportions égales dans les deux sexes. Dans 50 o/o des cas les malades avaient quarante ans révolus. Le néoplasme avait une tendance à se propager en bas. Douleur, fétidité et hémorragie sont les symptômes initiaux. L'auteur préconise l'extirpation précoce et complète comme le meilleur moyen de traitement. Malheureusement, la plupart des cas se font opérer à une période déjà avancée de l'affection. La mort survient ordinairement au bout d'un an, même après une extirpation totale de la tumeur.

M. Dunbar Ray (Atlanta). — **Sarcome des fosses nasales** *(Sarcoma of the nasal passages).*

Le sarcome des fosses nasales dont l'auteur rapporte un cas, a le plus souvent pour siège la région des cornets moyens. Ici, il présente une malignité moins grande que dans d'autres parties du corps. L'auteur attribue l'affection à un trouble apporté au tissu embryonnaire et parle d'un cas où la lésion, selon lui, paraît avoir été déterminée par des instruments. Les symptômes principaux sont : occlusion des fosses nasales et gêne graduellement croissante de la respiration.

M. Dench (New-York). — **Le diagnostic et le traitement des mastoïdites** *(The diagnosis and treatment of mastoïditis).*

Ouverture des cellules mastoïdiennes avec toutes les précautions antiseptiques nécessaires; dans ces conditions l'opération n'offre aucun danger. Chaque cellule sera soigneusement grattée et curettée jusqu'à ce qu'on sera arrivé sur de l'os sain. Quand les symptômes ne sont pas très marqués, on pourra se contenter d'une incision exploratrice. La paracentèse ne donne pas les résultats voulus, car il est impossible de drainer les cellules mastoïdiennes par ce procédé. Le lavage de la cavité est nécessaire.

M. Sherman (Cleveland) croit que dans beaucoup de cas l'opération est inutile. Il la considère comme un procédé dangereux, occasionnant de graves hémorragies et même la mort. Il appelle l'attention sur les rapports intimes qui existent entre la circulation de la mastoïde et celle des méninges. La paracentèse est, d'après lui, un moyen plus sûr et d'une efficacité égale.

M. Cobb dit que s'il y a du pus on doit avoir recours aux moyens artificiels pour lui donner issue. Si le drainage est suffisant, il n'y a aucune nécessité à ouvrir les cellules mastoïdiennes.

M. French (Illinois) dit que des cas graves avec douleur et écoulement de pus par le conduit nécessitent une intervention. On a souvent le grand

tort de trop longtemps différer, ce qui a pour résultat d'amener des complications méningées. L'opération en elle-même n'est pas dangereuse.

M. Hirman Woods (Baltimore). — **Mastoïdite après disparition et sans récidive de l'affection tympanique** *(Mastoiditis after subsidence and without recurrence of tympanic disease).*

L'auteur rapporte un cas où une mastoïdite est survenue douze heures après la disparition des symptômes inflammatoires. On trouva du pus dans les cellules mastoïdiennes. M. Woods ne croit pas que le froid ait pu faire avorter la mastoïdite. Il masque les symptômes et augmente les dangers d'une hémorragie. On ne peut maintenir un degré suffisant de froid pour tuer les micro-organismes.

M. Dench préconise l'emploi du froid, ayant vu plusieurs cas avortés par ce procédé.

Dr Trivas.

SOCIÉTÉ MÉDICALE DE LONDRES

Séance du 10 mars 1902.

M. Marmaduke Sheild. — **Opérations par voie extra-laryngée** *(External operations on the larynx).*

Dans sa communication, l'auteur décrit une série de cas ayant subi les uns la thyrotomie, les autres diverses opérations par voie extra-laryngée. Il fait ensuite connaître les particularités de son procédé opératoire qui diffère sous certains rapports de la méthode ordinaire, y compris la trachéotomie préliminaire, l'ouverture du larynx, l'ablation de la tumeur et le traitement post-opératoire.

Un cas de fracture du larynx suivie d'obstruction par tissu cicatriciel. Amélioration permanente par une thyrotomie et ablation du tissu cicatriciel. Dans un autre cas de sténose syphilitique, les résultats furent peu satisfaisants. Quatre cas de tumeurs du larynx avec des résultats excellents, dont deux étaient des papillomes probables, un fibrome et un papillome vrai. Un cas de thyrotomie pour corps étranger (fragment d'os) du larynx ; la guérison a été complète et rapide. L'auteur rapporte ensuite un cas d'épithélioma de l'épiglotte pour lequel il avait pratiqué une pharyngotomie sushyoïdienne, avec un résultat excellent, et enfin un cas de laryngectomie partielle pour cancer diffus ayant envahi le pharynx. La dyspnée diminua, mais le néoplasme a récidivé peu après.

M. Jonathan Hutchinson junior mentionne une opération de thyrotomie à laquelle il a assisté en 1879 et qui a été suivie d'un très bon résultat. Il a en traitement un malade atteint d'une sténose syphilitique très rebelle pour laquelle il se proposait de faire une thyrotomie, mais après avoir entendu le résultat peu encourageant obtenu par M. Sheild, il ne tentera pas cette opération.

M. W. G. Spencer dit qu'il y a des cas où la gêne de la respiration nécessite une intervention immédiate et d'autres où une thyrotomie médiane est difficile à faire. Dans certains cas, il est avantageux de laisser la plaie ouverte sans chercher à obtenir une réunion par première intention. Il y a des cas de sténose syphilitique où une opération est utile, surtout si on enlève une corde ; ceci amène naturellement une altération de la voix, mais en revanche le malade est débarrassé de tous les ennuis que procure le port d'une canule.

M. Saint-Clair Thomson rappelle un cas où toute l'épiglotte et une grande partie de la base de la langue ont été enlevées avec succès. Il a peine à croire qu'il y ait eu lieu de pratiquer la thyrotomie dans les cas rapportés par l'auteur.

Les cas où cette opération est nettement indiquée sont peu nombreux. La sténose syphilitique bénéficiera peut-être bien plus d'une trachéotomie préliminaire suivie d'un traitement antisyphilitique. Même les papillomes chez les enfants peuvent être enlevés par les voies naturelles et voire sans l'aide du miroir. La thyrotomie est surtout indiquée, et c'est là qu'elle est particulièrement utile, dans les tumeurs malignes dont le diagnostic a pu être fait de bonne heure.

Dr Trivas.

ANALYSES DE THÈSES

De l'arthritisme des premières voies respiratoires, par le Dr Chimot.

L'auteur réunit et étudie dans sa thèse les différentes maladies des premières voies respiratoires : fosses nasales, pharynx, larynx et trachée, dans lesquelles l'arthritisme peut jouer un rôle. Signalée pour la première fois en 1819, l'influence de l'arthritisme a été bien mise en relief par Isambert en 1877, dans une étude des pharyngo-laryngites diathésiques. La théorie de Bouchard sur l'arthritisme compte actuellement de nombreux partisans. Pour cet auteur, l'arthritisme est un trouble de la nutrition qui se traduit par diverses manifestations morbides pouvant exister chez un même individu et se transmettre à ses descendants.

Comme manifestation arthritique dans les fosses nasales, notons l'hyperémie, puis l'épistaxis, signalée depuis Hippocrate, la rhino-bronchite spasmodique, fréquente chez les goutteux et les névropathes; enfin, les rhinites aiguës ou chroniques et même l'eczéma. Du côté du pharynx, on note une hyperémie fréquente, surtout chez les goutteux; l'hémorragie, l'angine rhumatismale aiguë, assez fréquente; la pharyngite catarrhale chronique diffuse, la pharyngite catarrhale chronique hypertrophique, la pharyngite chronique atrophique, l'angine goutteuse, l'herpès du pharynx et le zona bucco-pharyngien.

Le larynx n'échappe pas à l'influence de la diathèse arthritique, et nombreuses sont les manifestations que l'on rencontre à ce niveau, outre les dermatoses, au nombre desquelles il faut signaler l'eczéma, le pityriasis capitis, le psoriasis, dermatoses faisant sentir leur influence sur le larynx. L'auteur signale encore l'hyperémie pouvant dégénérer en laryngite chronique, l'hémorragie qui, d'après Moure, est souvent consécutive à la congestion intense de la muqueuse; la laryngite chronique, qui succède le plus souvent à une pharyngite chronique atrophique ou hypertrophique; l'arthrite rhumatismale du larynx, localisée surtout au niveau de l'articulation crico-aryténoïdienne, bien décrite par Escat; la laryngite goutteuse, l'herpès du larynx, l'asthme laryngien, affection de la première enfance; le vertige laryngé, qu'il faut distinguer de l'épilepsie; la névralgie laryngée.

A la trachée, on constate des congestions qui coïncident ou alternent avec d'autres manifestations. La trachéo-bronchite serait, pour certains, une complication fréquente de l'angine glanduleuse; l'urticaire est une manifestation arthritique signalée au niveau de la trachée; enfin, nombreux auteurs ont signalé les hémoptysies des arthritiques comme des accidents absolument étrangers à la tuberculisation.

Au point de vue du traitement, l'auteur, sans méconnaître les bienfaits d'un traitement local, insiste sur le traitement général, basé sur une alimentation appropriée et une vie active, mais non fatigante. Le traitement local variera avec les différentes manifestations et, suivant les cas, consistera

en cautérisations, ablations de cornets, badigeonnages et attouchements divers. Suivent une douzaine d'observations, dans chacune desquelles l'auteur signale diverses manifestations arthritiques s'étant manifestées au niveau des fosses nasales, pharynx, larynx et trachée. (Thèse de Paris, n° 643, juillet 1901.) Dr Mercier Bellevue.

Étude de rhino-bronchite spasmodique, par M. Ferrand.

Comme définition l'auteur préfère celle que donne Castex dans son *Manuel*, car elle ne fait pas intervenir un élément pathologique sur la valeur duquel on n'est pas encore fixé.

Dès 1819, la fièvre des foins est étudiée par Bostoc, Gordon, Phobus, qui, successivement, donnèrent chacun une genèse particulière de l'affection. Au point de vue physiologique, la fonction respiratoire du nez est triple. En premier lieu, il modifie l'air inspiré en le réchauffant, en l'hydratant, en le purifiant; dans une deuxième fonction, grâce au pouvoir bactéricide du mucus qu'il sécrète, le nez a la propriété de détruire les microbes; enfin, le nez est le point de départ d'actes réflexes qui entretiennent et régularisent certaines de nos grandes fonctions.

L'affection est l'apanage des gens nerveux, des névropathes, des arthritiques. L'hérédité crée le terrain neuro-arthritique, qui joue le rôle de cause prédisposante.

La forme oculo-nasale est caractérisée par une sensation de prurit et de cuisson dans le nez et dans les yeux. Il y a parfois du chémosis, de la photophobie, de l'épiphora et même des névralgies. La muqueuse nasale est rouge, tuméfiée au point d'empêcher le passage de l'air; le malade éternue et a une hydrorrhée plus ou moins abondante. Certains malades ont, à ce moment, de l'urticaire.

La forme dyspnéique ou asthmatique est une forme plus accentuée de la maladie, accompagnée de troubles respiratoires parfois très intenses, simulant à s'y méprendre ceux de l'asthme essentiel et dus, comme celui-ci, à un spasme des muscles intrinsèques et extrinsèques de la respiration. Cet état d'irritabilité serait le résultat d'un acte réflexe ayant un point de départ dans les expansions termi-

nales des nerfs sensitifs de la muqueuse pituitaire. Le plus souvent l'affection dure quatre à six semaines et débute par la forme catarrhale. Les complications sont rares, et le traitement rigoureusement suivi amène la disparition des accès.

La pathogénie de la rhino-bronchite est encore mal connue, et l'on a successivement incriminé la chaleur, la lumière, l'excès d'ozone, la poussière, comme étant la source du mal. En 1869, Helnitz a pensé faire de l'asthme des foins une maladie parasitaire; cette théorie n'a pas prévalu, et l'on paraît aujourd'hui se rattacher à celle de Mackenzie, qui attribue une action prépondérante à l'action du pollen des graminées sur la muqueuse des fosses nasales. Cette théorie pollénique seule s'appuie sur des preuves expérimentales. Mais l'action du pollen ne peut s'expliquer que si la muqueuse nasale est le siège d'une hyperesthésie capable de provoquer un réflexe assez intense pour réaliser l'accès.

En résumé, trois conditions pathogéniques doivent se trouver réunies pour donner naissance au rhume des foins : le terrain neuro-arthritique, l'hyperesthésie de la membrane pituitaire; enfin, une lésion nasale quelconque : coryza hypertrophique, polypes muqueux.

Le diagnostic est généralement facile; il sera fait avec les poussées de coryza aigu, les accès d'hyperémie réflexe de la pituitaire, l'asthme vulgaire, les tumeurs du médiastin, l'hypertrophie des ganglions bronchiques, l'anévrysme de l'aorte, les maladies du cœur, la dyspnée urémique.

Le traitement sera, d'abord, prophylactique et aura également pour but de calmer l'état nerveux du sujet et sa diathèse neuro-arthritique. Enfin, on s'adressera directement à l'altération des fosses nasales, qui est le plus souvent la cause déterminante de l'*hay fever*. Au moment de l'accès, l'auteur prescrit les pulvérisations intra-nasales de cocaïne et des aspirations mentholées. Dans ses observations, l'auteur fait ressortir comment le traitement chirurgical : ablation de polypes, résection de cornets, fit disparaître pour toujours les accès de rhinite spasmodique. (Thèse de Paris, n° 91, décembre 1901.)

Dr Mercier Bellevue.

REVUE GÉNÉRALE ET ANALYSES

BOUCHE ET PHARYNX BUCCAL

L'angine de Vincent, par le Dr Ch. Dopter, médecin aide-major de 1re classe.

Sous forme de revue générale, l'auteur expose à nouveau les principaux caractères de l'angine ulcéro-membraneuse, qu'un certain nombre de médecins, militaires pour la plupart, s'évertuent à faire dénommer angine de Vincent.

Nous nous sommes efforcés, M. Raoult et moi, dans notre rapport à la Société française de laryngologie (mai 1900) sur les ulcérations des amygdales, de démontrer la véritable nature de cette angine, qu'on ne saurait raisonnablement décorer du nom d'un auteur. « Si M. Vincent, disions-nous en substance dans ce travail, a eu le mérite de découvrir la flore microbienne qui caractérise l'angine ulcéro-membraneuse, on ne saurait lui attribuer celui de donner son nom à une affection *ulcéreuse*, dont il n'avait vu et décrit, dans sa première communication, que la phase *préulcéreuse.* »

C'est, en effet, sous l'appellation d'angine diphtéroïde que M. Vincent publia ses premières observations, et, s'il a reconnu dans la suite que la phase diphtéroïde n'était que le premier stade de l'affection, c'est aux travaux de nombreux auteurs qu'il doit d'avoir modifié son opinion.

Je vais plus loin : à supposer même que M. Vincent ait vu et décrit la maladie tout entière, avec ses phases successives, nous ne pensons pas qu'il soit autorisé à créer une dénomination de nom d'auteur pour une affection très anciennement connue, dont Bergeron a fait mention, il y a cinquante ans, et qui n'est, en somme, que la localisation sur l'amygdale et le voile du palais de la stomatite ulcéro-membraneuse.

Angine et stomatite ulcéro-membraneuses ont la même flore microbienne; nous en avons fait l'expérience bien souvent. Dans l'un et l'autre cas, on trouve, en abondance, le bacille fusiforme et le spirille. Ces mêmes microbes se

rencontrent, du reste, très fréquemment, dans une foule d'ulcérations différentes de la muqueuse buccale; les plaques muqueuses, en particulier, les ulcérations tertiaires, l'angine lacunaire ulcéreuse, etc. L'examen bactériologique ne peut donc, à lui seul, entraîner la conviction, et là, comme dans toutes les angines, il y a lieu de tenir le plus grand compte de l'examen clinique.

Ceci dit, nous ne pouvons que féliciter M. Dopter d'avoir à nouveau attiré l'attention du monde médical sur une forme d'angine relativement fréquente, et qui, jusqu'à ces dernières années, était la source de bien des erreurs de diagnostic.

Il relate les complications possibles, observées tout récemment, à la suite de cette affection, et signale les dernières expériences bactériologiques sur la culture du bacille fusiforme et du spirille.

Enfin, à l'exemple de Vincent, il préconise la teinture d'iode en attouchements bi-quotidiens sur le fond de l'ulcère, dans le traitement de l'angine ulcéro-membraneuse. L'auteur ne signale l'emploi du chlorate de potasse qu'en gargarismes et non pris à l'intérieur.

Il termine son intéressante étude par un index bibliographique assez complet sur la matière. (*Gaz. des hôpit.*, n° 53, 8 et 10 mai 1902.) Dr BRINDEL.

OREILLES

Un cas d'hémorragie de l'oreille par le bulbe de la jugulaire à la suite de brûlure par acide *(Ein Fall von Mittelohrblutung aus dem Bulbus v. jugularis nach Verätzung)*, par le Dr JURGENS, de Varsovie.

Nouvelle observation d'hémorragie par le bulbe à ajouter aux sept ou huit cas connus jusqu'à ce jour; elle est intéressante surtout par sa pathogénie.

Soldat W..., vingt et un ans; entre à l'hôpital militaire de Varsovie le 7 novembre 1901. Malade très anémié, pouvant à peine se tenir sur ses jambes. Température 39°. Le 8 au matin, il a une hémorragie très forte, qui s'arrête après un tamponnement. Le conduit est recouvert de croûtes sanguinolentes; la paroi du promontoire est totalement dépour-

vue de sa muqueuse; elle est insensible à tout attouchement avec la sonde; sa coloration est blanche, comme si elle avait été « crépie à la chaux ». Il n'y a plus ni tympan ni osselets. Le malade — déjà très sourd de l'autre côté — dit souffrir de son oreille droite depuis huit ans, époque à laquelle il avait eu la fièvre typhoïde; l'image otoscopique, il est vrai, ne ressemble guère à une otite typhoïdique; d'ailleurs on finit par savoir qu'il s'est instillé de l'acide dans l'oreille, sans qu'on puisse préciser si c'était de l'acide sulfurique ou de l'acide muriatique.

Le 10 novembre, nouvelle hémorragie; pouls à 90, très faible. Le sang vient du plancher de la caisse; il n'y a pas de pulsations. Avec la sonde on arrive à constater facilement qu'il n'y a plus de plancher osseux; on touche directement le bulbe. On fait des pansements compressifs et antiseptiques, pour éviter autant que possible l'infection de la jugulaire. Malgré tout, le malade fait une pneumonie qui se passe cependant sans incidents notables. Dernière hémorragie le 17 novembre, s'arrêtant, comme toutes les autres, dès qu'on tamponne. L'examen de l'audition, pratiqué entre temps, montre que toute perception auditive a complètement disparu pour l'oreille droite. Le malade quitte l'hôpital, est réformé, son oreille restant toujours dans le même état.

Les hémorragies par la jugulaire sont moins dangereuses que celles par la carotide (à comparer article de Jurgens dans *Monast.* de janvier 1902), au moins immédiatement après le traumatisme; de plus, elles s'arrêtent facilement par le tamponnement du conduit. Elles sont cependant d'un pronostic d'autant plus sombre que la jugulaire court plus de danger d'être infectée par l'otite purulente qui tarde rarement à s'établir, à moins qu'on ne pratique une antisepsie rigoureuse et prolongée, comme dans le cas donné; il est vrai qu'ici le labyrinthe paraissait fortement atteint, et la situation du malade restait de ce fait des moins brillantes. (*Monats. f. Ohrenheilk.*, avril 1902.)

Dr Bertemes.

CROUP ET DIPHTÉRIE

Clinique sur le traitement du croup et de la diphtérie, par le Dr Lorthiois.

Avant d'aborder les indications du traitement de la diphtérie soit par le tubage, soit par la trachéotomie, l'auteur donne quelques conseils sur l'emploi de la sérothérapie. D'après lui, on doit se servir de sérum bien pur, et, si l'on a observé les règles d'une asepsie absolue, l'injection ne doit provoquer ni réaction fébrile ni accidents locaux. Quoique partisan convaincu du tubage, il estime qu'on ne doit jamais entreprendre cette opération sans avoir sous la main ce qu'il faut pour trachéotomiser.

Les indications du tubage et de la trachéotomie résident essentiellement dans la sténose laryngée, et les principaux symptômes qui doivent guider l'intervention sont : le tirage, qu'il soit sous-sternal, sus ou sous-claviculaire, intercostal, la cyanose accompagnant le tirage et enfin l'apnée.

Le tubage est l'opération de choix dans tous les cas, mais à la condition formelle de trachéotomiser si la situation l'exige. Pour pratiquer le tubage, il faut avoir, tout d'abord, des instruments et des mains aseptiques. M. Lorthiois conseille de tuber sous une narcose chloroformique légère; cette narcose offre un double avantage : le premier de diminuer l'asphyxie, car elle intervient contre un des éléments de la sténose laryngée, le spasme; le second, d'éviter à l'enfant cette angoisse qui suit le tubage et qui est due à la présence d'un corps étranger dans le larynx.

L'introduction du tube doit toujours être faite avec beaucoup de douceur; c'est une opération qui paraît fort simple et qui, en réalité, est difficile et demande une certaine habitude.

Le temps que le tube doit rester en place variera, suivant l'âge de l'enfant, de vingt-quatre à quarante-huit heures.

Grâce aux tubes courts de Bayeux, on pratique aisément l'expulsion par expression au moyen du pouce de la main droite qui, appliqué sur la trachée, au-dessous du cartilage cricoïde par un mouvement de bas en haut, exerce une pression ferme, mais sans brusquerie.

Cette manœuvre n'étant pas toujours possible, on a alors recours à l'ancienne méthode au moyen de l'extracteur.

Passant ensuite à l'étude de la trachéotomie, l'auteur conseille, pour la pratiquer, d'employer le procédé lent. C'est le procédé de choix, et on a toujours le temps de l'exécuter, même si l'enfant est dans un état asphyxique poussé assez loin pour que la sensibilité soit émoussée. Il consiste surtout à inciser couche par couche et à découvrir la trachée qui doit être mise à nu soigneusement; après s'être assuré de l'absence d'hémorragie et le champ opératoire étant exsangue, on sectionne le premier anneau sous le cartilage cricoïde, et on poursuit l'incision jusqu'au troisième anneau.

L'introduction de la canule est facile si elle est munie d'un embout, et il n'y a pas besoin de se servir d'un dilatateur.

Il existe d'autres procédés pour pratiquer la trachéotomie, et ils sont nombreux. Parmi eux, il faut citer celui qui consiste à inciser en une seule fois la peau, les tissus et la trachée. C'est un procédé dangereux parce qu'il est brutal; il donne souvent lieu à une hémorragie abondante, et la canule, au lieu de pénétrer dans la trachée, peut aller se loger dans le tissu cellulaire prétrachéal.

L'emploi du thermocautère ou du galvanocautère est également peu recommandable.

Sur 170 cas environ de tubage, une vingtaine ont nécessité la trachéotomie après le tubage. La proportion de morts, trachéotomisés compris, est de 8 0/0. (*La Presse oto-laryng. belge*, février 1902.)

Dr G. Dupond.

VARIA

Un cas de lupus de la face traité par la radiothérapie et la photothérapie, par le Dr Guilloz.

Le Dr Guilloz présente une malade de vingt ans, qui porte, à droite et à gauche de la figure, deux plaques de lupus ayant débuté vers l'âge de quatre ans.

Le lupus de droite a seul été traité, et celui de gauche a servi de témoin. L'action de la radiothérapie et celle de

la photothérapie ont été successivement étudiées sur le premier lupus.

A l'aide d'une disposition spéciale, la malade est exposée pendant trois minutes aux radiations d'un tube bianodique situé à 3 centimètres de la joue. Huit jours après, irritation des téguments et chute d'une croûte laissant apparaître un tissu lisse et suintant; trois semaines après, la cicatrisation est effectuée. On soumet alors le lupus entier à l'action des rayons, les croûtes tombent et la cicatrisation se fait lentement. Trois mois après le début du traitement, la surface du lupus est recouverte d'une cicatrice, mais la présence de nombreux nodules disséminés ne nous permet pas de croire à une guérison. Les rayons X ont donc une action marquée sur le lupus et les rayons lumineux peuvent amener sa guérison.

L'auteur se demande s'il n'y aurait pas intérêt à traiter tout d'abord le lupus par les rayons X et, une fois la croûte tombée, d'avoir recours aux rayons lumineux, qui éviteraient peut-être les récidives. C'est dans ce but qu'après application des rayons X, il traita la plaie par la photothérapie. A la suite de ce traitement, la cicatrisation fut plus rapide et plus régulière, mais cependant incomplète, malgré un traitement de quatre mois. Pour éviter une récidive possible, le traitement sera continué en même temps que celui du lupus ayant servi de témoin dans ces applications. (*Rev. méd. de l'Est*, 1er janv. 1902.)

Dr Mercier Bellevue.

Sur un cas de paralysie faciale périphérique avec paralysie de la sixième paire, par le professeur Raymond.

Après avoir fait la différence qui existe entre la paralysie faciale d'origine centrale et la paralysie faciale d'origine périphérique, après avoir parfaitement réglé la nosographie de l'affection, l'auteur nous rapporte l'histoire d'un malade qui fut subitement pris d'une céphalalgie légère, avec fièvre accompagnée de surdité. Lorsqu'il se présenta à la clinique, la fièvre avait disparu, mais une légère paralysie faciale siégeait du côté droit de la figure, et s'accom-

pagnait d'une parésie de l'oculo-moteur externe du même côté.

L'auteur s'étend alors sur la disposition anatomique du nerf facial, ses rapports avec l'oreille interne et le nerf auditif. Malgré l'étude approfondie de la pathogénie de l'affection que présente le malade en question, l'auteur ne peut s'expliquer d'une façon certaine, il ne peut admettre la paralysie *a frigore*, et cette sorte d'échappatoire ne le satisfait nullement. Faisant ressortir que la paralysie s'est accompagnée d'une surdité de l'oreille droite, il en conclut que quelque chose d'anormal a dû se passer du côté de cette oreille, ce qui permettrait d'expliquer le malaise du début, s'accompagnant de fièvre et de surdité unilatérale. Bref, de ce côté, il y a eu un phénomène que l'auteur ne peut expliquer, mais qui en comprimant les nerfs des sixième et septième paires, au voisinage du sillon bulbo-protubérantiel, a déterminé la paralysie des deux nerfs atteints.

Au point de vue du pronostic, on distingue trois formes de la paralysie périphérique de la septième paire :

1° Une forme légère, avec retour rapide à l'état normal;

2° Une forme grave, s'accompagnant souvent d'une contraction persistante des muscles de la face;

3° Une forme moyenne, avec retour de la contractilité volontaire au bout de cinq à six semaines.

Sous l'influence du traitement ioduré le malade a commencé à éprouver un mieux sensible; le traitement électrique a fait disparaître une partie des symptômes. L'auteur espère ainsi une guérison prochaine de cette paralysie faciale des sixième et septième paires qui, selon toutes les apparences, est due à une lésion réparable, susceptible d'une régression graduelle, mais que, malgré tout, il ne peut expliquer. (*Presse méd.*, n° 1, janv. 1902.)

Dr Mercier Bellevue.

Bordeaux. — Impr. G. Gounouilhou, rue Guirande, 11.

23e ANNÉE. N° 40. 4 OCTOBRE 1902.

REVUE HEBDOMADAIRE
DE
LARYNGOLOGIE, D'OTOLOGIE
ET DE RHINOLOGIE

TRAITEMENT DES TUMEURS MALIGNES PRIMITIVES DE L'ETHMOÏDE[1]

Par le Dr E. J. MOURE
Chargé de cours à l'Université de Bordeaux.

I

Il y a quelques années, j'ai préconisé l'extirpation par les voies naturelles des tumeurs malignes des fosses nasales insérées sur le tiers ou la moitié inférieure de ces cavités. Tous les rhinologistes sont d'accord pour admettre que ce mode d'intervention est le plus simple, le plus commode et le plus pratique pour l'opérateur et surtout pour l'opéré. En effet, une fois les narines dilatées à l'aide d'un spéculum un peu large, on peut aisément pénétrer assez en avant pour aller réséquer les deux tiers inférieurs de la cloison, le cornet inférieur et même le cornet moyen tout entier si c'est nécessaire. Nous pouvons donc faire l'exérèse complète de néoplasies implantées dans cette région et, par conséquent, obtenir la guérison définitive *lorsqu'elle est possible.*

Les cas de malades opérés par cette voie et définitivement guéris, surtout pour des sarcomes ou leurs variétés, sont extrêmement nombreux dans la littérature médicale. J'ai eu moi-même bien des fois l'occasion d'appliquer ce procédé, et

1. Travail communiqué à la Société française de laryngologie, mai 1902.

j'ai rapporté en leur temps plusieurs observations de malades que j'ai pu suivre pendant de longues années (un quinze ans).

Aux faits que j'ai déjà publiés je pourrais ajouter le suivant, très grave par la nature de la tumeur et par son insertion très haute. On pourra voir que, malgré ces conditions défavorables, j'ai néanmoins obtenu un résultat assez encourageant. Je dois à la vérité de dire que, vu le grand âge du malade, la famille s'était absolument opposée à une intervention par la voie externe; il est possible que si j'avais mis en pratique la nouvelle méthode que je vais décrire un peu plus loin, le résultat eût été préférable; mais je crois aussi que si le malade eût été plus soigneux de sa personne et s'était fait examiner d'une façon plus régulière, il aurait survécu plus longtemps et peut-être eût-il rendu la récidive moins hâtive. Voici l'exposé de cette observation :

Observation. — M. X..., quatre-vingt-trois ans, vient me consulter, fin décembre 1896, pour une obstruction de la fosse nasale droite.

Antécédents héréditaires. — Nuls. Père mort apoplectique; mère morte à quatre-vingt-trois ans.

Antécédents personnels. — Variole intense à vingt-six ans; fièvre typhoïde à trente ans.

Histoire de la maladie. — Il y a deux ans et demi *(juillet 1896)*, le malade commence à éprouver une gêne pour respirer par le nez, à droite. Pas d'épistaxis. Pas d'amaigrissement. Peu à peu l'obstruction nasale devient complète.

État actuel. — *Fin décembre 1896*, narine droite complètement obstruée par une tumeur mamelonnée, gris rougeâtre, déprimant la cloison vers la gauche et soulevant fortement l'aile du nez à droite. A l'angle interne de l'œil, il existe une tuméfaction rouge, nflammatoire, douloureuse à la pression. La tumeur est visible à la rhinoscopie postérieure, car elle remplit tout l'orifice choanal.

3 janvier 1897. — Première intervention. La plus grande partie de la tumeur est enlevée à l'anse froide et à la pince double gouge par les voies naturelles, après cocaïnisation de la muqueuse. La narine est désobstruée largement, la respiration facile.

Examen histologique : épithélioma cylindrique.

Dans une deuxième séance faite quelques jours plus tard, le

20 janvier 1897, j'enlève ce qui reste de la tumeur : l'os planum presque tout entier. Le point d'implantation se trouve partie sur la lame perpendiculaire de l'ethmoïde (cloison), vers le tiers supérieur, et partie dans les cellules ethmoïdales antérieures. Cautérisation au galvano de cette région.

Premiers jours de mars 1897. — Revu le malade guéri. Cicatrisation blanchâtre sur le point d'insertion. Narine très libre. État général excellent.

A partir de ce moment, malgré les recommandations faites, M. X..., se croyant définitivement débarrassé, ne revient plus me voir. Il reste ainsi jusqu'au *14 novembre 1898*, c'est-à-dire plus d'un an et demi. A cette époque, il vient me raconter que depuis deux à trois mois s'est développée à l'angle interne de l'œil une tumeur arrondie, lisse, rénitente, qui s'accroît de jour en jour et refoule le globe oculaire à la partie externe. La fosse nasale paraît être encore libre, la respiration se faisant normalement.

A l'examen cette tumeur, du volume d'un gros œuf de pigeon, est en partie refoulable dans la fosse nasale correspondante, d'où elle sort manifestement. Au spéculum on voit la moitié supérieure de cette cavité occupée par une dégénérescence semblable à celle qui a déjà été enlevée il y a un an.

Le néoplasme s'étend assez profondément dans l'orbite. Pas de changement de coloration des téguments. État général toujours excellent.

16 novembre 1898 — Ablation nouvelle par la voie intra-nasale. Le prolongement orbitaire est attaqué au moyen d'une large curette coudée introduite dans le nez. La paroi orbitaire, largement perforée par l'épithélioma, permet une introduction facile de l'instrument. L'index refoule la tumeur du dehors vers l'intérieur et dirige la cuillère tranchante. A la deuxième séance, la curette ramène une coque kystique d'où vient de s'écouler un liquide sirupeux et clair qui constituait la partie la plus proéminente du néoplasme. Le doigt se rend très bien compte qu'il n'existe plus de saillies dans l'orbite, que seuls les bords de la perforation forment un léger bourrelet destiné à s'affaisser.

23 novembre-1898. — Le point d'implantation est de nouveau nettement visible; il est plus étendu que la première fois sur la lame perpendiculaire (la tumeur n'avait contracté aucune adhérence). Ce point est curetté avec soin et cautérisé au galvano.

Le malade part pour chez lui.

Nouvel examen histologique. — Épithélioma cylindrique.

Quelques jours plus tard, le coin de l'orbite a repris sa forme et

sa coloration normales; seul, le doigt sent une cavité, un vide à l'union de l'os inguis avec la gouttière lacrymale du maxillaire supérieur. L'état général est très bon.

15 janvier 1899. — Nouvelle récidive sur la partie supérieure de l'ethmoïde et la paroi externe; par conséquent, dans le labyrinthe ethmoïdal. Curettage et galvano.

1er février 1899. — Nouvelle opération. Très petites repullulations. Insufflations et pulvérisations de thuya et de chélidoine.

4 mars. — Nouvelle opération. Très petite récidive haute.

5 avril. — Nouvelle opération sur septum et derrière l'os propre du nez.

15 mai. — Récidive plus diffuse à la partie supérieure et vers la cavité orbitaire. Sur les instances de la famille, je fais une nouvelle et dernière intervention, incomplète et moins bien tolérée par le malade, qui se sent plus fatigué, est plus énervé et plus découragé. A partir de cette époque, son état général décline; il a quelques vomissements; pas de céphalée, car la tumeur, d'après son médecin traitant, semble évoluer vers l'extérieur (frontal et orbite).

Enfin, le *4 mai 1900,* il succombe.

Il s'était donc écoulé près de trois ans et demi, exactement trois ans et cinq mois, depuis la première opération.

Étant donnés le siège et la nature de la dégénérescence morbide, cette longue durée de la maladie est intéressante à noter et prouve bien que l'opération par les voies naturelles peut, dans les cas de tumeurs plus limitées et situées dans des régions plus accessibles, nous donner des résultats favorables, aussi définitifs qu'on peut les obtenir dans ces sortes de néoplasies.

II

Je désire aujourd'hui aborder un autre point de la question : celui des tumeurs malignes insérées dans la partie supérieure des fosses nasales, dans le corps même de l'ethmoïde.

Tout le monde sait que, grâce aux moyens d'exploration dont nous disposons, il nous est actuellement très facile de déceler l'existence de dégénérescences malignes de la

muqueuse pituitaire tout à fait à leur début. Alors que leur volume n'excède pas celui d'une amande ou d'une petite noisette, elles apparaissent déjà à nos yeux parfaitement visibles, et par conséquent très aisément reconnaissables pour un œil un peu exercé. A ce moment, il n'existe aucune déformation extérieure, aucun symptôme fonctionnel pour ainsi dire, sauf peut-être un peu d'enchifrènement et quelques épistaxis (rares à cette période), pour lesquels le malade vient réclamer nos soins. Il est souvent assez étonné de nous voir lui proposer une intervention grave en apparence, alors que sa santé générale n'a pas souffert et qu'il croit n'avoir qu'un simple rhume de cerveau. Je crois cependant que l'intervention hâtive ne saurait être discutée pour des faits de ce genre, puisque nous savons, hélas! combien sont graves ces sortes de dégénérescences de la pituitaire, surtout lorsqu'elles naissent dans des points aussi peu accessibles en apparence que l'est la cavité de l'ethmoïde.

C'est contre les néoplasmes de cette région, dont le diagnostic, cela va sans dire, est parfaitement assuré, non seulement par l'examen clinique, mais aussi par l'examen microscopique de morceaux enlevés par les voies naturelles, que je propose une intervention radicale, simple et facile à exécuter.

En effet, quoique placées à la partie supérieure des fosses nasales, les cellules ethmoïdales peuvent être facilement mises à nu et enlevées. Il suffit pour les découvrir de supprimer la paroi osseuse antérieure qui les sépare de l'extérieur. Dans la plupart des procédés mis en usage (Knapp et autres) pour ouvrir les cavités de l'ethmoïde, on préconise et on emploie la voie orbitaire; en défonçant la paroi interne de cette cavité, on pénètre sur le côté et un peu d'avant en arrière dans la région ethmoïdale. Le mode opératoire que je propose s'écarte un peu de cette manière de faire; il consiste :

A rabattre le nez sur l'un des côtés à l'aide d'une incision partant de la partie inférieure du frontal pour aller jusqu'à la narine correspondante; le nez étant détaché à l'aide de la

rugine et rabattu pour mettre le squelette à nu *(fig. 1)*, on fait sauter à la pince coupante et à la gouge :

1° En dehors, la branche montante du maxillaire supérieur; une partie de l'os inguis, en ayant soin de récliner,

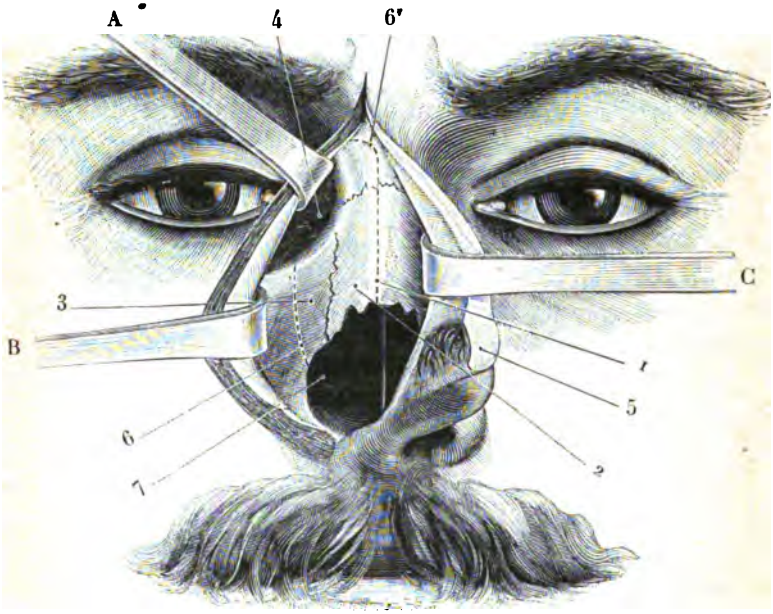

Fig. 1. — Aspect du squelette du nez une fois les parties molles incisées et réclinées à l'aide des écarteurs A, B, C.

1, arête du nez au niveau des os propres, portant en pointillé la trace de l'incision osseuse; 2, os propres du nez droit; 3. portion de la branche montante du maxillaire supérieur à réséquer; 4, canal nasal membraneux réclinè; 5, lambeau de la narine droite recliné; 6, tracé de l'incision sur la branche montante du maxillaire supérieur; 7, orifice de la fosse nasale droite.

avec la rugine d'abord et l'écarteur ensuite, le canal nasal membraneux pour ne pas créer de fistule de ce conduit;

2° En dedans, l'os propre du nez;

3° Enfin, en haut, l'épine nasale du frontal. On a créé ainsi une rainure au fond de laquelle on aperçoit le groupe des cellules ethmoïdales tout entier, et par conséquent le néoplasme qui les a infiltrées *(fig. 2)*.

Ceci fait, afin de ne pas s'exposer à pénétrer dans la cavité cranienne, prenant une gouge qui a environ la largeur de la rainure ainsi créée, on la glisse parallèlement à la lame criblée de l'ethmoïde, en l'enfonçant vers la partie postérieure

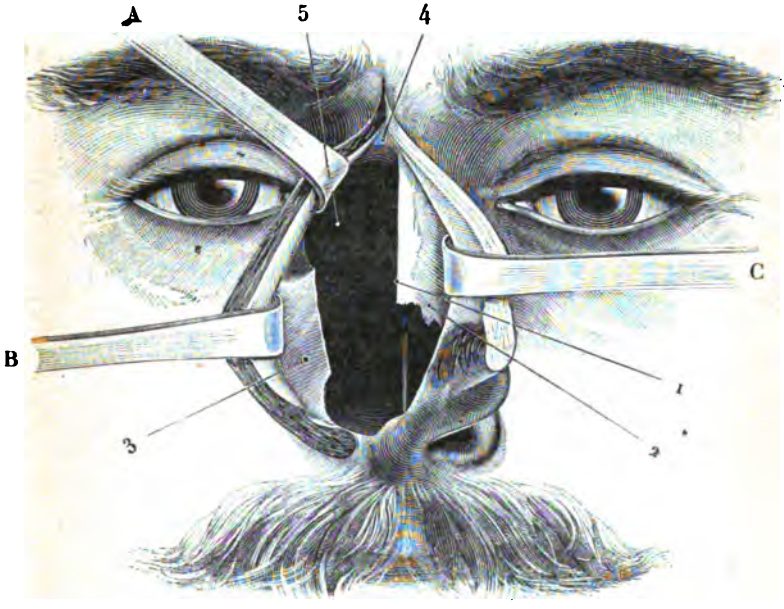

Fig. 2. — Cavité des fosses nasales après la suppression des parois osseuses; les parties molles sont tenues éloignées par les écarteurs A, B, C.

1, arête de la cloison au niveau de la jonction médiane des deux os propres; 2, os propres du nez du côté gauche; 3, portion de la branche montante du maxillaire supérieur après sa résection; 4, épine nasale du frontal réséqué; 5, cavité des fosses nasales contenant l'ethmoïde.

des fosses nasales, jusqu'au niveau du corps du sphénoïde, qui arrête l'instrument; puis, à l'aide d'une curette assez large, on enlève les cellules ethmoïdales de bas en haut en opérant sur cette sorte de protecteur. On peut également se borner à rabattre simplement la gouge de haut en bas, ce qui détache la partie d'ethmoïde située au-dessous d'elle, et du même coup la tumeur incluse dans cet os.

Ce premier temps étant accompli sous la direction du miroir frontal, qui éclaire nettement le champ opératoire, on termine à la curette l'éradication complète du néoplasme, dont on peut suivre toutes les ramifications, soit du côté du septum, qu'il est facile de réséquer en totalité ou en partie, tout en laissant cependant l'arête du nez, pour ne pas amener de déformation extérieure, soit du côté de l'orbite en supprimant l'os planum, s'il n'est pas déjà défoncé, soit enfin vers le sinus sphénoïdal, qu'il est très aisé d'atteindre et de nettoyer par cette voie. C'est même, soit dit en passant, un moyen très commode et très sûr pour bien voir et bien nettoyer cette cavité profonde que l'on a alors sous les yeux, dans laquelle on peut manœuvrer tout à son aise lorsqu'une intervention à ce niveau est jugée opportune et nécessaire.

Il faut, cela va sans dire, agir avec précaution et d'une main légère pour curetter la partie supérieure, c'est-à-dire la région de la lame criblée qui correspond à la base du crâne.

Dans le cours de mes interventions, il m'est plusieurs fois arrivé de trouver les méninges à nu sur plusieurs points; je me suis borné à en faire le nettoyage, et je n'ai jamais observé d'accidents.

L'hémorragie, un peu abondante au début, est facilement arrêtée à l'aide d'un tamponnement; nous savons tous qu'une fois le néoplasme enlevé, l'écoulement de sang est absolument insignifiant, au point que l'on pourrait en général se borner, l'opération étant terminée, à laisser la cavité sans tampon, si l'on ne craignait pas que le vide ainsi créé risquât de faciliter l'infection de la base du crâne.

Une précaution utile au début de l'opération consiste, lorsque le nez a été rabattu, avant ou après avoir fait sauter les parties osseuses qui doivent mettre à nu le corps de l'ethmoïde, à tamponner les arrière-fosses nasales d'avant en arrière, à l'aide de gaze stérilisée, pour empêcher l'entrée du sang dans les voies aériennes pendant le cours de l'acte opératoire. La cavité étant nettoyée et bien évidée, le nez

est remis en place et suturé pour obtenir une réunion par première intention.

Les suites sont habituellement des plus simples; les malades n'ont aucun phénomène réactionnel général, et c'est à peine s'il est possible de voir les traces de l'opération quelques mois après qu'elle a été faite. Malgré un peu d'affaissement de la paroi externe, il faut s'approcher d'assez près pour voir qu'on a fait une brèche osseuse aussi considérable, en apparence, que celle dont j'ai parlé.

Voici l'observation de mon premier opéré, sur laquelle les autres peuvent se calquer.

Observation. — M. B..., cinquante-cinq ans, tonnelier, se présente à la Clinique le 4 mai 1900 se plaignant de gêne de la respiration par le nez, du côté gauche.

A l'examen, on constate que la fosse nasale de ce côté est en grande partie remplie par une masse fongueuse, grisâtre, sphacélée à sa surface, laissant s'écouler autour d'elle un liquide ichoreux, sanieux, empesant le mouchoir. La tumeur descend jusqu'au niveau du plancher, mais n'obstrue pas complètement le nasopharynx. Je pose dès lors le diagnostic de tumeur maligne, sarcome ou épithélioma, et propose l'extirpation du néoplasme par les voies naturelles, afin de me rendre compte de son point d'insertion.

Cette extirpation fut pratiquée le 19 mai, après anesthésie à la cocaïne, à l'aide de l'anse froide et de ma pince double gouge. Dès que la fosse nasale fut débarrassée de cette tumeur, je pus constater qu'elle paraissait être insérée sur la partie supérieure du cornet moyen gauche. L'écoulement de sang ne fut pas très abondant.

La tumeur, examinée au microscope, nous démontra qu'il s'agissait d'un *épithélioma cylindrique*.

Le malade, revu un mois après, présentait sur le point d'implantation une sorte de cicatrice sur laquelle j'appliquai le galvanocautère.

Malgré les recommandations que je lui fis de revenir me montrer de temps à autre ses fosses nasales, le malade ne reparut à la Clinique que le 18 janvier 1901, il était alors porteur d'une récidive ayant environ le volume d'une petite noisette. Cette tumeur fut de nouveau extirpée le 19 janvier, c'est-à-dire le lendemain, et le pédicule cautérisé au galvanocautère.

A partir de cette époque, M. B... rentra de nouveau chez lui pour ne revenir qu'au 9 juillet 1901, se plaignant alors d'éprouver de temps à autre des vertiges qui allaient jusqu'à la perte de connaissance. Pendant l'examen que je pratiquai à ce moment, il s'affaissa même brusquement et resta allongé pendant environ deux minutes dans un état demi-syncopal. En présence de ces troubles cérébraux assez intenses pour faire croire à une diffusion de la tumeur à la partie supérieure, je proposai l'extirpation par la voie externe, qui fut acceptée par le malade, et pratiquée le 13 juillet sous chloroforme, çela va sans dire.

Après avoir, ainsi que je l'ai dit dans le cours de ce travail, décollé le nez par une incision verticale partant de l'épine nasale du frontal jusqu'à la narine correspondante, mis à nu les os propres et la branche montante du maxillaire supérieur, une partie de l'unguis, et récliné le canal nasal membraneux, je fis sauter ces différentes parties osseuses à la pince coupante. Ceci fait, à l'aide d'une large gouge, je suivis la voûte des fosses nasales, c'est-à-dire la partie inférieure de la lame criblée de l'ethmoïde, et réséquai toute la tumeur. Il me fut facile de constater que sur la partie moyenne existait une déhiscence, au niveau de laquelle les méninges étaient à nu; de même vers le sphénoïde, les méninges recouvrant le sinus caverneux étaient également découvertes.

Toute la région ayant été parfaitement nettoyée, je cautérisai au galvanocautère les points qui me paraissaient dégénérés, et l'hémostase étant parfaite, je tamponnai la cavité avec de la gaze iodoformée, non pas pour arrêter une hémorragie qui n'existait pas, mais plutôt pour ne pas laisser la base du cerveau à nu. Le même soir, le malade, un peu agité, se levait de son lit pour aller se promener dans la cour de l'hôpital. Malgré cela, il ne survint aucune sorte d'incident; la réunion de la plaie par première intention se fit d'une façon normale. Deux jours après, je pus enlever le tampon nasal, et huit jours plus tard, les points de suture.

Le malade quitta l'hôpital douze jours après l'opération, en parfait état. Je ne le revis plus que le 6 septembre, époque où il présentait au niveau de l'arête du nez, vers la partie supérieure, une sorte de dégénérescence polypoïde, d'aspect myxomateux, que j'enlevai facilement avec la pince.

Le 28 février 1902, son état général était excellent; depuis son opération, il n'avait plus eu de troubles vertigineux : il avait notablement engraissé et se portait très bien. La déformation extérieure était absolument insignifiante; il eût été difficile de penser qu'il avait subi l'exérèse aussi complète d'une partie de la charpente

externe de son nez, tout au plus si on constatait un peu d'affaissement au niveau de la partie supérieure, vers le point correspondant à l'os propre.

A l'examen rhinoscopique, on voyait une synéchie entre la paroi externe et la portion correspondante de la cloison. Vers la région supérieure de l'angle rentrant, existait encore une petite surface granuleuse qui fut curettée avec soin et cautérisée au galvanocautère.

Depuis, j'ai revu ce malade (13 juin 1902), et j'ai pu constater qu'il allait très bien. Voilà deux ans actuellement qu'il a été opéré pour la première fois par les voies naturelles, et onze mois qu'il a subi son opération par la voie externe. Je ne sais ce que l'avenir lui réserve au point de vue de la récidive possible de sa tumeur; dans tous les cas, l'opération ne lui a causé aucune espèce de dommage même au point de vue esthétique, et elle m'a permis d'éradiquer complètement un néoplasme que j'aurais peut-être mieux fait d'enlever dès le début par cette voie plutôt que par l'orifice naturel, qui ne m'a pas permis d'aller d'emblée assez haut pour être certain de dépasser les limites du mal.

Dans un autre cas, je me trouvais en présence d'un malade ayant un épithélioma né également dans l'ethmoïde, mais ayant un volume beaucoup plus considérable que le précédent, au point qu'il avait amené une exophtalmie consécutive à la destruction de l'os planum; bien plus, le néoplasme envoyait un prolongement à travers la cloison jusque dans le sinus maxillaire opposé. Malgré ce volume excessif de la production maligne, j'ai pu, grâce à l'intervention par la voie que j'ai indiquée, avoir sous les yeux non seulement tous les prolongements de la tumeur que j'ai facilement enlevés, mais aussi son point d'insertion sur la lame criblée et dans la partie supérieure de la lame perpendiculaire de l'ethmoïde que j'ai enlevée presque en totalité.

Malgré cette intervention large, mais un peu tardive, il est survenu chez mon malade une récidive quelques mois après; j'ai dû faire alors une seconde intervention qui, je le crains bien, sera aussi inefficace que la première; toutefois, je ne crois pas que ce soit la méthode qu'il faille accuser de cet

insuccès, mais bien la nature du mal et l'époque tardive à laquelle j'ai pratiqué l'opération.

Nous savons aussi qu'il y a dans les fosses nasales, comme dans les autres régions, des tumeurs malignes qui récidivent malgré les opérations larges et hâtives; mais, par contre, bien des sarcomes et même peut-être quelques épithéliomas pourront bénéficier de cet acte opératoire s'il est mis en pratique assez tôt, c'est-à-dire à une époque aussi rapprochée que possible du début de la maladie.

C'est, je crois, un procédé qui mérite d'être signalé parce qu'il nous permettra d'aborder facilement et d'extirper des tumeurs que nous croyions jusqu'à ce jour inaccessibles ou dans tous les cas très difficiles à atteindre. On pourra également se servir de cette voie pour opérer les ethmoïdes fongueuses suppurées et même les sphénoïdites justiciables d'une intervention par la voie externe.

Je le répète en terminant, cette méthode est très simple, très facile à mettre en usage et sans aucun danger; elle réclame seulement un bon éclairage et une certaine connaissance de la région sur laquelle on opère.

SOCIÉTÉ CLINIQUE DE LONDRES

Séance du 11 avril 1902.

M. T. Carwardine (Bristol). — **Mode d'origine de certains kystes du cou** *(Mode of origin of certain cysts of the neck)*.

Les kystes et les fistules qui prennent naissance dans le canal thyro-lingual possèdent habituellement un pédicule qui passe par la membrane thyro-hyoïdienne, sur la ligne médiane, au-dessous de l'os hyoïde, entre le corps et le cartilage thyroïde. L'auteur donne à cette première variété le nom de *hystes thyro-hyoïdiens*. Il relate le cas d'un homme de trente et un ans, sourd-muet et jumeau, porteur d'une tumeur du cou médiane, superficielle et fluctuante, qui recouvrait l'échancrure épisternale et le manubrium sterni. Un cordon dur, qu'on pouvait nettement suivre, se portait en haut et en avant du cartilage cricoïde. Le pédicule passait à travers un

interstice dans le fascia cervicalis, sur la ligne médiane de la membrane crico-thyroïdienne. C'était, à n'en pas douter, ce que l'auteur appelle un kyste crico-thyroïdien. Environ deux ans après, M. Carwardine eut l'occasion d'observer chez une fillette de douze ans un kyste analogue situé dans l'espace compris entre le maxillaire inférieur et l'os hyoïde. L'opération a confirmé le diagnostic de kyste hyo-mandibulaire. Il existe donc trois variétés de kystes médians : les kystes hyo-mandibulaires, en rapport avec la première fente branchiale; les kystes thyro-hyoïdiens qui prennent naissance dans la deuxième fente branchiale, et les kystes crico-thyroïdiens, qui ont pour origine la troisième fente.

L'auteur relate ensuite un cas d'hygroma kystique chez un enfant de quelques semaines chez qui la tumeur, pareille à une grenouillette, faisait saillie sous la langue. Il décrit les rapports anatomiques du kyste en faisant observer qu'il paraissait avoir pris naissance dans un diverticule latéral de la première fente branchiale, quoique, dans un cas similaire de Treves's, l'origine de la tumeur semblait être la deuxième fente branchiale. M. Carwardine fait également mention d'une tumeur chez un jeune homme, située au-dessous de l'angle de la mâchoire inférieure et qui s'est trouvée être un adénochondrome et aussi d'un cas de kyste dermoïde de toute la première fente branchiale. Ce dernier cas avait trait à un homme de trente-trois ans, qui depuis deux ans avait été atteint d'un gonflement sur le côté droit de la gorge, qui avait pour origine un diverticulum du sinus pyriforme, c'est-à-dire la troisième ou la quatrième fente viscérale. L'auteur discute ensuite la classification de ces kystes, selon leur origine, en médians et latéraux correspondant aux fentes viscérales et alternant avec les arcs viscéraux.

M. A. A. Bowlby décrit un kyste du cou de nature épithéliale; il demande si l'auteur en a observé de semblables et s'ils doivent être compris dans sa classification. Il rappelle également les difficultés qu'on éprouve dans ces cas de traiter les fistules résultant de l'opération.

M. Barker dit que les kystes du cou sont quelquefois de la même nature que les nævi lymphatiques.

M. Stanley Boyd relate un cas similaire à celui de M. Bowlby.

M. Saint-Clair Thomson demande si quelqu'un des orateurs a essayé la résection de l'os hyoïde dans les cas où il est difficile d'obtenir une guérison.

M. Carwardine dit, en réponse, qu'il a toujours éprouvé de très grandes difficultés en présence du trajet fistuleux. Il n'a pas étudié la question de kystes épithéliomateux; il ne conteste pas l'existence de kystes semblables à ceux qui ont été décrits par M. Barker.

M. A. Barker. — **Abcès cérébelleux avec paralysie brusque du centre respiratoire** *(Cerebellar abscess with sudden paralysis of the respiratory centre).*

L'auteur relate le cas d'une fillette de quatorze ans, qui, trois mois avant son admission à l'hôpital, avait été atteinte de fièvre scarlatine compliquée d'une otite moyenne. Une quinzaine de jours avant son entrée à l'hôpital, elle fut prise de douleurs d'oreille, bientôt d'une grande faiblesse, de vomissements et de frissons. Suppuration abondante et fétide de l'oreille, mais de dégonflement de la région mastoïdienne. Les pupilles et les disques sont normaux.

L'auteur porte le diagnostic d'abcès intra-cranien avec thrombose du sinus latéral et de la jugulaire interne. Une intervention est décidée; mais, au moment où l'on allait transporter la malade à la salle d'opération, elle cessa de respirer, et, en dépit de la respiration artificielle et d'inhalations d'oxygène, il n'y avait aucun signe de respiration normale, quoique le cœur continuât à battre énergiquement. Après une heure d'efforts infructueux, la respiration normale ne s'étant pas rétablie, l'auteur fit une petite incision à travers le crâne, dans le lobe temporo-sphénoïdal. Pas de pus, mais un trocart introduit dans le ventricule latéral donna issue à une grande quantité de liquide presque clair. M. Barker ouvrit alors la face latérale du cervelet, et, après quelques ponctions, atteignit un foyer de gaz et de pus fétides. Cette opération n'eut cependant aucun effet sur la respiration ou le cœur. La respiration artificielle a été pratiquée pendant une autre heure, mais la malade était évidemment morte, quoique le cœur eût continué à battre pendant deux heures et demie après la cessation de la respiration normale.

A l'autopsie, on trouva, dans son siège habituel, un gros abcès cérébelleux qui avait été partiellement entamé par l'opération.

Dr Trivas.

REVUE GÉNÉRALE ET ANALYSES

BOUCHE ET PHARYNX BUCCAL

Polype muqueux du voile du palais et cancroïde de la langue, par J. Esterlen.

L'auteur rapporte l'observation d'un homme de cinquante-neuf ans, ni fumeur ni buveur, qui se décida à faire exa-

miner sa bouche, car depuis plusieurs semaines il ne cessait de tousser, se figurant avoir un corps étranger dans la gorge; il accusait au niveau des grosses molaires inférieures un picotement désagréable.

L'examen permit de constater un polype muqueux inséré sur le pilier antérieur du voile du palais et un épithélioma du bord droit de la langue.

L'intérêt de cette observation réside dans la coexistence dans la bouche d'une tumeur maligne et d'une tumeur bénigne; il y a lieu de noter l'extrême rareté du lieu d'implantation d'un polype muqueux isolé, au niveau du pilier antérieur du voile du palais. (*Lyon méd.*, n° 15, 13 avril 1902.)

Dr Mercier Bellevue.

VARIA

Leucémie myélogène splénique avec tuberculose pulmonaire, laryngée et pharyngée *(Splenic myelogenous leukaemia, with pulmonary, laryngeal and faucial tuberculosis)*, par Arnold Sturmdorf.

Femme de trente-cinq ans, mariée, mère d'un enfant bien portant. Une sœur morte de tuberculose, une autre paraît avoir guéri de cette même maladie.

L'hypertrophie de la rate a été pour la première fois incidemment constatée il y a deux ans pendant la convalescence puerpérale normale de la malade. Cette hypertrophie splénique n'était accompagnée ni de douleurs, ni de gêne d'aucune sorte.

La maladie actuelle datait des premiers jours de janvier 1901 quand, presque subitement, sans symptômes prémonitoires ni cause apparente, la patiente fut prise de douleurs dans la gorge, de toux et d'enrouement. Malgré tous les traitements, son état allait en s'aggravant graduellement.

Examen, 17 avril 1901. — Rate énormément hypertrophiée, dure, lisse, prolabée, indolente. Son pôle supérieur pouvait être senti à une certaine distance au-dessous de l'arc costal gauche; le bord antérieur dépassait de plusieurs travers de doigt la ligne médiane du côté opposé. Le pôle inférieur plongeait profondément dans la cavité pelvienne,

où son bord caractéristique pouvait être senti à travers la paroi vaginale antérieure.

Dans les poumons, signes caverneux très manifestes. La luette et la moitié gauche du pharynx, y compris les piliers et l'amygdale étaient le siège d'une rougeur et infiltration diffuses. Toute cette zone était parsemée d'un grand nombre de petites ulcérations, discrètes, arrondies, recouvertes d'un enduit jaune grisâtre. L'épiglotte pâle, mais autrement normale. La glotte était masquée par un gonflement pyriforme caractéristique de l'aryténoïde gauche; de nombreux petits papillomes remplissaient l'espace interaryténoïdien. Les crachats et l'enduit des ulcérations pharyngées contenaient des bacilles tuberculeux en abondance.

L'examen du sang, pratiqué à plusieurs reprises, a montré des fluctuations caractéristiques qu'on peut résumer ainsi que suit :

Les températures fébriles étaient accompagnées d'une altération caractéristique dans les proportions relatives, mais pas dans la somme des globules blancs. Cette altération était surtout manifeste dans les éléments polynucléés et dans les myélocites. Le nombre des premiers augmentait à chaque élévation de température, tandis que celui des seconds diminuait proportionnellement. Cette augmentation rapide des polynucléés a fait penser à une leucocytose intercurrente.

Le premier examen du sang, fait le 17 avril 1901, a donné les résultats suivants : hémoglobine, 48 0/0; globules rouges, 2,800,000; globules blancs, 156,000; à un second examen (10 mai) on a trouvé : hémoglobine, 52 0/0; globules rouges, 3,200,000; globules blancs, 116,000. (The New-York Academy of Medicine, séance du 21 mai 1901, *in Med. Record*, 6 juil. 1901, p. 34.)

Dr Trivas.

Bordeaux. — Impr. G. Gounouilhou, rue Guiraude, 11.

23e ANNÉE. N° 41. 11 OCTOBRE 1902.

REVUE HEBDOMADAIRE
DE
LARYNGOLOGIE, D'OTOLOGIE
ET DE RHINOLOGIE

LA BRONCHOSCOPIE[1]

Par le professeur **Gustav KILLIAN**, de Freiburg im Breisgau.
(Traduit par le Dr S. JANKELEVITCH.)

Lorsque, au cours d'une visite que le directeur de cette *Revue* m'avait rendue il y a quelque temps à Freiburg, j'ai eu l'honneur de lui exposer ma méthode de la bronchoscopie directe et de lui en montrer l'application sur plusieurs malades de ma polyclinique, il me fit l'offre aimable de lui envoyer pour sa *Revue* une courte description de cette méthode encore peu connue en France. C'est ce que je fais avec le plus grand plaisir et dans l'espoir que mon procédé trouvera peut-être quelques partisans parmi mes confrères français.

Les bronches sont séparées de l'extérieur par une voie assez longue, comprenant la bouche, le pharynx, le larynx et la trachée. Cette voie présente de nombreuses courbures qui rendent l'inspection directe des bronches impossible.

Dans des conditions normales on peut cependant, en donnant au corps du malade une attitude convenable, redresser la voie qui s'étend du voile du palais à la bifurcation. On fait prendre au sujet qu'on veut examiner une attitude raide, rigide, militaire, le menton légèrement rapproché du sternum. Une légère inclinaison de la tête en avant est souvent nécessaire.

1. Travail reçu le 24 juillet 1902.

Nous pouvons inspecter directement le voile du palais. Il suffit donc d'introduire en cet endroit un petit miroir — le miroir laryngé — pour rendre accessible à la vue, en se servant d'un éclairage approprié, la bifurcation elle-même; en même temps que cette dernière, nous voyons apparaître dans le miroir l'image de la portion initiale des deux grosses bronches.

Dans quelques cas rares, la grosse bronche droite se trouve dans le prolongement direct de la trachée. La vue pénètre alors jusqu'au niveau de la première division de cette grosse bronche. Mais cette condition peut aussi être créée d'une façon artificielle. Ainsi que j'ai pu m'en rendre compte dernièrement, il suffit pour cela de communiquer à la tête du malade une rotation à gauche. Dans les cas où jusqu'alors la grosse bronche droite était seule accessible à la vue, on pouvait, grâce à cette petite manœuvre, rendre visible toute l'étendue de cette bronche, jusqu'à sa première division. On peut de la même façon, mais en faisant tourner la tête du malade à droite, rendre accessible à la vue la grosse bronche gauche.

J'ai pu, grâce à cette méthode, pratiquer de nombreux examens et apercevoir souvent des corps étrangers dans la portion initiale des grosses bronches.

Cette bronchoscopie à l'aide du miroir est un moyen d'examen *indirect,* attendu que nous ne voyons pas les organes en question eux-mêmes, mais seulement leurs images dans le miroir. Une inspection directe ne serait possible que si nous parvenions à transformer en une seule ligne droite l'angle formé par la cavité bucco-pharyngée et le tube laryngo-trachéal.

La chose paraît réalisable *a priori :* il suffirait d'engager le malade à rejeter sa tête autant que possible en arrière, en ouvrant largement la bouche et en sortant la langue. Une observation plus attentive montre cependant que, même dans ces conditions, l'épiglotte et la base de la langue cachent le larynx à la vue.

Dans les cas les plus favorables, l'épiglotte constitue le seul

obstacle et il suffit de l'attirer en avant avec un instrument approprié, pour rendre le larynx visible. Mais dans la plupart des cas on doit compter également avec la base de la langue. Pour supprimer cet obstacle, on a besoin de spatules puissantes, dans le genre de celles dont Kirstein avait proposé plusieurs formes. On doit encore rendre insensibles, à l'aide d'une forte solution de cocaïne, les parties qu'il s'agit de toucher.

Kirstein insiste particulièrement sur la nécessité d'introduire la spatule entre l'épiglotte et la base de la langue, la compression de celle-ci servant à attirer l'épiglotte en avant. Mais il n'est pas toujours possible de rendre de cette façon accessible à la vue les parties profondes des voies respiratoires supérieures et on est obligé dans beaucoup de cas d'introduire la spatule au delà de l'épiglotte, qu'on relève ainsi et qu'on attire en avant d'une façon directe.

Si on n'obtient pas le résultat voulu, on communique à la tête rejetée en arrière une rotation de côté, on attire le coin de la bouche en arrière et on pratique l'examen à travers les dents molaires (autoscopie latérale de Kirstein). Le résultat est encore meilleur si, après avoir cocaïnisé le larynx, on introduit derrière l'épiglotte soit par la voie antérieure, soit par la voie latérale (coin de la bouche) un *tube* qu'on fait glisser dans la trachée par la partie postérieure de la glotte. Quand cette manœuvre réussit, il devient possible d'inspecter la trachée, si celle-ci présente une forme normale, de haut en bas. La bifurcation et la portion initiale des deux grosses bronches apparaissent avec la plus grande netteté. On voit les parties profondes de ces bronches en regardant par les commissures buccales, par la commissure gauche pour la grosse bronche droite, par la commissure droite lorsqu'on veut inspecter la grosse bronche gauche.

Lorsque la trachée présente des courbures et des rétrécissements, on doit se servir de tubes suffisamment longs, de façon à dépasser les parties recourbées et rétrécies.

J'ai employé assez souvent la trachéoscopie directe qui m'a

rendu de nombreux et très importants services au point de vue du diagnostic.

Le procédé qui rend possible l'inspection de la portion supérieure des grosses bronches ne constitue pas encore la bronchoscopie proprement dite. Pour pouvoir découvrir par exemple un corps étranger du poumon, on doit être à même d'examiner tout l'arbre bronchique, ce qui n'est pas toujours possible avec la seule trachéoscopie directe décrite plus haut.

On se trouve alors en présence d'un problème assez difficile qui nous oblige à faire un pas de plus dans cette voie. On doit notamment opérer un déplacement des grosses bronches et les amener de leur position dirigée en bas et en dehors dans l'axe du trajet laryngo-trachéal.

Personne avant nous n'avait songé à faire ce dernier pas, et je dois avouer que ce n'est pas sans une grande appréhension que je me suis décidé à travers le domaine si redouté de la bifurcation avec un tube rigide. Ce qui m'a donné le courage nécessaire pour faire cette tentative, ce sont les notions que j'ai acquises à la suite d'une préparation anatomique de l'arbre bronchique. Les grosses bronches possèdent notamment des parois protégées par des anneaux cartilagineux épais, durs, solides, beaucoup plus résistantes que les parois minces de l'œsophage.

Les ramifications bronchiques sont, en outre, très élastiques et se déplacent facilement : ces deux propriétés se trouvent utilisées pendant la respiration. L'arbre bronchique tout entier exécute des mouvements respiratoires qui augmentent progressivement en amplitude du centre vers la périphérie et auxquels viennent se joindre des mouvements pulsatoires transmis.

Les bronches ne sont fixées que par un *seul côté,* car leurs ramifications dans le tissu pulmonaire mou ne constituent pas un moyen de fixation à proprement parler. Toutes ces conditions ne peuvent que favoriser leur mobilité et rendre leur déplacement plus facile.

J'ai donc essayé d'introduire le tube bronchoscopique dans

les grosses bronches soumises au préalable à l'anesthésie cocaïnique. Le bout de la sonde se trouvait sous le contrôle constant de ma vue, car je regardais à travers le tube pendant que je l'introduisais. La résistance à vaincre était insignifiante. Le tube une fois retiré, la grosse bronche avait aussitôt repris sa position normale. La muqueuse a montré une résistance qui n'était pas inférieure à celle des autres muqueuses.

Il suffit de pousser le tube à une profondeur de 4 à 5 centimètres à partir de l'éperon de la bifurcation, pour apercevoir, à droite, l'entrée des bronches des lobes supérieur et moyen et plusieurs bronches du lobe inférieur. J'ai même réussi à pénétrer dans la bronche du lobe supérieur elle-même et à apercevoir ses divisions.

L'arbre bronchique *gauche* peut être examiné de la même façon, et les difficultés que nous avons rencontrées de ce côté n'ont pas été plus grandes. Quoique la grosse bronche gauche descende sous un angle plus prononcé, l'obstacle qu'on a eu à craindre pour opérer son déplacement n'a pas été beaucoup plus considérable.

La respiration s'accomplit pendant la bronchoscopie sans la moindre difficulté. Le patient peut respirer aussi bien à travers le tube que par le larynx lui-même que le tube n'obstrue jamais complètement. Le tube amène de l'air au poumon dont la grosse bronche renferme le tube. Lorsque le tube touche immédiatement les parois de la bronche, l'air qui traverse le tube n'arrive qu'au poumon correspondant. L'autre poumon ne reçoit que l'air qui traverse le larynx à côté du tube. Si l'espace est petit, ce dernier poumon ne reçoit pas l'air en quantité suffisante, ce qui en général ne produit pas le moindre trouble. Ce n'est que dans les cas où le poumon dans lequel est introduit le tube est malade et fonctionne d'une façon insuffisante ou est obstrué par un corps étranger, que la respiration peut devenir insuffisante ou s'arrêter complètement. On peut parer à cet inconvénient en pratiquant dans la partie moyenne du tube une

ouverture latérale. Une ouverture ayant 1 centimètre de diamètre suffit en général pour amener au poumon sain une quantité d'air suffisante.

La dépression de l'épiglotte et de la base de la langue, la tête étant rejetée en arrière, tout cela dans le but de former de la cavité bucco-pharyngée et du canal laryngo-trachéal un tube droit, constitue une manœuvre qui devient inutile lorsqu'on se trouve en présence de sujets ayant subi la trachéotomie. Dans ces cas, la bronchoscopie est d'une grande facilité : il suffit alors d'écarter les parties molles du cou dans la région de la plaie trachéale et, ainsi que l'ont montré L. v. Schrötter et Pieniazek, cet écartement peut se faire à un degré tout à fait suffisant. On fait rejeter au malade la tête en arrière et on lui fait tourner le menton soit à gauche, soit à droite. En introduisant à travers la plaie des tubes courts et larges, on peut rendre accessible à la vue la trachée, la bifurcation et la portion initiale des grosses bronches. J'ai pu, sans grande difficulté, introduire mes tubes jusque dans les bronches de second et de troisième ordre. Lorsque les bronches qu'il s'agit de toucher sont suffisamment cocaïnisées, le malade supporte très bien l'introduction du tube jusque dans le poumon, et, si l'on procède avec ménagements, il n'en résulte pas le moindre trouble.

Lorsque la bronchoscopie supérieure ne donne aucun résultat et qu'il y a urgence à poser le diagnostic ou à intervenir, comme dans les cas de corps étrangers, la trachéotomie me paraît tout indiquée, dans le seul but de rendre possible la bronchoscopie inférieure.

Pour celui qui se propose de pratiquer la bronchoscopie supérieure ou inférieure directe, les quelques conseils pratiques suivants tirés de mon expérience personnelle ne seront pas sans utilité.

1° Narcose. — a) *Bronchoscopie inférieure.* — J'ai pratiqué celle-ci, même sur des petits enfants, sans narcose; l'anes-

thésie locale à la cocaïne suffit le plus souvent. Pourtant lorsqu'on a affaire à des enfants turbulents ou peureux, on pourra avoir recours à la narcose chloroformique, tout en se servant en même temps de la cocaïne. Chez l'adulte, la narcose générale n'est indiquée que dans des cas extrêmement rares.

b) *Bronchoscopie supérieure.* — Chez les enfants, la bronchoscopie supérieure sans narcose est impossible. Des cas dans le genre de celui publié par L. v. Schrötter et concernant un garçon de douze ans qu'on n'a pu bronchoscopiser sans narcose constituent l'exception. Parmi les adultes, seuls les individus raisonnables et non nerveux pourront subir cette manœuvre sans avoir besoin d'une narcose générale, en supposant toutefois qu'il soit possible de pénétrer sans difficulté dans la trachée, pendant que le malade tient la tête rejetée en arrière. La narcose doit être complète, de façon à supprimer les réflexes, en particulier la toux qui gêne beaucoup pendant l'intervention. Le pouls et la respiration doivent être surveillés de la façon la plus attentive.

A côté de tant d'autres avantages, la narcose présente encore celui de supprimer la tension des muscles du cou, ce qui facilite énormément l'introduction des tubes bronchoscopiques. Chez l'adulte, on se trouvera bien de pratiquer, une demi-heure avant la narcose, une injection de morphine.

2° Anesthésie locale. — a) *Bronchoscopie inférieure.* — On enlève la canule, on écarte les lèvres de la plaie et on badigeonne la trachée avec une solution de cocaïne à 10 o/o. Chez les malades atteints d'une bronchite chronique ou aiguë et dont la muqueuse est plus sensible, j'emploie la solution à 20 o/o.

Il est possible d'anesthésier la grosse bronche droite à travers la trachée et on obtient ce résultat en faisant glisser en bas, le long de la trachée, un tampon droit qui pénètre ainsi tout seul dans la bronche.

En ce qui concerne la grosse bronche gauche, on n'obtient par ce procédé que l'anesthésie de l'entrée de cette bronche. Pour obtenir l'anesthésie de ses parties plus éloignées, on introduit le tube bronchoscopique à l'entrée de la grosse bronche gauche et on badigeonne le reste de la muqueuse à l'aide d'un porte-tampon passé dans le tube bronchoscopique.

On procède de la même façon pour l'anesthésie des ramifications bronchiques latérales et terminales.

b) *Bronchoscopie supérieure.* — Doit être pratiquée autant que possible le matin, à jeun. On pratique, vingt à trente minutes avant la cocaïnisation, une injection de 1 centigramme à 15 milligrammes de chlorhydrate de morphine. Le larynx, l'épiglotte et la paroi postérieure du larynx en particulier, sont badigeonnés avec une solution alcoolique de cocaïne à 25 o/o. On badigeonne en même temps et aussi loin que possible l'espace sous-glottique et le commencement de la trachée et, en retirant le tampon, on badigeonne aussi le pharynx. Le malade crache le trop-plein de cocaïne.

Les voies respiratoires plus profondes ne sont anesthésiées qu'après l'introduction du tube et je recommande d'employer tout d'abord un tube court.

Chez les malades chez lesquels on peut employer la spatule de Kirstein, il est permis d'essayer d'anesthésier la trachée et les bronches à l'aide de pinceaux longs et droits, avant l'introduction du tube. On doit se servir de la cocaïne avec précaution et, en cas de faiblesse cardiaque, administrer le cognac. Si on a fait au préalable une injection de morphine, la cocaïne nécessaire pour obtenir l'anesthésie est moindre.

3° De l'attitude a donner au malade. — Chez tous les sujets chloroformisés, la bronchoscopie supérieure et inférieure seront pratiquées dans le décubitus horizontal, le malade étant couché sur le dos, la tête dépassant le bord de la table. Il en sera de même de ceux qui produisent beaucoup de mucosités dans la bouche, le pharynx, le larynx, la

trachée et en particulier dans les bronches. Chez les malades atteints de bronchite chronique et surtout de dilatation bronchique, les masses de mucus peuvent être énormes.

Plus le tube se trouve enfoncé, plus l'écoulement des mucosités et leur expectoration par le malade deviennent faciles.

Dans les cas où les sécrétions ne sont pas abondantes et où on n'a pas à craindre de se trouver gêné de ce fait au cours de l'examen, la bronchoscopie peut être pratiquée le malade étant assis.

4° Du choix des tubes bronchoscopiques. — La longueur et la largeur des tubes bronchoscopiques varient selon le besoin et d'un cas à l'autre *(fig. 1 a et 1 b)*.

a) *Bronchoscopie inférieure.* — Chez les enfants, une largeur de 7 millimètres suffit le plus souvent. Chez les enfants au-dessous de deux ans, les tubes seront moins larges et ne dépasseront pas 5 millimètres de largeur.

Chez l'adulte, je recommande les tubes ayant 9 à 11 millimètres de largeur ou plus larges si les dimensions des organes le permettent.

Longueur des tubes : 16 à 25 centimètres pour l'adulte, 5 à 15 centimètres pour l'enfant.

b) *Bronchoscopie supérieure.* — La largeur des tubes sera la même que dans la bronchoscopie inférieure.

Longueur : 30 à 35 centimètres pour l'adulte, 20 à 30 centimètres pour l'enfant.

5° Éclairage. — Je recommande à cet effet la lampe électrique de Kirstein *(fig. 2)*. C'est

Fig. 1 *a*. — Tube bronchoscopique (réduit).

la meilleure lampe permettant d'y voir à travers des tubes longs. Il est possible de déplacer ou de régler la lentille collectrice de façon à avoir une projection de lumière corpondante en grandeur au diamètre du tube. Le miroir plan perforé au centre permet d'y voir dans l'axe du système



Fig. 1 *b*. — Manche pour tubes bronchoscopiques.

optique et dans la direction de l'éclairage, ce qui est d'une nécessité absolue lorsqu'il s'agit d'éclairer des tubes longs et étroits. La lampe de Kirstein est fixée au front à l'aide d'un bandeau. L'orifice du tube reste complètement libre.

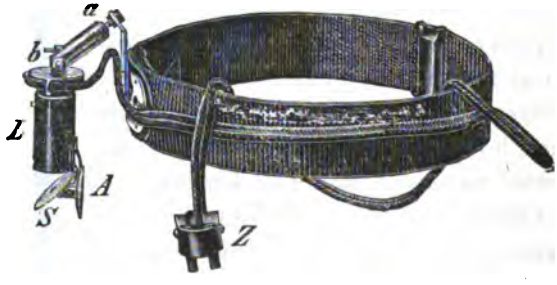

Fig. 2. — Lampe électrique de Kirstein.

Pour les démonstrations, je recommande le manche de Casper *(fig. 3)*, qui est construit d'après les mêmes principes que la lampe de Kirstein, mais présente à la place du miroir plat un prisme rectangulaire. On regarde non *à travers* celui-ci, mais le long de son bord supérieur, et il faut, pour obtenir un bon éclairage, recouvrir avec le prisme la moitié tout au moins de l'orifice supérieur du tube. L'axe du système optique et notre axe visuel, sans coïncider complètement, ne s'écartent que très peu l'un de l'autre.

Fig. 3. — Manche de Casper.

Fig. 4. — Bronchoscopie inférieure.

Le manche est attaché solidement au tube bronchoscopique et permet même à ceux qui ne sont pas familiarisés avec l'emploi de réflecteurs frontaux d'y voir d'une façon parfaite.

Fig. 5 *a*. — Bronchoscopie supérieure.

6° De l'introduction des tubes bronchoscopiques. — Le tube est enduit d'huile et légèrement chauffé.

a) *Bronchoscopie inférieure*. — La tête étant rejetée en arrière et légèrement tournée de côté, l'introduction du tube sur le malade assis ou couché réussit facilement sans mandrin *(fig. 4)*. Lorsqu'on a pénétré dans la trachée, on regarde à travers le tube qu'on fait avancer lentement. Arrivé à la

bifurcation, on se dirige à droite ou à gauche et on pénètre ainsi sans s'en apercevoir dans la profondeur de l'arbre bronchique. Si le malade a été bien cocaïnisé, il ne se produit pas de toux.

Fig. 5 *b*. — Bronchoscopie supérieure.

b) *Bronchoscopie supérieure.* — L'introduction du tube chez le malade assis est facile, mais demande un exercice prolongé de la part de l'opérateur.

On dirige le tube en bas le long de la ligne médiane de la langue jusqu'à ce qu'on aperçoive l'épiglotte à travers le tube. On contourne l'épiglotte et on la repousse en avant. On aperçoit alors la région aryténoïdienne. Pour pénétrer alors dans

le larynx, il est nécessaire de pousser le bout du tube fortement en avant en relevant l'autre bout du tube en haut. On fait faire au malade des inspirations profondes et on se dirige à travers l'espace glottique, le long de la paroi postérieure du larynx. Du moment qu'on a pénétré dans l'espace sous-glottique, tout devient facile. Il ne s'agit plus que d'observer et de déplacer. Il faut s'attacher absolument à atteindre l'éperon de la bifurcation. On est sûr alors de se trouver dans les grosses bronches *(fig. 5 a et 5 b)*.

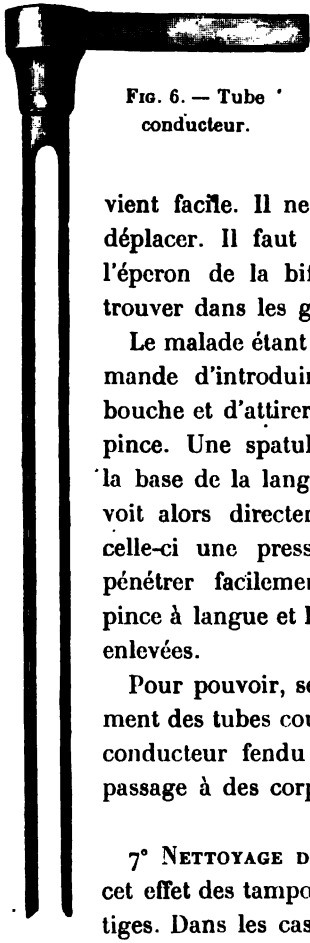

Fig. 6. — Tube conducteur.

Le malade étant couché la tête pendante, je recommande d'introduire pendant la narcose un ouvre-bouche et d'attirer la langue en avant à l'aide d'une pince. Une spatule de Kirstein est alors placée sur la base de la langue et maintenue par un aide. On voit alors directement l'épiglotte. En exerçant sur celle-ci une pression suffisante en avant, on fait pénétrer facilement le tube dans la trachée. La pince à langue et la spatule peuvent maintenant être enlevées.

Pour pouvoir, selon les besoins, introduire rapidement des tubes courts ou longs, j'ai employé un tube conducteur fendu latéralement, de façon à donner passage à des corps étrangers volumineux *(fig. 6)*.

7° Nettoyage du champ visuel. — On emploie à cet effet des tampons d'ouate montés sur de longues tiges. Dans les cas où la sécrétion est abondante, ce moyen ne suffit d'ailleurs pas. J'emploie alors une pompe aspirante munie d'un long tube qu'on introduit à travers le tube bronchoscopique *(fig. 7)*. Cette pompe permet de débarrasser rapidement les voies respiratoires de toutes les sécrétions qu'elles renferment. Dans un cas de bronchoscopie

assez grave et où il a été impossible de nettoyer le champ visuel même à l'aide de la pompe aspirante, j'ai employé avec beaucoup de succès un tube bronchoscopique à orifice double pour l'aspiration (*fig. 8*).

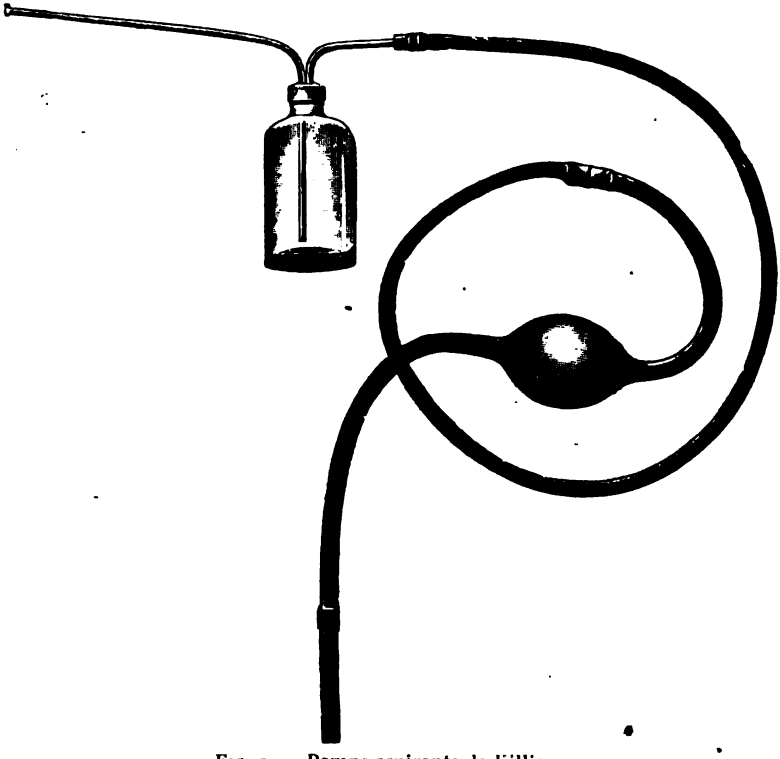

Fig. 7. — Pompe aspirante de Killian.

Lorsque la sécrétion est abondante, la bronchoscopie ne pourra être pratiquée que si la tête du malade dépasse le bord de la table.

8° Du maniement d'instruments au cours de la bronchoscopie. — Lorsqu'on doit intervenir chirurgicalement dans le champ visuel, en présence de corps étrangers par exemple,

il faut employer des instruments minces, plus longs que le tube et présentant en haut une courbure latérale.

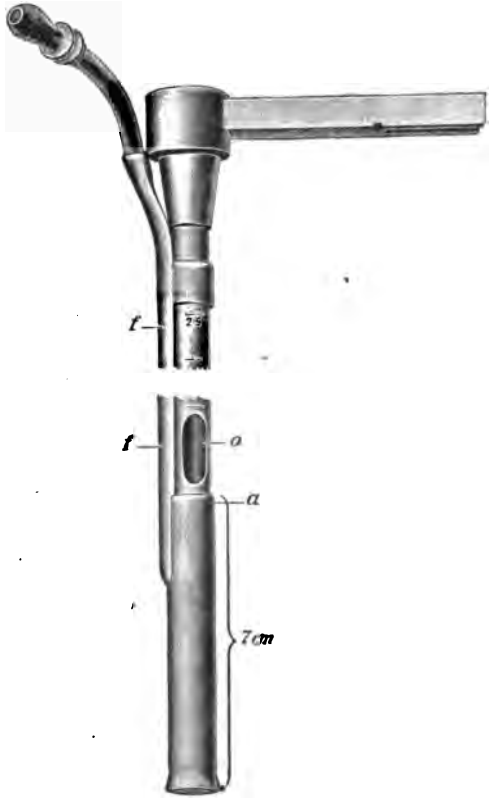

Fig. 8. — Tube bronchoscopique double.

Les instruments le plus souvent employés sont les crochets et les pinces *(fig. 9 et 10)*.

Le maniement habile de ces instruments suppose un long exercice préalable, et je recommande à cet effet mon fantôme à bronchoscopie, sur lequel la bouche, le pharynx, le larynx, la trachée, les grosses bronches et l'œsophage sont reproduits en caoutchouc mou d'une façon schématique et



FIG. 9. — *a*, *b*, pinces à corps étrangers; *c*, crochet de Lister; *d*, crochet pointu; *e*, porte-tampon; *f*, mandrin.

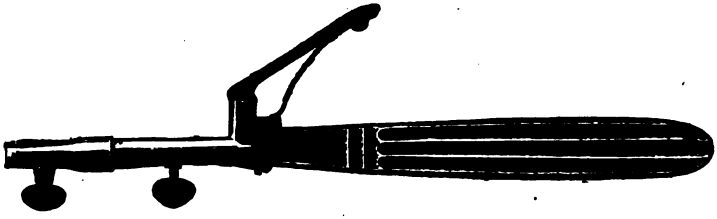

Fig. 10. — Manche pour pinces bronchoscopiques.

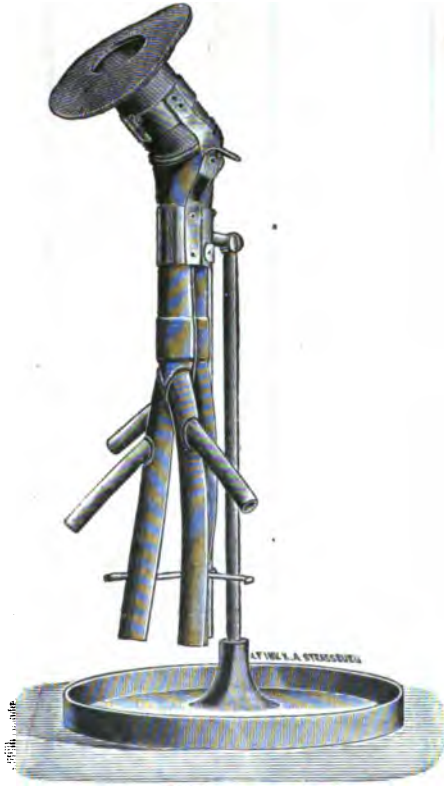

Fig. 11 *a*. — Fantôme bronchoscopique.

grosso modo (fig. 11 a et 11 b). On peut donner à toutes les parties dont il se compose une position correspondante à

l'attitude droite ou pendante de la tête. Le fantôme, ainsi que tous les instruments nécessaires à la bronchoscopie, sont fournis par M. Fischer, fournisseur de l'Université, à Freibourg, Kaiserstrasse.

Fig. 11 *b*. — Fantôme bronchoscopique.

La bronchoscopie présente une importance pratique incontestable aussi bien au point de vue du diagnostic qu'à celui du traitement. Elle s'est montrée jusqu'ici particulièrement efficace dans la recherche et l'extraction de corps étrangers. Je me réserve de revenir en détail sur ce point dans cette *Revue*.

Sans parler des affections des bronches et notamment des lésions circonscrites occasionnées par la tuberculose, la syphilis, le sclérome, les tumeurs bénignes et malignes, la bronchoscopie rend possible, ainsi que me l'ont appris certains cas, des progrès dans le diagnostic et le traitement de certaines affections en foyer des poumons. La dilatation des sténoses bénignes des grosses bronches peut, grâce à la bronchoscopie, être pratiquée sous le contrôle permanent de la vue.

LEEDS AND WEST RIDING
MEDICO-CHIRURGICAL SOCIETY

Séance du 18 avril 1902.

M. Bronner (Bristol). — **Suppuration nasale** *(Nasal suppuration).*

L'auteur lit un travail sur les causes et le traitement des suppurations nasales. Il attire l'attention sur leur fréquence et les complications nombreuses et dangereuses auxquelles elles peuvent donner lieu : laryngite, gastrite, broncho-pneumonie, abcès orbitaire, méningite, pyohémie générale et septicémie. Les suppurations nasales peuvent avoir pour origine une rhinite aiguë ou une maladie infectieuse, spécialement la scarlatine, la diphtérie, l'influenza, la syphilis ou un corps étranger. Dans la plupart des cas, on trouve dans le pus le pneumocoque de Fränkel. Chez les enfants, la rhinite purulente est souvent due à la diphtérie, qui peut être circonscrite aux fosses nasales. Ces cas ont une importance pratique d'autant plus grande qu'on les méconnaît souvent et sont une cause fréquente d'éclosion d'épidémies de diphtérie. La rhinite syphilitique, très dangereuse, est une cause fréquente de méningite. Tous ces cas nécessitent un traitement local des plus sérieux. Dans les suppurations chroniques du nez, les cornets et une ou plusieurs cavités accessoires sont généralement malades, et la suppuration ne peut être guérie sans traiter ceux-ci.

L'auteur décrit ensuite avec beaucoup de détails les symptômes de la sinusite maxillaire et frontale, des suppurations du sinus sphénoïdal et des cellules ethmoïdales antérieures et postérieures.

En parlant des polypes du nez, le Dr Bronner mentionne les travaux de Woakes, Hartmann, Grünwald, Paget, Lack, etc. Lui-même est convaincu que, dans un grand nombre de cas de polypes du nez, il existe des lésions de l'os sous-jacent ou des cellules ethmoïdales et du cornet moyen. Si ces parties ne sont pas examinées avec soin et, au besoin, énergiquement curettées, on est sûr de voir les polypes récidiver. M. Bronner ajoute aussi une grande importance à l'emploi de la cocaïne, de l'extrait surrénal dans les opérations intra-nasales; ils rendent la douleur nulle, réduisent le gonflement et empêchent une hémorragie.

Dr Trivas.

SOCIÉTÉ MÉDICALE DE NEW-JERSEY

CXXXVIe Réunion annuelle tenue a Atlantic-City du 24 au 26 juin 1902[1].

M. B. A. Waddington (Salem). — **Progrès dans les affections du nez et de la gorge** *(Progress in diseases of the nose and throat).*

L'auteur recommande l'emploi d'ichtyol pur comme le meilleur moyen de traitement dans l'affection la plus rebelle du nez, la rhinite atrophique. Les opérations de Robertz et de Gleason paraissent donner les meilleurs résultats dans les cas de déviation de la cloison. L'emploi ultérieur de supports est considéré par lui comme inutile, voire même comme nuisible. Quand on n'a sous la main ni d'extrait surrénal, ni d'adrénaline, l'hémorragie pourra souvent être rapidement arrêtée par un badigeonnage du nez à la vaseline.

M. F. C. Aled (Plainfield). — **La cure radicale dans les affections purulentes chroniques de l'oreille moyenne** *(Radical operation for the relief of chronic purulent diseases of the middle ear).*

L'auteur en rapporte quatre cas. Il insiste ensuite sur l'unanimité qui règne parmi les autorités scientifiques les plus compétentes en ce qui concerne la gravité des otorrhées chroniques et la nécessité d'une prompte intervention. Ces écoulements purulents peuvent, à la vérité, être inodores, mais extrêmement infectieux. Le traitement préventif est le meilleur de tous et celui-ci comprend le traitement de l'otite moyenne.

1. D'après *Med. Record* du 24 août 1902.

M. Wells P. Eagleton. — **Abcès cérébral d'origine otique** *(Brain abscess of otitic origin).*

Relation de deux cas. Les recherches bibliographiques de l'auteur lui ont montré que, dans 84 o/o des cas, cette complication reconnaît pour cause une suppuration chronique de l'oreille, et dans 16 o/o une suppuration aiguë. Les abcès cérébelleux peuvent être multiples, et ceci explique en partie les nombreux insuccès opératoires. Un grand nombre des cas étaient chroniques, étant restés latents pendant des mois et des années et n'ayant donné lieu qu'à peu ou point de symptômes. Dans un cas, le seul symptôme avait été une céphalée circonscrite qui a permis de localiser le siège de l'abcès. Dans un autre cas, une névralgie violente d'une molaire a été pendant longtemps le seul symptôme, et plus tard la même odontalgie se reproduisait à chaque pansement.

La substance cérébrale circonscrivant l'abcès est souvent le siège d'hémorragies multiples. Chez les enfants, un léger mouvement fébrile et un amaigrissement graduels sont quelquefois les seuls symptômes. Les soi-disant symptômes de localisation sont infidèles, et, en dehors de l'aphasie qui existe dans 30 o/o des cas d'abcès temporo-sphénoïdal, on ne saurait leur accorder une grande valeur. L'opération doit être pratiquée aussitôt que le diagnostic est porté. On ne doit pas oublier que, dans la majorité des cas, l'intervention est purement exploratrice. C'est ainsi que, dans 10 o/o des cas opérés, l'abcès siégeait dans une fosse cérébrale, tandis que les symptômes l'ont fait localiser dans une autre. Sur les abcès du cervelet, 32 o/o ont donné lieu à des symptômes, tels que paralysies de l'œil, du bras, de la main et des jambes. Sur les 101 cas opérés, dans 21 on n'a pas réussi à découvrir le foyer purulent au cours de l'opération. Cet insuccès était dû soit à la qualité du pus, qui était si épais qu'il ne pouvait passer à travers l'aiguille, soit à l'épaisseur et à la résistance de la paroi de l'abcès. Dans quelques cas même, une sonde cannelée a été passée par la cavité abcédée sans ramener du pus. C'est pourquoi, lorsqu'il ne peut découvrir l'abcès par aucun moyen, le chirurgien est autorisé à introduire le doigt dans la substance cérébrale. Il importe, en opérant, de faire une ouverture suffisamment large afin de drainer librement l'abcès. L'ouverture dans le cerveau doit toujours être assez grande pour permettre l'introduction du doigt de l'opérateur dans un but d'exploration, et, ceci étant fait, on l'agrandira encore davantage dans une direction quelconque, pour établir un drainage aussi parfait que possible.

M. Talbot R. Chambers (Jersey-City). — **De la douche d'eau chaude dans le traitement abortif des mastoïdites** *(On the hot water douche for aborting mastoiditis).*

La douche administrée pendant vingt minutes à chaque séance, l'eau étant à 120° F., fait souvent avorter les otites moyennes aiguës et les mastoïdites ou les exacerbations de la mastoïdite chronique. Il est nécessaire d'employer un thermomètre à bain pour régler la température, et la douche auriculaire à double courant pour empêcher une vésication par l'eau très chaude. Relations d'un certain nombre de cas montrant les bons effets du traitement.

M. Walter Johnson se demande si une mastoïdite, une fois déclarée, peut être guérie par traitement dont l'effet ne dépasse pas la membrane du tympan. Il ne s'ensuit nullement qu'un cas donné soit une mastoïdite vraie parce que la région mastoïdienne est sensible et même douloureuse et qu'il existe une inflammation de l'oreille avec un peu de fièvre. Cependant le traitement préconisé est très utile dans les otites aiguës.

M. N. L. Wilson dit que l'affection peut quelquefois avorter quand il y a une congestion aiguë dans l'antre et peut-être dans quelques-unes des cellules mastoïdiennes, mais il n'a jamais vu se produire ce résultat favorable quand il existe déjà du pus dans les cellules mastoïdiennes. Il lui a été souvent difficile de persuader au malade de se soumettre à une douche auriculaire d'eau chaude, lors même que celle-ci n'avait qu'une température de 110 ou 115° F.

M. C. Shepherd dit que l'emploi de la douche n'a de raison d'être qu'avant la formation de l'abcès; à ce point de vue, l'affection où son usage est indiqué peut être comparée à ces amygdalites, parfois très graves, qui persistent sans aboutir à la suppuration.

Dr Trivas.

ANALYSES DE THÈSES

Du traitement chirurgical de l'ethmoïdite purulente, par le Dr Guizez.

La structure, les rapports de l'ethmoïde, leur situation anatomique jouent un très grand rôle dans la pathologie des cavités accessoires des fosses nasales. L'ethmoïde est formé par une série de cellules que l'on a divisées en cellules antérieures et cellules postérieures. Par ses masses latérales, l'ethmoïde contribue à former la partie supérieure de la paroi externe des fosses nasales. Par l'os

planum et l'os unguis qui les limitent en dehors, les cellules ethmoïdales contribuent à former la paroi interne de l'orbite. En haut, elles sont séparées du sinus frontal par une lamelle osseuse très mince; en arrière, les cellules postérieures peuvent se mettre en rapport avec le sinus sphénoïdal et même le sinus caverneux; enfin, l'ethmoïde est en rapport interne avec la cavité cranienne, en dehors de l'apophyse crista-galli. Ces particularités anatomiques nous expliquent la facilité avec laquelle les suppurations ethmoïdales se propagent aux méninges.

Le sinus maxillaire est en rapport avec les cellules ethmoïdales au niveau d'une partie de sa paroi interne.

Les cellules ethmoïdales antérieures font, à l'intérieur du sinus une saillie plus ou moins marquée; elles peuvent même avoir des rapports intimes avec les deux sinus frontaux. Adossé à la cloison du sinus, le canal fronto-nasal peut, à son tour, avoir des connexions avec les cellules ethmoïdales.

Quant au sinus sphénoïdal, il est en contact direct, par la moitié externe de sa face antérieure, avec les cellules ethmoïdales postérieures; leurs orifices sont très rapprochés, ainsi s'explique la coexistence fréquente de l'inflammation de ces deux sinus. Si l'on ajoute encore les rapports intimes de continuité et de contiguïté qui existent entre les cellules ethmoïdales et les différents sinus par la circulation veineuse ou artérielle, on comprendra combien est facile, par la voie vasculaire, l'infection de ces différentes cavités les unes par les autres, et comment la thrombo-phlébite des sinus caverneux et longitudinaux peut se produire dans l'ethmoïdite suppurée.

Seul, le traitement chirurgical peut prévenir d'aussi redoutables complications. Le procédé opératoire variera suivant que l'ethmoïdite sera ouverte ou fermée, suivant qu'elle sera primitive ou secondaire. L'intervention peut se faire par la voie orbitaire, par les fosses nasales; enfin, par la voie nasale, modifiée et élargie par la mobilisation de la partie cartilagineuse du nez.

Après l'ouverture des sinus voisins, on pourra aborder les cellules ethmoïdales : 1° par le sinus frontal; 2° par le

sinus maxillaire. Parmi tous les procédés conseillés par Knapp, Goris, Chipault, Laurens, l'auteur semble préférer celui de ce dernier, qu'il décrit dans tous ses détails.

L'intervention par les fosses nasales consiste, le plus souvent, à réséquer la partie antérieure du cornet moyen que l'on fera suivre, dans certains cas, de l'ouverture et curettage des cellules ethmoïdales. Cette opération a le gros inconvénient d'être le plus souvent incomplète.

Certains auteurs, pour plus de facilité, mobilisent la partie cartilagineuse du nez : les uns la mobilisent latéralement; d'autres par relèvement, convenant surtout aux opérations sur la partie inférieure et moyenne de la cavité nasale; d'autres, enfin, par abaissement du nez .

L'ethmoïdite est le plus souvent associée à une sinusite frontale : dans ce cas, l'intervention orbitaire permettra le curettage de la totalité des cellules ethmoïdales et de tous les points nécrosés. Si l'écoulement nasal est abondant, on fera la résection du cornet moyen, une large ouverture et un drainage par le nez. Mais si l'ethmoïdite ne communique pas avec la fosse nasale, on évitera toute communication avec le nez, et on se contentera d'un large drainage externe. En cas de sinusite ethmoïdo-maxillaire, l'opération de Luc ayant été faite, on fera le curettage ethmoïdal et l'ouverture du sinus sphénoïdal par la voie orbitaire. En cas de polysinusite avec ethmoïdite purulente, Bardenhauer et Goris pratiquent la décortication de la face. Quel que soit le procédé opératoire employé dans l'ethmoïdite purulente, l'intervention serait, d'après l'auteur, presque toujours curatrice. La guérison met quelques semaines ou quelques mois à être complète. L'ethmoïdite primitive guérit plus rapidement; l'intervention orbitaire amène rapidement la cure à la condition d'être précoce. Le pronostic est plus bénin dans les sinusites fermées mono-microbiennes. Les pansements externes des orifices nasaux seront faits avec la plus rigoureuse antisepsie. L'auteur fait ressortir, dans ses observations, les nombreux avantages de l'opération orbitaire. (Thèse de Paris, n° 232, mars 1902.)

Dr Mercier Bellevue.

REVUE GÉNÉRALE ET ANALYSES

BOUCHE ET PHARYNX BUCCAL

Cancer étendu de l'épiglotte, de la base de la langue et du pharynx, enlevé par la voie sous-hyoïdienne, par M. SÉBILEAU.

L'auteur a présenté à la Société de chirurgie de Paris un malade chez lequel il a enlevé une tumeur maligne ayant envahi la base de la langue, l'épiglotte et une portion du pharynx. Actuellement la plaie est cicatrisée presque dans tous les points, mais il existe encore un orifice arrondi par lequel le malade s'introduit lui-même une sonde œsophagienne pour pouvoir s'alimenter, car la déglutition est sinon impossible, du moins très difficile, les aliments introduits par la bouche passant en grande partie dans les voies aériennes. (Soc. de chir., 2 juill. 1902, Paris.)

NEZ ET PHARYNX NASAL

Comment on peut refaire un nez aux dépens d'un doigt, par le Dr VÉDRÈNE, de Saint-Pétersbourg.

En 1874, un chirurgien anglais, M. James Hardie, de Manchester, avait essayé, dans un cas de destruction totale du nez, de combler la perte de substance osseuse par la phalangette seule de l'index gauche; le résultat de l'intervention laissa, du reste, beaucoup à désirer, le processus de cicatrisation ayant, dans la suite, amené un effondrement de la phalangette.

A son imitation, le Dr Vrédène, de Saint-Pétersbourg, eut l'idée d'utiliser, pour la restauration du nez avec son squelette, l'annulaire de la main gauche.

Dans une première séance, l'auteur avive l'extrémité de l'annulaire et la fixe au niveau de la racine du nez, la région unguéale correspondant à l'apophyse nasale du frontal. Les faces latérales du doigt, préalablement avivées, sont suturées aux ailes du nez, avivées elles aussi.

La main est fixée dans cette position pendant un mois. Passé ce délai, le doigt est amputé. La première phalange

sert de cloison; la deuxième et la troisième constituent le dos du nez.

M. Vrédène a pratiqué deux fois cette opération; il estime qu'elle est apte à fournir une charpente osseuse solide. Le nez ainsi restauré ne risquerait pas d'être déformé ultérieurement par la rétraction cicatricielle des téguments. (*La Semaine méd.*, n° 22, 28 mai 1902.) Dr BRINDEL.

Les accidents opératoires au cours de l'adénotomie; une observation de collapsus grave instantané avec cyanose et arrêt de la respiration; trachéotomie; guérison *(Ein Fall von plötzlich eintretendem Collaps in Verbindung mit Stilltaud der Respiration und Cyanose (Glottisspasmus?) in Folge von operativer Entfernung von adenoiden Vegetationen; Tracheotomie; Heilung)*, par le professeur MYGIND, de Copenhague.

Enfant de deux ans, que l'on fait entrer à l'hôpital pour des vomissements et de la diarrhée. Le petit malade est un rachitique confirmé; il est très affaibli et ne peut se tenir sur ses jambes; il ne cause pas, bien que son audition soit normale; il a de la bronchite et un état fébrile presque continuel.

L'état général s'améliore petit à petit sous l'influence d'un traitement général continué pendant trois mois, mais les râles bronchitiques restent toujours les mêmes. Pensant en trouver l'explication dans une obstruction nasale presque complète, on adresse l'enfant au professeur Mygind qui, en effet, trouve le naso-pharynx rempli de végétations. L'ablation en est pratiquée au couteau de Beckmann, sans narcose.

Au moment même où l'on donne le premier coup de curette, l'enfant s'affaisse et la respiration s'arrête; les lèvres bleuissent pendant que la face devient d'une pâleur livide. Pas d'inspirations striduleuses, nulle contraction musculaire pour aspirer l'air; l'enfant reste inerte. Pas de traces d'une hémorragie par la gorge ou le nez. On pense d'abord à une obstruction de l'ouverture glottique par les végétations tombées dans le pharynx, mais le doigt introduit dans le vestibule ne sent rien. Rien non plus dans les sinus pyriformes; et la position la tête en bas, jointe aux tapotements sur le thorax et le dos, ne donnant pas de résultat meilleur.

Cependant la cyanose se généralise à toute la face et la respiration ne se rétablit pas; aussi on pratique la trachéotomie d'urgence, qui, dans le cas donné, fut faite en-dessous de l'isthme thyroïdien, parce que c'était cette partie de la trachée qui se présentait la première. La trachée ouverte, la respiration se rétablit de suite, et se fait même la canule fermée par un doigt; d'ailleurs, les cris de l'enfant sont normaux. Aussitôt après, on recherche le paquet de végétations, mais impossible de les trouver, ni dans la bouche ni ailleurs; il se produit en ce moment l'hémorragie ordinaire par la gorge et le nez. La cyanose de la face disparaît petit à petit. On perçoit des râles trachéaux très nets, probablement dus au sang qui coule en abondance de la plaie trachéale.

Le petit malade fait dans la suite une trachéo-bronchite avec forte fièvre et ne se rétablit que difficilement; la canule n'a pu être ôtée qu'un mois et demi après.

Le seul cas à peu près analogue connu jusqu'ici était celui rapporté par Flatau à la Société laryngologique de Berlin, du 29 octobre 1897. Mêmes phénomènes de collapsus, même arrêt de la respiration ne cédant qu'à la trachéotomie; il n'y eut cependant pas de cyanose et la plaie pharyngienne saignait abondamment dès le commencement.

Le collapsus, ici, ne semblait pas dû à une paralysie cardiaque puisque le cœur fonctionnait (cyanose et hémorragie par la plaie trachéale), mais plutôt au shok opératoire qu'on constaterait souvent chez des enfants rachitiques. Quant à l'arrêt de la respiration, elle tenait plutôt à un spasme de la glotte qu'à la chute des végétations dans les voies aériennes, puisque, dans la dernière supposition, la respiration ne se serait pas rétablie par la simple trachéotomie. D'ailleurs, les antécédents de l'enfant éclaircissent d'un jour particulier cette histoire de spasme instantané et complet : la mère raconte, en effet, qu'elle aurait déjà observé le même tableau trois fois; une fois même la cyanose et le spasme glottique auraient duré une demi-heure, et elle avait cru son enfant mort; les deux autres fois on avait eu recours au médecin, qui aurait fait la respiration artificielle.

Les accès seraient survenus à la suite d'impressions psychiques très vives, comme quand l'enfant était en colère et ne pouvait faire à sa volonté.

Le même auteur avait déjà eu deux alertes analogues (spasme glottique et cyanose) sur deux enfants également rachitiques d'un peu moins de deux ans; aussi avait-il, dès ce moment, toujours tenu tout prêt pour la trachéotomie pendant le curettage du naso-pharynx, précaution d'ailleurs très bien justifiée par le cas rapporté. (*Monats. f. Ohrenheilk.*, juin 1902.)

Dr BERTEMES.

CROUP ET DIPHTÉRIE

Considérations sur l'obstruction et l'expulsion des tubes laryngés dans le croup et sur les moyens de prévenir ces accidents *(Considerationi sulle ostruzioni ed espulsioni dei tubi laringei nel croup et mezzi per prevenirle)*, par M. le Dr J. DIONISIO; — **Des résultats obtenus avec les tubes laryngés à parois perforées** *(Risultati ottenuti coi tubi laringei à pareti traforate)*, par M. le Dr A. CASASSA.

Toutes les modifications apportées jusqu'ici aux tubes laryngés, dont ceux de O'Dwyer constituent pour ainsi dire le prototype classique, ont eu pour but de parer à ces deux accidents, et de les prévenir dans la mesure du possible. Le modèle de tube qui répond le plus au but et réalise les plus grandes conditions de sécurité est celui de Bayeux.

C'est ainsi que, dans plus de trois cents intubations pratiquées depuis moins de deux ans, M. Casassa n'a eu, grâce à l'emploi des tubes de Bayeux, aucun cas de mort par obstruction, tandis qu'il a eu à en enregistrer un nombre considérable alors qu'il employait encore les tubes longs américains.

L'obstruction est évidemment l'accident le plus grave qui puisse arriver à un malade porteur d'un tube laryngé. Mais l'expulsion, pour être moins grave, n'en constitue pas moins un accident désagréable, d'autant plus que le tube peut ne pas être toujours expulsé au-dehors, mais pénétrer quelquefois soit dans le tube digestif, soit, et c'est le cas le plus grave, dans la trachée.

L'expulsion se produit le plus souvent au cours d'un accès de toux, et elle dépend, d'après M. Dionisio : 1° de la dilatation forcée de la glotte pendant la quinte de toux, et de l'action du courant d'air expiré; 2° des petites dimensions du tube et de l'étroitesse de leur lumière, celle-ci favorisant l'obstruction par des mucosités et des fausses membranes. Il paraîtrait donc indiqué d'employer des tubes aussi larges et aussi courts que possible.

Cependant l'introduction d'un tube très large dans la glotte peut souvent présenter des difficultés, et le séjour d'un tel tube dans le larynx serait de nature à causer des accidents dus à la compression.

D'un autre côté, des tubes de ce genre, tout en diminuant les chances d'obstruction, ne présentent pas un poids suffisant qui leur permette de se maintenir en place pendant la toux, et sont, par conséquent, susceptibles d'être expulsés aussi facilement, quoique pour des causes différentes, que les tubes longs et étroits. Aussi M. Dionisio a-t-il réalisé sur les tubes ordinaires une modification en les faisant percer de deux séries circulaires de sept trous d'un millimètre de diamètre, dont une est située à quelques millimètres au-dessus de l'orifice inférieur, l'autre un peu plus haut.

Cette modification, qui peut être pratiquée sur des canules de n'importe quel modèle, présente les avantages suivants : 1° les dangers causés par l'obstruction rapide de l'orifice inférieur du tube sont diminués, la circulation de l'air pouvant se faire par les orifices latéraux supérieurs; 2° il en est de même des dangers créés par les occlusions lentes, dues à des stratifications de mucosités denses ou de membranes sur les parois du tube; les courants d'air pénétrant par le trou tendent à empêcher la formation de ces dépôts; 3° la fréquence des expulsions spontanées pendant la phase expiratrice de la toux se trouve également diminuée, le courant d'air pénétrant non seulement par l'orifice inférieur du tube, mais aussi par les trous latéraux.

M. Casassa ayant employé les tubes ainsi modifiés par M. Dionisio dans un très grand nombre de cas, n'a eu qu'à

se louer des résultats obtenus. Grâce à cette modification, l'expulsion et l'obstruction du tube deviennent des faits tout à fait exceptionnels, et, aux avantages énumérés par M. Dionisio, on peut ajouter celui de pouvoir diminuer la surveillance des malades, et étendre l'intubation même à la clientèle de ville, alors qu'elle a été considérée jusqu'ici comme une intervention ne pouvant être pratiquée que sur des malades hospitalisés et entourés d'un personnel instruit et dressé. (*Racolta di memorie ital. sulla laringol., etc.*, déc. 1901.)

Dr S. JANKELEVITCH.

VARIA

Néoplasme du corps thyroïde; ablation, guérison, par M. BONNAMOUR, de Lyon.

L'auteur présente à la Société nationale de Lyon un homme opéré depuis un mois et demi seulement pour un néoplasme du corps thyroïde. La tumeur, comme c'est la règle, s'était développée sur un ancien goître à peine apparent, et avait commencé à déterminer des phénomènes de compression depuis un an environ. En six mois, elle avait doublé de volume. Il existait de la déviation de la trachée et une voix rauque, due vraisemblablement à une compression du récurrent, comme on aurait pu s'en assurer par l'examen laryngoscopique, qui paraît ne pas avoir été pratiqué dans le cas particulier.

Le sujet porteur de cette affection était originaire d'un pays à goîtres et âgé de quarante-trois ans.

On peut faire une énucléation intra-glandulaire selon la méthode que Socin a parfaitement décrite et que Luigi Porta, si nous avons bonne mémoire, pratiqua le premier en 1840. Il n'y avait pas d'adhérence avec les tissus voisins, bien qu'il s'agît, dans l'espèce, d'un cancer encéphaloïde. Nous-même avons observé et publié trois cas identiques au point de vue opératoire pour des épithéliomas du corps thyroïde.

Cette absence d'adhérence doit tenir à la transformation récente de la tumeur, qui de bénigne devient maligne, en

mettant un certain temps à franchir la capsule du tissu dégénéré.

Le malade présenta, dans les jours qui suivirent l'intervention, et comme c'est fréquent en pareil cas, des oscillations marquées de la température, qui n'eurent, du reste, aucune conséquence. Il reprit de l'embonpoint très rapidement. Pas de récidive encore.

L'observation intéressante de M. Bonnamour ne fait que nous fortifier dans cette idée que tout goître constitue un danger pour celui qui le porte, et, serait-ce seulement par pure coquetterie, on est autorisé à en débarrasser le malade, même par les moyens sanglants. (*Lyon méd.*, n° 25, 22 juin 1902.)

Dr Brindel.

Volumineux goître suffocant chez une enfant de quatorze ans; thyrodectomie bilatérale; guérison, par M. Adenot.

M. Adenot a présenté à la Société des Sciences médicales de Lyon, le 29 mai 1902, une jeune fille de quinze ans et demi, opérée dix mois avant pour un goitre volumineux suffocant. La thyrodectomie porta sur tout le corps du thyroïde, sauf la pyramide de Lalouette et une bande de l'isthme. Le goitre plongeait derrière le sternum, d'où il fallut le luxer. Le lobe droit mesurait 14 centimètres de long sur 7 centimètres de large; le lobe gauche, 10 centimètres et demi de long sur 6 centimètres de large; la tumeur pesait 310 grammes environ.

Pour obtenir un pareil résultat, l'auteur a employé l'incision en collerette de Kocher, incision en cravate transversale suivant le pli cutané de la base du cou. Cette ouverture donne un champ opératoire très découvert et bien plus facile à explorer qu'avec l'incision longitudinale habituelle. D'un autre côté, la cicatrice a moins de tendance à s'élargir et elle est beaucoup moins apparente. (*Lyon méd.*, 10 août 1902, n° 32.)

Bordeaux. — Impr. G. Gounouilhou, rue Guiraude, 11.

23e ANNÉE. N° 42. 18 OCTOBRE 1902.

REVUE HEBDOMADAIRE
DE
LARYNGOLOGIE, D'OTOLOGIE
ET DE RHINOLOGIE

OTITE MOYENNE HÉMORRAGIQUE[1]

Par le Dr JONCHERAY, d'Angers.

Sous ce titre, je désire signaler un ensemble de symptômes apparus chez un malade en pleine santé, sans cause connue ou supposable, et revêtant l'aspect d'un ictus auriculaire, d'une maladie de Ménière mitigée, ou encore d'une otite moyenne suraiguë, sans fièvre, comme Gellé, il me semble, en a signalé sous le nom de *foudroyante*.

En fouillant dans notre littérature spéciale, la thèse d'Ysambert et les travaux parus depuis, je n'ai trouvé décrit aucun cas pareil, et surtout aucun cas où, d'un côté, l'allure des symptômes fût aussi rapide et aussi grave, et où, d'un autre côté, l'intervention vînt à point les enrayer. Le fait le plus analogue me paraît être celui de Haug, signalé dans la *Revue de Moure* (1896, p. 1490). Mais il fut moins rapide et moins intense comme retentissement sur l'état général; et on n'intervint pas.

Observation. — Le nommé M..., vingt-deux ans, m'est amené le 16 novembre 1901, à cinq heures du soir, par ses frères qui le soutiennent, car il a des vertiges et un grand abattement. « Il s'est levé le matin à cinq heures bien portant, après une bonne nuit; il est sorti avec son frère pour aller à la criée dont ils sont commis-

1. Travail communiqué à la Société française de laryngologie, mai 1902.

sionnaires. A six heures, il sent des bruissements, puis des élancements à la pointe de l'apophyse droite, et là peu à peu se forme comme une boule qui s'étend vers la gorge et le gêne pour avaler sa salive. Il avait pris deux tasses de thé; ils les vomit. A neuf heures, les vomissements sont continus. A dix heures, il sent comme un tampon d'ouate dans le conduit; à onze heures, il n'entend plus du tout. Puis il sent comme un « nerf » qui tire pour fermer l'œil droit, et en même temps il s'aperçoit que sa langue est gênée et qu'il parle mal. A midi, il souffre beaucoup dans le fond du conduit; il se couche sur le côté droit, mais la douleur l'oblige à se lever et sans cesse il a envie de vomir. La douleur reste la même jusqu'à quatre heures, mais des vertiges et de la somnolence surviennent. » A quatre heures, il voit un de mes confrères, qui me l'adresse en toute hâte. Autres commémoratifs : vers six heures, le matin, ayant d'avoir rien senti à la pointe de l'apophyse, il avait craché une masse presque dure, noirâtre, ovale, qui lui était tombée dans la bouche tout d'un coup.

Depuis quatre jours, il était arrivé d'Aumale, en Algérie, où il était soldat disciplinaire; il était fatigué depuis trois mois, et avait eu plusieurs atteintes de fièvre paludéenne.

Intelligent, il répondait, quand il fut mieux, d'une façon très précise à mes questions.

Il n'a jamais fait de maladie; n'a pas souffert des oreilles; affirme n'avoir pas eu la syphilis. Il n'a pas fait d'excès récents, il n'a pas reçu de coup. Rien ne peut m'expliquer la cause de ces troubles auriculaires.

A l'examen : gonflement et empâtement modérés du cou et de la région mastoïdienne. Pas de douleur à la pression de la pointe de l'apophyse. Le tympan fait hernie dans le conduit sous forme d'une masse rouge violacée où disparaît le manche du marteau. Légère paralysie faciale. Je constate d'ailleurs tous les symptômes indiqués plus haut, d'après les dires de l'entourage.

Je conclus alors à un épanchement de sang dans la caisse comprimant les fenêtres ronde et ovale, le tympan n'ayant pas cédé et la trompe ne servant pas ou plus à drainer le trop-plein, les cellules mastoïdiennes étant sans doute pleines aussi.

En face des symptômes assez graves et de l'état général qui semble baisser, je me décide à débrider le tympan; je l'ouvre dans toute sa hauteur par deux incisions parallèles et de chaque côté du manche du marteau. Il s'écoule bien deux cuillerées à café de sang rutilant dans le conduit. Le malade, sortant de sa torpeur, se lève vite pour aller vomir, semble se ressaisir, se dit soulagé et

entendre un peu. Il descend de mon cabinet sans aide. J'ai fait, après une paracentèse aseptique, un pansement antiseptique, sec et occlusif. On applique après quatre sangsues sur l'apophyse.

A dix heures du soir, on accourut me chercher, disant que le malade avait une hémorragie. De fait, le pansement qui recouvre les plaies des sangsues est inondé de sang; j'eus même de la peine à tarir une des sources de l'écoulement. Mais le pansement du conduit, séparé à dessein du précédent, est seulement imbibé; l'écoulement de la caisse a cessé ou est négligeable. Le malade va très bien.

17 novembre. — Le pansement du conduit est imbibé d'un liquide citrin; les deux incisions du tympan sont en voie de cicatrisation. La trompe est perméable à une injection d'eau boratée.

18 novembre. — Coton à peine humide. Même liquide clair et citrin; tympan calme, presque cicatrisé. Pansement à l'aristol.

20 novembre. — Même état : le malade entend bien, ne souffre pas, mais hier au soir, pendant deux heures, a ressenti une petite douleur dans l'oreille, après laquelle sont apparues à la pointe de l'apophyse deux petites saillies grosses comme un pois, que je constate. Le tiers externe du pansement est imbibé de liquide citrin. Le fond du conduit est net.

22 novembre. — Le malade, hier, a saigné du nez et souffert un peu de l'apophyse pendant une heure. Toujours un peu de liquide citrin, mais qui ne chasse pas l'aristol du fond du conduit. Je refais toujours le pansement sec et occlusif.

Je ne revois le malade que le 1er décembre. Allant très bien, il n'est pas venu plus tôt, comme je l'attendais. J'enlève mon pansement, qui est sec, collé au conduit. Au fond le tympan est un peu rouge, mais cicatrisé.

Je ne revois plus le malade, mais j'appris que vers le 10 décembre il eut la grippe, et qu'on trouva pas mal d'albumine dans son urine. Il se rétablit également vite de sa grippe.

Il y aurait lieu de discuter les divers points suivants :

1° Etait-ce une *otite,* maladie cyclique, microbienne, et, dans le cas présent, de forme hémorragipare, ainsi que Lœwenberg et d'autres en ont signalé surtout dans l'épidémie de 1890?

Ou bien était-ce une *otorragie* simple, sans inflammation,

un othématome de l'oreille moyenne, ayant déterminé une sorte d'ictus auriculaire?

2° Si c'était une otorragie, il fallait en déterminer :

A. La cause. — Cette cause pouvait être :

α. *Générale :* fièvre éruptive (typhoïde [Raoult, Molinié], scarlatine, variole), brightisme, cirrhose, paludisme, leucémie, athérome, cardiopathies, nervosisme, etc.

Il n'y avait pas naturellement, vu le sexe, à songer à une otorragie supplémentaire d'un flux menstruel (Boulai). Le malade n'avait pas d'hémorroïdes. Il ne présentait aucun signe de fièvre éruptive au début, aucun symptôme des affections susdites, mais il arrivait du Sud-Oranais et avait eu des fièvres. Il était aussi un peu nerveux, mais sans tare définie ni symptômes caractérisés.

β) *Locale :* par rupture des parois d'une artère, d'une veine, des vaisseaux capillaires.

Mais : une ostéite sourdement établie n'était pas supposable, aucun traumatisme n'avait eu lieu, ni choc, ni coup de froid, ni effort de voix ou autre, du moins appréciable pour le malade; une tumeur maligne de la caisse ou du voisinage était possible, mais peu probable... Le tympan était normal, il n'y avait pas lieu de songer aux polypes et autres causes nombreuses des écoulements sanguins vus dans le conduit. En somme, la cause de cette otorragie subite et relativement grave, bien que difficile à préciser, me semblait plutôt dépendre de l'état général. Elle prenait un caractère sérieux et alarmant uniquement par l'accumulation du sang et l'accentuation de la pression dans l'oreille moyenne. Je soupçonnai de suite le paludisme, et je maintins depuis ce diagnostic.

B. Le siège. — D'où venait le sang? Étaient-ce les vaisseaux de la muqueuse de la caisse qui avaient extravasé l'épanchement et rempli toutes les cavités correspondantes?

Étaient-ce ceux de la trompe, comme pourrait le faire supposer le caillot tombé dans le naso-pharynx avant l'éclat des symptômes musculaires? La trompe se serait ensuite obstruée par un caillot tampon et l'épanchement aurait remonté vers la caisse.

Inversement, était-ce l'artère ou la veine tylo-mastoïdienne qui, se rompant, remplit d'abord les cellules de l'apophyse, l'antre, la caisse et la trompe jusqu'à ce que cette dernière fût obstruée? Le mode du début des symptômes, la marche de la douleur de la pointe de l'apophyse vers la gorge, enfin les petites tumeurs rénitentes apparues quelques jours plus tard à la pointe de l'apophyse permettent de songer à un épanchement à début mastoïdien.

3° Que serait-il advenu?

a) Si c'était une otite, si l'oreille était infectée, le tympan aurait participé à l'infection, se serait enflammé et aurait cédé. Et alors c'était un cas banal d'otite à forme hémorragique, comme celle de la grippe, par exemple.

b) Mais le tympan ne présentait aucune trace d'inflammation. Il bombait sous l'effort de l'épanchement, mais il demeurait transparent presque normalement et laissait voir l'épanchement de la caisse. Il semblait vouloir lutter ferme contre les autres points faibles ou élastiques de la cavité auriculaire : trompe, fenêtres, cellules du toit... La trompe, d'ailleurs, semblant bien obstruée par un caillot, et ne pouvant servir d'écoulement au trop-plein de la caisse, les symptômes s'aggravaient.

4° Que fallait-il faire?

a) Si c'était une otite, je rentrais dans les indications encore discutées de la paracentèse; or je suis assez volontiers interventionniste. D'autant que, dans le cas présent, si c'était une otite, elle était violente, la suppuration était imminente; par la paracentèse je faisais de la détente, je parais aux accidents de rétention, et je ne redoutais guère une infection secondaire surajoutée à une infection déjà vive.

b) Si c'était une otorragie sans otite, elle était *banale,* et alors une paracentèse bien aseptique suivie d'un bon pansement n'amènerait sans doute pas d'otite. Ce qui fut prouvé par la suite. Ou cette otorragie était *grave,* et alors par sa persistance, par la nature de l'écoulement, en jet ou en nappe, on pourrait en trouver la cause; on réséquerait le tympan, on poserait un diagnostic définitif et un traitement *ad hoc*.

En tout cas, il fallait décomprimer les centres nerveux; de plus, le malade voulait un soulagement immédiat et son entourage aussi. J'intervins donc, et une simple paracentèse aseptique avec un pansement propre fit évanouir un tableau qui s'assombrissait de plus en plus.

C'est, d'ailleurs, l'heureuse terminaison des otites paracentésées à temps, des abcès ouverts avant qu'ils soient mastoïdiens, sinusiens ou épi-dure-mériens. Ce sera peut-être le cas bientôt, pour ne pas sortir de la chirurgie cranienne, de la vulgaire hémiplégie, dont il serait peut-être aussi rationnel de ponctionner directement l'épanchement au lieu de faire du soutirage par les sangsues et le lavement traditionnels. La *restitutio ad integrum* serait peut-être plus complète, en tous cas plus rapide.

COMPTE RENDU

DE LA SOCIÉTÉ ALLEMANDE D'OTOLOGIE

XIe Congrès tenu a Trèves les 16 et 17 mai 1902

M. Bezold (rapporteur). — **Rapport sur le traitement de l'otite moyenne aiguë.**

Il faut distinguer entre l'otite aiguë idiopathique, due au catarrhe nasal ou naso-pharyngien, et l'otite secondaire aux infections générales (scarlatine, tuberculose). La première donne lieu à une perforation ordinairement petite, située dans le quadrant postéro-inférieur, rarement dans le quadrant antéro-inférieur; elle est la seule dont le traitement peut être, pour ainsi dire, schématisé; les

désordres produits par l'otite scarlatineuse, tuberculeuse, etc., étant trop étendus et trop graves pour pouvoir rentrer dans un type clinique nettement défini et toujours le même.

L'otite aiguë idiopathique se termine presque toujours par l'occlusion du tympan et le retour complet de l'audition. Sa durée seule varie (de quelques jours à plusieurs mois) suivant la plus ou moins grande infection des cellules pneumatiques périauriculaires, et ceci est tellement vrai que, ces lésions osseuses une fois mises à nu et traitées chirurgicalement, l'otite guérit régulièrement dans trois ou cinq semaines. De cette façon, même la durée de l'affection peut être fixée et escomptée à quelques jours près.

Dans toute otite aiguë perforative il faut chercher :

1° A débarrasser l'oreille des produits infectieux;

2° A écarter toute nouvelle infection;

3° A assurer un bon drainage pour toute la durée de la maladie.

La première indication est remplie par la douche d'air, dont Bezold est un fervent partisan même pour les cas aigus, et par la paracentèse du tympan quand l'exsudat est abondant et s'accumule. Après la paracentèse, il faut faire la douche d'air d'abord par le conduit, plus tard par le nez.

Pour éviter toute nouvelle infection, Bezold fait faire des injections d'eau boriquée à 4 o/o une fois par jour, suivies d'une douche d'air et d'un assèchement très soigné (sous le contrôle du miroir) avec des tampons d'ouate. Le malade est tenu à faire le Valsalva plusieurs fois pour vider la caisse. L'emploi de l'acide borique écarte tout danger d'infection du conduit et l'otorrhée ne devient jamais fétide. La mastoïde est-elle sensible à la pression, il faut mettre un sachet de glace; se méfier des cataplasmes et des sangsues.

Pour satisfaire à la troisième indication, agrandissez la perforation en bas et en avant, enlevez toutes les granulations qui pourraient gêner l'écoulement du pus, faites même une deuxième ouverture si c'est nécessaire. Ne jamais faire de cautérisation ignée ou chimique au niveau du tympan.

Dans les cas où l'otite ainsi traitée n'est pas guérie au bout de deux mois, il faut trépaner. La trépanation est encore indiquée quand il y a du gonflement des parties molles, surtout en dessus de la pointe de l'apophyse. Il faut absolument rejeter la pratique des lavages par la trompe et du tamponnement à sec du conduit; à propos de ce dernier, Bezold donne plusieurs observations où son action nuisible apparaît des plus évidentes.

M. Körner (corapporteur). — Sans s'arrêter aux reproches faits par Zaufal et Piffl à la paracentèse du tympan, Körner ne veut exposer que sa pratique personnelle. Le traitement de l'otite aiguë ne peut pas être schématisé; toutefois les règles suivantes varient peu. La paracentèse est indiquée dès qu'il y a un exsudat inflammatoire dans la caisse; quand il y a des douleurs, de la fièvre, et que le tympan est projeté en dehors, il faut la faire sans tarder. Une lanière de gaze introduite par le conduit fait office de drain et l'oreille est recouverte d'une couche d'ouate. Inutile de chercher à désinfecter le conduit, une asepsie parfaite n'y est pas possible, pas plus que nous ne pouvons prétendre à rendre nos mains complètement aseptiques. L'expérience a montré qu'un pansement aseptique met l'oreille à l'abri de toute infection secondaire. Le malade doit garder le lit. La caisse doit être laissée en repos; surtout pas de douches d'air par les trompes. Il faut veiller à ce que l'écoulement du pus par la perforation se fasse librement et sans obstacle. Les lavages du conduit ne sont de bonne pratique que dans les cas où la sécrétion est muco-purulente, filamenteuse et adhérente. La peau mastoïdienne doit rester intacte; donc ni sangsues ni teinture d'iode de peur de masquer une mastoïdite au début. Quand il y a du gonflement et de fortes douleurs, appliquez de la glace, et encore réservez cette thérapeutique aux seuls cas graves, le sachet de glace gênant toujours le pansement de l'oreille.

Sur 78 cas traités de cette façon, Körner n'a eu qu'un seul insuccès (complication par sténose du conduit). Tous les autres ont parfaitement bien guéri, et la guérison a été d'autant plus rapide que la paracentèse a été précoce, ainsi qu'on peut le voir par le tableau suivant :

Otite	paracentésée	au 1er	jour,	guérison	le 7e	jour.
—	—	2e	—	—	9e	—
—	—	3e	—	—	14e	—
—	—	4e	—	—	15e	—
—	—	5e	—	—	16e	—
—	—	6e	—	—	24e	—
—	—	7e	—	—	26e	—

Dans 42 autres cas, où la perforation s'était faite spontanément, la guérison s'est fait attendre bien plus longtemps, tout en restant bien influencée par une fistulation précoce. En effet :

La perforation s'étant établie le premier jour, la guérison se fait le quatorzième jour;

La perforation s'étant établie le deuxième jour, la guérison se fait le dix-septième jour;

La perforation s'étant établie le quatrième jour, la guérison se fait le vingt-sixième jour et ainsi de suite.

Enfin la paracentèse précoce prévient l'infection des cellules mastoïdiennes et n'est nullement préjudiciable à la santé générale du malade. C'est ce qui ressort nettement des rapports suivants :

Sur 90 mastoïdites opérées, 19 seulement avaient été paracentésées, dont 2 le premier ou deuxième jour.

Dans une autre série de 405 mastoïdites chroniques ou aiguës, on n'a noté la paracentèse en tout que 43 fois. Pendant le même laps de temps on avait pratiqué 1,200 paracentèses. Si donc la paracentèse avait le moindre inconvénient dans la suite, on aurait dû trouver un nombre bien plus considérable de tympans incisés dans la série des mastoïdites opérées.

M. Piffl (corapporteur). — Piffl vient défendre la thérapeutique de l'otite aiguë, telle qu'elle est pratiquée à la clinique de Zaufal depuis déjà plus de dix ans.

L'otite moyenne aiguë est une maladie cyclique; elle guérit d'autant plus facilement qu'on arrive à éviter toute perforation spontanée ou artificielle du tympan. Aussi ne faut-il intervenir que pour calmer la douleur, diminuer la sécrétion et augmenter la résorption (enveloppement humide et chaud avec des compresses imbibées d'acétate d'alumine, préparations salicylées, application de teinture d'iode, instillations de solutions cocaïnées et quelquefois massage de la région auriculaire). La paracentèse du tympan est rarement indiquée. Les complications tiennent à la virulence spéciale de l'infection ou à des causes anatomiques et anatomopathologiques locales ou générales, entre autres à l'architecture si compliquée des cellules mastoïdiennes, qui s'oppose au libre écoulement du pus.

Au point de vue de la marche de l'affection, on peut diviser les otites moyennes en deux groupes.

Le premier groupe comprend toutes ces otites idiopathiques, nées le plus souvent d'adénoïdites aiguës et qu'on arrive à guérir facilement par un traitement anodin. La perforation du tympan ne fait que traîner les choses en longueur; en tout cas, elle favorise les infections secondaires, voire même cholestéatomateuses (Bezold).

Viennent ensuite les otites graves dès le début et sur lesquelles une paracentèse, même précoce, n'a aucune prise, parce que le foyer principal n'est plus dans la caisse, mais dans les cellules mastoï-

diennes. S'il n'y a aucune amélioration vers le septième ou huitième jour, on essaie cependant la paracentèse; mais, pour peu qu'il y ait des signes évidents de complication osseuse, on trépane, sans perdre de temps à inciser le tympan et à attendre la régression.

Comme on le voit, on n'intervient plus que rarement sur la membrane du tympan à la clinique de Zaufal; malgré cela, les trépanations pour mastoïdites aiguës ou chroniques n'y sont pas plus nombreuses qu'autrefois.

M. Delsaux rappelle la décision prise par la Société française de laryngologie, au mois de mai, d'instituer une commission qui ne conclurait que dans deux ans. On y aurait préconisé la paracentèse précoce sans douches d'air ni lavages; il faut intervenir sur l'apophyse quand la suppuration dure au delà de trois semaines et qu'il y a des symptômes de complication.

M. Vohsen fait toujours coucher ses malades sur l'oreille saine. De cette façon, en effet, la tête se décongestionne du côté affecté, la perméabilité de la trompe se rétablit plus facilement, et, chose très importante, le pus, au lieu de se cantonner dans l'attique et les cellules, a toutes facilités à se vider par ailleurs.

M. Leutert, d'accord avec Schwartze, recommande d'inciser de très bonne heure et de prescrire un repos absolu. Il s'élève contre les insufflations de poudre, les lavages et les asséchements régulièrement pratiqués. L'insufflation de poudre favorise l'accolement des bords de la perforation et obstrue la voie d'écoulement. Malheureusement, elle est tellement entrée dans les mœurs médicales qu'on voit des cas où tout le conduit en est littéralement rempli. L'asséchement par des tampons produit de l'irritation, et les lavages n'enlèvent, en somme, que le surplus du pus, celui qui est déjà sorti de la caisse.

M. Kretschmann félicite les rapporteurs de n'avoir plus fait de distinction entre l'otite catarrhale et l'otite purulente, et de les avoir confondues toutes les deux sous le nom d'*otite moyenne aiguë*.

Il ne faut pas trop se presser d'intervenir sur le tympan, même s'il est rouge, projeté en dehors, et qu'il y a une légère ascension thermique. Beaucoup de ces cas guérissent spontanément sans perforation et régressent quelquefois très vite par le traitement ordinaire. La projection du tympan tient souvent au boursouflement de la muqueuse de la caisse, à tel point qu'il y a des cas où on ne trouve pas de pus à l'incision; la muqueuse seule vient faire hernie à travers les lèvres de la plaie. On peut se demander si cette compression n'est pas un des facteurs favorisant la résorption; s'il en était ainsi, la paracentèse serait souvent contre-indiquée.

Le tympan une fois ouvert, ne faites jamais d'insufflation de poudre; si vous voulez utiliser les propriétés antiseptiques de l'acide borique, roulez de petits bourdonnets dans la poudre et introduisez-les dans le conduit.

M. Ostmann se déclare partisan de la paracentèse précoce et du pansement occlusif; pas d'insufflations de poudre; pas de douches d'air.

M. Passow incise le tympan aussi largement que possible dans le quadrant postérieur.

M. Wolff a vu de bons résultats par le traitement à l'alcool.

M. Lanteuschlöger rappelle qu'il a imaginé un dispositif permettant de faire une douche d'air absolument aseptique.

M. Jeus fait une incision en croix dans le quadrant postéro-supérieur; l'ouverture ne serait que d'autant plus grande et les bords ne s'accoleraient pas aussi facilement que dans l'incision linéaire; elle n'aurait jamais de suites fâcheuses pour l'audition. Il incise rarement de suite, et se contente souvent de prescrire d'abord des instillations de glycérine phéniquée, des sangsues devant l'oreille et le repos absolu. Il ne fait de cathétérisme qu'une fois le tympan revenu à sa couleur normale; pour vider la caisse, il se contente du Siegle et du Delstanche.

M. Brieger. — L'otite aiguë guérit le plus souvent d'elle-même. Il faut donc éviter tout ce qui peut nuire à cette régression spontanée. Comme moyens abortifs, seule l'application de sangsues a une certaine action. Les prétendues propriétés antiphlogistiques du sachet de glace ont été exagérées. On a pu s'en rendre compte chez des malades opérés d'un Stacke; l'abaissement de la température dans la cavité opératoire était toujours minime. De même, l'application de compresses chaudes sur l'apophyse ne fait monter la température que de quelques dixièmes de degré.

Le fait d'établir une communication de la caisse avec le conduit ne suffit pas pour infecter un exsudat séreux et le changer en exsudat mucopurulent, comme le prétend Zaufal. Il faut encore que les virus infectieux pénètrent de l'extérieur, c'est-à-dire du conduit dans la caisse. L'antisepsie à ce niveau étant difficile, sinon impossible à obtenir, on voit qu'il est dangereux de prescrire de grands lavages et surtout de les faire pénétrer sous une forte pression; ils ne peuvent, d'ailleurs, jamais laver l'oreille moyenne. Le danger du cathétérisme n'est pas si grand qu'on a voulu le prétendre; M. Brieger ayant fait une insufflation de poudre colorée dans le naso-pharynx, n'a jamais pu en constater la présence dans la caisse après le cathétérisme. Les lavages par la trompe ne présentent aucun inconvénient, quand on se tient strictement aux préceptes de Schwartze.

Il ne faut pas dire : une otorrhée qui dure plus de trois semaines appelle la trépanation, et le fait d'avoir trouvé des lésions, quelquefois plus étendues qu'on ne l'avait supposé dans ces conditions, ne veut pas dire que ces lésions n'auraient pas pu régresser.

M. Kummel. — L'otite moyenne aiguë se présente sous deux formes cliniques différentes comme évolution et comme gravité : la forme tympanique et la forme épitympanique. Tout le monde sait que l'espace épitympanique est d'une structure compliquée; il y a là des anfractuosités et des cavités secondaires qui favorisent particulièrement bien la rétention; aussi

la forme épitympanique est-elle de prime abord plus grave que l'autre, tant au point de vue de l'audition que des complications osseuses. Nous ne savons pas au juste pourquoi la localisation diffère d'un cas à l'autre; il y a là des facteurs anatomiques et mécaniques qui nous restent encore inconnus; tout ce que l'on peut dire, c'est que les deux formes peuvent guérir avec ou sans perforation, suivant la plus ou moins grande virulence de l'agent infectieux et la résistance qu'y opposent l'organisme et la muqueuse de la caisse, et qu'elles ne sont pas toujours très distinctes l'une de l'autre, l'espace épitympanique s'infectant dans presque toutes les otites aiguës. Ceci est, d'ailleurs, une raison de plus pour débrider largement et de bonne heure.

Ce qu'on perd de vue encore, c'est que l'otite moyenne aiguë n'est pas une maladie unique et toujours la même, mais que sa symptomatologie et son aspect clinique changent d'un malade à un autre, suivant en cela le sort de toutes les autres affections.

En tenant compte de ces quelques considérations, on arriverait peut-être à concilier les opinions, encore si opposées, de nos meilleurs otologistes, à propos de l'otite aiguë. On devrait suivre l'exemple de la Société française d'otologie et nommer une commission où toute la question serait reprise et étudiée de nouveau; les conclusions ne seraient données que d'ici deux ans.

M. Jansen préfère faire une paracentèse de trop que de ne pas en faire assez; il faut cependant se montrer éclectique et traiter les différents cas suivant leur gravité, en se rappelant que l'otite aiguë non ouverte guérit ordinairement plus vite que l'otite paracentésée. Il n'admet pas la grande incision préconisée par Passow, de peur de provoquer des lésions du côté de l'enclume.

M. Siebenmann recommande la paracentèse surtout chez les enfants; il faut coucher le malade et faire des applications de glace continuelles pendant toute la journée.

M. Bezold n'a jamais vu d'accidents infectieux se produire par l'emploi de la douche d'air.

M. Körner. — La triade symptomatique — fièvre, douleur, projection du tympan — appelle la paracentèse immédiate, qui est, d'ailleurs, le meilleur moyen pour faire revenir les choses à leur état normal.

M. Pipfl croit que si Körner a eu d'aussi bons résultats en paracentésant au premier ou au deuxième jour, c'est qu'il s'était agi de cas favorables qui auraient aussi bien guéri sans paracentèse. Les trois symptômes cités par le même auteur ne seraient pas une indication absolue à ouvrir le tympan; l'ingestion de salicylate de soude et les enveloppements humides et chauds arriveraient très souvent à les faire rétrograder. Ceci ne veut pas dire qu'il faut traiter tous les cas d'une seule et même façon, au contraire, individualisez et agissez suivant les circonstances.

M. Röpke (rapporteur). — **Rapport sur les maladies de l'oreille et la loi sur les accidents de travail.**

a) *Fréquence.* — Sur 45,971 accidents de travail survenus en 1897, 57, c'est-à-dire 1,24 o/oo, concernaient des traumatismes de l'oreille; les mineurs sont de tous les ouvriers ceux qui sont le plus souvent atteints.

b) *Origine et causes de l'accident.* — Simple énumération de tout ce qui peut blesser l'oreille ou ses dépendances.

c) *Quels sont les traumatismes de l'oreille qui peuvent donner lieu à de l'incapacité partielle ou totale?* — Il faut naturellement distinguer suivant les cas. Ainsi :

1. On ne tient, en général, pas compte des cicatrisations vicieuses du pavillon; par contre, la disparition totale du pavillon donne droit à des dommages-intérêts.

2. Les traumatismes du conduit entraînent une incapacité de travail indéniable, quand la cicatrisation s'est faite dans de mauvaises conditions et qu'elle a causé des bourdonnements et de la surdité.

3. Les traumatismes du tympan et de la caisse, qui guérissent sans suppurer, intéressent, en général, trop peu l'audition pour pouvoir entrer en ligne de compte.

Quand il y a eu otorrhée, il faut que l'ouvrier attende la guérison ou produise un certificat constatant que l'otite est devenue incurable, pour avoir droit à une rente viagère. Une opération ne peut être tentée qu'avec l'assentiment du blessé. Quand il y a otite chronique purulente, la surdité, les bourdonnements, les douleurs ou les vertiges entraînent souvent une incapacité de travail très marquée.

4. Quand l'oreille interne est atteinte, les désordres produits sont ordinairement graves et incurables. Il faut réserver l'examen de ces cas aux seuls otologistes; ainsi il serait à souhaiter que les fractures du crâne avec complications du côté des oreilles fussent toujours examinées dans le plus bref délai par un homme de l'art.

d) *Comment taxer l'incapacité de travail?* — La profession, le sexe, l'âge, l'état de santé antérieur du blessé sont des facteurs dont il faudra tenir compte.

Mais il faudra surtout se baser sur les troubles fonctionnels, et, avant tout autre, sur la diminution ou la perte de l'audition, qu'il y ait eu otorrhée ou non. Il y a incapacité dès qu'un ouvrier ordinaire n'entend plus d'un côté la voix chuchotée à 4 mètres, l'autre oreille entendant normalement. La surdité unilatérale prononcée donne droit à 1/10; quand elle est complète et totale, au 1/5 de la

rente totale. Dans les cas où le traumatisme a intéressé les deux oreilles, et où donc la voix chuchotée est entendue à une distance moindre de 4 mètres des deux côtés, calculez d'après les chiffres donnés pour l'une et pour l'autre, additionnez et vous aurez le pourcentage de l'incapacité.

En cas de vertige auriculaire, il faut noter si le blessé peut encore monter une échelle, travailler à l'échafaudage, s'il peut se baisser en travaillant, combien de temps il peut s'appliquer à l'ouvrage ou s'il peut encore faire son métier aussi bien qu'avant. Concluez, dans ces cas, au moins à 1/10 de l'incapacité totale.

Y a-t-il des bourdonnements assez prononcés pour gêner le sommeil, ou ces bourdonnements deviennent-ils insupportables dès que l'ouvrier travaille un peu longuement et s'exagèrent-ils à l'intérieur de la fabrique, taxez de même.

La défiguration occasionnée par la perte d'un pavillon donne droit à 1/10 de la rente totale.

M. Reinhard fait adopter une résolution qui sera envoyée à tous les syndicats ouvriers et d'après laquelle toutes les fractures du crâne compliquées de lésions de l'oreille et, en général, tous les traumatismes auriculaires seront, immédiatement après l'accident, soumis à l'examen de l'otologiste. Il fait ressortir la difficulté qu'il y a à donner un rapport exact quand on voit l'oreille un certain temps après, une fois les lésions visibles guéries; en outre, l'ouvrier est plus digne de foi tout de suite après l'accident.

M. Killian. — **De la cure radicale des sinusites frontales chroniques.**

L'expérience a prouvé que, dans toute intervention sur un sinus frontal irrégulier, à structure compliquée, il faut combler toute la cavité en avant par le lambeau supérieur appliqué sur la paroi postérieure et en bas par la graisse orbitaire à laquelle on ouvre un chemin à travers la paroi inférieure du sinus. Il faudrait donc réséquer la totalité de la paroi antérieure et du plancher, ce qui donnerait lieu à une défiguration considérable. Pour arriver à un meilleur résultat esthétique, Killian propose de laisser tout le rebord sus-orbitaire, ce qui diminuerait d'autant l'enfoncement si disgracieux de la région frontale; elle ne gênerait en rien l'oblitération de la cavité.

Il faut, en outre, mettre à nu tout le système ethmoïdal antérieur et, pour ce faire, réséquer l'apophyse frontale du maxillaire supérieur. Rien n'empêche de réunir cette nouvelle brèche osseuse à celle du plancher du sinus sans toucher au pont osseux formé

par le rebord sus-orbitaire. L'incision à faire part en dedans du sourcil et suit en arc le sillon labio-nasal; la réunion par première intention donne une cicatrice linéaire à peine visible; cette incision donnerait suffisamment de jour pour faire les deux opérations en une seule séance.

Killian a de cette façon opéré et guéri plusieurs malades pour lesquels on avait déjà en partie essayé toutes les autres méthodes. On n'aurait ainsi du côté du front qu'un enfoncement très peu profond et peu visible.

M. Jansen. — L'originalité du procédé de Killian consiste à laisser le rebord sus-orbitaire, de façon à soutenir les parties molles et à rendre la défiguration consécutive moins apparente, surtout en ce qui concerne le globe oculaire; mais autrement c'est bien la même méthode que celle que j'ai suivie et défendue depuis plus de trois à quatre ans.

Il présente cependant plusieurs inconvénients :

1° Il n'empêche pas l'enfoncement de la région frontale, quand il s'agit d'un sinus très profond ou quand on a à intervenir sur les deux sinus à la fois, comme on peut s'en convaincre en regardant une des photographies présentées par Killian.

2° Il rend l'oblitération complète de la cavité d'autant plus difficile et peut donc donner lieu à des récidives; ceci est vrai surtout dans le cas de sinus très étendus transversalement, à récessus externe bien développé.

3° Quant à voir la graisse orbitaire combler le reste du sinus et suppléer ainsi à l'accolement imparfait de la paroi antérieure sur la paroi postérieure, on ne peut trop y compter que pour la partie tout à fait profonde de la cavité, contrairement à l'opinion que j'avais moi-même professée jusqu'à ces derniers temps.

4° Le fait de laisser le bord sus-orbitaire intact gêne beaucoup l'inspection et, par suite, la mise à nu du labyrinthe ethmoïdal et du sinus sphénoïdal.

Je conseillerais plutôt de circonscrire un lambeau antérieur comprenant la peau, le périoste et une aussi grande partie que possible de la paroi osseuse, ainsi que je l'ai fait depuis deux ans dans plus de 30 cas, et de l'appliquer, une fois le curettage fini, sur la paroi postérieure. L'oblitération ne pourrait qu'y gagner et le résultat esthétique serait meilleur. On pourrait faire de même pour le rebord sus-orbitaire osseux et en laisser une bonne partie adhérente à la lèvre inférieure de l'incision et réaliser ainsi du même coup ce que Killian veut obtenir en laissant ce rebord tel quel.

M. Jens n'a jusqu'ici réséqué que la paroi antérieure ou la paroi inférieure; il a toujours éprouvé beaucoup de difficultés à faire une ouverture suffisamment large du côté du nez. La dernière fois qu'il est intervenu pour une sinusite frontale, il a pénétré par la paroi orbitaire; puis, sans agrandir l'incision, il a pratiqué une espèce d'encoche dans la paroi antérieure, haute de 15 millimètres, et a pu de cette façon intervenir utilement

du côté du canal naso-frontal. On pourrait ainsi se montrer économe dans la résection de la paroi orbitaire et empêcher d'autant le déplacement du bulbe oculaire.

M. Hoffmann est du même avis que Jansen; il faut faire une opération ostéoplastique.

Killian présente un **moulage des fosses nasales** pouvant servir aux démonstrations cliniques.

V. Streit. — **Méthode opératoire pour mettre à nu la surface antérieure de la pyramide dans le cas d'abcès très profonds.**

Trépanation au niveau de la ligne temporale; la brèche osseuse est étendue à un centimètre au-dessus; résection de la paroi supérieure et d'une partie de la paroi antérieure du conduit; la dure-mère est ainsi mise à nu sur une longueur de 25 millimètres et une largeur de 20 millimètres. Décortication de la dure-mère jusqu'à la pointe de la pyramide; les adhérences avec l'os sous-jacent sont décollées avec une rugine-curette spéciale.

M. Ostmann. — **A propos de l'analyse des troubles auditifs dans l'otite aiguë perforative.**

Il s'agit d'expériences faites à l'aide du diapason dans 9 cas d'otites aiguës. Elles consistaient à noter jour par jour.

1° La série des sons entendus;

2° L'intensité qu'il fallait donner à ces divers sons pour être entendus par l'oreille malade;

3° La réaction de l'oreille aux épreuves de Rinne et de Weber.

Des tableaux graphiques expliquent les recherches et les résultats de l'auteur; le travail sera publié *in extenso*.

M. Bezold a obtenu des résultats à peu près analogues.

M. Scheibe dit qu'une mauvaise audition au sifflet de Galton est d'un pronostic fâcheux et doit faire penser à la trépanation d'urgence.

M. Kummel. — **De l'emploi du téléphone comme mensurateur de l'audition. Démonstration de l'appareil.**

M. Eschweiler. — **Le nystagmus dans les cas d'absence unilatérale du labyrinthe.**

Malade de vingt-deux ans; séquestre de l'oreille droite, laissant voir nettement le limaçon, le vestibule et une bonne partie des

canaux semi-circulaires. Il y avait du nystagmus quand le malade regardait à gauche, chaque fois qu'il se tournait de gauche à droite, c'est-à-dire du côté sain vers le côté malade.

M. Eschweiler — **Préparations embryologiques des muscles de l'oreille moyenne.**

M. Rudloff. — **Les lésions de la partie cartilagineuse de la trompe dans l'hypertrophie de l'amygdale pharyngée. Préparations microscopiques.**

Aspect fibrillaire de la substance fondamentale, dégénérescence des cellules cartilagineuses.

M. Siebenmann. — **L'hypoplasie et le plissement du labyrinthe membraneux comme cause de la surdi-mutité congénitale.**

M. Bloch. — **L'enfoncement de la voûte palatine chez les adénoïdiens.**

L'auteur commence par critiquer les travaux de Fränkel et Siebenmann, qui prétendent qu'il n'y a pas de relations de cause à effet entre la respiration buccale et l'enfoncement de la voûte palatine; leurs mensurations auraient été mal faites et ils auraient eu le tort de faire entrer dans leur statistique des enfants avant la deuxième dentition (période pendant laquelle cette déformation ne serait encore pas assez apparente). Les observations de Bloch sont au nombre de 600, dont 199 adultes avec respiration buccale et 63,8 comme coefficient de la profondeur du palais, et 286 avec respiration nasale et 52,5 de coefficient. Les conclusions de Fränkel et Siebenmann seraient donc erronées.

M. Jansen. — **Notions nouvelles sur la suppuration chronique des cavités accessoires du nez.**

Voici comment j'ai modifié depuis deux ans et dans plus de trente cas ma façon de faire pour les sinusites frontales. Ouverture du sinus en dessous du bord orbitaire; la paroi antérieure est attaquée par la cavité même et non à travers la peau. Avec la fraise, on y trace deux rigoles parallèles, l'une en dehors, l'autre en dedans; elles comprennent toute l'épaisseur de l'os et doivent remonter aussi haut que possible, sans toutefois entamer les parties molles. Ceci fait, la paroi antérieure ne tient plus que vers le haut;

un coup de pince-gouge, l'adhérence est fracturée et tout le lambeau est rabattu; la cavité est maintenant à découvert et peut être curettée. Il faut apporter un soin particulier à réséquer tout ce qui reste encore de la paroi antérieure pour ne pas laisser de segment surplombant. L'originalité du procédé consiste justement à obtenir ce lambeau antérieur, composé d'un plan osseux, de périoste et de peau; il s'accole rapidement à la paroi postérieure et diminue sensiblement l'enfoncement du front qu'on voit si fréquemment quand toute la paroi antérieure a été réséquée dans sa totalité. L'opération est naturellement un peu longue; elle peut durer de trois quarts d'heure à une heure et demie quand il faut mettre à nu les sinus ethmoïdaux et sphénoïdaux. La guérison a été obtenue dans les cas les plus favorables au bout de six semaines; elle a souvent demandé près de six mois.

Quant aux sinusites maxillaires, voici comment je les opère maintenant. Quand, après trépanation par la fosse canine, je vois que la muqueuse est relativement peu attaquée et peut revenir à la normale, je cherche à en laisser autant que possible, à pratiquer une large contre-ouverture par le nez et je ferme de suite du côté de la bouche. En cas d'ethmoïdite, je résèque autant que je puis du labyrinthe ethmoïdal, et, si nécessaire, je continue par le curettage du sinus sphénoïdal, à travers sa paroi antérieure ou inférieure. Quand je veux réunir la plaie buccale par première intention, je renonce ordinairement à réséquer la totalité de la paroi antérieure, surtout au dehors, vers l'apophyse malaire, et en bas, vers le rebord alvéolaire. La paroi interne ou nasale doit être réséquée avec soin, de façon à conserver toute la muqueuse nasale, qui est réclinée sur le plancher du sinus, où une bandelette de gaze un peu serrée la contient facilement; on peut encore la suturer à la muqueuse buccale; on a ainsi une amorce sérieuse pour la régénérescence de la muqueuse à l'intérieur même du sinus, et, de plus, la contre-ouverture se maintient plus longtemps et plus largement ouverte une fois ses bords réclinés en dehors. Je laisse ordinairement le cornet inférieur tel quel; ce n'est que quand il est trop volumineux, qu'il gêne, par exemple pour l'ouverture du sinus ethmoïdal, ou encore quand on veut faire une contre-ouverture assez large pour permettre l'inspection du sinus par le nez, que je le résèque en partie ou en totalité. Le malade apprend facilement à se faire les lavages par le nez, lui-même, à l'aide d'un tube convenablement choisi; la suppuration est très abondante au commencement et ne tarit que graduellement, suivant en cela la rétraction de la muqueuse. On

a quelquefois de la peine à retirer la première bandelette de gaze à travers l'ouverture nasale. Je n'opère de cette façon que depuis six mois, mais les résultats obtenus m'ont tellement satisfait que je crois pouvoir délaisser maintenant la trépanation par l'alvéole et le drainage par la fosse canine.

M. Brieger. — **A propos de la méningite séreuse otogénétique.**

On n'en a jamais donné une observation sérieuse et appuyée sur des données anatomo-pathologiques indiscutables. Pour pouvoir conclure à une méningite séreuse, il faudrait : 1° que les phénomènes de compression encéphalique dominent toute la scène; 2° que le moyen thérapeutique qui s'impose, c'est-à-dire la ponction lombaire, fasse disparaître de suite tous les accidents.

La méningite séreuse semble être due à une suppuration labyrinthique; il y aurait transfusion de toxines du périlymphe vers le liquide intra-cranien. Il faut faire la ponction lombaire et agir directement sur le foyer primaire, c'est-à-dire sur le labyrinthe. (*Archiv f. Ohrenheilk.*, t. LVI, nos 1 et 2.)

Dr Bertemes.

ANALYSES DE THÈSES

Du cancer du plancher de la bouche, par le Dr de Robillard.

Après la description anatomique de la région, l'auteur insiste sur l'origine malpighienne de l'épithélioma du plancher de la bouche, beaucoup plus fréquente que son origine glandulaire. Parmi les néoformations liquides ou solides qu'on rencontre à ce niveau, il convient de citer les kystes salivaires, puis les angiomes, les lipomes et l'épithélioma, observé par Verneuil dès 1871.

L'homme est principalement atteint, mais l'étiologie de cette tumeur maligne est encore assez obscure. Pour Verneuil, l'affection aurait pour point de départ les acini des glandes sublinguales; pour d'autres, au contraire, le cancer aurait son siège initial dans le corps muqueux de Malpighi. Les symptômes du début passent le plus souvent inaperçus, et la masse néoplasique a déjà provoqué une adénopathie

marquée lorsque le malade vient consulter; l'envahissement du maxillaire inférieur ne se fait que lentement, par suite de la dureté de ses deux tables osseuses, séparées l'une de l'autre par le canal dentaire inférieur. Plus tard, la mastication, la déglutition et la phonation deviennent pénibles et bientôt impossibles, et la douleur ne tarde pas à devenir intolérable. Le pronostic, toujours grave, est subordonné à la précocité de l'intervention, qui doit être radicale.

Le traitement sera donc chirurgical; tout consistera dans le choix du procédé. L'opération pratiquée exclusivement par les voies naturelles est un acte illusoire, dont il vaut mieux s'abstenir. En 1827, Cloquet eut, le premier, l'idée de se frayer un chemin par la région sus-hyoïdienne; en 1834, Mirault propose la ligature des artères alimentant le néoplasme; Jager imagine d'ouvrir sur la joue une large brèche lui permettant d'arriver facilement sur le mal; le procédé de Billroth donnait encore plus de jour et permet d'aborder plus aisément le néoplasme; le procédé de Regnoli donne un large accès sur les lésions et permet d'extirper toutes les masses ganglionnaires sous-maxillaires; cette méthode est bonne pour opérer les cancers non adhérents à la mâchoire; le procédé de Morestin serait donc un des meilleurs, mais ne suffit pas lorsque la lésion est diffuse et s'étend à tout le plancher de la bouche. Pour parer à cet inconvénient, certains auteurs, Roux, Nelaton, Huguier, Tillaux, eurent l'idée de diviser le maxillaire inférieur, et de faciliter ainsi l'extirpation des tumeurs du plancher de la bouche. Billroth, Dupuytren pratiquèrent la résection temporaire du maxillaire inférieur; Richet fait une section en biseau, et la fait sur la partie latérale du maxillaire où domine la tumeur. Ce procédé devient insuffisant lorsque l'os est envahi par le néoplasme; c'est alors qu'il faut procéder à la résection partielle du maxillaire, jusqu'à ce que l'on ait dépassé les limites de l'envahissement néoplasique, car il faut enlever tout le mal, quels que soient les inconvénients plastiques ou fonctionnels qui doivent en résulter. Le chirurgien fera tout son possible pour conserver un fragment de l'arc maxillaire suffisant pour maintenir la

continuité de la tige osseuse et solidariser les deux fragments. Ce procédé, imaginé par Faure, et qui consiste en quelque sorte en un dédoublement du maxillaire inférieur, permettant le plus souvent de respecter la table externe, est des plus ingénieux et de beaucoup supérieur à ceux précédemment décrits. Les observations publiées par l'auteur montrent que la conservation de ce pont osseux n'a pas nui à l'opération, car il n'a donné lieu à aucune récidive, comme on aurait pu le redouter. (Thèse de Paris, n° 258, mars 1902.) Dr Mercier Bellevue.

Des otorragies consécutives aux traumatismes de la tête, indépendantes des fractures de la base du crâne, par M. Malsang.

La valeur séméiologique de l'otorragie, même lorsqu'elle est due à un traumatisme de la tête, est essentiellement variable, car l'otorragie peut être consécutive : 1° à une fracture du conduit auditif osseux; 2° à la rupture du tympan; 3° à la fracture de la mastoïde; 4° à la fracture du rocher. Après un historique rapide, l'auteur réserve un chapitre pour chacun des groupes suivants : 1° lésions du conduit osseux; 2° rupture du tympan; 3° fractures de la mastoïde. Ces différentes variétés de lésions sont constatées dans de nombreuses observations; enfin, dans un dernier chapitre, se trouvent résumés les signes qui caractérisent l'otorragie de la fracture du rocher.

Les lésions traumatiques du conduit auditif portent le plus souvent sur le conduit membraneux, et sont consécutives à une chute sur le menton, avec ou sans fracture du maxillaire inférieur ou de la cavité glénoïde. Le diagnostic de l'otorragie par fracture du conduit, de celle par fracture du rocher est rendu difficile parce qu'on ne peut examiner le tympan; l'examen objectif, et surtout l'examen fonctionnel de l'oreille, lèvera toutes les hésitations. Dans l'otorragie consécutive à la lésion du conduit auditif externe, la quantité de l'écoulement est variable; il y a conservation de l'ouïe et intégrité de la membrane du tympan.

Les otorragies consécutives aux fractures de la mastoïde sont assez rares; elles s'expliquent par la grande quantité de vaisseaux qui traversent les cellules, au milieu des replis de la muqueuse.

Les déchirures du tympan se produisent quand le conduit est fracturé, ou quand il reçoit des vibrations des parois osseuses suffisantes pour le déchirer.

L'abondance de l'otorragie s'explique par la présence des gros vaisseaux situés au voisinage du manche du marteau et marchant parallèlement à sa direction. Morvan et Le Bail admettent qu'il peut y avoir hémorragie sans fracture à la surface de la muqueuse de la caisse du tympan. Itard a signalé des cas d'hémorragie dans la caisse sans lésions osseuses concomitantes. L'otorragie n'a pas lieu dans la fracture perpendiculaire du rocher, car le tympan est respecté; elle n'est pas constante dans la variété oblique : on ne peut donc pas considérer l'otorragie comme pathognomonique. Le caractère d'intermittence est spécial à l'otorragie de la fracture du rocher. La continuité d'écoulement du sang s'explique par la blessure des vaisseaux qui pénètrent le rocher ou des vaisseaux qui l'environnent. Pour que l'écoulement se produise, il faut que la membrane du tympan soit rompue, soit par l'arrivée subite du sang dans la caisse, soit par l'ébranlement violent du crâne. L'écoulement de matière cérébrale, l'ecchymose occipitale, pharyngienne, mastoïdienne, sous-conjonctivo-palpébrale, la paralysie de l'olfactif, de l'auditif, de l'optique, des nerfs moteurs de l'œil, témoigneront de la fracture du crâne. Enfin, dans la fracture du rocher, l'ouïe peut être détruite totalement d'une façon immédiate; dans la déchirure du tympan, au contraire, l'ouïe est le plus souvent conservée. L'examen fonctionnel de l'oreille sera, en dernier lieu, d'un précieux secours. (Thèse de Paris, juillet 1902.)

Dr Mercier Bellevue.

Introduction à l'étude des troubles digestifs liés aux maladies du nez et du rhino-pharynx, par M. Landolt.

Le nez et le rhino-pharynx peuvent être intéressés par toutes les maladies générales de l'organisme; la propaga-

tion des affections du naso-pharynx vers les voies respiratoires et vers l'oreille est déjà bien connue. Dans sa thèse, l'auteur ne s'occupe que des troubles digestifs, dont il attribue la responsabilité à la pyophagie, signalée dès 1843 par Beau, puis successivement par Chassaignac, Aviragner, Attias, enfin Lermoyez, qui dit que « l'on songe rarement à rapporter aussi haut la cause de ces troubles intestinaux ».

Ces troubles se rencontrent chez ceux qui n'ont pas l'habitude de cracher, ou qui déglutissent à l'état de sommeil les mucosités qui coulent du nez ou de leur arrière-nez dans l'œsophage. Les dyspepsies existent lorsque la sécrétion de la muqueuse naso-pharyngienne est augmentée et surtout altérée dans sa composition, comme le fait se produit dans la rhinite aiguë, dans la catarrhe chronique des scrofuleux, dans les cas de rétention de pus dans les sinus, de corps étranger, de processus destructif ou de tumeur maligne.

Une fois dégluties, ces sécrétions pathologiques donnent lieu soit à des troubles chimiques, soit à des processus septiques. Dans le premier cas, l'acide chlorhydrique est neutralisé, et il y a dyspepsie; dans le second cas, les microbes du pus déterminent une véritable gastrite catarrhale. L'auteur signale l'existence de faux troubles gastriques, dus au muco-pus coulant du nez vers le tube digestif, mais agissant uniquement par son contact irritant sur le pharynx; il appelle encore l'attention sur le spasme de l'œsophage, sur le ténesme pharyngien, sur les troubles de la déglutition provoqués par l'action du muco-pus d'origine nasale ou naso-pharyngienne.

Le catarrhe aigu de la muqueuse nasale provoque des troubles digestifs très graves chez le nourrisson. La rhinite aiguë purulente est, presque toujours, chez l'enfant, une infection blennorragique, susceptible de déterminer de la dyspepsie. Le catarrhe aigu du pharynx nasal ou adénoïdite joue un rôle des plus importants dans la nosologie infantile, et détermine des troubles gastriques très nets lorsqu'elle est passée à l'état chronique. Le catarrhe nasal chronique s'ac-

compagne le plus souvent de catarrhe du pharynx, et atteint le tube digestif, déterminant des dyspepsies avec toutes leurs complications, ou de véritables gastrites septiques, provoquées par le pus dégluti. Dans les végétations adénoïdes, les troubles digestifs sont les mêmes que ceux observés au cours d'une rhino-pharyngite chronique : dyspepsie avec anorexie, dilatation d'estomac, gastro-entérite, colite muco-membraneuse. Dans l'ozène, les croûtes déglutie par les malades déterminent des dyspepsies et même des gastrites. Dans les sinusites, les troubles digestifs sont fréquents et souvent fort graves. Au point de vue du traitement, il suffira de traiter le nez et le pharynx pour voir les désordres gastriques s'amender et tout rentrer dans l'ordre, sans qu'un remède spécial soit adressé à l'estomac; dans d'autres cas plus anciens, après avoir tari la source de pus qui infecte et réinfecte la muqueuse stomacale, il faudra lui venir en aide par un régime approprié. (Thèse de Paris, décembre 1901.)

Dr Mercier Bellevue.

REVUE GÉNÉRALE ET ANALYSES

BOUCHE ET PHARYNX BUCCAL

Cancers simultanés et indépendants des deux lèvres, par le Dr H. Morestin.

Généralement les tumeurs malignes débutent par un foyer unique; mais, exceptionnellement, on peut rencontrer des cas où des tumeurs malignes distinctes, sans aucun lien évident, évoluent simultanément sur le même organisme. L'auteur a déjà eu l'occasion de rapporter l'observation d'un cancer à double foyer de la cavité buccale. Les deux tumeurs semblaient indépendantes : l'une occupait la lèvre inférieure, l'autre la face interne de la joue gauche. Elles furent enlevées largement, et les deux pertes de substance réparées par des autoplasties distinctes. La tumeur labiale ne reparut point, mais le malade fut emporté, un an après, par récidive du cancer génien.

C'est un nouveau cas de ce genre dont M. Morestin rap-

porte aujourd'hui l'histoire. Il s'agit d'un malade chez lequel deux tumeurs épithéliales évoluèrent simultanément, l'une à la lèvre supérieure, l'autre à la lèvre inférieure, sans continuité et sans contact l'une avec l'autre. Les deux cancers étaient indépendants, parallèles dans leur marche.

D'après l'examen histologique, il s'agissait, sans aucun doute, d'épithélioma pavimenteux.

Chaque tumeur fut enlevée comme si elle existait seule; les opérations nécessaires pour l'une et l'autre ne se contrariant pas. Les suites opératoires furent excellentes : les lèvres remplissent toutes leurs fonctions, et le résultat esthétique même est satisfaisant. Ce résultat sera-t-il durable? Il faut le souhaiter, tout en n'osant l'espérer, car le malade a deux fois plus de raison qu'un autre de craindre la récidive, puisqu'au lieu d'un cancer il en avait deux.

En présence de ces deux tumeurs développées en des points différents de la cavité buccale, ayant pris naissance aux dépens de deux plaques distinctes de leucoplasie, n'étant ni en contact ni en continuité l'une avec l'autre, il n'est pas possible de soutenir l'hypothèse qui voudrait faire de l'une une conséquence de l'autre. Pour cela, il faudrait admettre, l'une des tumeurs étant arbitrairement considérée comme primitive, que l'autre résulte soit d'une généralisation, soit d'une propagation, soit d'une greffe.

Il est plus simple et plus logique de considérer ces deux tumeurs comme indépendantes, bien que développées simultanément sur le même sujet. (*La Presse méd.*, 29 mars 1902.)

Dr G. Dupond.

OREILLES

Quatre cas de mastoïdite servant à éclairer deux points de vue sous lesquels on doit considérer la question de l'intervention rapide dans l'inflammation de l'apophyse mastoïde *(Four cases of mastoiditis, which sowe to illustrate two pints of view, etc.)*, par le Dr J. Dunn.

Les trois premiers cas cités par l'auteur ont été opérés; dans le quatrième, l'opération n'a pas été pratiquée. Ce dernier cas montre que la mastoïdite, même compliquée de paralysie faciale peut présenter des périodes d'arrêt

apparent, car, quoique tous les troubles apparents aient disparu, la vitalité des cellules peut être endommagée à un point tel qu'elles sont capables de devenir plus tard le siège d'un processus sclérosant et d'une névralgie intense, ou bien subir une inflammation intense à la suite de légères poussées du côté de la caisse. Ce cas est encore remarquable sous un autre point de vue : la mastoïdite ayant été abandonnée à elle-même, il en est résulté une perte complète de l'ouïe. Il est possible que dans ce cas l'inflammation primitive de l'oreille moyenne ait été tellement intense et la myringite tellement grave que la perte de l'ouïe se soit produite indépendamment de toute action exercée par le pus venant de la mastoïde. Mais il est probable aussi que l'écoulement constant du pus venant de l'apophyse dans la caisse déjà fortement enflammée elle-même, ait encore augmenté l'intensité de cette inflammation en la prolongeant et en exerçant une action destructive sur l'ouïe. Il ne faut donc jamais se servir de l'oreille moyenne comme d'une voie de drainage pour le pus venant de la mastoïde, lors même qu'il est possible d'épargner de cette façon une intervention opératoire au malade.

Les trois premiers cas ont montré qu'il peut exister une destruction très étendue de la table interne au cours de la mastoïdite aiguë. Dans deux de ces cas il n'existait, au moment où la mastoïdite s'est déclarée, aucun trouble du côté de l'oreille moyenne. Dans un autre, il existait un état catarrhal de la caisse, mais qui n'était pas assez prononcé pour endommager, même légèrement, l'ouïe. On ne trouvera pas étonnant le fait que la table interne se trouve quelquefois détruite au cours de la mastoïdite aiguë, lorsqu'on songe à la fréquence avec laquelle on observe une destruction de la table externe en pareil cas. C'est là une circonstance qui plaide singulièrement en faveur d'une intervention précoce. Dans tous ces trois cas la paroi du sinus était mise à nu sur une assez grande étendue, sans qu'il existât aucun symptôme pouvant faire soupçonner cette complication. Un des cas de cette catégorie met en évidence ce fait que, dans les crânes fortement brachycéphaliques, le sinus est très rapproché de la paroi postérieure du conduit auditif,

et que le développement de cellules mastoïdiennes est relativement peu prononcé. (*Virginia med. Semi-Monthly*, 11 avril 1902.)

Dr S. JANKELEVITCH.

CROUP ET DIPHTÉRIE

La prophylaxie de la diphtérie par les injections préventives de sérum, par M. le Dr SEVESTRE.

Depuis ces derniers temps, la prophylaxie des maladies contagieuses en général a fait de grands progrès, mais lorsqu'il s'agit d'une maladie telle que la diphtérie, qui attaque le plus souvent d'une façon soudaine et inopinée, l'organisation de la défense est loin d'être facile.

Pour empêcher la propagation de la diphtérie, il ne suffit pas d'isoler le malade et de désinfecter les vêtements et les objets contaminés. Il faut s'attaquer surtout aux suspects, c'est-à-dire à tous ceux qui ont été en contact plus ou moins prolongé avec les diphtériques. Aujourd'hui, grâce à la méthode basée sur l'examen bactériologique des cultures, on a pu restreindre la propagation de la diphtérie. Enfin, après la découverte du sérum antidiptérique, on a songé à utiliser ce sérum non pas seulement comme remède, mais aussi à titre de préservatif comme vaccin.

Cette méthode a suscité de nombreuses discussions.

D'après les nombreuses observations relatives aux injections préventives de sérum, on peut affirmer que ce traitement, sil est appliqué avec soin, ne présente que des accidents relativement rares, et absolument insignifiants, constitués presque uniquement par des éruptions légères et fugaces.

On a objecté contre ces injections préventives le peu de durée des périodes d'immunisation; cela est vrai. Mais, dans la pratique, une seule injection suffit généralement, et, en présence des résultats obtenus, il ne faut pas tenir compte de cette courte durée de la période d'immunisation.

La prophylaxie de la diphtérie par les injections préventives de sérum a déjà donné lieu à de nombreux travaux, et la statistique a pu fournir le chiffre imposant de 34,350 inoculations de sérum, faites à titre préventif. De

tous les faits observés, il ressort que l'inoculation préventive a eu une influence préservatrice, et, de plus, a exercé manifestement une action atténuante sur les sujets atteints de diphtérie. Quant aux accidents imputables au sérum, ils sont bien minimes, du moins chez les enfants.

Les injections préventives doivent être pratiquées aussi bien dans les familles que dans les agglomérations d'enfants. On a même préconisé l'injection préventive chez tous les malades entrant dans un hôpital, et sans qu'il paraisse y avoir, à ce moment, de cas de diphtérie. Mais, l'injection devant être renouvelée au bout de trois semaines, cela n'est pas sans inconvénients pour les malades qui doivent faire un long séjour à l'hôpital.

Après avoir dit quelques mots de la dose de sérum à employer, l'auteur termine par les propositions suivantes sur la valeur prophylactique des injections préventives :

1° Les injections préventives de sérum ont une action manifeste; elles produisent l'immunisation chez les enfants exposés à contracter la diphtérie. Elles n'ont jamais donné lieu à des accidents sérieux et produisent tout au plus, dans un certain nombre de cas, des éruptions passagères, plus rarement encore quelques douleurs articulaires. Malheureusement, la période d'immunisation n'a qu'une durée peu prolongée, trois ou quatre semaines au plus. Dans les cas rares où, malgré l'injection, la diphtérie est survenue, elle était particulièrement bénigne.

2° Les injections de sérum sont spécialement indiquées, dans les familles où s'est développé un cas de diphtérie, pour préserver de la contagion les autres enfants. Cependant, lorsque ces enfants ont été séparés du milieu contaminé, et que, de plus, ils sont surveillés de près par un médecin, on peut se dispenser de recourir aux inoculations. L'ensemencement du mucus nasal et pharyngé est alors de règle absolue.

3° Les injections préventives sont également indiquées pour les enfants appartenant à une agglomération (école, crèche, salle d'hôpital), dans laquelle a été signalé un cas de diphtérie.

4° Même en l'absence d'un cas de diphtérie constatée, elles peuvent être indiquées dans certaines conditions spéciales (services de rougeole, de scarlatine, etc.); toutefois, pour la rougeole, l'action préventive paraît moins certaine; les doses de sérum doivent être plus fortes et plus souvent répétées.

5° La pratique des injections préventives ne dispense nullement des autres mesures prophylactiques (désinfections et isolement), mais elle les rend à la fois plus faciles et plus efficaces. (*Le Bull. méd.*, 19 mars 1902.)

Dr G. Dupond.

Les angines diphtériques malignes en 1901 et 1902, par le Dr Marfan.

L'auteur communique à la Société médicale des hôpitaux le résultat de son expérience personnelle sur une épidémie de diphtérie maligne qui sévit à Paris depuis les derniers jours de 1900.

Les malades qui en sont atteints présentent une pâleur livide, des adénopathies volumineuses avec périadénite, des fausses membranes grisâtres ou brunâtres, souvent fétides, du coryza avec jetage et hémorragie, une température peu élevée, et surtout une asthénie profonde.

Le sérum agit lentement et quelquefois pas du tout. Les enfants font de l'hypertrophie hépatique, de la dilatation cardiaque; ils sont très pâles, asthéniques, vomissent, et meurent aux environs du dixième jour, quelquefois même plus tard.

A l'autopsie, on trouve de la myocardite, de l'endocardite apexienne, des thromboses cardiaques dans le cœur droit, de l'augmentation de volume du foie, de la néphrite dégénérative, de la congestion du poumon, de la pie-mère, du cerveau et du bulbe.

Dans tous ces cas, on trouve dans la gorge et dans le sang un diplocoque spécial, étudié par MM. Deguy et Legros, microbe très virulent, distinct des streptocoques communs.

C'est à l'association de ce microbe à celui de Lœffler qu'il y a lieu d'attribuer la gravité de l'infection en pareil cas.

L'injection de sérum, pratiquée de bonne heure, préserve la plupart du temps de cette terrible association microbienne. (Soc. méd. des hôpit., séance du 11 juill. 1902, *in Bull. méd.*, n° 58, 1902.) Dr BRINDEL.

VARIA

Des kystes hydatiques du cou, par le Dr Léon THÉVENOT, de Lyon.

Les kystes hydatiques du cou sont une affection très rare, et dans la littérature médicale on n'en trouve que 65 observations.

C'est une affection aussi commune chez la femme que chez l'homme, et qui peut se rencontrer à tout âge; elle est assez fréquente chez les enfants.

Mais c'est surtout de vingt à trente ans que la maladie peut être observée. Le nombre des cas diminue ensuite progressivement. Les kystes hydatiques du cou sont une tumeur ordinairement primitive. Il est exceptionnel de voir cette localisation nouvelle se faire chez un malade déjà atteint de cette affection.

L'homme est généralement infecté par les animaux, et c'est le chien qui le plus souvent est accusé d'avoir transmis la maladie. Il est difficile de reconnaître le mode d'infection, qui doit se faire fréquemment par le tube digestif, comme dans les autres formes de kystes hydatiques.

En dehors des cas où l'échinocoque aurait pu être introduit directement par une plaie des téguments, on voit qu'il pénètre ordinairement dans l'appareil digestif dont il traverse la paroi pour tomber dans l'appareil circulatoire. Mais, pour expliquer les causes qui vont déterminer son arrêt dans les capillaires du cou, on en est réduit aux hypothèses.

La richesse du cou en petites artères pourrait expliquer la localisation plus fréquente de l'échinocoque au cou qu'aux membres ou qu'au tronc.

D'après Torel et Kürgeus, les embryons de tænia une fois tombés dans la cavité péritonéale pénétreraient dans la gaine cellulleuse des gros vaisseaux et les suivraient pour arriver ainsi dans le cou.

Si l'on considère certaines dispositions anatomiques des vaisseaux du cou, on peut supposer aussi que l'échinocoque, entraîné par le courant sanguin, pénètre dans l'un des vaisseaux dont les nombreuses branches vont se perdre dans les parties molles du cou. Ceci expliquerait comment les kystes hydatiques de cette région sont en rapport avec les gros vaisseaux, et expliquerait aussi la rareté de ce groupe de tumeurs, par rapport à leur fréquence en d'autres points de l'organisme.

Le kyste hydatique siège le plus souvent dans la région cervicale antérieure, autour de la carotide primitive et de la sous-clavière; le kyste de la nuque est une véritable exception. La tumeur est ordinairement unique, à surface extérieure arrondie et régulière, siégeant indifféremment à droite ou à gauche.

Son volume, très variable, va de la grosseur d'un œuf à celle du poing et même davantage. La paroi du kyste est épaisse; son contenu est un liquide aqueux, limpide, transparent et renfermant du chlorure de sodium.

Quand la tumeur atteint un certain volume, elle refoule les organes voisins, les altère ou les perfore, ou bien contracte avec eux des adhérences qui empêchent souvent la dissection complète de la poche, dans le cours d'une intervention.

Le kyste hydatique du cou se développe d'une façon lente et insidieuse; il se manifeste sous forme de tumeur siégeant au niveau et souvent au-dessous du sterno-cléido-mastoïdien. Les téguments qui le recouvrent restent normaux; la fluctuation est assez facile à constater; le frémissement hydatique est rare. La tumeur est mobile, indépendante du larynx et de l'œsophage, et ne s'élève jamais dans les mouvements de déglutition.

Il existe aussi d'autres signes subjectifs qui dépendent plutôt du siège que du volume du kyste et qui peuvent coïncider avec les autres symptômes objectifs. On a observé de la paralysie faciale, de la céphalalgie, de la dyspnée, de la dysphagie. Tous ces troubles vont en augmentant progressivement avec le développement de la poche kystique.

De plus, il peut survenir des complications de deux sortes : complications d'ordre général, dont la plus fréquente est l'infection; complications d'ordre local, causées par les accidents de compression et l'ouverture du kyste dans les cavités voisines. On peut aussi rencontrer des complications du côté du système osseux, mais qui pendant la vie ne se sont traduites par aucun symptôme.

Malgré tout, diagnostiquer un kyste hydatique n'est pas facile, et, dans la majorité des cas, ce n'est que par exclusion que l'on arrivera à porter ce diagnostic.

Il faudra savoir le distinguer des tumeurs ganglionnaires, inflammatoires ou néoplasiques, des lipomes et de toute la série des tumeurs liquides. Il ne faudra pas le confondre avec le spina-bifida, un abcès par congestion, une gomme syphilitique, un kyste thyroïdien ou un anévrysme.

Le diagnostic des kystes hydatiques suppurés est encore plus difficile. C'est donc exceptionnellement qu'on peut diagnostiquer d'une façon ferme une tumeur de cette nature.

Le kyste hydatique du cou évolue avec une lenteur extrême et son pronostic est bénin à condition d'intervenir aussitôt qu'il aura été reconnu.

Laissant de côté les ponctions suivies ou non d'injections, on ne doit envisager actuellement que le traitement chirurgical, qui comporte deux sortes d'opérations : d'une part l'incision simple de la poche, d'autre part l'incision suivie de l'extirpation totale ou partielle de la paroi. L'extirpation est préférable à l'incision, mais elle offre souvent de grandes difficultés : il faut alors se guider d'après les lésions rencontrées et modifier son intervention suivant les cas.

Quant aux kystes suppurés, ils seront traités par l'incision et le drainage, après évacuation de la poche. (*Gaz. des hôpit.*, 23 mars 1902.)

Dr G. Dupond.

Bordeaux. — Impr. G. Gounouilhou, rue Guiraude, 11.

23e ANNÉE. N° 43. 25 OCTOBRE 1902.

REVUE HEBDOMADAIRE
DE
LARYNGOLOGIE, D'OTOLOGIE
ET DE RHINOLOGIE

RAPPORTS DE L'APOPHYSE UNCIFORME
AVEC
LES CELLULES ETHMOÏDALES ET LE MÉAT MOYEN[1]

Par le Dr Jules MOURET,
Professeur agrégé à la Faculté de médecine de Montpellier.

Le méat moyen des fosses nasales est une des régions les plus importantes de ces cavités : c'est dans le méat moyen que siègent le plus souvent les polypes muqueux; c'est là aussi que s'ouvrent les cellules ethmoïdales antérieures, le sinus frontal et le sinus maxillaire; le pus venant de ces cavités, lorsqu'elles sont malades, apparaît tout d'abord dans le méat moyen.

On ne fait jamais un examen des fosses nasales sans en inspecter attentivement cette région. Mais l'examen n'en est pas toujours facile, et tout rhinologiste a certainement remarqué que, suivant les sujets, il est plus ou moins commode à faire. Tout d'abord, en face de la partie antérieure du méat, la cloison du nez présente une saillie plus ou moins marquée que l'on a appelée « tubercule de la cloison ». Lorsque ce tubercule est très prononcé, il rétrécit la cavité nasale, proémine vers la paroi externe de cette cavité, vers le méat moyen, et gêne pour l'inspection de ce dernier.

1. Travail communiqué à la Société française de laryngologie, mai 1902.

Une déviation de la cloison à ce niveau produit le même obstacle.

Le cornet moyen lui-même peut être une cause de gêne à l'examen du méat moyen. La partie antérieure de ce cornet, appelée « opercule », descend entre la cloison et le méat moyen, formant la paroi interne de ce dernier. La forme, l'étendue, le volume, l'orientation de cet opercule, sont variables et permettent une inspection plus ou moins facile du méat moyen. Un opercule mince et court permet un accès facile dans le méat; un opercule mince, mais long et descendant verticalement, peut, au contraire, gêner un peu l'entrée du méat, à moins que cet opercule ne soit un peu déjeté vers la cloison. Un opercule épais, bulleux, masque toujours l'entrée du méat et peut même en empêcher tout examen.

En outre de ces causes de difficulté d'examen du méat moyen, la paroi externe du méat peut être elle-même le siège de saillies qui rétrécissent plus ou moins l'espace du méat et en compliquent la conformation. La connaissance exacte des parties qui constituent cette paroi et des divers aspects que peut revêtir chacune de ces parties peut seule permettre une orientation facile dans l'inspection de cette région. D'autant plus que si l'anatomiste peut voir de face l'ensemble des parties de la paroi externe du méat moyen, le rhinologiste ne les voit jamais que de profil, d'où orientation plus difficile.

Les limites du méat moyen nous sont données par l'étendue du cornet moyen lui-même, puisque le méat est l'espace compris entre ce cornet et la partie correspondante de la paroi nasale externe. Si l'on considère les schémas ci-joints, en suivant la ligne sinueuse CM et la ligne à gros trait brisé CM', dont la première représente le bord adhérent du cornet moyen et dont la deuxième en figure le bord libre, on voit que la projection du cornet moyen sur la paroi nasale externe délimite un espace peu élevé en arrière, au niveau de la queue du cornet moyen. Cet espace s'élève beaucoup en

avant, comme la ligne d'adhérence du cornet moyen elle-même; la partie antérieure du méat moyen se prolonge ainsi en haut dans l'épaisseur de l'ethmoïde.

Le squelette de la paroi nasale externe, au niveau du méat moyen, se compose, en allant d'avant en arrière, des os suivants : os propre du nez (OP), branche montante du maxillaire supérieur (MS), unguis (U), apophyse unciforme (AU), bulle ethmoïdale (BE), os palatin (OS PAL.). Mais, comme on le voit sur les schémas ci-joints, la surface du cornet moyen délimitée par les lignes CM et CM′ et projetée sur la paroi nasale externe ne recouvre pas toutes les parties osseuses que nous venons d'énumérer. L'os propre du nez et la branche montante du maxillaire supérieur restent en avant de la région du méat. La partie de l'unguis comprise entre la branche montante du maxillaire, le cornet inférieur et l'apophyse unciforme représente la partie la plus antérieure de la paroi externe du méat moyen; elle correspond au sac lacrymal et au canal nasal. Lorsque l'opercule du cornet moyen est peu développé, cette partie de l'unguis peut n'être pas recouverte par le cornet moyen.

Dans son ensemble, la paroi externe du méat moyen peut être à peu près plane dans un plan vertical; parfois elle est légèrement excavée, et, dans ce cas, le méat paraît très large, surtout si, d'autre part, le cornet moyen se trouve déjeté vers la cloison. Mais le plus fréquemment cette paroi externe du méat moyen présente des saillies qui, en rétrécissant plus ou moins la cavité, lui donnent un aspect particulier que le rhinologiste doit bien connaître. Ces saillies se forment tout particulièrement aux dépens de la bulle ethmoïdale ou de l'apophyse unciforme.

Le volume de la bulle ethmoïdale est très variable. Le plus souvent elle est représentée par une petite saillie, du volume d'un petit pois un peu allongé; elle peut aussi ne figurer qu'une simple saillie linéaire peu marquée, limitant le bord postérieur de la gouttière de l'infundibulum. Parfois la bulle

présente un volume anormal et simule une véritable tumeur, qui proémine dans le méat moyen, soulevant et rejetant vers la cloison le cornet moyen (photogr. XIV').

L'apophyse unciforme, lamelle osseuse dépendante de l'ethmoïde, présente avec la paroi externe du méat moyen des rapports très importants. Elle est située en avant de la bulle ethmoïdale : la gouttière de l'infundibulum est comprise entre elles deux. « L'apophyse unciforme est une plaque osseuse, recourbée en forme de faux ou de sabre. » Son extrémité supérieure se détache de la masse latérale et de l'ethmoïde, et Zuckerkandl[1] la considère comme une dépendance de l'*agger nasi,* c'est-à-dire de la saillie plus ou moins renflée que forme le point d'insertion du cornet moyen sur la crête ethmoïdale de l'apophyse montante du maxillaire supérieur. Voici comment s'exprime cet auteur : « Si on suit l'*agger nasi* en arrière et en bas, on constate qu'il se continue en une longue et mince plaquette osseuse, qui se prolonge en dehors de l'opercule du cornet ethmoïdal inférieur qui le recouvre. On donne à ce segment de l'ethmoïde, recouvert par l'opercule nasal, le nom d'*apophyse unciforme; il fait corps avec l'agger nasi,* et on peut dire que l'agger est la partie libre et l'apophyse unciforme la partie recouverte de ce corps. »

Certainement cette description correspond bien à un assez grand nombre de cas, mais cette disposition est loin d'être la règle absolue. Bien souvent non seulement l'apophyse unciforme ne « fait pas corps avec l'agger nasi », mais en est séparée complètement. En outre des dimensions générales de l'apophyse, qui peut être plus ou moins longue, et plus ou moins large, je distinguerai, pour la description de cette lamelle osseuse, une extrémité supérieure, une extrémité inférieure et une partie moyenne ou corps de l'apophyse.

C'est par l'*extrémité supérieure* que l'apophyse unciforme s'implante dans la masse latérale de l'ethmoïde; pour cela

1. Zuckerkandl, *Anatomie des fosses nasales* (trad. franç., p. 79).

appellerai-je volontiers cette extrémité *racine* de l'apophyse. C'est à cette partie que fait allusion Zuckerkandl quand il dit que l'apophyse « fait corps avec l'agger nasi ». Dans les cas qui correspondent à la description donnée par cet auteur, la racine de l'apophyse se confond avec la partie du cornet moyen, qui s'insère à la branche montante du maxillaire supérieur (schéma 1). Mais très souvent la racine de l'apophyse remonte plus haut sous l'agger nasi ; un diverticule du méat moyen se creuse entre les deux et constitue la cellule que j'ai précédemment[1] appelée cellule *pré-infundibulaire.* La racine remonte alors au-dessus de la région de l'agger nasi et va se fixer à la face profonde (externe par rapport à la ligne médiane du corps) de la lame des cornets (schéma 2) ; elle peut même encore remonter plus haut, jusqu'au frontal (photogr. XXIII et schéma 3). L'extrémité supérieure de l'apophyse unciforme peut aussi présenter une autre disposition, telle que celle que j'ai figurée dans le schéma 4 : elle est ici très large, s'articule avec la branche montante du maxillaire et plus haut se soude à la face profonde de la lame des cornets, en laissant entre elle et la face profonde de l'agger nasi un espace qui constitue la cellule pré-infundibulaire.

J'ai déjà ailleurs démontré l'importance de la cellule pré-infundibulaire et fait voir qu'elle peut, en prenant un grand développement, former soit la bulle frontale antérieure du sinus frontal, soit le sinus frontal lui-même. Dans ce dernier cas, le sinus frontal s'ouvre non pas à l'extrémité supérieure de la gouttière de l'infundibulum, mais bien en avant de cette gouttière, sur la face interne de la racine de l'apophyse unciforme.

L'extrémité inférieure de l'apophyse est dirigée en bas et en arrière. Elle émet différents prolongements qui vont se

1. Mouret, Rapports du sinus frontal avec les cellules ethmoïdales, *in Bull. et mém. de la Soc. franç. d'otol., de laryngol. et de rhinol.*, Congrès de 1901.

souder à des saillies voisines, présentées par le cornet inférieur, le palatin, la bulle ethmoïdale ou la partie de l'os maxillaire qui limite le large orifice squelettique de l'antre d'Highmore. Entre les divers prolongements de l'extrémité inférieure de l'apophyse unciforme se trouvent, sur le squelette, des espaces vides qui conduisent directement dans l'antre et en constituent des orifices secondaires. Ceux-ci, sur le sujet recouvert de parties molles, sont fermés par la muqueuse nasale et la muqueuse sinusienne adossées l'une à l'autre. Parfois, cependant, un de ces orifices secondaires n'est pas fermé par la muqueuse et constitue l'orifice accessoire du sinus maxillaire, lequel, par suite de ses rapports avec l'extrémité inférieure de l'apophyse, est situé plus en arrière que l'orifice principal : celui-ci est, en effet, dans la gouttière de l'infundibulum. L'extrémité inférieure de l'apophyse unciforme ne descend pas toujours, en bas et en arrière, jusqu'à l'os palatin ; c'est dans ces cas, où l'apophyse est courte, que l'on peut trouver un orifice sinusien accessoire beaucoup plus grand que le principal : j'en ai vu plusieurs fois qui mesuraient jusqu'à 8 et 10 millimètres de diamètre, formant un vaste hiatus où l'on aurait pu introduire le bout du petit doigt. On comprend combien, dans des cas semblables, le cathétérisme du sinus maxillaire serait facile à faire par un tel orifice accessoire : mais ce sont là des dispositions peu fréquentes.

L'extrémité inférieure de l'apophyse unciforme peut quelquefois présenter une disposition semblable à celle qui est figurée dans la photographie XIV' : l'apophyse est luxée et fait saillie dans le méat moyen.

Le corps ou partie moyenne occupe la partie la plus intéressante du méat moyen : elle borde la gouttière de l'infundibulum, à l'extrémité inférieure de laquelle se trouve l'origine du sinus maxillaire. Toute modification de forme de l'apophyse peut gêner l'inspection de la gouttière de l'infundibulum et mettre obstacle à certaines interventions dans cette

région, empêcher, par exemple, le cathétérisme du sinus maxillaire ou du sinus frontal. Quelquefois, la gouttière de l'infundibulum est effacée par rapprochement des deux lèvres qui la limitent, c'est-à-dire la bulle ethmoïdale et le bord postérieur de l'apophyse unciforme, qui, venant au contact l'une de l'autre, transforment la gouttière en un canal. Cette disposition coïncide avec une bulle un peu grosse. D'autres fois, l'apophyse se soulève et forme saillie dans le méat moyen, le rétrécissant plus ou moins. Je viens de parler plus haut de la luxation de l'extrémité inférieure dans la cavité nasale : bien entendu, dans ce cas, le corps de l'apophyse se trouve aussi entraîné et fait saillie dans le méat moyen (photogr. XIV'). Mais le corps de l'apophyse peut aussi faire, seul, saillie dans le méat moyen. Voici les principales modifications de forme que peut présenter le corps de cette lamelle osseuse :

a) L'apophyse, au lieu d'être placée verticalement, son bord postérieur regardant en arrière, se trouve placée obliquement : son bord postérieur regarde à la fois en arrière et en dedans, vers la cloison, et sa face interne regarde aussi tout à la fois en dedans et en avant ;

b) Le bord postérieur de l'apophyse s'incurve en dedans et peut regarder directement la cloison du nez, comme dans la photographie XVII. Dans ce cas, la face interne de l'apophyse est creusée en gouttière, tandis que sa face externe fait saillie du côté opposé, c'est-à-dire vers la gouttière de l'infundibulum. Dans cette disposition, si le bord libre de l'apophyse est un peu épaissi, on peut prendre la saillie que forme ce bord, ainsi retourné en dedans, pour la bulbe ethmoïdale elle-même, car celle-ci se trouve alors, le plus souvent, complètement masquée par l'apophyse. La gouttière qui forme la face antéro-interne de l'apophyse ainsi incurvée peut aussi être prise pour la gouttière de l'infundibulum rétrécie.

c) Le corps de l'apophyse peut encore présenter une disposition contraire à la précédente et telle qu'elle est représentée

dans la photographie XI. Dans cette photographie, l'apophyse forme une saillie renflée en forme de bulle; elle est creuse à son intérieur et ressemble très bien à une bulle ethmoïdale assez grosse. Cette saillie est, en effet, une véritable bulle apophysaire : le corps de l'apophyse s'est boursouflé, et la cellule qu'elle contient s'ouvre en arrière, dans la gouttière de l'infundibulum.

Il est inutile d'insister sur la nécessité qu'il y a pour le rhinologiste à bien connaître les variétés d'aspect et de forme que peut présenter cette région du méat moyen si importante et dans laquelle il est de toute nécessité de savoir bien s'orienter pour bien conduire les manœuvres que l'on peut avoir à faire, soit pour éclairer un diagnostic, soit pour mener à bien une intervention opératoire.

EXPLICATION DES SCHÉMAS ET DES PHOTOGRAPHIES

Schémas.

S. F. : sinus frontal.
U. : unguis (pointillé fin).
O. P. : os propre du nez.
M. S. : maxillaire supérieur (branche montante).
C. I. : cornet inférieur. La partie supérieure ou apophyse maxillaire du cornet inférieur est représentée par une ligne plus fine que le restant de cet os, parce que cette apophyse est située sur un plan plus profond.
O. M. : ostium maxillaire (osseux) (pointillé fin).
B. E. : bulle ethmoïdale.
A. U. : apophyse unciforme.
Os Pal. : os palatin.
C. S. : ligne d'insertion du cornet supérieur à la lame des cornets.
L. C. : lame des cornets.
C. M. : bord adhérent du cornet moyen.
C. M'. : bord libre du cornet moyen.

Ces schémas représentent le squelette de la paroi nasale externe vue par la fosse nasale.

Dans un premier plan, on voit la lame des cornets, la ligne d'insertion du cornet supérieur à la lame des cornets, le cornet moyen et le cornet inférieur. Le bord libre du cornet moyen est figuré par un gros pointillé dans les schémas 1 et 2; cette ligne pointillée manque dans les schémas 3 et 4, où le cornet moyen n'est représenté que par sa ligne d'insertion à la masse latérale de l'ethmoïde : le cornet moyen est supposé enlevé pour bien mettre à découvert la paroi externe du méat moyen.

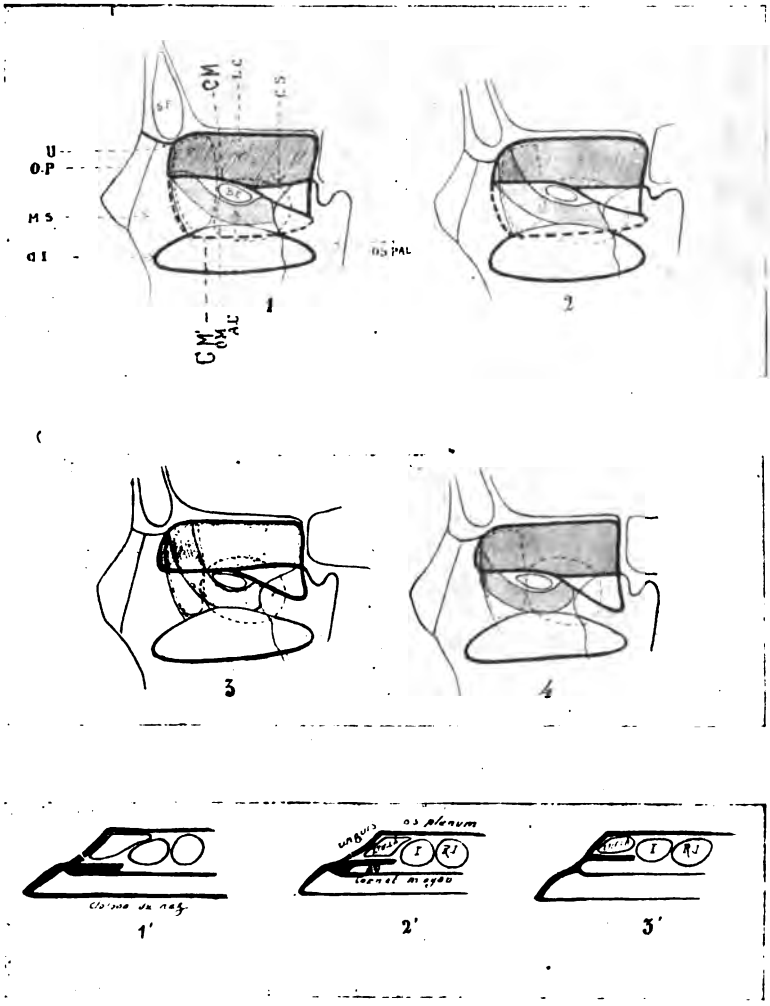

Dans un deuxième plan, on voit l'apophyse unciforme, une petite portion de l'unguis, la bulle ethmoïdale, l'apophyse maxillaire du cornet inférieur et l'os palatin.

Ce deuxième plan représente la paroi externe du méat moyen.

Dans un troisième plan sont représentés par un fin pointillé l'hiatus

maxillaire et l'os unguis; une partie de ce dernier fait cependant partie du deuxième plan au niveau de la petite région comprise entre la branche montante du maxillaire, l'apophyse unciforme et le cornet inférieur.

Les schémas 1' 2', 3' représentent des coupes horizontales et antéro-postérieures des figures 1, 2, 3, passant par le bord adhérent du cornet moyen à la lame des cornets. Eth.-La., groupe cellulaire ethmoïdo-lacrymal; I., cellule dite infundibulum; RI., groupe cellulaire rétro-infundibulaire.

Dans le schéma 1, l'extrémité supérieure de l'apophyse unciforme ne monte pas au delà de la limite même du cornet moyen, et dans le schéma 1' on voit cette extrémité supérieure de l'unciforme soudée à la face profonde du cornet moyen, au niveau de l'agger nasi.

Dans le schéma 2, l'extrémité supérieure de l'apophyse unciforme monte plus haut dans la masse latérale; la cavité du méat moyen envoie un prolongement entre la racine de l'apophyse et la lame des cornets, et sur le schéma 2' on voit ce prolongement cavitaire séparé du groupe cellulaire ethmoïdo-lacrymal par la section transversale de la racine de l'unciforme (A U.); ce prolongement du méat moyen dans l'épaisseur de la masse latérale de l'ethmoïde, entre l'unciforme et la lame des cornets, constitue la cellule que j'ai appelée *pré-infundibulaire*.

Le schéma 3' est la coupe transversale du schéma 3. Dans celui-ci, qui est fait d'après la photographie XXIII, on voit l'unciforme remonter bien au delà de l'agger nasi et se prolonger jusqu'à la partie la plus élevée de la masse latérale, au voisinage du frontal; le bord antérieur de la racine de l'unciforme, au lieu de se souder soit à la face profonde de l'agger nasi, soit à la branche montante du maxillaire, s'applique contre la partie moyenne de l'unguis, de telle sorte que la cellule pré-infundibulaire est comprise entre la lame des cornets, d'une part, l'unciforme et l'unguis d'autre part (schéma 3'). Cela démontre bien la possibilité d'une indépendance absolue entre l'agger nasi et l'apophyse unciforme.

Photographies.

XI. — *a*, sinus frontal; *b*, sinus frontal du côté opposé, très développé au delà de la ligne médiane; *c*, cloison intersinusienne; *d*, apophyse unciforme bulleuse; *e*, ligne de résection du cornet moyen.

XIV'. — *a*, paroi médiane intersinusienne; *b*, prolongement du sinus frontal gauche au delà de la ligne médiane, sous la cloison intersinusienne; *c*, bulle ethmoïdale très grande; *d*, apophyse unciforme proéminant dans le méat moyen, elle simule une tumeur; *e*, ligne de résection du cornet moyen.

XVII. — *a*, plancher du sinus frontal; *b*, bulle frontale externe; *c*, bulle frontale postérieure; *d*, cellule ethmoïdo-frontale postérieure; *e*, ligne suivant laquelle a été réséqué le cornet moyen; *f*, flèche indiquant la partie intra-ethmoïdale du sinus frontal; *g*, apophyse unciforme dont le bord postérieur est rejeté en dedans, de façon que la face interne de l'apophyse forme gouttière, tandis que sa face externe fait saillie dans la gouttière de l'infundibulum *i*; *h*, bulle ethmoïdale.


a
c
b
e
d
XI

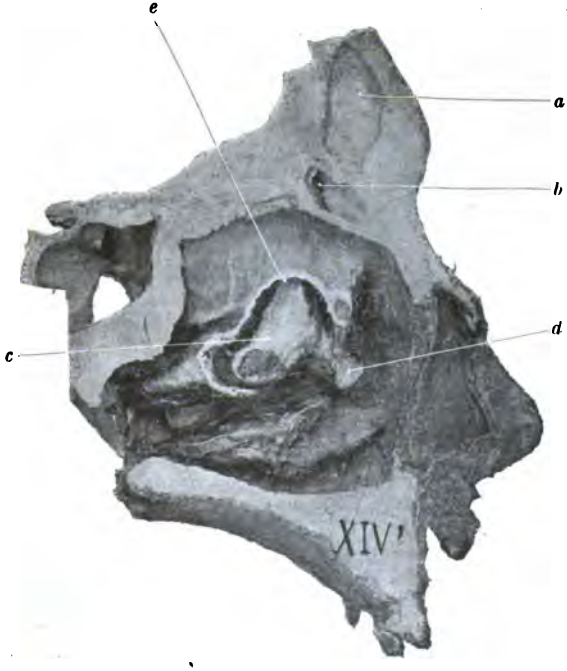
e
a
b
d
c
XIV'


d
c
a
XVII
e
i
u
y

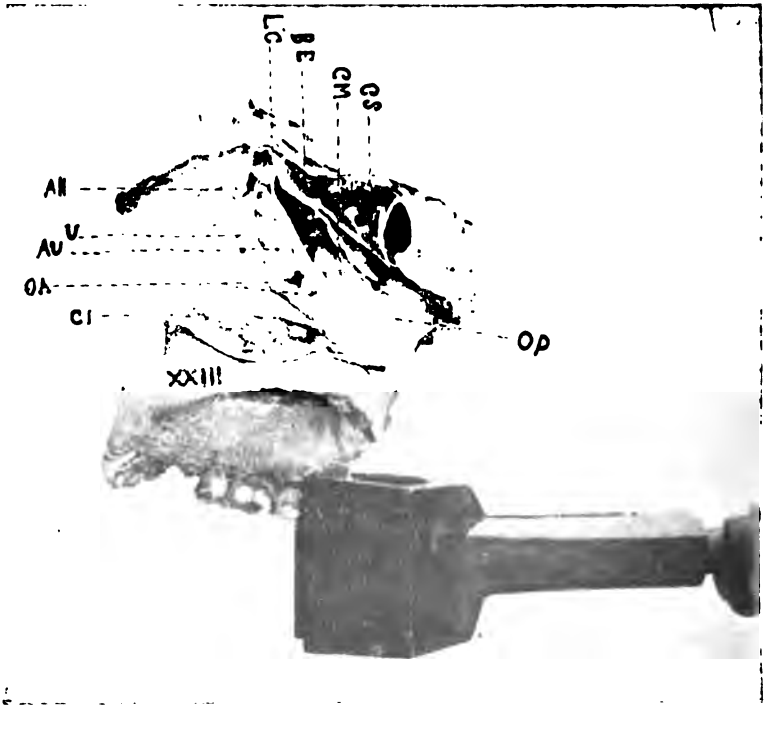
LC
BE
CM
CS
AII
V
AV
OA
CI
OP
XXIII

XXIII. — Photographie du squelette de la paroi externe de la fosse nasale.

CI, cornet inférieur; OA, deux orifices accessoires de l'antre d'Highmore; AU, apophyse unciforme; U, partie de l'os unguis visible entre la branche montante du maxillaire supérieur et l'apophyse unciforme; AN, agger nasi; LC, lame des cornets dans laquelle a été faite une large brèche pour permettre de voir l'extrémité supérieure de l'apophyse unciforme, qui remonte très haut, jusqu'au frontal; BE, bulle ethmoïdale; CM, ligne d'insertion du cornet moyen qui a été réséqué; CS, ligne d'insertion du cornet supérieur qui a été aussi réséqué; OP, os palatin.

SOCIÉTÉ VIENNOISE DE LARYNGOLOGIE

Séance du 10 janvier 1901.

M. Ebstein. — **Sclérome des voies aériennes supérieures.**

Ouvrier de vingt-sept ans; troubles respiratoires et raucité de la voix depuis un an; amélioration momentanée par le bougirage. Une dyspnée croissante force le malade à entrer à l'hôpital.

A la rhinoscopie antérieure, on trouve des masses dures scléromateuses et un exsudat muco-purulent fétide. Le voile du palais, immobile, est fortement rétracté vers en haut. Les lésions scléromateuses sont surtout prononcées au niveau de l'épiglotte et du larynx.

Deux jours après son entrée, le malade est trachéotomisé. Quelques jours après l'opération, on put constater un œdème de l'épiglotte et des replis latéraux, lésions qui n'avaient, jusqu'ici, jamais été notées dans le sclérome.

M. Chiari croit que rien que l'inspection du larynx montre que le sclérome datait depuis plus longtemps que ne l'avait indiqué le malade.

M. L. Harmer. — **Trois cas de rhinosclérome.**

a) Cas atypique de sclérome du larynx; les lésions étaient unilatérales et n'occupaient que la bande ventriculaire et un peu la corde vocale; leur aspect bosselé, mais non ulcéré, avait d'abord fait penser à de la tuberculose, et ce n'est que l'inspection du nez qui permit un diagnostic exact.

b) Rhinosclérome typique. Comme dans une des observations de Chiari, les parties médianes du nez étaient restées complètement indemnes; on eut assez de facilité à dégager le voile du palais de la paroi pharyngienne à l'aide du doigt.

c) Observation montrant les bons effets qu'on peut obtenir par la dilatation dans les cas de sténose respiratoire par sclérome laryngien.

M. Chiari conseillerait la laryngo-fissure chez le malade d'Ebstein parce que les bourrelets scléromateux sont rigides; il n'y a d'ailleurs recours que rarement parce que les succès opératoires sont rares, surtout lorsque le sclérome a une tendance à récidiver promptement; il préfère de beaucoup la dilatation.

M. Koschier se déclare partisan de la dilatation progressive.

M. Weil signale le danger de l'œdème au cours de la dilatation, et en rapporte une observation personnelle.

M. Koschier croit que l'asphyxie chez les scléromateux est due surtout à la chute des croûtes qui viennent obstruer le larynx. Hajek et Ebstein sont du même avis.

M. Heindl croit que la laryngo-fissure suivie de l'excision complète du tissu scléromateux abrège de beaucoup la durée du traitement.

M. Fein. — Les accès de suffocation peuvent encore être dus au rapprochement par aspiration des bourrelets scléromateux et obstruction consécutive de la glotte. Comme on lui répond qu'une aspiration de bourrelets aussi durs est peu probable, il rappelle les faits d'aspiration qu'on a observés dans les carcinomes du larynx, dont les bourgeons sont autrement durs et rigides que ceux du sclérome.

Séance du 7 février 1901.

M. Koschier présente : 1° **un cas de sténose des voies aériennes supérieures** chez une enfant de trois ans affectée d'un kyste de rétention, de la dimension d'une noisette, dans la vallécule droite. La dyspnée était tellement forte qu'il fallait trachéotomiser d'urgence. La paroi kystique était de structure conjonctive à épithélium pavimenteux.

2° **Un cas de tumeurs polypoïdes du nez.**

A l'examen microscopique, on trouva de l'épithélium cylindrique avec dégénérescence mucoïde, comme dans les cancers du rectum.

3° **Des préparations microscopiques de cancer du larynx** ayant envahi l'épiglotte et le pli pharyngo-épiglottique du même côté. On avait pratiqué la laryngo-fissure et la pharyngotomie sus-hyoïdienne.

4° **Fibrosarcome nasal** à point de départ éthmoïdal, ayant envahi les deux fosses nasales, l'orbite et l'arrière-nez chez un enfant de neuf ans. Incision de Langenbeck. Récidive inopérable sept semaines après.

M. Fein communique l'observation d'un malade atteint d'une **paralysie de la corde vocale droite.**

Les premiers temps, la corde fut trouvée en position cadavérique à 4 millimètres de la ligne médiane; voix faible et enrouée. Plus tard, elle s'immobilise sur la ligne médiane et la voix devient forte et sonore. Ce cas ne s'explique que d'après la loi de Rosenbach-Semon.

M. Grossmann croit que la première position de la corde paralysée, qui est bien la position médiane, a échappé à l'attention de M. Fein; il lui semble illogique de parler d'amélioration parce que la corde est revenue sur la ligne médiane, aussi longtemps qu'il y aura absence de contractibilité.

M. Rethi rappelle un cas personnel de paralysie récurrentielle par compression (lymphomes); la corde vocale avait été vue d'abord en position cadavérique, plus tard elle se rapprochait de la ligne médiane et, la compression disparue, reprenait petit à petit ses mouvements.

M. Hajek est d'avis qu'on ne peut pas considérer le cas de M. Bein comme étant en voie d'amélioration.

Séance du 7 mars 1901.

M. Fein montre la malade dont il avait été question à la dernière séance. A la demande de plusieurs membres, la malade chante une mélodie. M. Fein est toujours d'avis qu'il s'agit d'un cas amélioré par le rapprochement de la corde vers la ligne médiane.

M. Heindl. — 1° **Traumatisme du nez par arme à feu.**

Impossible de découvrir le projectile par la radiographie. Diagnostic du siège dans la fosse ptérygo-maxillaire;

2° **Sténose trachéale consécutive à la syphilis héréditaire.**

Fillette de douze ans : toux incoercible avec accès de dyspnée. Trachéotomie huit jours avant la mort. La région trachéale supérieure ne présente rien d'anormal; au-dessus de la bifurcation, sténose trachéale reconnaissable à ce que la pénétration dans la bronche gauche est visible, tandis que celle dans la bronche droite

est masquée par une tuméfaction nettement appréciable. Diagnostic : sténose par gonflement des ganglions au niveau de la division des bronches, d'origine spécifique, bien que la malade fût indemne de syphilis. A l'autopsie, on découvrit une ulcération trachéale s'étendant surtout du côté de la bronche gauche; sur la paroi latérale et postérieure droite, on remarquait une infiltration. Le diagnostic histologique fut : syphilis héréditaire.

M. Chiari. — **Traumatisme du nez par arme à feu.**

Tentative de suicide par coup de revolver dans la tempe droite. Plusieurs mois après, on découvrit le projectile dans le méat inférieur gauche, avec implantation dans le cornet inférieur. Avec la sonde on le mobilise facilement; extraction à la sonde. On a le droit de s'étonner qu'un corps étranger aussi mobile n'ait été ni mouché ni avalé par le malade.

M. Koschier. — **Deux cas de cancers du larynx opérés.**

I. Le premier cas concerne un carcinome épithélial pavimenteux englobant la corde vocale et le ventricule droits, ainsi que la plus grande partie de l'épiglotte et le repli pharyngo-épiglottique droit. Après trachéotomie supérieure, on extirpa les régions malades, y compris la lame du cartilage thyroïde droit et toute l'épiglotte. Le patient a appris à introduire la sonde œsophagienne lui-même. Au laryngoscope, on peut constater, vers la droite, une zone tuméfiée, cicatricielle, à surface œdématiée.

II. Carcinome épithélial pavimenteux de la corde vocale gauche et du ventricule. Laryngectomie gauche; l'épiglotte est respectée.

Deux jours après, le malade avale sans difficulté. Les masses extirpées sont remplacées par un bourrelet cicatriciel qui, avec la corde vocale droite, assure la phonation.

Séance du 11 avril 1901.

M. Harmer. — **De l'action de l'extrait surrénal sur la muqueuse du nez et du larynx.**

Notice sur trente-deux essais faits avec l'extrait surrénal, soit en solution de 10 et 50 o/o, soit sous forme de poudre. L'action décongestive sur la muqueuse du nez est des plus nettes; pour le larynx, c'est un excellent adjuvant de la cocaïne. Somme toute, l'extrait surrénal jouit de propriétés vaso-constrictrices indiscutables; son action analgésiante est presque nulle; on n'a pas eu à noter d'acci-

dent. Son emploi est justifié quand il s'agit d'anémier la muqueuse et pour des opérations qui nécessiteraient des doses exagérées de cocaïne.

Heindl fait remarquer que la solution est gâtée au bout de vingt-quatre heures et n'a alors plus aucune action.

Ronsburger confirme son action vaso-constrictrice.

Weil croit qu'il vaut mieux l'employer sous forme de poudre.

Harmer n'a pas vu de fermentation se produire dans les premiers jours, probablement parce qu'il n'a employé que des solutions très faibles.

Séance du 2 mai 1901.

M. Fein présente une malade de vingt-deux ans atteinte de **syringomyélie**; le premier symptôme constaté a été une paralysie récurrentielle par névrite du pneumogastrique avec toutes ses conséquences.

M. Rethi trouve dans cette observation une confirmation de ses recherches sur l'innervation motrice du voile du palais; il a toujours prétendu que le voile membraneux ne recevait pas de filets du facial, mais était innervé complètement par des rameaux du pneumogastrique.

M. Harmer montre des **préparations microscopiques provenant d'un lymphangiome** de l'épiglotte.

Séance du 13 juin 1901.

M. Heindl. — **Paralysie récurrentielle guérie dans un cas d'anévrysme de l'aorte.**

Il y a dix mois, la corde vocale gauche était en position médiane, un peu excavée, complètement immobile, ainsi que l'aryténoïde gauche. La voix était rauque. On avait constaté, à ce moment, une hypertrophie dure, pulsatile et un peu sensible à la pression de la glande thyroïde du côté gauche. Le diagnostic d'anévrysme de l'aorte avait été contrôlé par l'examen radiographique.

Deux mois après, — la malade n'avait fait d'autre traitement que d'éviter toute fatigue physique et intellectuelle, — la corde gauche commence à se contracter; cependant son bord interne reste toujours excavé et elle ne se déplace pas aussi loin en dehors que celle du côté opposé. La voix est plus claire et porte plus loin. Le gonflement au niveau de la glande thyroïde n'existe plus du côté

gauche, mais il y en a un de l'autre côté, présentant la même consistance et la même sensibilité à la pression.

La malade est revue sept mois après. Plus rien d'anormal à noter dans le larynx; à la percussion du cœur, on constate que la zone de matité s'est élargie et s'est étendue plus à droite.

M. Heindl ne croit pas que cet anévrysme de l'aorte soit en train d'évoluer vers la guérison; il n'aurait fait que se développer d'un autre côté, et c'est ce qui expliquerait l'espèce de rétraction qui a dû se faire à un moment donné en face du récurrent gauche; son observation est encore intéressante à cause de ce gonflement thyroïdien qui s'est déplacé de gauche à droite.

M. Scheff présente : 1° un cas de **paralysie du moteur oculaire commun**, probablement par sinusite ethmoïdale; 2° un **spéculum du nez à trois valves.**

M. Harmer présente : 1° Un **cas de goitre plongeant.**

Le goitre, très mobile, est visible au-dessus de la fourchette sternale dès que la malade se met à tousser; on peut constater dans le fond de la trachée un rétrécissement plus marqué d'ailleurs. Bien que l'ingestion de cinquante tablettes de thyroïdine ait amené une amélioration très nette et une diminution du volume du goitre, M. Harmer a conseillé l'ablation.

2° **Endothéliome de la lèvre supérieure.**

Malade de vingt ans; la tumeur avait un aspect fibreux et n'a fait que croître très lentement.

3° **Kyste dentaire du maxillaire supérieur.**

Jeune fille de vingt ans. Ablation de la paroi antérieure du kyste, mise à nu de la cavité et drainage. Pansements prolongés pour permettre à la muqueuse buccale de se substituer partout au revêtement épithélial du kyste.

M. Weil a observé plusieurs cas de **rhinite membraneuse** survenus à la suite d'une série d'interventions à l'anse froide sur les cornets. Il a trouvé du streptocoque pyogène, ce qui lui fait croire qu'il s'était agi d'une infection par l'air, puisqu'il avait observé en même temps un grand nombre d'angines lacunaires.

Séance du 7 novembre 1901.

M. Fein présente un malade avec **absence complète de la cloison nasale**. On peut voir les orifices naturels des différentes cavités accessoires.

M. Biehl présente un cas de **paralysie des cordes vocales** guérie par des badigeonnages répétés du larynx et du pharynx avec la solution de cocaïne à 20 o/o et par des exercices vocaux.

M. Hajek n'a pu obtenir dans des cas analogues que des améliorations passagères.

M. Rethi croit qu'il ne faut pas se désespérer de les guérir, puisqu'on peut opposer aux cas qui récidivent les mêmes moyens thérapeutiques qui ont déjà réussi.

M. Chiari. — Ces sortes de dysphonies guérissent difficilement, le catarrhe naso-pharyngien ayant trop de tendances à récidiver malgré tous les traitements qu'on lui oppose.

M. Harmer. — 1° **Tumeur du laryngo-pharynx.**

Une observation intéressante de cancer pédiculé, de la grosseur d'une pomme, siégeant vers le pli pharyngo-épiglottique gauche. Durée de sept mois. Ni ganglions au cou ni autres phénomènes de métastase. Ablation à l'anse galvanique.

2° **De l'étiologie des paralysies de la langue, du voile du palais, du larynx et de la nuque.**

Malade de cinquante-trois ans. Gonflement énorme et lentement progressif de tous les ganglions de la région latérale du cou et de la région rétro-auriculaire du côté gauche. Paralysie avec atrophie des muscles de la face, de la langue, du voile membraneux, du larynx et de l'œsophage, des muscles prétrachéaux, du sterno-cléido-mastoïdien et du trapèze du même côté.

Le malade meurt de cachexie trois mois après son entrée. A l'autopsie, on trouve un carcinome du cou avec métastases dans les ganglions avoisinants et dans les poumons. Foyer gangréneux dans le poumon gauche.

M. Harmer croit que la plupart de ces paralysies étendues sont, comme celles-ci, d'origine périphérique; en tout cas, on n'aurait jusqu'ici rapporté qu'une seule observation où leur origine centrale avait été nettement établie; il s'agit, d'ailleurs, le plus souvent, de paralysies unilatérales, chose qui s'expliquerait difficilement par une lésion intra-cranienne.

M. Hajek. — **Cas de sinusite maxillaire chronique opérée d'après la méthode Caldwell-Luc.**

Le malade reste guéri depuis voilà quatre mois. M. Hajek lui avait fait autrefois une résection du cornet moyen et une trépanation alvéolaire par la deuxième petite molaire, et avait prescrit des lavages qui avaient été continués pendant quatre ans, sans le moindre succès.

Séance du 5 décembre 1901.

M. Harmer. - **Gomme de la trachée siégeant exactement au-dessus de la bifurcation.** Amélioration par l'iodure de potassium.

M. Chiari. — 1° Coupes d'une tumeur grosse comme le petit doigt, provenant de l'amygdale pharyngée d'une malade de vingt-cinq ans, et présentant, en somme, ce qu'il appelle une **tonsilla pendula** de l'amygdale pharyngée.

2° Malade avec **sinusite maxillaire** traitée et guérie par la méthode Caldwell-Luc.

La trépanation alvéolaire n'avait amené aucune amélioration.

M. Harmer. — **Deux cas de sinusite maxillaire opérée.**

a) Dans le premier cas, l'opération de Kuster, pratiquée seize mois auparavant, n'avait donné aucun résultat. Opération d'après Caldwell-Luc.

b) Malade de trente ans, atteint de sinusite maxillaire chronique invétérée, et opéré successivement d'après les méthodes de Cooper et de Kuster. On lui fit la résection du cornet inférieur et de la partie correspondante de la paroi latérale jusqu'au plancher du nez. Cette opération qui n'est, du reste, pas une nouveauté, aboutit au même résultat que celle de Luc, abstraction faite toutefois du grattage de la cavité.

M. Biehl présente un soldat atteint de **sinusite maxillaire opérée d'après la méthode de Luc.**

Il est d'avis que cette opération répond absolument à toutes les indications et guérit radicalement les cas les plus invétérés au prix d'une cicatrice très peu visible.

M. Hanszel rend compte d'un **calcul salivaire** de la glande sous-maxillaire et présente des coupes histologiques de la glande extirpée.

M. Fein présente un jeune homme atteint de **sclérome du nez et du larynx,** dont le diagnostic ne présente aucune difficulté. Il ne peut cependant pas encore se prononcer sur trois petites saillies blanches comme la neige, situées sur l'épiglotte et la corde vocale droite, et se réserve d'en rapporter ultérieurement l'examen microscopique. Peut-être s'agit-il de pharyngomycose.

M. Rethi croit que ce sont des bourgeons épithéliaux comme on en voit souvent dans le sclérome.

M. Chiari. — Ces épaississements blanchâtres se rencontrent fréquemment dans les cicatrices d'ulcérations scléromateuses.

M. Weil croit qu'il s'agit plutôt de muguet.

M. Heindl. — **Aphonie et dyspnée spasmodique.**

Les abcès de dyspnée avaient été tellement forts qu'on avait trachéotomisé. La trachéotomie faite, il y eut de l'aphonie; depuis, impossible de décanuler. Diagnostic laryngoscopique : contracture hystérique des adducteurs. On endort le malade au chloroforme, en lui suggérant qu'on allait l'opérer. Dès le commencement de la période d'excitation, il se met à crier et à chanter, et on peut voir au laryngoscope les cordes vocales se mouvoir librement et sans gêne. Décanulation. Le malade respire maintenant sans canule et son aphonie va en s'améliorant.

M. Fein avait vu le malade après la trachéotomie; il avait lui aussi posé le diagnostic d'hystérie en se basant sur les accès de contracture des membres inférieurs durant des journées entières sans perte de connaissance; il avait, d'ailleurs, vu les cordes vocales s'écarter l'une de l'autre à un moment donné.

M. Hajek. — **Considérations sur la cure radicale de l'empyème chronique du sinus maxillaire et sur ses indications.**

Les sinusites maxillaires aiguës guérissent presque toujours par les lavages pratiqués soit par l'orifice normal, soit par la canule qui a servi à la ponction exploratrice; quand elles sont d'origine dentaire, il faut faire l'extraction de la dent malade. Il y a même des cas subaigus et chroniques qui peuvent guérir de cette façon; il est vrai qu'ils nécessitent quelquefois des lavages continués

pendant des mois et des années. Le lavage par l'orifice naturel est certainement le procédé le plus conservateur; les opérations de Cooper, Krause et Kuster le sont déjà moins, mais tendent tous au même but, c'est-à-dire à débarrasser la cavité du pus y contenu et à agir sur la muqueuse malade par des lavages répétés; elles échouent dans les cas où il y a des lésions sérieuses.

Ce sont donc ces cas chroniques, non guéris par le traitement conservateur, qui sont justiciables du traitement radical. Souvent, d'ailleurs, les malades demandent eux-mêmes à être débarrassés rapidement et complètement de leur infirmité.

Le principe de toute cure radicale de la sinusite maxillaire est l'ouverture très large de la cavité, de façon à pouvoir enlever tout ce qui est malade, et ceci n'est possible que par la fosse canine. Desault, le premier, et après lui Kuster, ayant été les promoteurs de cette méthode, il serait juste de considérer tous les autres procédés de cure radicale comme de simples modifications de la méthode Desault-Kuster.

L'opération de Kuster n'a cependant donné que des insuccès; c'est ce qui a amené différents auteurs à rechercher des interventions plus radicales (Jansen, Boenningshausen, etc). Leurs procédés sont longuement exposés et critiqués.

M. Hajek lui-même, pendant de longues années, avait opéré de la façon suivante : résection de la paroi antérieure, grattage de la muqueuse là où elle était malade, mise en place d'un obturateur qui est enlevé plusieurs fois par jour pour faire des lavages. Ses résultats furent peu brillants, ce qui devait tenir aux difficultés du traitement post-opératoire et surtout aux inconvénients que provoquait infailliblement l'obturateur.

Son nouveau procédé opératoire, qui donne des résultats meilleurs, diffère peu de celui de Caldwell-Luc. Il l'a, d'ailleurs, imaginé avant d'avoir eu connaissance de ce dernier. La tête du malade est couchée sur le côté; l'incision va de la deuxième incisive jusqu'à la deuxième molaire et est faite horizontalement; la fosse canine est mise à nu très largement; la paroi osseuse doit être réséquée en arrière jusqu'à la tubérosité maxillaire, en bas jusqu'au plancher du sinus et dedans jusqu'au point de réunion de la paroi nasale. Il importe de bien s'éclairer, soit par la lumière réfléchie dans une chambre obscure, soit, ce qui vaut mieux, par un miroir de Clar. La cavité du sinus est tamponnée avec de longues bandelettes de gaze très large, de façon à se rendre maître du sang et à pouvoir inspecter toutes les parois. C'est ici que le procédé de Hajek diffère de celui de Luc : Hajek, en effet, n'en-

lève pas toute la muqueuse, mais seulement ce qui lui semble malade; le reste est laissé tel que et forme autant d'îlots isolés servant de points d'appui ou plutôt de points de départ à la régénérescence ultérieure de la muqueuse.

La façon d'attaquer la paroi nasale diffère aussi sensiblement du procédé opératoire de Luc. Après avoir enlevé la muqueuse du côté du sinus, il fait sauter l'os au moyen d'un ciseau plat : par l'orifice ainsi créé vient faire hernie la muqueuse nasale. Une sonde introduite par le nez dans le méat inférieur permet de la faire saillir davantage et de l'inciser le long du cornet. On saisit le bord inférieur de l'incision ainsi faite avec une forte pince, deux coups de bistouri en avant et dans la profondeur, et tout le lambeau, qui prend maintenant une forme quadrangulaire, peut être détaché de ses adhérences osseuses et récliné sur le plancher du sinus qu'on a eu soin d'aviver par quelques coups de curette; une bandelette de gaze sert à le fixer en ce point. On remarquera ici la constante préoccupation de Hajek : activer la régénérescence de la muqueuse sinusienne soit en laissant des îlots de muqueuse saine, soit en introduisant des greffes prises sur le voisinage.

Suit la résection du cornet inférieur. Une fois le lambeau nasal rabattu, on voit très bien par le sinus la concavité du cornet, mais son extraction en ce moment présenterait trop de difficultés. Il vaut mieux faire une incision horizontale le long de son bord supérieur, incision qu'on cherche à libérer un petit peu, de façon à pouvoir saisir le cornet par en haut au moyen d'une forte pince et l'attirer vers la cavité du sinus; un bon coup de ciseau en avant, un autre en arrière achèvent de le détacher. Il ne reste plus qu'à tamponner avec une bandelette de gaze iodoformée, à faire passer un des chefs par le nez et à faire une suture très serrée du côté de la bouche.

La gaze iodoformée doit être laissée en place huit à douze jours; les points de suture sont enlevés dès le huitième jour.

Dans la quinzaine qui suit, on fait deux ou trois insufflations d'iodoforme par le méat inférieur; à part cela, on laisse le malade tranquille; on ne lui fait surtout pas de lavages. Plus tard seulement, s'il se forme des croûtes gênantes sur la paroi nasale du sinus, on peut permettre des lavages du nez avec de l'eau salée stérilisée ou avec une solution très faible d'acide borique. La guérison se fait au bout de quelques mois.

M. Hajek a opéré de cette manière 9 malades, dont 5 depuis un an et qui sont restés guéris; des 4 autres, 2 sont presque guéris et 2, qui ont été opérés dernièrement, sont en bonne

voie de guérison. Il n'a eu qu'un seul insuccès dû à ce qu'il y avait complication par sinusite sphénoïdale; cette dernière une fois traitée, la guérison ne s'est pas fait attendre.

Somme toute, on peut dire que c'est un excellent procédé opératoire qui donne des résultats tellement encourageants qu'on doit le recommander à tous les confrères de la spécialité. Il n'entraîne aucun traitement consécutif, ce qui est à considérer pour la clientèle pauvre.

Séance du 9 janvier 1902.

M. Biehl rapporte l'observation d'une **sinusite maxillaire chronique opérée d'après la méthode de Caldwell-Luc.**

L'affection était trop ancienne pour être justiciable d'autre chose que d'une opération radicale. Voici trois semaines à peine qu'on est intervenu et déjà toute sécrétion a disparu, les plaies buccale et nasale sont presque complètement cicatrisées. Ce résultat si favorable est d'autant plus surprenant que, quelques semaines avant l'opération, le malade était encore soumis aux frictions mercurielles et qu'il y avait du sucre dans les urines.

M. Hanszl présente un malade atteint **d'atrésie choanale congénitale** à droite.

Il y avait atrésie marginale moitié osseuse, moitié cartilagineuse. Le traitement en a été le traitement chirurgical ordinaire avec tamponnement prolongé. L'observation est surtout intéressante parce qu'il y avait, en même temps, de l'hypoplasie et de l'élargissement très net (chamæprosopie) de la moitié gauche de la face.

M. Hajek explique, en quelques mots, le traitement consécutif qu'il a l'habitude de faire dans ces cas. Il fait passer par l'ouverture obtenue au moyen de n'importe quel procédé (curette de Landgraf) une mèche de gaze iodoformée à introduire par la bouche. A l'extrémité de la mèche, il a eu soin de faire un nœud très serré qu'il fait entrer à frottement dans la choanne opérée en tirant sur le bout nasal. Le tout est laissé en place dix à quinze jours et changé deux à trois fois. Vers la fin du traitement, on induit cette espèce de tampon choannal avec une pommade au nitrate d'argent et on peut être sûr de ne pas avoir de récidive.

M. Roth rappelle un cas d'atrésie congénitale complète et très épaisse qu'il eut à traiter il y a quelques années. Il eut recours au trépan et tamponna avec une mèche enroulée autour d'un bouton, qu'on avait passé dans l'ouverture pratiquée. Le malade mourut d'infection. Devant ce cas malheureux, il se demande s'il ne vaut pas mieux mettre à nu l'atrésie

largement et complètement par une résection temporaire des os du nez, de façon à pouvoir faire une bonne antisepsie d'abord, et à avoir toute facilité à manier la gouge ou le ciseau dans une cavité toujours difficile à éclairer quand on opère par voie intra-nasale.

M. Chiari décrit un cas de **phlébite siégeant sur un angiome veineux** du repli aryténo-épiglottique droit. (Sera publié *in extenso* dans la *Wiener klin. Wochens.*)

M. Weil présente une jeune fille de vingt-deux ans opérée de **sinusite maxillaire chronique d'après le procédé de Mikulicz-Krause.**

La malade avait appris elle-même à placer la canule dans l'orifice pratiqué à travers le méat inférieur et à se faire des lavages. La guérison persiste depuis un an et demi. L'ouverture s'est toujours maintenue ouverte.

M. Hajek soutient qu'il s'agit d'un cas particulièrement favorable; l'introduction de la canule est très facile, et la malade a pu facilement l'apprendre, ce qui ne veut pas dire que ce sera toujours ainsi. Le procédé de Cooper serait encore à préférer au point de vue du traitement consécutif.

M. Weil répond que ces conditions favorables n'ont été créées que par son intervention. Il voulait surtout démontrer que même de petites interventions comme celle-ci peuvent rendre le malade indépendant du médecin pour ce qui est de la continuation du traitement et qu'il ne faut pas toujours une cure radicale pour arriver au même résultat.

Séance du 6 février 1902.

M. Fein rappelle le **cas de rhinosclérome** qu'il avait présenté à la séance du 5 décembre 1901. Depuis il a examiné les saillies blanches en question et n'y a trouvé que de l'épithélium pavimenteux très serré, sans autre élément pathologique.

Discussion sur le rapport de M. Hajek. Considérations sur la cure radicale de l'empyème chronique du sinus maxillaire et sur ses indications.

M. Weil explique longuement pourquoi il est plutôt partisan des anciennes méthodes conservatrices. Il croit que les lavages par l'orifice du sinus suffisent dans la plupart des cas; beaucoup de malades apprennent, d'ailleurs, à les faire eux-mêmes. Il condamne surtout tous les procédés

qui conduisent à mettre le sinus en communication avec la cavité buccale, ainsi que toute espèce de prothèses, qui ne serviraient qu'à augmenter la sécrétion.

M. Réthi. — L'empyème chronique du sinus maxillaire n'est pas une affection assez grave pour nécessiter une intervention aussi importante que le veulent Luc et Hajek. Il se contente, après anesthésie à la cocaïne, de réséquer les deux tiers du cornet inférieur et d'établir, dans une zone correspondante aux méats inférieur et moyen, une communication très large avec le sinus; puis, en s'aidant d'un petit miroir endonasal, de curetter tout ce qui est malade.

Il a ainsi obtenu une guérison parfaite dans quatre cas. L'avantage de son procédé consisterait, outre sa rapidité d'exécution, à éviter toute chloroformisation et toute intervention sur une des parois-soutiens de la face.

Si, pour une cause ou une autre, on ne peut pas enlever tout le tissu malade, on pourra, dans la suite, réséquer la paroi canine et faire ainsi un Caldwell-Luc à temps renversé.

M. Roth. — L'opération de Caldwell-Luc n'a encore pas été assez souvent pratiquée et n'a encore pas reçu la sanction d'une observation suffisamment prolongée pour que nous puissions nous faire un jugement définitif.

Quant à lui, il conseillera d'abord les lavages — il rappelle un cas où ils ont été continués pendant deux ans et demi jusqu'à guérison complète — et ne fera l'opération en question qu'en cas d'insuccès et quand il se verra la main forcée.

Il se base sur les faits suivants :

1° On a obtenu des guérisons par des lavages prolongés pendant un certain temps;

2° En présence d'une sinusite chronique, nous ne savons jamais à quelle forme nous avons affaire.

S'agit-il d'un simple boursouflement de la muqueuse, les lavages suffiront.

S'agit-il d'une transformation polypeuse, d'une atteinte profonde de la muqueuse ou de l'os sous-jacent, il faut opérer.

Mais nos moyens actuels de diagnostic ne nous permettent encore pas de faire la part exacte qui revient à chacune de ces lésions, aussi vaut-il mieux commencer par le plus simple, les lavages, et opérer seulement en cas de nécessité absolue.

M. Biehl. — L'opération de Luc est certainement une bonne acquisition pour la médecine militaire. Elle permet de guérir son malade rapidement et de le renvoyer en peu de temps à son service.

M. Hajek répond en quelques mots; il dit notamment qu'il est d'accord avec Roth quand il prétend qu'il faut encore attendre avant de se prononcer; quant à la méthode préconisée par Réthi, il l'a essayée plusieurs fois, mais il a dû la délaisser pour plusieurs raisons. L'hémorragie qui se produit quand on résèque le cornet inférieur et une partie de la paroi

nasale ne lui a jamais permis de finir le tout en une seule séance; l'inspection du sinus par le nez n'est pas aussi facile et complète que par la voie canine; enfin, le curettage du sinus à travers la perforation endonasale ne peut se faire qu'en plusieurs fois, et prolonge donc singulièrement la durée du traitement. (*Monats. f. Ohrenheilk.*, août 1902.)

Dr BERTEMES.

BIBLIOGRAPHIE

Intubation du larynx; instruments; technique; avantages, par le Dr PEREZ AVENDAÑO.

Ce petit volume de 250 pages est l'œuvre d'un partisan convaincu de la supériorité de l'intubation du larynx sur la trachéotomie dans le croup. Comme son titre l'indique, il est divisé en trois parties bien distinctes.

La première partie est une revue à peu près complète et très clairement exposée de l'instrumentation employée pour le tubage du larynx depuis Bouchut jusqu'à ces derniers jours. On y assiste à tous les efforts faits dans ces dernières années pour perfectionner cette instrumentation, justiciable encore, il faut bien le reconnaître, de pas mal de reproches. Chaque opérateur a son tube, qui a son moment de vogue plus ou moins éphémère; cette diversité dans l'instrumentation nous prouve que nous sommes assez loin de la perfection.

Aux efforts de ses devanciers, l'auteur joint les siens en nous présentant une nouvelle série d'instruments dont il est l'inventeur, et qui paraissent, d'ailleurs, très pratiques.

Le tube qu'emploie le Dr Perez Avendaño est de longueur moyenne; il tient — à ce point de vue — le milieu entre celui d'O'Dwyer et celui de Bayeux. Son extrémité inférieure est taillée en biseau, aux dépens du côté droit (à l'inverse du tube de Ferroud). La face inférieure de la tête est plate et oblique de haut en bas, tandis que la face supérieure est creusée en cupules. Il n'y a pas de mandrin. Le tube est introduit à l'aide d'une pince spéciale, qui est d'une construction et d'un maniement très simples; il est extrait soit par énucléation, soit par *repêchage*. Ses

avantages sont, d'après l'auteur : la suppression du mandrin (pas d'asphyxie pendant le tubage), l'augmentation du calibre intérieur (passage facile des fausses membranes) et la disposition spéciale de la tête, qui permet une déglutition normale.

La seconde partie de l'ouvrage comporte la technique opératoire du tubage : elle y est exposée avec un luxe de détails qui dénotent une connaissance complète du sujet.

Quant à la troisième partie, c'est un chaleureux plaidoyer en faveur de l'intubation contre la trachéotomie, contre la *féroce* trachéotomie, comme l'appelle l'auteur, pratiquée soit à l'hôpital, soit en ville. Nul ne conteste aujourd'hui cette supériorité; malgré tout, la trachéotomie garde encore ses indications dans la thérapeutique du croup; on l'oublie un peu trop aujourd'hui.

Ajoutons que ce petit livre nous est présenté par M. Marfan, dans une préface moins enthousiaste que les conclusions de l'auteur. (C. Naud, édit., Paris, 1902.)

Dr Rocaz.

REVUE GÉNÉRALE ET ANALYSES

BOUCHE ET PHARYNX BUCCAL.

Traitement du cancer de la langue.

M. Poirier est partisan d'une large et complète intervention; il enlève tous les ganglions du côté opposé à la lésion sous-maxillaire, puis il lie la linguale, la carotide externe, et procède alors à l'ablation de la langue par le procédé de Witehead, délaissant complètement la voie sus-hyoïdienne.

M. Routier fait l'ablation de la langue par la bouche, après ligature de la linguale du côté opposé et extirpation des ganglions.

M. Terrier prétend que les délabrements étendus sont très dangereux. M. Reclus est de ce dernier avis et ne fait les opérations secondaires que lorsqu'elles sont nécessitées par la dégénérescence des ganglions.

M. Delbet reconnaît que l'opération doit être radicale, mais signale les dangers des grand délabrements.

M. Walther fait l'extirpation de la langue par la voie sus-hyoïdienne, et draine largement la plaie pour éviter toute infection. (*Sem. méd.*, 30 avril 1902.)

Dr Mercier Bellevue.

Tumeur thyroïdienne de la base de la langue extirpée par les voies naturelles, par M. Goris.

Il s'agit d'un vrai goitre développé dans un corps thyroïde, mais dont l'évolution se fit vers la région prétrachéale. Après une crico-trachéotomie pour anesthésie, le plancher de la bouche est sectionné, la base de la langue est attirée contre l'arcade dentaire, la muqueuse est disséquée, la tumeur est enlevée avec le tissu musculaire sous-jacent. Après sutures en surjet, la canule fut enlevée le quatrième jour. (*Sem. méd.*, 30 avril 1902.)

Dr Mercier Bellevue.

NEZ ET PHARYNX NASAL

La balnéation des fosses nasales, par le Dr Derecq.

Au dire de l'auteur, ce procédé très simple réaliserait un mode de lavage parfait dans les affections aiguës et chroniques de la région rhino-pharyngienne, et aurait donné entre ses mains d'excellents résultats, alors que les autres procédés (poires, douche de Weber) avaient échoué faute d'être bien exécutés par les patients. Grâce à ce procédé, dit-il, plus de suites fâcheuses résultant de l'impulsion exagérée imprimée au liquide injecté; plus de complications du côté des oreilles; pas le plus petit danger pour le malade. La technique est simple et consiste à laver et à baigner, à l'aide d'un simple verre, toute la partie comprise entre l'orifice externe et l'orifice interne des fosses nasales; le voile du palais contracté empêchera la chute du liquide sur la base de la langue. La manœuvre sera répétée plusieurs fois, et le sujet, en se mouchant, expulsera les matières rendues libres par le lavage. Les avantages de ce procédé sont : une grande facilité dans l'exécution, une antisepsie des plus faciles à faire; ce moyen ne peut détrôner les lavages à

l'aide de la douche ou de l'éléma, mais il a sur ceux-ci l'avantage de pouvoir être toujours bien exécuté : il suffit, pour baigner les fosses nasales, de faire semblant de boire par le nez, la tête étant verticale. L'auteur dit avoir obtenu à l'aide de ce procédé d'excellents résultats chez des enfants strumeux, dont les fosses nasales étaient continuellement remplies de pus; aussi facile que le lavage de la bouche et des dents, c'est pour lui une mesure d'hygiène excellente, susceptible de débarrasser la muqueuse nasale des germes multiples qui l'infectent, et de mettre l'individu à l'abri de nombreuses maladies. (*La Tuberculose infantile*, 15 avril 1902.)

Dr MERCIER BELLEVUE.

LARYNX ET TRACHÉE

La tuberculose laryngée, par le Dr VUES.

La phtisie du larynx est primitive ou secondaire : cette dernière est consécutive à une tuberculose existant dans d'autres organes, généralement les poumons. L'infection bacillaire peut se faire de dehors en dedans, à la faveur d'une brèche épithéliale, ou, au contraire, de dedans en dehors, par la voie sanguine ou lymphatique.

On distingue trois périodes : l'infiltration grise, l'ulcération, la destruction. Tout à fait au début, la phtisie laryngée revêt tantôt la forme catarrhale, tantôt la forme anémique; celle-ci fréquente chez les jeunes filles. A cette période prémonitoire, le diagnostic est difficile, car l'examen bactériologique ne peut avoir grande valeur. Le diagnostic devra surtout être fait avec les ulcères syphilitiques, qui ont une prédilection pour l'épiglotte, et sont taillés à pic, entourés d'un halo rouge sombre. A la période d'infiltration, la voix est rauque, parfois même chuchotée; l'état général baisse rapidement. Au laryngoscope, le voile du palais est très pâle, la région aryténoïdienne déformée par l'infiltration, les cartilages tuméfiés, de petites saillies papillaires existent dans la région interaryténoïdienne, enfin il y a catarrhe du larynx. Peu à peu l'infiltration s'étend à l'épiglotte qu'elle détruit progressivement, enfin arrivent les périchondrites avec collections purulentes et élimination de cartilage.

Ruault décrit six formes anatomo-cliniques différentes :

1° Une forme catarrhale;

2° Une forme infiltro-ulcéreuse diffuse;

3° Une forme infiltro-ulcéreuse périglottique circonscrite;

4° Une forme scléreuse et végétante;

5° Des tumeurs tuberculeuses du larynx;

6° Une forme miliaire aiguë.

Le pronostic est toujours sombre; cependant on a noté des guérisons même sans intervention thérapeutique.

Le traitement sera tout d'abord général; on donnera une alimentation reconstituante; on fera la stimulation cutanée, repos absolu de la voix; le malade séjournera loin de toute atmosphère poussiéreuse ou enfumée. Le séjour au bord de la mer et la cure d'altitude trouvent chacun leurs partisans et leurs adversaires.

Le traitement médical sera, au début, celui de la laryngite simple; plus tard, on agira au moyen de badigeonnage, insufflations, inhalations, cautérisations chimiques ou galvanocautère. On a fait des attouchements avec l'acide lactique, le chlorure de zinc, la glycérine iodoformée, créosotée, mentholée, phéniquée, etc. Certains auteurs ont fait des scarifications, d'autres des curettages des régions ulcérées et infiltrées. On a fait des insufflations d'iodoforme, airol, iodol, thiocol, arisol, etc., mais on doit toujours faire des pulvérisations antiseptiques. Castex recommande la méthode sclérogène, surtout dans l'infiltration non diffuse; pour cela il pratique des injections de chlorure de zinc dans la région des aryténoïdes. Quelques auteurs font des injections intra-trachéales. On essaiera de calmer la dysphagie par la cocaïne, morphine, orthoforme, etc. Le traitement chirurgical comprend la trachéotomie, qui n'est qu'un moyen palliatif; le curettage ou l'ablation des tissus atteints, enfin la laryngotomie ou la laryngo-fissure, qui permettrait de bien atteindre le mal et de faire un nettoyage complet. (*Policlin. de Bruxelles*, n° 9, 1er mai 1902.)

Dr Mercier Bellevue.

OREILLES

Un cas de labyrinthite spécifique, par le Dr TRÉTROP, d'Anvers.

Il s'agit d'une jeune fille de quatorze ans. La mère avoue avoir contracté la syphilis vingt-cinq ans plus tôt et raconte qu'elle a eu plusieurs fausses couches. Cinq de ses enfants sont morts très jeunes. La survivante a été difficile à élever et a eu la scarlatine et la fièvre typhoïde. Elle porte les traces d'une kératite parenchymateuse qui l'a rendue presque aveugle à treize ans et dont elle a été guérie par un traitement spécifique.

La maladie des oreilles se caractérise par une surdité progressive, ayant débuté à l'âge de dix ans par des vertiges et de la titubation. Actuellement, la malade ne perçoit que les bruits très intenses. Elle ne peut se tenir sur une jambe en fermant les yeux. Il y a des bruits subjectifs des deux côtés. Le diapason sur le vertex est perçu un peu mieux à gauche. Le Rinne est négatif des deux côtés. Le tympan est perforé à gauche, où il y a parfois de l'écoulement. A droite, le tympan est fortement déprimé. Bref, c'est un cas assez complexe de surdité chez une hérédo-syphilitique. Le traitement mixte a apporté jusqu'à présent assez peu d'amélioration du côté de l'oreille. L'action de la pilocarpine sera essayé, mais sans grande chance de réussite. (*Ann. de la Soc. méd. d'Anvers*, juin 1902.) Dr A. CAPART fils.

NOUVELLES

Nominations. — M. le Dr Gustav Brühl est nommé privatdocent à la Faculté de médecine de Berlin.

M. le Dr Carmelo Abate, privatdocent à la Faculté de médecine de Naples, est nommé privatdocent de laryngologie à la Faculté de médecine de Catane.

Nécrologie. — Nous apprenons la mort de M. le Dr A. Friedenwald, professeur d'ophtalmologie et d'otologie au College of Physicians and Surgeons de Baltimore.

Bordeaux. — Impr. G. GOUNOUILHOU, rue Guiraude, 11.

23e ANNÉE. N° 44. 1er NOVEMBRE 1902.

REVUE HEBDOMADAIRE
DE
LARYNGOLOGIE, D'OTOLOGIE
ET DE RHINOLOGIE

A PROPOS D'UNE ANTROTOMIE CHEZ UN DIABÉTIQUE[1]

Par le Dr E. BOUSQUET, de Béziers.

L'observation que je rapporte ci-dessous, à propos d'une trépanation de la mastoïde chez un otorrhéique reconnu diabétique douze jours seulement après mon intervention, m'a amené à grouper quelques réflexions sur les complications auriculaires chez les diabétiques, sur la légitimité de l'intervention et sur la nécessité de toujours s'enquérir de l'état diathésique des malades.

Voici l'observation :

M. B..., âgé de trente-six ans, employé de bureau, se présente à ma consultation le 23 octobre 1900, adressé par mon confrère le Dr Vabre. Depuis le mois de juillet, me dit la lettre du médecin traitant, B... a souffert de troubles cardiaques, et a présenté en même temps de l'ictère; dans le cours de la maladie, troubles du côté de la vision et otite moyenne purulente de l'oreille gauche; c'est pour cette dernière affection que le malade m'est adressé. Un examen des urines, pratiqué au mois de juillet, vers le début de la maladie, décela quelques traces d'albumine.

A l'examen actuel, B... nous paraît un peu affaibli; mais, interrogé du côté de son état général, il nous déclare se trouver de mieux en mieux et sentir ses forces revenir de jour en jour. Du

1. Travail communiqué à la Société française de laryngologie, mai 1902.

côté de l'oreille, écoulement purulent très abondant, léger empâtement de la mastoïde; un peu de douleur à la pression. Je prescris des lavages au phénosalyl, et des pansements à la glycérine phéniquée au 1/15. Je préviens en même temps le malade qu'il peut se produire une complication assez sérieuse, et j'insiste pour qu'il ne tarde pas à se soumettre à un nouvel examen.

Le 2 *novembre*, je revois B... Je constate une infiltration très étendue de toute la région mastoïdienne, descendant au-dessous de la pointe. Tension énorme de tous les tissus. Je propose une intervention pour le lendemain, mais je me heurte à un refus formel, aussi bien de la part du malade que de sa femme, qui l'accompagne.

B... revient cependant quelques jours après, demandant à être simplement débarrassé de la gêne occasionnée par la collection purulente, sans accepter une trépanation. Je lui fais observer que cette intervention ne sera qu'illusoire, et, cédant à son désir, j'incise le lendemain jusqu'à l'os, à un demi-centimètre en arrière de l'insertion du pavillon. Je fais à dessein cette incision en ce point, pensant bien qu'elle me servira pour une seconde intervention bientôt nécessaire. Il sort du pus en abondance. Drainage à la gaze iodoformée. Soulagement immédiat. Les jours suivants, écoulement *aussi abondant*, soit par la plaie rétro-auriculaire, soit par le conduit. Le malade, lassé d'attendre sa guérison, se décide à suivre mes premiers conseils.

L'intervention a lieu le *21 novembre*, au matin, avec l'aide du Dr Vabre, médecin traitant, et du Dr Itié. Après anesthésie sous le chloroforme, je procède à l'ouverture de l'antre. Dès que le périoste est ruginé, j'aperçois une fistule siégeant vers le tiers inférieur de l'apophyse. Je trépane au lieu d'élection et tombe rapidement dans un antre vaste et plein de fongosités, que j'agrandis en faisant sauter le pont osseux qui le sépare de la fistule. Curettage des fongosités. Du côté de l'aditus, je ramène avec la curette un séquestre complètement détaché. A ce moment, l'aide qui donne le chloroforme s'aperçoit que le malade cesse de respirer: injection d'éther, tractions rythmées de la langue pendant un moment. La respiration se rétablit, et je fais cesser l'anesthésie. L'opération est d'ailleurs à peu près terminée: le pus ayant fusé aussi dans les tissus de l'angle de la mâchoire, je prolonge mon incision de ce côté, de façon à pouvoir nettoyer et curetter cette région. Attouchement au chlorure de zinc au 1/10e de toutes les parties mises à nu. Aucun point de suture. Pansement à la gaze iodoformée.

22 *novembre*. — Température, 36°9. Pouls, 76. Pansement imbibé

de sang· je n'y touche pas, le malade se trouvant bien. Je me contente de faire une nouvelle compression.

23 novembre.— Pansement rougi de nouveau par le sang. Je décide aussitôt de l'enlever pour rechercher la source de ce suintement. Plaie en bon état. Le sang vient de l'angle supérieur de la plaie; après un essai infructueux de ligature, je place une pince à demeure. Lavage à l'eau oxygénée. Pansement à la gaze iodoformée.

Les jours suivants, je fais moi-même très régulièrement tous les pansements; le pus diminue d'une façon très notable; seule persiste la suppuration venant des tissus de l'angle de la mâchoire, nécessitant un nouvel attouchement au $ZnCl^2$ au 1/10; les tissus sont en bon état, et rien ne pouvait me faire prévoir ce qui allait se passer.

Le *3 décembre*, je me rends, comme d'habitude, au domicile du malade; je le trouve très inquiet, ainsi que son entourage; pendant la nuit est survenu de l'œdème du côté droit de la face, que j'attribue tout d'abord à un pansement trop serré; j'interroge B... et, en l'examinant, je constate aussi un œdème plus léger du bras et de la jambe du même côté. Depuis quelques jours, me dit alors sa femme, il a continuellement soif, il urine abondamment, et au même instant B... nous quitte pour aller boire à sa cuisine. Mis ainsi inopinément sur la voie, je fais recueillir les urines de la journée, et les envoie à un examen. L'analyse révéla, en effet, 79 grammes de sucre par litre; le malade urinait de 4 à 5 litres par jour; c'était donc une glycosurie abondante en présence de laquelle nous nous trouvions, sans que rien du côté de la plaie opératoire ait pu nous mettre sur la voie. Les tissus ont bon aspect; le bourgeonnement se fait normalement; pas de sphacèle. Il y a exactement douze jours que le malade a été opéré: il n'y a presque plus de pus au pansement. J'institue aussitôt le traitement: Antipyrine et bicarbonate de soude. Une nouvelle analyse des urines, pratiquée après trois jours de régime, donne 20 grammes de sucre.

Le malade commence, d'ailleurs, à sortir tous les jours. Obligé de m'absenter, je confie les pansements à mon confrère. Pendant mon absence, survient un épanchement pleurétique du côté droit, dont la résorption se fait au bout d'une dizaine de jours.

Je revois B... vers la fin de décembre; les parties supérieure et inférieure de la plaie sont réunies; la partie médiane sert au drainage de la cavité osseuse, qui se comble régulièrement; depuis longtemps, le conduit auditif ne donne plus une goutte de pus.

Le *3 janvier*, le Dr Vabre me fait appeler auprès du malade; depuis deux jours son ventre a grossi; à la percussion du foie, on trouve cet organe sensiblement réduit; nous sommes en présence d'une cirrhose atrophique du foie avec ascite; nous discutons l'opportunité d'une ponction, mais nous y renonçons devant le mauvais état général. A ce moment, la plaie rétro-auriculaire ne progresse plus, les tissus deviennent blafards. Les forces de B... vont en diminuant, et j'apprends sa mort le *15 janvier 1901*.

Telle est l'observation qui va nous servir de base pour les quelques réflexions qui vont suivre.

Les complications auriculaires chez les diabétiques, et notamment les mastoïdites, ont été l'objet de divers travaux dans ces dernières années. A la sixième séance du XIIIe Congrès international de médecine, en août 1900, section d'otologie, M. Lannois, de Lyon, a rapporté une observation de trépanation de la mastoïde chez un diabétique, âgé de soixante-neuf ans, avec 98 grammes de sucre (3 litres d'urine par jour): l'intervention fut suivie d'un succès opératoire complet, malgré le mauvais état général du malade, qui succomba à des accidents de coma diabétique deux mois après la cicatrisation de sa plaie. Schœnebelé, élève de Lannois, a publié sur les affections de l'oreille chez les diabétiques une thèse en décembre 1899. Dans ses *Leçons sur les suppurations de l'oreille moyenne*, notre maître Luc insiste à différentes reprises sur les complications occasionnées par le diabète dans les otites moyennes suppurées, et démontre la nécessité de penser à cette diathèse chaque fois qu'il s'agit « de sujets ayant dépassé la période moyenne de la vie, dont l'écoulement reste épais et abondant après des semaines de soins assidus, s'accompagnant d'une diminution considérable de l'ouïe ». A l'étranger, nous trouvons aussi des communications sur ce sujet: Körner a publié quatre observations d'affections de l'oreille chez les diabétiques. Le professeur Friedrich, de Kiel, a publié aussi l'an dernier trois cas de mastoïdite diabétique, dont l'un avec autopsie.

Reconnaissons tout d'abord, en ce qui concerne notre observation, que nous n'avions nullement songé au diabète avant l'intervention, peut-être parce qu'une analyse d'urines faite quelque temps auparavant n'avait décelé que des traces d'albumine. Nul doute cependant que notre malade ne fût déjà diabétique dès qu'il est soumis à notre examen; la marche de son affection auriculaire nous en est une preuve suffisante. Son oreille donnait, en effet, du pus en abondance; cette suppuration a résisté longtemps à tout traitement; le diabète a été ici une cause aggravante; c'est bien là son rôle: la propagation à l'apophyse n'a pas tardé à se produire, et nous avons trouvé, à la trépanation, des dégâts plus étendus que nous ne pouvions le supposer: séquestre complètement détaché, fistule de l'apophyse ayant déterminé une fusée purulente dans les tissus environnants. Voilà le tableau presque complet des complications auriculaires chez les diabétiques, complications constatées par tous ceux qui se sont déjà occupés de cette question. Luc a cité, en 1896, un cas de *mastoïdite de Bezold* chez un syphilitique qu'il ne reconnut diabétique qu'à l'aspect sphacélé de la plaie, au premier pansement, trois jours après son intervention. Friedrich fait remarquer, dans les réflexions qui suivent sa publication, l'extension rapide que prend la carie osseuse chez les diabétiques, et dit qu'en général, à l'ouverture de l'apophyse, on trouve des lésions beaucoup plus avancées qu'on n'aurait pu le prévoir.

Voyons maintenant un point plus intéressant, et sur lequel Lannois a attiré l'attention: l'opportunité de l'intervention. Si nous avions constaté plus tôt le diabète chez notre malade, quelle eût dû être notre ligne de conduite? Il n'y a pas de doute, il fallait intervenir de la même façon; seul, le régime spécial aurait été institué aussitôt et il nous aurait permis de mettre l'organisme de notre malade en meilleur état de défense; mais l'intervention s'impose dans les cas de ce genre, sauf les contre-indications, que nous exposerons tout à

l'heure. C'est, d'ailleurs, ce qui ressort de la discussion qui suivit la communication de Lannois au Congrès de 1900, discussion à laquelle prirent part Lubet-Barbon, Furet, Vacher, Noquet et Löwenberg. Les dangers de l'infection, surtout dans le voisinage de l'apophyse, sont, en effet, beaucoup plus redoutables que l'intervention elle-même, et devant de pareils dangers on ne doit pas hésiter.

Toutefois, chez les diabétiques avérés, et c'est ici que surgissent les *contre-indications* à l'intervention, on aura soin de s'assurer par une analyse des urines qu'elles ne renferment ni *acétone* ni *ammoniaque*. En ce qui concerne l'acétone (cette question est du domaine du chimiste), il faut se baser non sur la *réaction de Gerhardt*, reconnue aujourd'hui inexacte, mais sur la *réaction de Lieben*. La réaction de Gerhardt, basée sur la coloration rouge rubis qu'imprime le perchlorure de fer aux urines renfermant de l'acétone, existe aussi pour des urines de sujets ayant absorbé de l'antipyrine ou de l'acide salicylique. Or, dans le diabète, quelques médecins ordonnent de l'antipyrine à leurs malades: la réaction de Gerhardt se produirait pour ces urines-là, bien qu'il n'y ait pas d'acétone, d'où une cause possible d'erreur. En pratique, aujourd'hui, les chimistes usent du procédé de Mallat, qui a pour base la réaction de Lieben: on traite les urines par une lessive de soude et une solution d'iode ioduré, et s'il y a de l'acétone, il se forme un précipité d'iodoforme. L'acétonurie ainsi découverte chez un malade devra donc nous faire hésiter devant l'intervention: elle est un signe précurseur du coma diabétique dont le shock opératoire pourrait bien hâter l'arrivée. Il en sera de même de la présence de l'*ammoniaque* dans les urines, et Lannois y insiste avec juste raison; le malade qu'il opéra présentait 50 centigrammes par litre, c'est-à-dire environ $1^{gr}40$; à cette dose, on peut encore intervenir, et Naunyn, qui s'est occupé de cette question, nous dit que au-dessus de 4 grammes le coma est imminent; il serait imprudent de passer outre.

Je veux aussi, avant de terminer, attirer l'attention sur la question de l'anesthésie; dans notre cas particulier, nous avons comme d'habitude administré du chloroforme, et si à un moment nous avons eu une alerte, ce n'est nullement à l'état diabétique du sujet que nous devons l'attribuer. Le mauvais état du cœur, qui avait attiré notre attention, nous avait aussi fait mettre en garde, et une seringue avait été à l'avance chargée d'éther; elle nous a été utile. Mais on a accusé les anesthésiques (éther ou chloroforme) de provoquer le coma et c'est d'ailleurs une accusation fort méritée. Friedrich fait remarquer que l'anesthésie peut plus facilement provoquer le coma que l'intervention ou le shock opératoire, parce que, dit-il, « elle favorise les mutations intra-organiques, de nature à provoquer le coma par intoxication acide. » Lannois dit aussi que « la narcose opératoire provoque une destruction assez nette de globules rouges qui n'est pas sans augmenter la diathèse acide ». Aussi devrons-nous, dans des cas de ce genre, faire comme Naunyn : administrer du bicarbonate de soude, avant et après toute intervention chez un diabétique.

Il ressort de ce que je viens de dire que nous devrons toujours avoir notre attention bien fixée sur l'état diathésique des malades un peu âgés ou débilités, faisant des complications du côté de l'oreille, et, au cas où le diabète sera reconnu, tenir la ligne de conduite que je résume ainsi :

1° L'intervention doit être admise en principe.

2° Une analyse préalable des urines sera faite; on recherchera l'ammoniaque et l'acétone (procédé de Lieben); s'abstenir si l'on prévoit l'imminence du coma — l'intervention hâterait son apparition.

3° On diminuera le danger de l'anesthésie par l'administration du bicarbonate de soude (Naunyn).

PHLEGMON DE LA FOSSE TEMPORALE EXTERNE
D'ORIGINE OTIQUE[1]

Par le Dr **Aimar RAOULT**, de Nancy, ancien interne des hôpitaux de Paris.

Le phlegmon temporal a été considéré par les chirurgiens et en particulier par Duplay, comme résultant toujours d'une ostéo-périostite. Plusieurs cas relatés dans la thèse de Pouillaude (cas de Lucas-Championnière, de Reynier) et un cas de Mignon montrent que toute infection du conduit peut être le point de départ d'un phlegmon de la loge temporale sans qu'il y ait lésion par continuité de l'os ou du périoste sous-jacent à cette dernière. Nous avons tous observé un certain nombre de ces phlegmons, mais, ordinairement, limités au sillon pré ou sus-auriculaire. L'observation suivante, par suite de l'extension de ses lésions, me semble devoir être rapportée.

Observation. — M. M..., âgé de trente-deux ans, vigneron, m'est adressé, à la clinique Sainte-Marie, par mon excellent confrère, le Dr Gay, de Bourbonne-les-Bains. Ce malade est atteint d'otorrhée chronique depuis cinq à six ans; il ne s'en préoccupait pas, parce qu'il n'en éprouvait aucune douleur. Cet homme, peu intelligent, ne peut me donner que des renseignements très vagues sur le début de son affection. Je l'examinai pour la première fois le 10 janvier 1902; depuis quinze jours, il se plaint d'une douleur située au-dessus de l'oreille, mais il n'éprouvait pas de douleurs du fond de l'oreille comme les malades atteints de poussée aiguë d'otite moyenne. Environ huit jours avant son arrivée, le Dr Gay, consulté par lui, s'aperçut d'un gonflement qui se produisait au-dessus du pavillon du côté droit. Lors de mon premier examen, je constatai un gonflement considérable de toute la fosse temporale externe droite, déformant complètement la face de ce côté. Ce gonflement contournait le pavillon et se continuait avec un œdème rouge occupant toute la surface de l'apophyse mastoïde, empiétant même sur le sterno-

1. Travail communiqué à la Société française de laryngologie, mai 1902.

mastoïdien. Cet œdème est dur, rénitent, et la pression est douloureuse au niveau de la pointe de l'apophyse. Au niveau de la fosse temporale et au-dessus du pavillon on ne peut sentir de fluctuation. A ce niveau les téguments ne sont pas rouges comme au niveau de la région mastoïdienne. De plus, il existe de l'œdème de la paupière supérieure du même côté. Les conjonctives ont une teinte jaunâtre, la peau de la face a un aspect jaune terreux; le malade est fortement déprimé; la température le soir est de 39°4; la langue est saburrale. Notre malade semble donc profondément infecté et nous ne pouvons prévoir les lésions que nous pourrons trouver au-dessous de cet œdème considérable. Je pensai même, au premier abord, qu'il s'agissait d'une ostéite de l'écaille du temporal, faisant des réserves sur la possibilité de lésions cérébrales. Le malade se plaignait, en effet, de violents maux de tête et de vertiges. L'examen de l'oreille révèle un gonflement très marqué des parois du conduit auditif, laissant un canal où l'on fait passer difficilement un stylet, et d'où s'écoule du pus fétide.

11 janvier — Le malade est chloroformé; la peau au niveau de la fosse temporale externe est complètement rasée ainsi que la région mastoïdienne. Je pratique une incision dans le sillon rétro-auriculaire jusqu'à la pointe de l'apophyse mastoïde; cette incision se recourbe en haut contournant le bord supérieur du sillon auriculaire jusqu'au tiers postérieur environ de la région temporale; en arrière je trouve un tissu épaissi, lardacé, saignant abondamment en nappe. Ces tissus incisés jusqu'à l'os ont environ une épaisseur de un centimètre et demi, ils sont tellement infiltrés qu'il est impossible de les mobiliser, et je n'aurais pas pu pratiquer la trépanation de l'antre mastoïdien. Avec le doigt introduit dans la plaie, je puis arriver à toucher toute la surface de l'apophyse mastoïde et je ne trouve aucun point osseux dénudé. Au niveau de la partie antéro-supérieure de l'incision, je sectionne l'aponévrose temporale superficielle, sous laquelle je trouve une collection de pus peu abondante, mais horriblement fétide; au moyen de la sonde cannelée, je parcours toute l'étendue de cette cavité qui a environ cinq centimètres de diamètre. Au-dessous le muscle est mou et semble en partie détruit au niveau de ses parties superficielles. J'incise ce muscle au niveau de son bord postérieur jusqu'à l'os temporal; les fibres profondes semblent saines, et le doigt introduit au-dessous de lui donne la sensation d'un os sain. Il est impossible de m'assurer par la vue de tous ces détails à cause de l'œdème considérable des tissus. Je pratique un badigeonnage de la cavité de l'abcès et des surfaces de section avec

une solution de chlorure de zinc au cinquième. Je place un drain dans la fosse temporale, et un autre au niveau du sillon rétro-auriculaire jusque dans le conduit osseux dont j'ai décollé la muqueuse à la partie postérieure. J'applique un pansement humide au sublimé à 1/4,000, qui sera renouvelé matin et soir les jours suivants. Le 11 au soir, la température est de 38° 7.

12 janvier — Température : matin, 37° 2; soir, 37° 4. La suppuration est abondante.

Les jours suivants, le tissu cellulaire se sphacèle au niveau de l'incision rétro-auriculaire et dans la cavité de l'abcès; il s'élimine des lambeaux d'aponévrose. Tous ces points sont lavés et drainés soigneusement. La température est restée normale. Le conduit auriculaire est toujours obstrué par suite du gonflement de sa paroi supérieure; dans la lumière on ne peut faire passer qu'un stylet jusque dans la caisse. Je pratique la dilatation du conduit au moyen de mèches de gaze iodoformée, mais sans grand succès, et il m'est impossible de me rendre compte des lésions du fond.

La cavité de l'abcès se comble peu à peu et les bords de la plaie postérieure se rapprochent; il ne reste plus à la fin de janvier qu'une petite surface triangulaire bourgeonnante et suppurant très peu. Je me décide à aller à la recherche des lésions de l'oreille qui ont été la cause des accidents observés, ce que je n'ai pu faire au cours de la première opération en raison de l'œdème et de l'infiltration considérable des tissus.

29 janvier — Le malade étant chloroformé, je pratique une nouvelle incision dans le sillon rétro-auriculaire; le périoste est incisé et décollé. J'attaque à la gouge la région antrale, et je ne trouve qu'un antre très réduit; en ce point l'os est éburné. Je fais sauter ensuite le mur de la logette et la portion osseuse séparant la caisse de l'antre. L'antre et l'aditus ne contenaient pas de pus. Le conduit osseux, au niveau de l'aditus, que j'enlevai comme il est dit plus haut, présentait une nécrose superficielle. Je trouvai des points malades à la partie antérieure et à la partie inférieure du conduit osseux. Toute la fibro-muqueuse du conduit était épaissie, ne laissant, comme nous l'avons vu, qu'un canal très étroit. Cette muqueuse est incisée longitudinalement à la partie supéro-postérieure. La caisse est ensuite curettée soigneusement, ainsi que les endroits du conduit osseux présentant des points d'ostéite. Un drain est placé dans le conduit et un autre en arrière dans la plaie opératoire. Il m'est impossible de suturer la peau du conduit au périoste, par suite de la friabilité des tissus enflammés.

Le soir de l'opération la température est de 38°.

Pendant plusieurs jours, j'ai renouvelé les pansements humides, puis j'ai pratiqué des pansements à la gaze iodoformée comme après les évidements pétro-mastoïdiens. Les suites de l'opération furent excellentes. Le malade est sorti le 15 février presque complètement guéri; il restait seulement un petit point bourgeonnant au niveau de la partie inférieure du conduit osseux. Je l'ai revu depuis; la cicatrisation était complète.

Cette observation nous a semblé intéressante à exposer à cause de l'étendue de la lésion occupant toute la fosse temporale externe, accompagnée d'un œdème d'une grande partie de la face du même côté. Les phlegmons sus-auriculaires, que nous observons assez fréquemment, restent ordinairement localisés au pourtour de la partie supérieure et antérieure du conduit.

Enfin, l'étude des faits dans le cas que nous relatons ici, nous semble instructif au point de vue de la pathogénie du phlegmon temporal. Nous avons bien trouvé des points d'ostéite du conduit osseux, mais l'os temporal lui-même était complètement sain. Le foyer de l'abcès était situé entre l'aponévrose et le muscle temporal. Il nous semble, que dans ce cas, de même que dans celui relaté par Mignon[1], on ne puisse incriminer la périostite du temporal. Il s'agit vraisemblablement, comme cet auteur s'attache à le démontrer, d'un phlegmon lymphatique dû à la rétention du pus derrière le conduit obstrué par le gonflement de ses parois.

SOCIÉTÉ BERLINOISE D'OTOLOGIE

Séance du 14 janvier 1902.

M. Katz présente plusieurs préparations microscopiques concernant :

1° Un **cas d'atrophie du nerf acoustique** avec amincisse-

1 Mignon, *Des principales complications septiques des otites moyennes suppurées*, 1898.

ment très prononcé de la lame spirale osseuse chez un sourd-muet. Katz croit que les lésions atrophiques sont assez étendues pour qu'on puisse conclure à une lésion congénitale;

2° Des **coupes à travers l'articulation du marteau avec l'enclume.** On y voit un ménisque intra-articulaire qui se différencie nettement des couches hyalines recouvrant les surfaces articulaires; il a déjà été décrit par Körner et Rüdinger.

3° Des **coupes à travers un cholestéatome sacciforme** de la caisse. L'origine épidermique ne laisse ici aucun doute. Katz a porté son attention surtout sur les couches osseuses sous-jacentes. Il a trouvé des cavités plus ou moins grandes occupées par un tissu conjonctif serré, qui, par places, ressemblait aux lamelles épidermiques du cholestéatome; à l'encontre de Kirschner, il n'a pas vu d'éléments cholestéatomateux à l'intérieur des canaux de Havers.

4° Un **cas d'otite chronique tuberculeuse.**

La muqueuse est fortement infiltrée, en partie détruite; le limaçon osseux est carié à sa pointe; à l'intérieur des rampes, de l'exsudat fibrineux.

Suivent quelques préparations concernant les cellules de Deiters et de Corti et la membrane de Corti à l'état normal, et des vues stéréoscopiques rendant compte de certains détails anatomo-pathologiques de la caisse et du labyrinthe.

M. Herzfeld rend compte de **cinq cas de thrombo-phlébite du sinus latéral** qu'il a eu l'occasion d'observer dans ces quinze derniers mois. Dans les cinq cas, il s'agissait toujours de l'oreille gauche.

1° Otite aiguë durant depuis trois semaines seulement. Symptômes de rétention à la mastoïde; trépanation. La paroi du sinus n'a pas sa couleur normale. Les jours suivants, frissons et température jusqu'à 40°; ouverture du sinus, pas de sang, mais un magma caséeux, brunâtre. Le douzième jour, troisième intervention, le segment jugulaire ayant continué à suppurer; nettoyage complet du sinus et ligature de la jugulaire. Guérison.

2° Observation intéressante où il faut relever surtout un ralentissement très prononcé du pouls (48 battements à 37° et 72 à 39°). Douleurs de tête intolérables. On avait d'abord fait la trépanation mastoïdienne. Quinze jours après on ouvre le sinus, qui est rempli de caillots ramollis; curettage; comme on trouve du caillot solide en haut et en bas, on ne fait pas de ligature. Quinze semaines après. — l'oreille était presque guérie, — œdème et fluctuation à la partie

interne de la cuisse droite, et cinq mois après, rougeur et sensibilité à la cuisse gauche, mais sans formation de pus. Guérison.

3° Otite aiguë de trois semaines; trépanation de la mastoïde. Le quatrième jour, la température restant toujours élevée et un abcès s'étant formé au coude droit, on met à nu la cavité sinusienne et on fait la ligature de la jugulaire et de la faciale. Plus de frissons; par contre, des vomissements répétés. Trois jours après, thrombose veineuse à la région postérieure de la cuisse gauche; ouverture de l'abcès du coude. Pendant les semaines qui suivent, on ouvre encore plusieurs abcès au cou; cependant la température reste toujours très élevée, tout en présentant des rémissions de 3°. Mort six semaines après la deuxième opération.

Autopsie : méningite de la base. Pas de métastase dans les organes. La rate est moyennement hypertrophiée. La plaie rétro-auriculaire a bon aspect et est en train de se cicatriser; la méningite semble donc être due uniquement à la pyohémie généralisée, et non à une infection partie directement du sinus latéral.

4° Observation de thrombose du sinus typique sans pyohémie ni élévation de température. Il s'agit d'un garçon de dix ans, dont l'oreille a commencé à suppurer il y a deux ans à la suite d'une scarlatine. Comme il y avait des symptômes mastoïdiens, on fait la trépanation; le sinus est entouré d'un foyer purulent, fétide; ses parois sont épaissies; à l'intérieur, un caillot purulent qu'on curette en haut et en bas jusqu'à ce qu'on soit arrivé sur les parties dures du thrombus. Dix semaines après, le malade sort de l'hôpital complètement guéri.

5° Il s'agit d'une otite chronique depuis deux ans. Quinze jours après la trépanation, on est forcé de rouvrir; mise à nu d'un abcès sous-dural de la fosse moyenne et d'un abcès périsinusien dans la fosse cérébelleuse; la ponction du sinus ramène du sang décoloré avec de nombreuses particules blanchâtres. La fièvre et les douleurs persistent malgré tout; il se fait, en outre, un gonflement rétro-mastoïdien (symptôme de Griesinger). On met à nu de nouveau le sinus latéral, qui présente cette fois-ci une coloration absolument normale; la ponction aussi reste blanche. On se contente donc d'inciser l'abcès rétro-mastoïdien et le malade guérit sans autre incident.

De l'étude de ces cinq cas, Herzfeld tire les conclusions suivantes :

On ne peut poser de diagnostic certain que lorsque la phlébite du sinus se complique de pyohémie, c'est-à-dire quand il y a des frissons répétés, des températures intermittentes ou avec rémission et ascension consécutive, et des phénomènes de métastase.

La thrombose localisée non suppurée, enfermée dans deux caillots solides, qui ne laissent rien passer, peut évoluer silencieusement, à part peut-être une légère ascension thermique. Ainsi donc pyohémie otitique et phlébite du sinus sont deux choses absolument différentes l'une de l'autre; leur symptomatologie n'est pas la même. Il se passe d'ailleurs là la même chose que pour les phlébites des autres régions; aussi longtemps qu'il y a un caillot simplement obturateur, nous n'avons affaire qu'à une maladie locale, et nous ne parlons de pyohémie que s'il y a de la fièvre et des phénomènes de métastase.

Les douleurs de tête, les vomissements et les accès vertigineux, qui sont ordinairement cités, n'ont aucune valeur pathognomonique absolue. On peut dire la même chose des signes de Griesinger (voir obs. V) et de Gerhard (gonflement le long de la jugulaire).

Par contre, les caractères du pouls doivent retenir notre attention. On le dit généralement petit, filiforme et très fréquent, ce qui n'est pas toujours le cas; ainsi dans une des observations citées, il était très lent, probablement à la suite d'une augmentation de la pression intra-cranienne.

Somme toute, dans les cas de thrombose non compliquée, on ne peut se baser que sur la ponction exploratrice.

La thérapeutique diffère suivant les cas et la ligature n'est indiquée que s'il y a pyohémie ou quand on ne peut curetter le caillot sans produire d'embolies. Herzfeld s'élève particulièrement contre la façon de faire de plusieurs auteurs qui font la ligature de propos délibéré dans tous les cas, qu'il y ait infection générale ou non.

Séance du 11 février 1902.

Discussion sur le rapport de Herzfeld (voir séance du 14 janvier).

M. Heine. — Il ne s'agit pas tant de savoir si on confond la thrombophlébite avec la pyémie otitique, mais plutôt de discuter si l'infection peut se faire par une autre voie que par le sinus latéral, par exemple par les veines mastoïdiennes ou par absorption directe dans le courant sanguin. Je rapporte ici la ligne de conduite qui prévaut à la clinique de M. Lucæ, et je puis dire que tout en admettant la possibilité d'une infection par ailleurs que par le sinus, en pratique et vu la rareté du fait nous agissons comme si elle n'existait pas. Aussi allons-nous droit au sinus dès que la fièvre prend un caractère pyémique quelconque; il y a plus, nous nous tenons prêt à intervenir quand il y a une température élevée,

qu'il y ait ou qu'il n'y ait pas ce qu'on appelle ordinairement les symptômes de complication endocranienne (céphalée, vomissements, etc.); il faut naturellement que l'affection dure depuis assez longtemps, pour que l'on puisse admettre une propagation du côté du sinus; il faut encore exclure les cas de méningite et se montrer plus réservé chez les enfants.

La ligature de la jugulaire paraît être indiquée dans certains cas. Il se réserve d'y revenir plus tard; pour le moment, il ne veut que citer les cas de thrombo-phlébite observés à la clinique de l'Université de 1881-1901. Il y en a 111, dont 27 avec deux guérisons, datant de l'époque où l'on n'intervenait encore pas sur le sinus. Des 84 restants, il faut en défalquer 16 qui sont morts d'autres affections. Il en reste donc 68 avec 32 guérisons et 3 ligatures, et 36 cas de mort dont 8 ligatures.

M. Trautmann. — La ligature de la jugulaire n'est indiquée que dans les cas où il est impossible de faire un nettoyage complet par en haut, et encore elle deviendrait de plus en plus rare si on voulait bien se rappeler qu'on peut arriver par voie mastoïdienne jusque sur le bulbe de la jugulaire.

Il rappelle à ce sujet les études faites à sa clinique sur l'anatomie topographique du bulbe. Le sinus latéral peut se continuer directement avec la veine jugulaire, sans autre arrêt qu'un coude peu prononcé; d'autres fois, ce coude, c'est-à-dire le bulbe, est tellement développé qu'il surplombe le point le plus déclive du sinus latéral. Or, il est démontré que dans ce dernier cas le sinus est fortement projeté en dehors, vers la paroi postérieure du conduit; il y a donc là une indication précieuse pour l'opérateur.

Quant à la ponction exploratrice, M. Trautmann voudrait qu'on la délaisse complètement; l'aspect extérieur de la paroi sinusienne et les symptômes présentés doivent suffire pour le diagnostic. La ponction n'a, du reste, de valeur que si elle ramène du pus ou rien du tout; ramène-t-elle du sang, il peut toujours s'agir d'une thrombose pariétale.

Le sinus doit être ouvert très largement. Il est dangereux de pratiquer d'abord un tamponnement central et périphérique (Meyer-Whitling), qui ne fait que dilacérer le caillot, d'où danger d'embolies infectieuses.

Le ralentissement du pouls, que Herzfeld a pu constater chez un de ses malades, n'était dû qu'à un excès de pression intra-cérébrale par affection cérébrale, et n'a rien à faire avec la phlébite du sinus; en tout cas, M. Trautmann ne l'a jamais observé chez ses malades.

Pour finir, M. Trautmann rappelle une de ses observations, où le diagnostic de thrombo-phlébite avait, de prime abord, paru indiscutable. On trépane et on tombe sur une paroi sinusienne d'aspect normal; l'opération est terminée sans que l'on touche au sinus. Il persiste cependant un épaississement cordiforme le long de la veine jugulaire. Le malade allait bien quand quelque temps après et brusquement il meurt de méningite.

A l'autopsie, on trouve le sinus latéral rempli par un caillot dur, fibreux, descendant jusque dans la veine jugulaire.

M. Ehrenfried. — Il ne veut certes pas dire qu'une phlébite purulente

ne doive être traitée d'après les règles de la chirurgie moderne, mais d'après lui on intervient trop facilement sur le sinus, et la pyohémie otitique par thrombo-phlébite du sinus latéral est, en somme, une affection rare; en tout cas, l'infection générale ne part pas toujours de là et il y a la caisse, l'apophyse mastoïde et surtout l'antre qui interviennent pour un compte peut-être égal comme points de départ. Presque tout le monde est d'accord à ce sujet; malheureusement ce n'est resté jusqu'ici qu'une vue théorique, et on continue à considérer la pyohémie otitique comme synonyme de thrombo-phlébite, et à ouvrir des sinus même là où ce n'était pas nécessaire. A ce propos, Ehrenfried cite le cas d'un otorrhéique qui, à la suite d'un sondage de l'antre, fut pris de vertiges et de frissons intenses. On le fit entrer dans la clinique privée, où, quinze jours après, on lui ouvrit un abcès profond du coude, et le malade guérit, même de ses vertiges (lésion d'un canal semi-circulaire?), sans que l'on se soit occupé de son oreille.

Le diagnostic de l'affection qui nous occupe est particulièrement difficile; il faut, en tout cas, faire abstraction des soi-disant symptômes cérébraux, tels que douleurs de tête, vomissements, vertiges, sensibilité à l'apophyse, bourdonnements, et ne tenir compte que de trois choses: de la température, de l'état du pouls et du fond de l'œil.

Il y a une courbe thermique haute et continue; les frissons et la fièvre hectique peuvent certainement être dues à la pyohémie otitique, mais assez souvent elles ne le sont pas; la chose est vraie aussi pour les phénomènes métastatiques.

L'examen du pouls est d'une grande utilité. Il est petit et dépressible et toujours fréquent.

A l'ophtalmoscope on reconnaît de suite, à l'aspect particulier des veines, s'il y a une complication intra-cranienne par thrombose du sinus, surtout si on se donne la peine de faire l'examen tout au début de toute affection de l'oreille, pour avoir un point de comparaison.

M. Schwabach rappelle la discussion sur le même sujet à un des congrès de la Société allemande d'otologie lors du rapport de Jansen et Brieger. En général, tout le monde était d'accord pour admettre la possibilité de la pyohémie otitique sans phlébite du sinus; ces cas sont cependant excessivement rares. Il en a, à ce moment, rapporté une observation typique; en voici une autre qui ne date que de quelques semaines. Il s'agit d'un jeune homme à qui on avait tamponné le nez avec de la gaze iodoformée pour un épistaxis. A l'entrée du malade, on trouve une otite aiguë double, d'aspect banal. Deux jours après, il y eut des gonflements douloureux dans plusieurs régions différentes, du délire, et le malade est emporté dans la nuit même. A l'autopsie, rien du tout dans le sinus latéral; les foyers de ramollissement dans les muscles et ailleurs contiennent du streptocoque en masse.

M. Heine. — Le cas rapporté par Ehrenfried ne montre qu'une chose, c'est qu'une thrombo-phlébite peut exceptionnellement guérir sans opération.

Quant à l'observation de Herzfeld avec ralentissement du pouls, il aurait fallu compter les pulsations avant toute maladie, puisqu'il y a des gens qui n'ont que 56 et même moins de battements par minute.

M. Jacobson. — La pyohémie otitique peut guérir sans opération et je puis vous en rapporter les deux observations suivantes.

Malade entrant à l'hôpital pour des frissons et de la fièvre hectique on ne peut mieux caractérisée, puisqu'elle faisait des sauts de 36 à 40°; fièvre et frissons duraient depuis plusieurs semaines. Je pus constater une otorrhée chronique, datant, paraît-il, de l'enfance, et une exostose volumineuse du conduit, dont je fis l'ablation sans plus tarder. La fièvre, sans cesser de suite, disparut au bout de quelques semaines, et le malade sortit guéri, sans la moindre intervention radicale.

L'observation suivante est intéressante, parce qu'il y avait en plus des phénomènes métastatiques. Il s'agissait d'une servante très bien portante, que Lucæ avait opérée de mastoïdite, mais où l'opération n'avait pu être menée à bout à cause de la projection trop forte du sinus latéral. Quelques jours après, la malade est prise de frissons et de fièvre à sauts brusques; la jugulaire se prend, il y a du gonflement et des douleurs aux genoux et vers la région du foie. On se contente de donner de fortes doses de salicylate; et la malade sort quelques mois après avec un genou un peu raide; l'oreille continuait naturellement à suppurer. Huit ans plus tard, elle fait une récidive de sa pyohémie otitique; on ouvre le sinus et on fait cette fois-ci tout le nécessaire, mais trop tard; la malade meurt de méningite.

Vous me permettrez de vous citer encore le cas suivant qui vous montrera bien les difficultés d'un diagnostic précis.

Je suis appelé auprès d'une enfant de huit ans, atteinte de rougeole et souffrant de ses oreilles depuis à peu près trois jours. La rougeole était au déclin, mais la fièvre avait repris dès l'apparition des douleurs. L'enfant avait mal surtout à droite, où je pus constater, en effet, tous les symptômes d'une otite aiguë très intense; du côté gauche, l'inflammation était moins vive, néanmoins je fais la paracentèse des deux côtés. Les douleurs se calment pour toute la durée de la maladie, mais la fièvre reprend et, du deuxième au huitième jour, on a une courbe continue entre 39° 5 et 40° 5; puis, la deuxième semaine, des sauts brusques de 36 à 40° 5. J'en fus naturellement très intrigué, surtout que nous ne pouvions incriminer que l'oreille; ce pendant que le médecin de famille ne faisait que me tranquilliser et me dire qu'il avait déjà observé de ces accès de fièvre chez les enfants, sans cause apparente, et sans danger aucun. Et, en effet, le quinzième jour la fièvre commence à tomber et l'enfant guérit rapidement, même du côté de ses oreilles. J'avoue que ce cas m'avait laissé perplexe et, n'aurait été la disparition des douleurs spontanées et de toute sensibilité à la pression et le bon aspect du pus, j'aurais tenu à intervenir sur les deux sinus.

M. Blau. — Je peux vous citer une observation personnelle qui ressemble beaucoup à celle que vient de vous rapporter Jacobson. Il s'agit

d'une enfant de huit ans, également atteinte de rougeole. La fièvre reprit au moment où l'enfant commençait à se plaindre de ses oreilles; il y eut des ascensions brusques jusqu'à 40°, des frissons intenses avec sueurs profuses. La paracentèse du tympan n'amène aucune amélioration; les accès de fièvre et les frissons durent encore huit jours, puis tout rentre dans l'ordre. On avait prescrit de la quinine. L'apophyse n'avait présenté rien de particulier, et, en ce moment-là — c'était en 1888 — personne encore ne songeait à aller ouvrir le sinus latéral.

M. Lucæ rapporte un cas analogue.

M. Treitel croit qu'il s'était agi dans ces trois observations de la soi-disant « fièvre ganglionnaire ».

M. Katz — Peut-être y a-t-il eu résorption de toxines infectieuses à travers une déhiscence anormale de l'os ou par des cellules pneumatiques très grandes, allant jusqu'à la dure-mère.

M. Herzfeld. — La ponction exploratrice ne doit pas être faite à tort et à travers; elle n'est, en somme, qu'un moyen de diagnostic en plus, mais l'aspect et la conformation extérieure des parois sinusiennes doivent nous suffire dans la plupart des cas.

Heine et Trautmann ont eu tort de supposer une affection intra-cranienne chez le malade avec ralentissement du pouls; il a été présenté à la Société, et tout le monde a pu voir qu'il était bien guéri et que le pouls ne présentait plus rien de particulier. Pourquoi, d'ailleurs, ne pas admettre une augmentation de pression intra-cérébrale par thrombose du sinus? L'antre jugulaire, les veines de l'apophyse et de la nuque peuvent ne pas être assez volumineuses pour ramener tout le sang veineux et alors l'excès de pression se produit.

Schwabach a cité un cas d'infection par un tamponnement nasal laissé trop longtemps. Herzfeld, lui, ne voit pas d'inconvénient à laisser un tamponnement postérieur fait à la gaze iodoformée quarante-huit heures et même trois jours; il faut, d'ailleurs, prévoir la possibilité d'une reprise de l'hémorragie.

A son avis, les cas rapportés par Jacobson, Lucæ et Blau s'expliquent par ce que Pfeiffer, le premier, a décrit sous le nom de fièvre ganglionnaire.

Il persiste à croire qu'on ferait beaucoup moins de ligatures de la jugulaire si on voulait bien se laisser persuader que la pyohémie otitique et la thrombo-phlébite du sinus sont deux maladies absolument différentes l'une de l'autre. La statistique de Heine (32 guérisons avec 2 ligatures seulement) montre d'ailleurs très clairement que l'indication s'en impose bien plus rarement qu'on voudrait nous le faire croire. (*Archiv f. Ohrenheilk.*, t. LVI, Hefte 1 et 2.)

Dr Bertemes.

ANALYSES DE THÈSES

La fossette sus-amygdalienne et les abcès périamygdaliens. Recherches sur leur siège anatomique, par le Dr Arsimoles.

L'auteur consacre à cette importante question une thèse fort documentée, où sont relatés des travaux personnels sur l'anatomie de la région amygdalienne et des tissus avoisinants.

Il procède par déduction, étudiant d'abord l'anatomie normale; il localise ensuite, suivant les données théoriques de l'anatomie, les collections purulentes observées au voisinage de l'amygdale, dans l'une des loges virtuelles à parois aponévrotiques, que son bistouri lui a permis de découvrir ou de reconnaître d'après la description des auteurs.

« L'anatomie, dit-il, nous a permis de segmenter la région péripharyngienne en trois portions : l'espace préstylien, l'espace rétro-stylien ou prévasculaire, l'espace vertébral ou rétro-pharyngien. A chacun de ces espaces correspond une affection suppurée, distincte autant par son aspect clinique que par son siège. L'abcès rétro-pharyngien correspond à l'espace prévertébral. L'abcès latéro-pharyngien appartient à l'espace rétro-stylien. L'abcès périamygdalien se localise dans l'espace préstylien ».

Dans le cas où l'ouverture spontanée de l'abcès périamygdalien se fait par la fossette sus-amygdalienne au lieu de se faire par le pilier antérieur, l'auteur reconnaît que sa classification est en défaut et qu'il y a lieu de reconnaître le récessus palatin comme siège de la collection purulente.

A son avis, l'infection, partie du pôle supérieur de l'amygdale, semble se propager hors du pharynx, le long des vaisseaux nourriciers, et surtout par la voie lymphatique.

M. Arsimoles décrit les diverses formes cliniques de l'abcès périamygdalien : abcès classique primitif, abcès secondaire, forme abortive, forme bilatérale, abcès à répétition, forme

mixte, extra et intra-amygdalienne. Il se refuse à admettre l'abcès postérieur décrit par Moure, ou du moins, au lie de le localiser, comme ce dernier auteur, dans l'épaisseur du pilier postérieur, ou immédiatement en arrière de ce pilier, il pense pouvoir en attribuer le siège dans une fossette rétro-amygdalienne anormale, signalée par Paterson. Il ne signale que pour le rejeter l'existence de l'abcès inférieur, ce qui semble indiquer que l'auteur a rarement assisté *au début* de l'abcès périamygdalien, seul moment où il est facile de localiser exactement le siège primitif de l'abcès.

Avec son maître, Escat, le Dr Arsimoles préconise l'ouverture au bistouri, après quelques jours de temporisation, sur le point indiqué par Lemaistre.

Il semble d'abord redouter l'incision précoce, mais une dernière observation, ajoutée à la fin de son travail, lui fait totalement changer sa manière de voir et préconiser, au contraire, une ouverture hâtive du foyer abcédé.

M. Arsimoles n'a jamais observé d'hémorragie consécutive à l'ouverture d'un abcès amygdalien; il en conclut que le bistouri est le seul intrument qu'on doive employer pour donner jour au pus de ces abcès : espérons qu'il n'en fera jamais la malheureuse expérience.

Si on reconnaît, d'une part, la nécessité d'ouvrir de bonne heure le foyer purulent, on n'attendra pas que le pus vienne faire hernie en quelque sorte sous la muqueuse et se frayer lui-même une voie intelligente qu'une simple pellicule de tissu séparera de la cavité buccale.

D'autre part, si la recherche du pus doit se faire, à travers un tissu enflammé, à une profondeur de 1, 1 et demi à 2 centimètres, peut-être conviendra-t-on qu'une incision au galvano est plus prudente à tous les points de vue.

Dire que l'incision au galvano retarde la guérison par une brûlure surajoutée, détermine l'apparition d'une hémorragie secondaire toujours ennuyeuse quand elle n'est pas grave, oblige le chirurgien à exercer une surveillance constante et effective sur son malade après l'opération, c'est avouer simplement qu'on n'a pas la pratique de cette

méthode bénigne et rationnelle, dont les succès ne se comptent plus et que nous employons à peu près exclusivement à la clinique de la Faculté de Bordeaux, où les abcès amygdaliens ne sont pourtant pas rares.

Incision précoce, au galvano, sur un point variable avec le siège de la lésion, telle nous paraît être la règle absolue en matière d'abcès amygdalien. (Thèse de Toulouse, Paris, Maloine, édit., 1902.) Dr BRINDEL.

REVUE GÉNÉRALE ET ANALYSES

BOUCHE ET PHARYNX BUCCAL

Maladie d'Isambert.

M. GAREL présente un malade atteint de tuberculose aiguë du voile du palais, des piliers et des amygdales, affection assez rare, et fait remarquer que chez son malade le larynx est indemne, contrairement à la règle. Cette dernière particularité permet au malade de s'alimenter facilement, ce qui facilitera peut-être une survie plus ou moins grande. (*Lyon méd.*, n° 20, 18 mai 1902.) Dr MERCIER BELLEVUE.

NEZ ET PHARYNX NASAL

Albuminurie d'origine rhino-pharyngienne guérie en trois jours par le siphon de Weber, par M. GALLOIS

L'auteur signale les lésions chroniques du rhino-pharynx comme une des causes possibles de néphrite; il conseille, comme prophylaxie, dans ce cas, l'asepsie rigoureuse des cavités aériennes de la face; mais, au point de vue curatif, il signale le résultat merveilleux qu'il obtint chez une scarlatineuse ayant une forte rhino-pharyngite purulente et chez laquelle il put, après un siphonage, constater la disparition complète de l'albumine. Même résultat chez une jeune fille de quatorze ans qui, la veille du siphonage, avait 40 centimètres cubes d'albumine dans ses urines. L'auteur en conclut qu'avant de porter le diagnostic d'albuminurie essentielle, il sera bon de vérifier s'il n'existe pas une infec-

tion du cavum capable d'expliquer l'albuminurie. La rapidité très grande de la guérison permettrait de dire que l'infection d'origine rhino-pharyngée est très légère et ne provoque que des lésions superficielles de l'épithélium rénal. Quoi qu'il en soit, en supprimant l'infection rhino-pharyngée on supprime rapidement l'albuminurie. (*Bull. méd.*, 14 juin 1902.)

Dr Mercier Bellevue.

LARYNX ET TRACHÉE

Dangers de l'emploi, dans le tubage du larynx, des tubes à biseau sans mandrin (Communic. à la Soc. de pædiatrie, séance du 18 mars 1902).

D'après MM. Deguy et B. Weil, ces tubes à biseau sans mandrin offrent l'inconvénient de ne pouvoir être extraits par la manœuvre si simple, dite procédé du pouce. Ils peuvent aussi tomber dans la trachée pendant les tentatives de détubation. C'est ce qui est arrivé dans le service de M. Marfan, qui a pratiqué immédiatement la trachéotomie sous le chloroforme et a pu heureusement extraire le tube. Chose curieuse à noter, au moment de la pénétration du tube dans la trachée, l'asphyxie cesse, la respiration devient calme et sans bruit. (*Le Bull. méd.*, 26 mars 1902.)

Dr G. Dupond.

OREILLES

Les abcès sous-duraux d'origine auriculaire (*Ueber extradurale otogene Abscesse*) (travail de la clinique de Schwartze), par le Dr Braunstein.

Les meilleures sources de renseignements pour l'étude des complications endocraniennes de l'otite seront toujours les statistiques individuelles; aussi faut-il savoir gré à l'auteur de nous avoir donné celle de la clinique de Halle; elle comprend, d'ailleurs, un nombre considérable d'observations nouvelles, 80 en tout, et court de 1891 à 1901. Disons de suite qu'il ne s'agit que d'abcès sous-duraux non compliqués de phlébites ou d'abcès cérébraux, qui auraient pu obscurcir le tableau symptomatique, déjà assez chargé, de l'infection pachyméningitique.

Généralités. — L'abcès sous-dural n'est pas aussi fréquent

que l'a dit Körner (47 0/0). Il ne rentre que pour une faible part (8,2 0/0) dans le pourcentage général des interventions sur l'apophyse, faites pendant ces dix dernières années chez Schwartze. Probablement que Körner y faisait entrer tous les cas de fongosités sous-durales et d'abcès compliqués d'autres lésions.

L'abcès sous-dural est une complication surtout de l'otite aiguë; Braunstein rapporte cependant 42 observations d'abcès chroniques, mais il faut dire qu'on opère trois fois plus de cas chroniques que de cas aigus.

A noter deux autres particularités : il intervient plus souvent chez l'homme (6,2 0/0) que chez la femme (2 0/0), et est fréquent surtout de dix à vingt ans.

Il s'observe aussi souvent à gauche qu'à droite, ce qui contredit de nouveau l'assertion de Körner sur la plus grande prédisposition du côté droit aux complications endocraniennes.

Un fait connu depuis longtemps est sa fréquence dans la loge cérébelleuse (75 0/0); ce qui tient à la rétention et à l'infection plus facile des parois de l'apophyse mastoïde que des parois supérieures de l'antre et de l'attique.

Pathogénie. — Elle diffère ou semble différer, suivant qu'il s'agit de cas aigus ou de cas chroniques.

Dans les cas chroniques, la filiation pathogénique par effraction de l'enceinte osseuse est évidente dès le premier examen. Rien qu'à regarder le fond du conduit rétréci par la chute de la paroi postérieure, ou comblé par des masses cholestéatomateuses et des granulations, rien qu'à regarder la corticale externe tantôt œdématiée, tantôt fluctuante, presque toujours sensible, on voit de suite que l'os est profondément atteint. Aussi trouve-t-on très souvent des fistules et des cellules en suppuration, plus rarement des traînées de granulations et des séquestres faisant le trait d'union entre la lésion primaire et la complication sous-durale; quelquefois, c'est une même fistule à travers le labyrinthe, aboutissant à la surface antérieure de la pyramide (1 cas); d'autres fois, l'infection s'est frayée un chemin par le conduit auditif interne (3 cas). Exception-

nellement, l'os sous-jacent à l'abcès semble indemne, au moins macroscopiquement. On avait voulu faire jouer un rôle prépondérant aux veines aboutissant au sinus latéral comme facilitant les fistules de ce côté; en tout cas, cette voie ne doit pas être la seule, puisque Braunstein a noté aussi souvent des fistules vers la partie située en dehors du sillon.

Tout autre peut être la pathogénie, au moins apparente, des infctions aiguës. Ici il y a dissonance absolue et fréquence entre l'image otoscopique et le désordre produit dans l'endocrane. Dans plus d'un tiers des cas, il n'y a plus de suppuration par le conduit (11 fois il y avait eu otorrhée, mais elle n'existait plus à l'entrée du malade; 5 fois elle n'avait même pas existé). Ceci tiendrait à l'origine pneumococcique de bon nombre d'otites aiguës. L'otite — étape première — guérirait souvent très rapidement, pendant que l'infection pneumococcique se cantonnerait silencieusement dans les cellules pneumatiques, jusqu'au jour où elle se propagerait plus loin (Zaufal, Leutert).

Si les lésions de la caisse sont souvent minimes, la réaction au niveau de l'apophyse est toujours intense. Il y a du gonflement, de la sensibilité, etc., dans 40 cas; 3 fois seulement elle paraissait normale extérieurement. La plupart du temps les cellules sont atteintes de carie osseuse et remplies de pus et de granulations. Les fistules de la corticale interne sont plus rares que dans les cas chroniques, les autres modes de propagation par granulations, séquestres, carie, sont, par contre, plus fréquents.

Anatomie pathologique. — Le lieu de prédilection de l'abcès sous-dural est connu; citons cependant un cas où il était situé vers le trou déchiré; la carotide se trouvait fortement comprimée, et il y avait un abcès rétro-pharyngien

Quant aux dimensions des abcès, elles n'ont pu être fixées qu'approximativement, tous ayant été observés sur le vivant au cours de l'intervention, et la dure-mère, revenant à sa position première une fois l'abcès vidé, empêchait naturellement toute mensuration exacte. Les plaques de pachyméningite qui enserrent la collection ne facilitent d'ailleurs

pas un décollement très étendu de la dure-mère. Il a cependant des abcès exceptionnellement volumineux; Braunstein en cite un qui contenait 50 grammes de pus; d'autres auteurs, comme Körner, Jansen, Grunert et Leutert, en ont vu de pareils, nécessitant des résections étendues.

Les parois dure-mériennes sont fongueuses, épaissies, recouvertes d'un exsudat fibrineux, aussi bien dans les cas aigus que dans les cas chroniques, et ceci dans la presque totalité des observations. Körner avait prétendu, par contre, que la dure-mère était rarement fongueuse.

Quant au pus lui-même, il contient, dans les cas aigus, le plus souvent du pneumocoque; il est bien lié et jamais fétide. Les cas chroniques donnent plutôt du streptocoque, et le pus est grumeleux, fétide, quelquefois même sanguinolent.

Dans la moitié des observations, la collection s'est vidée spontanément et sans qu'on s'y attende, soit par l'oreille moyenne, soit à travers une fistule. Ces fistules sont ou bien profondes et conduisent alors directement à la dure-mère, ou bien superficielles et situées vers l'épine de Henle (abcès de l'étage moyen) ou le plan postérieur de l'apophyse (abcès périsinusien). Une fois seulement l'écoulement s'est produit par la suture occipito-temporale.

L'organe le plus menacé par l'abcès est le sinus latéral.

Symptomatologie. — La région mastoïdienne est sensible à la pression, œdématiée ou fluctuante dans la grande majorité des cas, surtout quand l'abcès est situé dans la loge cérébelleuse. On avait voulu faire de la localisation de la sensibilité et de l'œdème dans la moitié postérieure de l'apophyse, vers l'occipital, un symptôme pathognomonique de l'abcès périsinusien. D'abord, pour ce qui est de la sensibilité spéciale à cette région, elle n'a été observée que dans de rares cas; ordinairement elle est le plus marquée sur l'apophyse même; quant à l'œdème, on l'y a rencontré plusieurs fois dans les cas d'abcès de l'étage moyen. Ce résultat était d'ailleurs facile à prévoir; les lésions extériorisées à l'apophyse étant l'expression non de l'infection sous-dure-mérienne, mais plutôt de l'infiltration fongueuse des cellules

pneumatiques, et rien d'étonnant alors qu'elles ne soient pas toujours les mêmes.

La sensibilité à la percussion n'a été notée en tout que deux fois. Elle correspondait chaque fois à la localisation de l'abcès; ce serait donc un symptôme à retenir.

La plupart des malades se plaignaient de douleurs dans l'oreille un peu moins fréquemment de douleurs de tête. La céphalée était toujours unilatérale et correspondait rarement au siège de l'abcès; quelquefois, elle était irradiée vers le front et les tempes, l'abcès occupant le sillon sigmoïde. Chose étonnante, sur 80 malades, il y en avait 8 qui ne souffraient aucunement. Les douleurs ne seraient aucunement la caractéristique de l'infection méningitique, puisque, dans toutes les observations, excepté une seule, il y avait des lésions suffisantes au niveau de l'apophyse ou dans la caisse pour la provoquer et l'expliquer.

La céphalée serait plus fréquente chez l'enfant que chez l'adulte, surtout dans les cas chroniques.

Il y avait absence complète de fièvre dans les deux tiers des cas. La localisation de l'abcès vers le sillon latéral ne donne donc pas toujours et dans tous les cas lieu à une ascension thermique; c'est plutôt une question de pression exercée sur les parois sinusiennes, grâce à laquelle les bactéries sont absorbées et charriées dans la grande circulation. Il y a d'ailleurs cinq observations avec fièvre, et où l'abcès sous-dural occupait l'étage moyen.

25 malades accusaient du vertige, il a pu être constaté objectivement chez 8 en tout. Le vertige peut-il être regardé comme un symptôme infaillible? Non, puisqu'il a été observé trop rarement et qu'on ne peut pas toujours se fier absolument aux dires du malade; d'ailleurs, ne serait-il pas plutôt dû à l'otite moyenne concomitante? L'examen fonctionnel et sa régression rapide, joints à l'absence de lésions du labyrinthe constaté à l'opération, le laisseraient supposer.

On a voulu faire des lésions du fond de l'œil un signe de premier ordre; malheureusement elles sont des plus rares. Il n'y a que trois observations avec névrite optique; elles présentent ceci de particulier, c'est qu'il s'agissait toujours

de cas chroniques, que l'abcès était localisé dans la fosse cérébrale moyenne, et enfin que la névrite était toujours bilatérale. L'opération, pas plus d'ailleurs que l'autopsie pratiquée dans un cas, n'ont pu en donner la cause exacte. Il s'agissait, dans les trois cas, d'abcès volumineux, et la dure-mère paraissait profondément atteinte. Quant aux cas aigus, on n'y a noté que deux fois une légère hyperémie du fond de l'œil. Comme autres lésions oculaires, relevons un cas de strabisme interne, un autre de nystagmus, enfin un troisième avec strabisme divergent, exophtalmie, inégalité pupillaire et fond d'œil normal.

Les phénomènes gastriques, tels que vomissements, nausées, inappétence, constipation, étaient fréquemment observés.

3 malades accusaient de la raideur de la nuque; chez 4 le pouls était ralenti, sans que l'abcès fût assez volumineux pour qu'on puisse admettre une compression encéphalique.

On n'a pas observé de troubles de la sensibilité ni de la parole.

La paralysie du facial se retrouve dans 7 cas. Il y a une observation de paralysie croisée avec intégrité absolue du côté où siégeait l'abcès, et due probablement à un excès de pression encéphalique. La guérison paraît avoir été, dans tous les cas, longue et difficile; elle a été puissamment aidée par l'électricité. Avec l'auteur, nous croyons que la paralysie du facial n'était ici qu'un symptôme de plus de l'ostéite de l'apophyse et de ses dépendances, mais nullement un signe particulier à l'abcès sous-dural.

Diagnostic. — Le diagnostic de l'abcès sous-dural n'est pas chose facile. Il paraît même impossible à poser d'une façon certaine, et nous citerons à ce propos une phrase bien caractéristique du rapport de Bernstein : « Chez la plupart de nos 80 malades, nous ne pensions nullement à un abcès sous-dural avant l'opération, et ce n'est qu'au cours de la trépanation qu'une fistule profonde ou une brusque inondation de la cavité opératoire nous conduisirent vers l'espace sous-dural. » Heureusement pour les malades que presque toujours la mastoïdite est assez nette pour nous forcer à intervenir quand même.

Il n'y a donc pas de symptôme de certitude.

Les symptômes de probabilité sont les suivants :

1° Œdème ou fluctuation en arrière de la région mastoïdienne vers l'occipital. Il est alors probable qu'un abcès périsinusien se soit fait jour à travers la suture temporo-occipitale ou le long d'une veine émissaire.

2° Œdème localisé vers l'épine de Henle ou la ligne temporale, ou encore écoulement d'un flot de pus par la paroi supérieure du conduit (abcès de l'étage moyen). Il faut dire que l'abcès du lobe temporal pourrait donner lieu aux mêmes symptômes.

3° Otorrhée trop abondante pour qu'elle puisse venir rien que de l'oreille moyenne ou de ses annexes.

4° Une douleur bien localisée, dont l'intensité n'est pas en rapport avec les lésions visibles. Il y a ainsi une observation où la douleur était nettement circonscrite en arrière de l'apophyse et correspondait au siège périsinusien de l'abcès.

Quant aux paralysies du facial et aux lésions du fond de l'œil, on a beaucoup exagéré leur valeur symptomatologique.

Pour ce qui est des paralysies de la face, elles sont dues, la plupart du temps, à des phénomènes inflammatoires au niveau du trajet intra-osseux, et non à la compression que pourrait exercer un abcès sous-dural sur la portion encéphalique. Elles n'ont de l'importance que quand la paralysie est croisée, et peuvent alors s'expliquer par un excès de pression encéphalique (abcès cérébral ou abcès sous-dural).

Les lésions du fond de l'œil s'observent autant dans les méningites et les abcès cérébraux que dans les abcès sous-duraux (elles s'y rencontrent d'ailleurs très rarement). Elles ne sont souvent que l'expression d'une augmentation de pression intra-cranienne. Quant aux troubles fonctionnels des nerfs moteurs de l'œil, ils peuvent avoir comme origine, par exemple, une lésion labyrinthique (voie réflexe).

N'ont aucune valeur, même pas comme symptômes de probabilité, les trois phénomènes suivants :

a) Les accès vertigineux. Il s'agirait toujours de vertige labyrinthique et jamais de vertige cérébelleux, comme on en voit dans les cas de tumeur, de syphilis, de sclérose en

plaques du cervelet. Pour qu'il y ait vertige cérébelleux, il faut, en effet, que la lésion en question soit profonde et porte en plein tissu cérébelleux, et tel n'est pas le cas des abcès périsinusiens, ordinairement peu étendus et ne comprimant, en tout cas, que l'écorce cérébelleuse.

b) Les phénomènes gastriques, qui ne sont que des phénomènes concomitants et les symptômes d'un mauvais état général.

c) La fièvre. D'abord elle ne fut notée que dans un tiers des cas, et dans toutes les observations — à part une seule — elle était manifestement due à des lésions auriculaires ou mastoïdiennes très nettes.

Naturellement un abcès sous-dural peut secondairement donner lieu à une ascension thermique, quand il est situé près du sinus et qu'il y a absorption de toxines par là ou périphlébite; mais alors nous ne sommes plus en présence d'un simple abcès, mais d'une pyohémie commençante.

Il n'y a qu'un cas où la fièvre peut nous donner une indication : c'est quand il y a discordance entre la fièvre et les lésions visibles à l'inspection de l'oreille ou de l'apophyse. Il y a, dans ce cas, un diagnostic différentiel à faire entre méningite généralisée (ponction lombaire), méningite localisée, phlébite du sinus et abcès périsinusien.

Pronostic et traitement. — Le pronostic de l'affection est grave, et tout le monde est d'accord qu'il faut toujours intervenir.

Il y eut 7 cas de mort après l'opération (phtisie pulmonaire, méningite tuberculeuse, méningite diffuse — 4 cas, — abcès du cervelet. Les 4 cas d'infection méningitique ne semblent pas devoir être mis sur le compte de l'opération, puisque chaque fois il y eut un écart de temps plus que suffisant pour exclure toute relation de cause à effet. Le bilan plutôt brillant de l'intervention serait donc un nouvel encouragement à mettre l'abcès à nu le plus tôt possible, d'autant plus que ces abcès ne peuvent se vider complètement par une fistule extérieure, et qu'il leur manque cette membrane pyogène des abcès du cerveau, véritable barrière opposée à la propagation de l'infection

Aussi n'y a-t-il pas d'hésitation à avoir pour se faire jour jusqu'à la dure-mère, même dans les cas où la mastoïde semble indemne; on trouve presque toujours une fistule profonde. Dans les cas où l'ouverture de la fosse cérébelleuse ou de l'étage moyen n'a rien donné de précis, et où il ne se produit aucune amélioration, il faut trépaner au-dessus de la ligne temporale et aller décoller la dure-mère de la face antérieure et postérieure de la pyramide, à l'effet de découvrir un abcès antérieur (Grunert) ou postérieur (Jansen), ou encore un abcès profond de la pointe de la pyramide (Grunert).

La collection une fois mise à nu, il faut réséquer ce qui est nécessaire de la table interne (même là où elle paraît saine) pour débrider et faciliter le drainage. Une précaution capitale est à prendre : il ne faut pas toucher, sous aucune raison, à la dure-mère, même recouverte de granulations et bourgeonnante. Ces bourgeons se nettoient rapidement dans la suite. La conduite à tenir varie naturellement quand on trouve une fistule conduisant à un abcès cérébral, mais l'abcès sous-dural pur ne doit pas être curetté. (*Archiv f. Ohrenheilk.*, t. LV, nos 3 et 4.)

Dr Bertemes.

CROUP ET DIPHTÉRIE

Sur quelques causes de mort dans la diphtérie, par Barbien.

L'auteur insiste sur l'importance de la septicémie à streptocoques ou autres, contemporaine ou postérieure à la diphtérie, et, d'autre part, celle de l'infection viscérale par le bacille de Loeffler.

La thrombose cardiaque est l'accident le plus fréquent auquel succombent plus ou moins tardivement les malades que l'on considère comme guéris : la mort est subite et peut prendre le malade dans son lit à l'occasion d'un mouvement.

La diphtérie aggrave la tuberculose en provoquant des poussées chez des tuberculeux latents; à son tour, la tuberculose aggrave la diphtérie en augmentant les accidents cardiaques de la convalescence. (*Bull. méd.*, 21 juin 1902.)

Dr Mercier Bellevue.

VARIA

Goitre suffocant parenchymateux en dégénérescence, par le Dr Barnich.

C'est l'histoire d'un malade de dix-neuf ans, opéré de thyroïdectomie par le Dr Thiriar à la suite d'accès de suffocation.

Les points intéressants de l'observation sont le développement insidieux du goitre, qui s'était révélé seulement quinze jours avant l'intervention et les suites opératoires.

En effet, dès le soir de l'intervention on note de la fièvre, et celle-ci fut même très intense les jours suivants, sans apparence de suppuration.

Pour Thiriar ce n'est pas un mouvement fébrile dû au passage en excès dans le sang du suc thyroïdien par suite de la malaxation de la glande, mais une espèce d'auto-intoxication qui s'observe parfois à la suite des grandes opérations.

A présent le malade ne se plaint plus de douleurs gastriques, maux de tête, palpitations et faiblesse dans les jambes que Barnich attribue à l'intensité du traitement thyroïdien. En effet, l'extrait glycéro-alcoolique de glande fraîche a été prescrit à la dose de 3 centigrammes par jour. (*La Clinique*, n° 28, 12 juillet 1902.) Dr A. Capart fils.

NOUVELLES

— Réunion des chirurgiens des hôpitaux de province *(21 octobre 1902)*.

Conclusions. — Les chirurgiens des hôpitaux de province, réunis en Assemblée générale, le mardi 21 octobre 1902, à la Faculté de médecine, prient M. le Ministre de l'intérieur :

1° De vouloir bien notifier aux préfets et aux commissions administratives des hospices de France, des colonies et des pays de protectorat la délibération du Conseil supérieur de l'Assistance publique en date du 12 juin 1902 ;

2° D'inviter lesdites administrations à mettre leur règlement en concordance avec cette délibération.

En second lieu, la réunion s'associe à la campagne que poursuivent les Sociétés de défense professionnelle et les Syndicats

médicaux en vue d'obtenir la revision de l'article 4 de la loi du 9 avril 1898.

Ces conclusions sont mises aux voix et votées à l'unanimité.

Le Secrétaire, H. Rernès, de Marseille. — *Le Président,* H. Bousquet, de Clermont-Ferrand.

— **Nominations.** — M. le Dr Wilhelm Anton est nommé privatdocent d'oto-rhino-laryngologie à la Faculté allemande de médecine de Prague.

— M. le Dr Karl Vymolan est nommé privatdocent d'otologie et de rhinologie à la Faculté tchèque de médecine de Prague.

— Le **VIe Congrès italien de laryngo-oto-rhinologie** s'est tenu à Rome les 25, 26 et 27 octobre 1902.

NÉCROLOGIE

Docteur Morris J. ASCH.

Nous lisons dans *The New-York medical Journal* du 12 octobre 1902, que le laryngologiste américain bien connu, le Dr Morris J. Asch, vient de mourir à l'âge de soixante-dix ans, des suites d'une maladie qui l'avait obligé à renoncer depuis plusieurs mois à l'exercice de sa profession.

Le Dr Asch a fait ses études médicales au Jefferson College de Philadelphie; il obtint son diplôme de docteur en médecine en 1850. Au moment où éclata la guerre de Sécession, il s'engagea comme médecin militaire dans l'armée de l'Union. Peu après la fin de cette guerre il vint s'installer à New-York et se consacra depuis exclusivement aux maladies du larynx, du nez et de l'oreille; en peu de temps il y conquit une place prépondérante. Hautement estimé de ses collègues, Asch comptait parmi les laryngologistes les plus éminents des États-Unis.

Docteur Antoine SCHWENDT.

Nous avons le regret d'apprendre la mort du Dr Schwendt, privatdocent d'oto-rhino-laryngologie à la Faculté de médecine de Bâle. Otologiste distingué, notre confrère avait présidé une des séances de la section d'otologie au Congrès de Moscou.

Schwendt a été enlevé brusquement à l'affection de tous les siens à l'âge de quarante-huit ans.

Bordeaux. — Impr. G. Gounouilhou, rue Guiraude, 11.

23e ANNÉE. N° 45. 8 NOVEMBRE 1902.

REVUE HEBDOMADAIRE
DE
LARYNGOLOGIE, D'OTOLOGIE
ET DE RHINOLOGIE

UN CAS DE STÉNOSE CICATRICIELLE
LARYNGÉE ET STAPHYLO-PHARYNGÉE
DU TUBAGE DANS LES STÉNOSES FIBREUSES DU LARYNX[1]

Par le Dr SARGNON, de Lyon.

A l'occasion du rapport de M. Collinet[2] sur le traitement des sténoses fibreuses du larynx, nous avons l'honneur de publier un nouveau cas français de sténose fibreuse traitée avec succès par l'intubation; nous remercions M. Albertin, chirurgien des hôpitaux de Lyon, d'avoir bien voulu nous confier la dilatation méthodique de ce cas avant de pratiquer lui-même la libération du voile, conseillée par M. le Dr Garel, qui le premier avait vu le malade.

Observation. — *Symphyse staphylo-pharyngienne, prise pour de la syphilis acquise; sténose cicatricielle du larynx; dilatation par l'intubation; libération du voile, prothèse (procédé Albertin-Martin); apparition ultérieure d'un lupus du nez.*

Petit garçon : dix ans.

Antécédents héréditaires. — On ne trouve rien pouvant faire songer à la syphilis héréditaire.

Antécédents personnels. — L'enfant n'a pas eu jusque-là de lésion tuberculeuse nette. A six ans il allait à l'école et, dans la journée, les enfants buvaient couramment dans les mêmes verres. A cette époque il eut sur la lèvre inférieure un bouton dont la durée et

1. Travail communiqué à la Société française de laryngologie, mai 1902.

2. Collinet, Société française de laryngologie, mai 1902.

l'aspect furent inquiétants. Peu après la guérison du bouton labial le malade présenta de l'engorgement ganglionaire sous-maxillaire, des plaques blanchâtres buccales et de l'enrouement. Un médecin consulté à ce moment-là pensa à de la syphilis et administra le traitement spécifique. Néanmoins, à l'insu du médecin et des parents, il se produisit, probablement à cette époque, de la symphyse staphylo-pharyngée qui, un an après ces accidents buccaux, fut reconnue au cours d'un examen local à l'occasion d'une rougeole.

L'année suivante, à l'hôpital Lariboisière, on constate une synéchie du voile et de la paroi postérieure du pharynx, mais l'on songe à une affection *congénitale;* cette hypothèse ne semble pas probable à cause des lésions cicatricielles du voile. Six mois après, l'enfant eut une otite suppurée double, conséquence des troubles naso-pharyngés secondaires aux adhérences. L'examen, pratiqué récemment par M. le Dr Garel, lui a montré :

1° *Des lésions laryngées :* atrésie *cicatricielle* sus-glottique rendant difficile l'inspection des cordes vocales; dyspnée continuelle exagérée au moindre effort et s'accompagnant de cornage; destruction presque complète de la portion libre de l'épiglotte; voix rauque, enrouée, souvent éteinte.

2° *Des lésions du voile :* adhérence complète entre le bord libre du voile et le pharynx; sur la surface buccale du voile on aperçoit quelques lignes cicatricielles. La respiration est uniquement buccale, aussi l'enfant a-t-il fréquemment des bronchites.

M. Garel porte donc le diagnostic de *symphyse staphylo-pharyngée consécutive à des lésions syphilitiques secondo-tertiaires du voile et du pharynx.*

Le malade fut présenté dans cet état à la Société de chirurgie de Lyon dans la séance du 27 décembre 1900.

A cette époque, M. le Dr Albertin se propose, après avoir au préalable calibré le larynx par du tubage dilatateur méthodique pour éviter des accidents de suffocation opératoire :

1° De libérer les adhérences du voile;

2° D'appliquer l'appareil prothétique de M. le Dr Martin.

M. le Dr Albertin m'avait déjà confié le malade pour la dilatation du larynx; nous l'avions déjà examiné le 4 décembre 1900 et constaté les faits suivants :

La dyspnée est inspiratoire, continuelle, plus marquée dans l'effort; le petit malade peut marcher sans trop d'essoufflement, mais la course est impossible.

La rhinoscopie antérieure montre des mucosités abondantes sans

autre lésion. La paroi postérieure du pharynx et le voile sont complètement soudés; pourtant on voit du mucus sur la ligne médiane au niveau d'un petit pertuis.

L'application d'un abaisse-langue sur la partie antérieure de la langue provoque des réflexes intenses et un vomissement alimentaire; ces phénomènes se reproduisent à chaque examen laryngé ou buccal.

A l'examen laryngien, très rapidement fait à cause de ces phénomènes réflexes et de la dyspnée, nous constatons :

1° *Au larynx :* l'orifice laryngien cicatriciel apparaît lors de l'inspiration profonde seulement. On ne distingue pas les cartilages aryténoïdiens. Le toucher digital donne de meilleurs renseignements et montre *a)* l'existence d'un moignon épiglottique soudé à la base de la langue, *b)* immédiatement en arrière un orifice laryngé à grand axe transversal admettant juste l'index, *c)* la paroi postérieure de l'orifice supérieur du larynx est constituée par une espèce de membrane à direction antérieure se rabattant sur l'épiglotte. Pour bien entrer dans l'orifice laryngien, l'index doit s'insinuer entre l'épiglotte et ce voile cicatriciel, puis le repousser en arrière.

Le jour même nous décidons avec M. le Dr Albertin d'essayer le tubage dilatateur pour combattre la dyspnée et, en cas d'insuccès, la section, avec des ciseaux courbes guidés sur le doigt, de la membrane cicatricielle interaryténoïdienne, avec dilatation ultérieure en cas de besoin. Le jour même nous procédons à l'intubation, les instruments à trachéotomie étant, selon notre habitude, tout prêts en cas de nécessité. Pas de cocaïnisation préalable.

Comme le malade, fort intelligent, a parfaitement compris ce qu'on lui demande et se laisse bien faire, on ne le fait pas tenir. Nous essayons de passer un tube d'O'Dwyer pour enfant de huit à douze ans; le doigt a de la peine à maintenir écartée la membrane postérieure et le tube fait fausse route dans l'œsophage. Nous laissons reposer le malade un quart d'heure, puis nous passons le tube d'O'Dwyer pour enfant de quatre à cinq ans; pas de sensation d'obstacle franchi, mais au contraire nous avons la sensation que le tube est trop petit pour les portions glottiques et sous-glottiques. Ultérieurement la respiration est gênée par l'expulsion de nombreuses mucosités mêlées de quelques filets de sang; quintes de toux abondantes; l'enfant est agité. Au bout de dix minutes nous constatons avec le doigt que le tube est descendu au-dessous de l'orifice supérieur. Nous le retirons au moyen de la ficelle que nous avons l'habitude de laisser.

[illegible]

ment en cas d'obstruction du tube. Alimentation presque exclusivement rectale.

13 décembre. — L'enfant va bien, le tube resté en place est bien supporté.

14 décembre. — Après quarante-cinq heures de tubage nous enlevons le tube qui vient à la première traction sur la ficelle sans résistance aucune; on fait courir l'enfant pendant dix mètres sans essoufflement ultérieur. On reprend l'alimentation habituelle.

18 décembre. — Le malade respire toujours bien et peut courir un moment sans être essoufflé. On décide donc de ne pas le retuber, et M. le Dr Albertin entreprendra sous peu la libération des adhérences.

21 décembre. — Pas de dyspnée après la course comme précédemment. La voix reste toujours voilée.

23 décembre 1900. — Même état. Il existe du mucus dans la profondeur des fosses nasales. A l'examen laryngoscopique, pratiqué très difficilement à cause des vomissements, on constate que l'orifice supérieur du larynx est notablement plus large; les cordes ne sont toujours pas visibles. Toujours pas de dyspnée, même après la course.

21 mai 1901. — L'enfant va toujours bien, pas de dyspnée. M. Albertin procède à la libération du voile et à la mise en place de l'appareil prothétique de M. le Dr Martin, de Lyon, suivant le manuel opératoire décrit dans la thèse de Roussel[1]. La libération du voile se fait avec l'anesthésie locale à la cocaïne. *Pas de complications asphyxiques au cours de l'intervention.*

L'appareil Martin est laissé quarante jours en place; des lavages du nez et des gargarismes ont été faits régulièrement tous les jours pendant ce temps. Le malade quitte le service, mais présente à l'entrée des narines de petites ulcérations ressemblant à de l'impétigo.

29 avril 1902. — Le malade est rentré dans le service de M. Albertin, il y a huit jours, avec une ulcération lupique nette de la lèvre et de l'entrée des narines. La symphyse du voile ne s'est pas reproduite, mais l'orifice créé par la libération s'est très réduit par soudure latérale; néanmoins la respiration nasale est facile et les mucosités naso-pharyngées s'écoulent assez bien. Notre malade est actuellement en traitement pour son lupus et M. Albertin se propose de compléter plus tard la libération latérale pour augmenter l'étendue de l'orifice pharyngo-nasal.

1. Roussel, Thèse de doctorat, Lyon 1899.

Nous en concluons donc que :

1° Les régions glottiques et sous-glottiques sont libres;

2° Il n'y a pas de spasme des cordes;

3° L'obstacle semble uniquement constitué par le voile cicatriciel interaryténoïdien.

Nous avons utilisé pour le tubage, selon notre habitude, la petite pince Ferroud-Rabot.

Nous laissons le tube quelques minutes seulement pour habituer l'enfant au port de l'appareil, la respiration se fait notablement mieux qu'avant le tubage.

6 décembre. — Malade non tenu; nouveau tubage réussi du premier coup avec le tube court de Bayeux pour enfant de douze ans. Pas de vomissement après l'intubation, l'enfant respire bien, on laisse la ficelle. L'exploration au doigt montre que le tube est bien en face. L'enfant tousse et expulse des mucosités mêlées de quelques filets de sang pendant une demi-heure environ; il peut boire, sans tousser beaucoup, à la cuillère dans la position couchée. On laisse le tube en place et on alimente l'enfant avec des lavements alimentaires et médicamenteux (lait, œufs, vin, iodure et un peu de bromure); on ajoute aussi des lavements désaltérants. Par la bouche il prend seulement un peu d'eau donnée par cuillerées.

Le tubage a été fait à onze heures du matin, le tube reste en place jusqu'au lendemain soir quatre heures, soit vingt-quatre heures de tubage. A ce moment, suffocation par obstruction brusque du tube qu'on enlève aussitôt en tirant sur le fil; le tube est obstrué par un crachat très épais qui nécessite un fort jet d'eau pour son extraction. Nous devons ajouter que dans ce cas, contrairement à notre habitude, nous n'avions pas fait faire de pulvérisations humides autour de l'enfant.

Ultérieurement, le malade n'a pas de dyspnée même après une marche rapide dans la salle; il se trouve notablement soulagé. Le tube n'a pas été expulsé, car l'enfant s'est laissé persuader et n'a pas tiré sur la ficelle (chose assez difficile à obtenir habituellement).

8 décembre. — On reprend l'alimentation normale.

12 décembre. — L'enfant va toujours bien. Pas de dyspnée. On essaye de le tuber avec le plus petit numéro de la série adulte; insuccès. Le plus gros numéro de la série Bayeux passe de suite sans forcer. Quelques crachats mêlés de sang. L'enfant tousse peu après le tubage.

On fait faire des pulvérisations pendant une demi-heure toutes les deux heures avec un grand pulvérisateur à vapeur. Le fil est laissé à demeure et l'enfant laissé au lit et surveillé continuelle-

ment en cas d'obstruction du tube. Alimentation presque exclusivement rectale.

13 décembre. — L'enfant va bien, le tube resté en place est bien supporté.

14 décembre. — Après quarante-cinq heures de tubage nous enlevons le tube qui vient à la première traction sur la ficelle sans résistance aucune; on fait courir l'enfant pendant dix mètres sans essoufflement ultérieur. On reprend l'alimentation habituelle.

18 décembre. — Le malade respire toujours bien et peut courir un moment sans être essoufflé. On décide donc de ne pas le retuber, et M. le Dr Albertin entreprendra sous peu la libération des adhérences.

21 décembre. — Pas de dyspnée après la course comme précédemment. La voix reste toujours voilée.

23 décembre 1900. — Même état. Il existe du mucus dans la profondeur des fosses nasales. A l'examen laryngoscopique, pratiqué très difficilement à cause des vomissements, on constate que l'orifice supérieur du larynx est notablement plus large; les cordes ne sont toujours pas visibles. Toujours pas de dyspnée, même après la course.

21 mai 1901. — L'enfant va toujours bien, pas de dyspnée. M. Albertin procède à la libération du voile et à la mise en place de l'appareil prothétique de M. le Dr Martin, de Lyon, suivant le manuel opératoire décrit dans la thèse de Roussel[1]. La libération du voile se fait avec l'anesthésie locale à la cocaïne. *Pas de complications asphyxiques au cours de l'intervention.*

L'appareil Martin est laissé quarante jours en place; des lavages du nez et des gargarismes ont été faits régulièrement tous les jours pendant ce temps. Le malade quitte le service, mais présente à l'entrée des narines de petites ulcérations ressemblant à de l'impétigo.

29 avril 1902. — Le malade est rentré dans le service de M. Albertin, il y a huit jours, avec une ulcération lupique nette de la lèvre et de l'entrée des narines. La symphyse du voile ne s'est pas reproduite, mais l'orifice créé par la libération s'est très réduit par soudure latérale; néanmoins la respiration nasale est facile et les mucosités naso-pharyngées s'écoulent assez bien. Notre malade est actuellement en traitement pour son lupus et M. Albertin se propose de compléter plus tard la libération latérale pour augmenter l'étendue de l'orifice pharyngo-nasal.

1. Roussel, Thèse de doctorat, Lyon 1899.

Probablement aussi il emploiera un appareil prothétique plus large pour éviter la reproduction de la soudure latérale et laissera l'appareil plus longtemps en place avec ablation momentanée pendant vingt-quatre heures pour pouvoir faire un nettoyage complet du nez et du pharynx.

L'examen du larynx, pratiqué au laryngoscope et au doigt, montre que l'orifice supérieur du larynx est aussi irrégulier et cicatriciel qu'au début et ne ressemble en rien à un orifice normal. D'ailleurs, il est très difficilement vu à cause des nausées produites immédiatement par l'examen. La dyspnée ne reparaît même pas après la course, l'enfant a notablement grandi, la voix est toujours bien éteinte.

20 août 1902. — Le malade va bien; la respiration est bonne; pas de dyspnée; la voix est plus forte; l'orifice staphylo-pharyngé ne s'est pas rétréci davantage; le lupus nasal se cicatrise; il persiste encore une ulcération lupique de la lèvre supérieure.

En somme, cette observation présente comme points intéressants :

1° *La difficulté du diagnostic.*

En règle générale, en pareil cas, on pense presque toujours à de la syphilis, soit héréditaire tardive, soit acquise. Dans ce cas, en particulier, les lésions nasales ultérieures font penser à de la tuberculose ulcéreuse du pharynx et du larynx ayant amené des adhérences et de la symphyse staphylo-pharyngienne.

En effet, outre la syphilis, cause habituelle, pour ne pas dire presque constante, de pareilles lésions, il faut accuser quelquefois un processus tuberculeux. Cette question a été agitée, à propos de la présentation de notre petit malade, à la Société de chirurgie de Lyon (séance du 17 janvier 1901).

M. Ruotte relate la fréquence des symphyses staphylo-pharyngiennes en Algérie par lésions syphilitiques héréditaires tardives.

M. Horand incrimine presque toujours, en pareil cas, la syphilis, et M. Aubert surtout la syphilis acquise, car les enfants atteints de syphilis congénitale meurent tous jeunes.

M. Vallas, dans cette même séance, fait remarquer la fréquence de la syphilis acquise en pareil cas.

M. Jaboulay fait des réserves sur l'étiologie parfois tuberculeuse de ces symphyses.

Pour clore cette discussion, il faut donc admettre, à côté de la symphyse staphylo-pharyngienne d'origine syphilitique, que la tuberculose peut exceptionnellement amener un pareil processus scléreux.

2° *Quelles sont les indications opératoires en pareil cas?* Elles ont été nettement posées par M. Albertin dans la même séance de la Société. Après avoir constaté que le chirurgien a souvent la main forcée par la gravité des symptômes locaux ou généraux, conséquences de la symphyse staphylo-pharyngée (troubles pulmonaires, troubles de déglutition, coryzas chroniques et surtout troubles auditifs graves), il distingue deux formes :

a) *La forme cicatricielle passive.* — Dans ce cas, tout phénomène inflammatoire a complètement disparu et le travail de rétraction fibreuse est arrêté. C'est là l'indication typique pour la libération sanglante, car le résultat opératoire reste acquis malgré un certain degré de rétraction cicatricielle ultérieure.

b) *La forme sclérosante active.* — Il se produit encore du tissu de cicatrice; dans ce cas, il faut donner le traitement ioduré et savoir que l'opération donne parfois des échecs nécessitant de nouvelles libérations.

3° *Dans ce cas, le tubage nous a donné de très beaux résultats,* puisqu'il a suffi de deux séances de dilatation, l'une de vingt-quatre heures et l'autre de quarante-cinq heures de durée pour supprimer totalement la dyspnée et permettre au chirurgien d'intervenir sans trachéotomie préalable et sans crainte de complications dyspnéiques graves au cours de la libération des adhérences. Dans ce cas, il n'y avait pas de spasme des cordes, tout au moins lors de l'introduction du tube. C'est donc le fait seul de la dilatation méthodique de

l'orifice supérieur du larynx qui a produit ce résultat, à moins d'admettre un spasme de l'orifice supérieur cicatriciel du larynx.

Ajoutons aussi que, dans l'intubation, nous sommes de plus en plus partisan du non-retrait de la ficelle, de l'emploi méthodique des pulvérisations humides pour éviter l'obstruction du tube, et de la nécessité absolue d'une surveillance intelligente et continue tant que le tube reste en place. Si notre opéré n'avait pas été surveillé, la mort était certaine par obstruction du tube.

4° *En présence de pareilles lésions, et d'une façon générale en présence d'une sténose fibreuse du larynx, dans quel cas faut-il employer une méthode aussi simple et aussi inoffensive que la dilatation par le tubage d'O'Dwyer?*

Nous avons déjà eu l'occasion, au cours de notre internat et ultérieurement dans le service de notre maître M. le Dr Garel surtout, de traiter ainsi une série de sténoses de nature cicatricielle. Tous ces cas ont été publiés dans notre thèse de doctorat (*Tubage et trachéotomie en dehors du croup*, 1899).

Nous avons ainsi traité deux cas de syphilis laryngée tertiaire chronique (à allure fibreuse) avec succès; dans un autre cas nous ne pûmes passer, car les phénomènes cicatriciels, très intenses, nécessitèrent une résection complète du larynx, avec mise en place du larynx artificiel de M. Martin (cas de M. Jaboulay).

Dans quels cas pouvons-nous employer l'intubation pour les sténoses cicatricielles du larynx?

Par intubation, nous entendrons ici surtout l'intubation d'O'Dwyer, bien que dans nombre de cas la dilatation avec les sondes et les olives de Schrötter ait donné de bons résultats.

Dans les laryngites chroniques suffocantes accompagnées de processus fibreux, notamment dans le sclérome laryngien, lésion que nous n'avons pas l'habitude de voir en France, le tubage d'O'Dwyer a été rarement employé (observations de Schmiegelow, de Bokaï, de Masseï). Les auteurs emploient

surtout la dilatation avec les sondes de Schrötter qui descendent plus bas ; d'autres emploient des méthodes sanglantes (laryngo-fissure).

Les lésions cicatricielles du larynx ont donné beaucoup plus souvent l'occasion de tuber avec succès (soit comme tubage d'urgence, soit comme tubage dilatateur). Signalons notamment O'Dwyer, Lefferts, Rosenberg, Arnold, Masseï et ses élèves, Simpson, Egidi, Pitts et Brooks, Dillon Brown, O'Roë, Bokaï, Scheier, Schmiegelow, Bonain, Garel. Nous-même, ainsi qu'il est signalé plus haut, avons obtenu plusieurs succès par cette méthode. M. le professeur Masseï, dans son étude récente sur les affections parasyphilitiques du larynx, insiste sur cette méthode qu'il emploie fréquemment.

Dans son ouvrage, Perez Avendano[1] signale très rapidement cette indication, bien étudiée dans le traité récent du Dr Bonain[2]. Il rappelle entre autres la première observation de ce genre due à O'Dwyer lui-même (1885). Il s'agissait d'une sténose syphilitique cicatricielle du larynx tellement serrée, qu'il fallut plusieurs années de dilatation méthodique pour obtenir un résultat complet. C'était chez une femme âgée de quarante ans.

Bonain cite également un cas personnel guéri en quinze jours.

La plupart de ces observations sont résumées dans notre thèse de doctorat (Lyon, 1899).

La *tuberculose* laryngienne produit rarement des sténoses fibreuses, et l'observation que nous venons de publier, prise tout d'abord pour de la syphilis, en est un exemple fort rare.

Dans ces cas exceptionnels, le tubage est indiqué comme méthode d'urgence et comme méthode de dilatation. Par contre, dans les sténoses tuberculeuses laryngiennes en évolution (formes ulcéreuse, infiltrante, végétante) nous consi-

1. Perez Avendano, *Intubation du larynx*. Paris, 1902.
2. Bonain, *Traité de l'intubation du larynx chez l'enfant et chez l'adulte* (Félix Alcan, édit., 108, boulevard Saint-Germain, Paris, 1902).

dérons l'intubation comme contre-indiquée, car elle est le plus souvent mal supportée et la lésion est trop difficilement curable.

Pour guérir les sténoses cicatricielles après la trachéotomie, les auteurs ont fréquemment recours au tubage, notamment Ranke, Anderson, Chiari, Cholmeley, Gampert, Graser, Guyer, Illberg, Masseï, O'Dwyer, Pitts et Brooks, Rosenberg, Schmiegelow, Toti, Wascham, Rabot, Féroud, Bokaï, Delavan, Kilian, Egidi.

Bonain, dans son récent traité, signale aussi quelques cas personnels traités par cette méthode.

On a pu ainsi guérir complètement des malades indécanulables, des canulards porteurs parfois d'une canule depuis trois et cinq ans (Pitts et Brooks), et même six ans (Bokaï).

L'intubation réussit très bien après trachéotomie non seulement dans les rétrécissements purement fonctionnels, mais aussi dans les rétrécissements réels anatomiques. Si ce dernier est peu serré, il suffira de quelques jours d'intubation; dans le cas contraire, la dilatation sera beaucoup plus longue.

L'intubation est également indiquée pour maintenir la dilatation, quand le chirurgien est obligé de faire une intervention sanglante laryngienne dans certains cas de sténose très serrée après trachéotomie.

Parfois même les sténoses cicatricielles, consécutives au tubage fait d'urgence dans certaines laryngites aiguës (la diphtérie par exemple), sont justifiables du tubage dilatateur prolongé (O'Dwyer, 1897). Ce dernier conseille alors le port de tubes de petit calibre et de forme appropriée, par exemple de tubes dont la tête répond à l'âge du patient, tandis que le renflement et le calibre, en général, sont d'un ou deux numéros au-dessous.

Dans les cas de brides fibreuses très accentuées, de membranes congénitales ou cicatricielles, le tubage sert utilement à maintenir et à augmenter l'ouverture produite par la section de l'obstacle (section endolaryngée, laryngo-fissure).

Dans notre thèse, nous avons relaté et résumé une série d'observations prouvant le bien fondé de ces multiples indications.

Comment agit l'intubation dans les sténoses fibreuses du larynx ?

D'une façon générale, il nous faut distinguer deux cas : les *sténoses fibreuses en évolution* et les *sténoses fibreuses définitives.*

1° Dans le premier cas, l'intubation agit véritablement comme méthode dilatatrice en calibrant le larynx, dont la forme et les dimensions normales sont à peu près maintenues.

La dilatation agit bien mieux dans ces formes syphilitiques, car le traitement, donné simultanément, arrête l'évolution de la maladie. Il faut laisser le tube en place trois ou quatre jours si possible et renouveler souvent la dilatation jusqu'à guérison complète pour éviter toute récidive, qui sera soigneusement surveillée.

2° Dans les sténoses fibreuses définitives du larynx, les unes sont relativement souples et dilatables : en pareil cas, l'intubation donne des succès et agit en produisant de la dilatation et aussi en supprimant le *spasme,* complication si fréquente des sténoses fibreuses. Si, au contraire, on a affaire à des sténoses définitives très serrées, l'intubation, difficile à effectuer, supprime bien le spasme, mais produit une dilatation seulement passagère, comme la bougie qui dilate un rétrécissement urétral serré.

Souvent une opération préalable (section endolaryngée ou laryngo-fissure) permet la dilatation ultérieure par le tube.

En tout cas l'intubation dans les sténoses fibreuses *très serrées* définitives ne suffit habituellement pas à elle seule pour rendre au larynx son calibre et sa forme normale.

En résumé, nous pouvons conclure d'une façon générale que, dans les sténoses cicatricielles du larynx et de la partie supérieure de la trachée, le tubage d'O'Dwyer est indiqué si la

sténose est peu serrée; dans les sténoses très serrées, il sert à maintenir la dilatation après section de l'obstacle.

Il est contre-indiqué si le malade supporte mal le tube (douleurs chez les nerveux, détubages spontanés fréquents), s'il y a des obstables graves du pharynx et de l'orifice supérieur du larynx, ou de la sténose trachéale basse, qui annule la dilatation du segment sus-jacent.

Aussi comprenons-nous l'enthousiasme d'O'Dwyer qui, le premier, dès 1885, dans le cas de sténose syphilitique chronique cité plus haut, emploie sa méthode avec un tel succès que deux ans après il écrit ces fières paroles :

« Si l'intubation du larynx subissait un échec complet dans le traitement du croup, je me trouverais néanmoins largement récompensé des sacrifices de temps et d'argent que j'ai faits pour la développer, car je crois qu'elle constitue la méthode la plus pratique et la plus rationnelle que l'on ait imaginée jusqu'à présent pour la dilatation du rétrécissement chronique de la glotte. »

SOCIÉTÉ DE LARYNGOLOGIE DE LONDRES

Séance du 7 mars 1902.

M. C. Creswell Baber, Président.

M. E. Fitz-Gerald Powell. — **Un cas de paralysie récurrentielle complète chez un homme de vingt-quatre ans ayant récidivé après une période de guérison.** *(Case of complete recurrent laryngeal paralysis in a male aged 24, which had reappeared apter a period of recovery).*

Le malade, vu pour la première fois le 30 décembre 1901, se plaignait alors d'une aphonie subite survenue deux jours auparavant, le 28 décembre. Il ne put donner aucune explication de cette perte de la voix.

Un interrogatoire plus serré apprit qu'au mois de février ou de mars 1901, le malade perdit subitement la voix et devint aphone. A cette époque, il ne se portait pas très bien, et, quelques jours

plus tard, il fut pris d'un coryza aigu avec fièvre que son médecin attribua à une attaque de grippe.

Le malade avait été soigné d'abord par le Dr Bronner, de Bradford; trois mois après, la voix revint complètement et demeura dans cet état jusqu'au 28 décembre, quand il devint de nouveau aphone.

Pas d'antécédents syphilitiques; rien d'anormal dans la poitrine. Le malade se plaint maintenant de céphalées périodiques et de névralgies sus-orbitaires. Éperon de la cloison à droite et polypes occasionnant une obstruction du nez.

Malgré l'examen le plus attentif, on ne peut trouver la moindre explication de la cause de cette paralysie complète de la corde gauche; celle-ci est en position cadavérique, son bord interne étant recourbé et la concavité regardant la ligne médiane. Autant que l'observation permet de l'affirmer, les causes ordinaires qui produisent habituellement cette paralysie font complètement défaut.

En ce qui concerne le traitement, l'auteur enleva les polypes et l'éperon et prescrivit la strychnine et l'iodure de potassium à la dose journalière de 1 gramme.

Le 19 février, la paralysie était encore complète, et le 5 mars, la corde se mouvait légèrement; le malade affirme que le 22 février, sa voix s'améliora subitement et qu'elle est, à l'heure actuelle, beaucoup meilleure, quoique encore enrouée et faible.

Sir Felix Semon dit que la cause la plus probable de cette paralysie est une névrite périphérique. L'histoire d'un accès de grippe dans ce cas suffit pour nous expliquer la survenue de la première attaque paralytique. Le nerf étant resté ensuite affaibli, une récidive de la paralysie sous l'influence d'une cause quelconque n'est nullement improbable : un effort extra-vocal de la part du malade, un refroidissement, même léger, auront suffi pour produire une telle récidive. Il est généralement admis à l'heure actuelle que la névrite périphérique est une cause fréquente de paralysies laryngées. M. Semon a récemment lu une monographie intéressante, par le Dr Cahn, de Strasbourg, qui cherche à démontrer que la névrite périphérique est la cause la plus fréquente des paralysies laryngées du tabes. Quoi qu'il en soit, le sujet est un cas très intéressant, qui mérite d'être observé de près.

M. F. G. Powel demande à M. Semon quelle est, d'après lui, la cause de cette névrite périphérique. Doit-on considérer l'influenza comme la cause de cette paralysie? Si la première attaque de paralysie a été précédée d'un accès de grippe sur lequel le malade ne nous fournit que des renseignements vagues, il est certain que l'influenza ne peut être incriminée à l'occasion de la récidive de la paralysie.

Sir Felix Semon, en réponse à la question de M. Powell, dit qu'il considère la toxine de l'influenza comme la cause de cette névrite périphérique.

M. Fitz-Gerald Powell. — **Un cas d'hématome de la corde vocale chez une femme de vingt-neuf ans** (*Case of haematoma of the vocal cord in a female aged 29*).

La malade est venue consulter l'auteur le 4 mars dernier, se plaignant d'enrouement et d'aphonie survenus subitement dans le courant du mois de février. A l'examen du larynx, on trouva la corde gauche imparfaitement mobile et une extravasation sanguine sur toute sa longueur, formant ce que les auteurs ont décrit sous le nom d'hématome de la corde. Le nez, le pharynx et le larynx étaient le siège d'une inflammation chronique. La malade avait déjà une fois perdu la voix, il y a trois ans, mais elle l'avait recouvrée au bout de six mois de traitement.

M. de Havilland Hall demande si la survenue des hémorragies coïncidait avec la période menstruelle ou s'il existait quelque trouble cataménial, parce que la plupart de ces cas s'observent chez les femmes et soit coïncident, soit précèdent la ménopause ou quelque trouble menstruel.

M. Dundas Grant dit que quelques-uns de ses anciens collègues de la Société se rappelleront probablement un cas identique à celui de M. Powell qu'il a présenté autrefois à la Société et où l'hématome avait récidivé plusieurs fois. Autant qu'il peut s'en souvenir, l'hématome était associé à la menstruation, mais, n'ayant pas eu l'occasion de consulter ses notes, il ne sera pas très affirmatif sur ce point. Le cas a été d'ailleurs relaté dans les *Comptes rendus* de la Société (vol. I, p. 2). Dans la suite se développa un petit angiome à peu près à la réunion du tiers antérieur et du tiers moyen de la face supérieure de la corde gauche. La malade partit quelque temps après pour l'Afrique du Sud et l'auteur n'a plus eu de ses nouvelles.

M. Donelan croit que l'affection est le résultat d'une attaque de grippe dont la malade souffre encore. Il a traité pour l'influenza deux malades — tous les deux des hommes — chez qui on vit se produire consécutivement un hématome et une toux violente. Quelques-unes des veines sous-glottiques étaient gonflées, et donnèrent lieu à une hémorragie trachéale.

M. F. P. Powell avoue avoir oublié d'interroger la malade sur ses époques menstruelles; il comblera cette lacune prochainement. En ce qui concerne la question d'influenza, il croit avoir compris que le dernier orateur voulait dire que l'influenza avait été la cause de l'extravasation sanguine par un mécanisme autre qu'un traumatisme produit par la toux.

M. Willcocks. — **Un cas de paralysie de la corde gauche** (*Case of paralysis of the left vocal cord*).

Le malade, employé des postes et âgé de quarante-cinq ans, se

plaignait de tousser et d'être enroué depuis le mois de décembre. A l'examen du larynx on trouva la corde gauche complètement paralysée; les deux cordes étaient blanches et il n'existait point de gonflement local dans le larynx. Pas d'histoire de syphilis ni aucun signe de compression intra-thoracique, tel qu'anévrysme ou tumeur.

M. de Havilland Hall dit qu'on ne doit pas oublier la possibilité d'une névrite périphérique dans ce cas. A l'âge de quarante ans une paralysie de la corde gauche indique, avec de grandes probabilités, un anévrysme. Il rapporte à ce propos un cas de Fincham où le seul signe d'un anévrysme ayant existé depuis près d'un an fut la position cadavérique de la corde. Ultérieurement se développèrent chez le malade les signes physiques de l'anévrysme auquel il succomba.

M. de Santi a présenté à la Société, il y a deux ans, un cas semblable que sir Felix Semon considère comme un anévrysme malgré l'absence des signes physiques. La malade fut radiographiée et la radiographie a montré une dilatation très marquée de la crosse de l'aorte.

Sir Felix Semon dit avoir observé avec une fréquence relative la production de paralysies laryngées dans des cas où l'anévrysme avait été si petit qu'en pratique on ne pouvait obtenir aucun signe physique. L'absence des signes physiques d'anévrysme dans le thorax ne prouve nullement qu'il n'en existe pas un. A ce propos, Sir Semon rappelle un cas instructif qui mérite d'être retenu. Il y a plusieurs années, le directeur d'une école publique vint le consulter pour de fréquentes fatigues de la voix. A l'examen de la gorge, M. Semon trouva une paralysie de l'abducteur gauche. Il examina alors le thorax et pensa avoir trouvé une petite zone de matité au niveau de la partie inférieure du sternum. Mais, sauf cette matité, il n'y avait aucun autre signe physique. Malgré cela, l'auteur suspecta la présence d'un anévrysme. Le docteur Ord, de Saint Thomas Hospital, que le malade était allé consulter, fut de l'avis de sir Semon et diagnostiqua un anévrysme probable. A cette époque, le patient était sur le point d'entreprendre un voyage en Suisse pour y passer les vacances. MM. Ord et Semon lui conseillèrent de rentrer chez lui, de se reposer et de suivre un traitement. Le médecin ordinaire du malade, à qui ils avaient fait connaître leur opinion sur ce cas, leur répondit qu'il n'avait point à recevoir l'avis de ses confrères de Londres, qui ne faisaient qu'effrayer les malades, et qu'il engageait fortement le patient à faire son voyage projeté en Suisse. Celui-ci partit, en effet, et environ un mois après il mourut des suites d'une hémorragie occasionnée par la rupture d'un petit anévrysme.

M. Donelan a présenté à la Société, en juin 1901, le spécimen d'un cas d'anévrysme de l'aorte où une paralysie de la corde gauche avait été le seul signe pendant la vie du malade. Le malade était un Italien âgé de trente-neuf ans, venu se faire examiner par lui. La paralysie de la corde lui suggéra tout de suite l'idée d'un anévrysme. Le lendemain matin, le malade fut subitement pris d'un accès qui présentait toutes les apparences

d'un accès d'angine de poitrine, tombe rapidement dans le collapsus et mourut au bout de deux heures. A l'autopsie on trouva à la partie postéro-supérieure de l'aorte, immédiatement en dehors de la sous-clavière, un petit anévrysme de forme ovalaire comprimant le récurrent.

M. Willcoks a vu le malade pour la première fois il y a un mois et l'a examiné avec beaucoup de soins; l'idée d'un anévrysme s'est naturellement imposée à son esprit, mais l'absence de tout signe physique l'a laissé hésitant quant à son existence; il a montré le malade à quelques-uns de ses collègues de Charing Cross et ils étaient tous d'avis qu'il n'y avait, quant à présent, aucun signe manifeste de dilatation aortique.

M. H. Betham Robinson. — **Cas de sténose laryngée due à une contraction cicatricielle de la région interaryténoïdienne** *(Case of laryngeal stenosis due to cicatricial contraction in interarytænoid region).*

Le malade, jeune homme de vingt ans, vint consulter l'auteur pour une difficulté de la respiration. D'après les dires du malade, après une diphtérie très grave, survenue il y a quelques années, il était devenu complètement aphone; l'aphonie disparut lentement et progressivement. Il y a quelques mois, la voix était encore criarde, mais depuis peu elle s'améliora considérablement et à l'heure actuelle il ne persiste que de l'enrouement.

L'examen fait constater une large perforation de la cloison nasale portant à la fois sur le cartilage et l'os, et une destruction de la luette. Dans le larynx, on trouve une légère rougeur catarrhale des cordes vocales, mais le trait caractéristique est la perte de l'abduction des cordes aux inspirations profondes, accompagnée d'un certain degré de stridor. A la phonation, les cordes se rapprochent, excepté entre les aryténoïdes. Cet état du larynx est dû à un tissu cicatriciel passant entre les aryténoïdes et résultant évidemment d'une inflammation antérieure. Quoiqu'on n'ait pu obtenir de renseignements précis sur la syphilis, celle-ci explique suffisamment les trois lésions mentionnées ci-dessus.

M. Le Président dit que la question est de savoir qui, de la syphilis ou de la diphtérie, est la cause de l'affection; la lésion nasale peut avoir été occasionnée par la diphtérie; il en est de même de la lésion laryngée. Il propose donc une trachéotomie d'urgence.

Sir Felix Semon attire l'attention sur l'adhérence entre l'extrémité postérieure des cordes vocales, sur une toute petite étendue, juste au-dessus du repli interaryténoïdien. En supposant qu'elle soit tant soit peu plus bas, on pourrait la considérer comme cause d'une paralysie bilatérale des dilatateurs de la glotte. Ce cas lui en rappelle un autre bien connu de M. Sidlo,

de Vienne, où l'on avait porté un diagnostic semblable et après la mort du malade on trouva une cicatrice à la paroi postérieure du larynx. Le cas auquel il vient de faire allusion est extrêmement instructif, car il montre combien il est prudent, quand les cordes sont rapprochées, de ne pas se hâter de conclure à une lésion d'origine nerveuse et de se rappeler la possibilité d'une origine mécanique. Quant au cas actuellement en discussion, sir Semon croit que la perforation de la cloison et l'absence de la luette rendent son origine diphtérique très douteuse; bien au contraire, toutes les présomptions sont en faveur de la syphilis.

M. Dundas Grant admet qu'il s'agisse ici d'un cas de périchondrite, telle qu'on l'observe dans la fièvre typhoïde; il existe une ulcération décubitale par pression des cartilages l'un contre l'autre. Si on laisse le malade dans l'état où il est, il court un grand danger; l'auteur ne croit cependant pas qu'une opération amène un soulagement considérable.

M. Saint-Clair Thomson se prononce en faveur de l'origine diphtérique de la lésion; pour lui, la syphilis, en l'absence d'antécédent précis, n'est rien moins que prouvée. Comme le président, il conseille une trachéotomie d'urgence.

M. Robinson considère toutes les lésions dont le malade est porteur comme dues à la syphilis. En ce qui regarde la question d'une opération, il a exposé au malade, qui est instituteur stagiaire, et à ses parents la gravité du cas et les dangers que leur enfant courait, mais ils ont repoussé toute idée d'une intervention quelconque vu que les moyens d'existence du malade dépendent de la conservation de sa voix.

M. Adolph Bronner. — **Coupes d'une tumeur tuberculeuse de la muqueuse du cornet moyen droit chez un homme de cinquante ans** *(Sections of tuberculous growth of mucous membrane of right middle turbinal in a man aged 50).*

Le malade à qui la tumeur a été enlevée vint consulter l'auteur pour la première fois le 20 juin 1901. Il se plaignait alors d'une obstruction nasale intermittente datant de quelques années et d'un écoulement dans la gorge. Son odorat n'a jamais été parfait, mais le sens du goût est bien conservé. Le malade rapporte l'histoire d'une ulcération dont il avait été atteint il y a un an. Depuis quelques semaines, l'état du nez a empiré et il éprouve des douleurs sur le dos du nez. Il y a quinze ou vingt jours il a constaté une mauvaise odeur provenant de la fosse nasale droite.

Le sommet d'un des poumons est malade. Les deux fosses nasales étaient obstruées par la muqueuse tuméfiée des cornets inférieurs. Celle-ci a été enlevée à l'anse et au galvano.

Le 25 *juin*, on trouva le cornet moyen droit très gonflé et sa surface muqueuse le siège d'une large ulcération. Ablation d'un

fragment suivie d'application d'acide trichloracétique et d'insufflation d'aristol.

Le 25 *septembre,* le cornet moyen droit était encore tuméfié, mais l'ulcération avait disparu.

L'Association des recherches cliniques a rapporté que « la tumeur consistait en granulations tuberculeuses où se trouvaient un grand nombre de tubercules miliaires, avec des cellules géantes ».

M. Saint-Clair Thomson dit que la tuberculose du cornet moyen est extrêmement rare. Le meilleur travail qu'il connaisse sur le tubercule primitif du nez est celui de Steward, paru dans le *Guy's Hospital Reports;* il résulte de cette étude que la tuberculose primitive du nez attaque généralement la cloison : vient ensuite, par ordre de fréquence, le cornet inférieur, mais la tuberculose du cornet moyen est une véritable rareté pathologique.

M. P. de Santi. — **Un cas de syphilis tertiaire intra-nasale où le sinus frontal droit a été ouvert à deux reprises avec des résultats négatifs** *(Case of tertiary intranasal syphilis in which the right frontal sinus had bun opened twice with negative results).*

La malade, âgée de quarante-cinq ans, est venue consulter l'auteur il y a cinq semaines pour de violentes douleurs à la tête et à la racine du nez, et pour un écoulement fétide du nez accompagné de temps à autre d'expulsion de morceaux d'os.

La malade s'est mariée à dix-sept ans; elle a eu trois fausses couches et un accouchement prématuré de sept mois d'un enfant mort-né.

Il y a neuf ans, elle fut prise d'un écoulement de la fosse nasale gauche et d'un gonflement intermittent du dos du nez; les matières contenaient de petites masses dures de couleur verdâtre; peu après s'établit du côté droit un écoulement semblable, où l'on trouvait souvent des fragments d'os; depuis, cet écoulement persistait et allait de mal en pis.

Il y a trois ans et demi, la malade fut prise d'une paralysie faciale qui, après être survenue subitement, disparut entièrement au bout de dix-huit mois.

En 1901, la patiente fut hospitalisée à la Clinique de l'University College, service du Dr Johnson, pour un écoulement nasal avec céphalées et douleurs dans la région frontale droite et sur le dos du nez. Il existait, à cette époque, une légère diminution de la sensibilité tactile dans la partie gauche du corps, et une parésie

apparente des muscles de la face du même côté. A l'exploration, les sinus frontal et maxillaire droits ont été trouvés sains.

La malade quitta l'hôpital, non améliorée, le 25 septembre 1901, et se fit admettre à Charing Cross Hospital, dans le service du Dr Waterhouse. Là, on pratiqua une cure radicale du sinus frontal, mais on ne trouva que peu de pus; la muqueuse était épaissie et enflammée. Une tentative de passer un drain dans l'infundibulum est demeurée sans succès et on dut y suppléer par une lanière de gaze. Le sinus frontal a été bourré de gaze et la plaie pansée comme à l'ordinaire. Le troisième jour on put passer dans l'infundibulum une sonde n° 2; cette opération a été répétée tous les jours, et les parties lavées à l'eau boriquée. La fétidité diminua, et après quelques jours de traitement, la malade expulsa un gros morceau d'os nécrosé qui était formé de la masse latérale et des cellules ethmoïdales. La plaie opératoire se ferma peu à peu et guérit. La malade quitta l'hôpital le 10 octobre, sans être améliorée. A l'heure actuelle, elle se plaint de violentes céphalées, d'insomnie, de diarrhée et d'une sensation de suffocation. Les céphalées paraissent localisées aux régions frontales et à la racine du nez.

L'examen du nez montre une large eschare vert foncé dans la partie postérieure des cavités nasales; les masses latérales sont en partie détruites, mais la cloison est intacte.

M. de Santi croit que l'affection est d'origine syphilitique; la malade, il est vrai, a pris de l'iodure à hautes doses, mais sans résultat aucun.

M. Dundas Grant dit que l'état de la malade lui paraît très grave; il soupçonne fort des lésions tertiaires dans le sphénoïde, et l'existence probable d'un séquestre à l'union du sphénoïde et du vomer; il croit que M. de Santi aurait pu explorer cette région avec le doigt.

M. Herbert Tilley pense, comme M. Grant, à l'existence probable d'une lésion profonde dans la région sphénoïdale et cite un cas similaire où le malade a succombé à une méningite de la base, après une amélioration temporaire par des frictions mercurielles et des irrigations nasales. Le pus entre le cornet moyen et la cloison, la douleur à la racine du nez, les céphalées occipitales, joints aux douleurs profondes dans les yeux et à de fréquents troubles de la vision, tous ces symptômes étaient très suggestifs d'une suppuration du sinus sphénoïdal.

M. Vinrace dit qu'avant de proposer une nouvelle opération, il serait bon de passer en revue ce qui avait été déjà fait dans ce cas. A une occasion antérieure, il a demandé quelles étaient les indications pour l'ouverture large du sinus frontal et les bénéfices que les malades en retiraient. Il lui a été répondu que l'opération se pratiquait selon les

meilleurs préceptes de la chirurgie rhinologique et que les malades l'ayant subie bénéficient d'une grande amélioration. Dans le cas particulier qui nous occupe, M. Vinrace voudrait savoir pourquoi est-ce le sinus frontal qui a été trépané. Une première fois, il a été ouvert, il y a près de deux ans, mais à cette époque on n'a rien trouvé de pathologique. Un an après, nouvelle ouverture, et cette fois-ci on ne trouva qu'un peu de pus. A présent, il importe surtout de connaître les résultats dont furent suivies les deux opérations. Autant qu'on peut en conclure des affirmations de la malade, celle-ci souffre depuis neuf ans, mais les troubles dont elle avait été atteinte n'ont jamais présenté un sérieux caractère avant d'avoir été opérée. Pour employer ses propres termes, elle avait le *nez sec* depuis plusieurs années. Après la première opération, sa santé, affirme la malade, a empiré et de nouveaux symptômes se déclarèrent; ceux-ci s'aggravèrent encore davantage depuis la seconde opération. En raison de ces faits, l'auteur croit qu'il faut apporter la plus grande prudence avant de procéder à une nouvelle intervention. En supposant que lors de la première opération la malade avait été atteinte d'un processus syphilitique actif, une intervention sur le nez du genre de celle qui avait été pratiquée dans ce cas eût dû être la dernière chose à laquelle il aurait fallu penser.

M. de Santi dit que, pour lui, la malade est atteinte d'une syphilis tertiaire du nez, et que l'affection s'est propagée jusque dans la région sphénoïdale. L'état de la malade lui semble assez sérieux, et pour l'amélioration une nouvelle opération est nécessaire. On peut l'examiner sous chloroforme, explorer soigneusement les orifices postérieurs du nez, et la conduite à tenir dépendra du résultat de cet examen. Si le sphénoïde est nécrosé et solidement fixé, il n'est point prudent de chercher à enlever l'os nécrosé, à moins que l'extraction ne nécessite qu'un très petit effort. Si, ainsi qu'il le craint, un séquestre s'est déjà formé, son extraction peut être facile ou bien difficile et dangereuse.

En ce qui concerne la remarque de M. Vinrace, M. de Santi tient à rappeler que lorsque la malade fut admise pour la première fois au University College Hospital, dans le service du Dr Johnson, elle souffrait de violentes céphalées, et se plaignait de fortes douleurs sur le dos du nez et dans la région frontale. La patiente localisait principalement les douleurs de tête dans la portion droite du frontal, et la zone de sensibilité à la pression était circonscrite à la région du sinus droit; c'est là la raison pour laquelle l'opération a porté sur le sinus frontal droit. De plus, il y avait un écoulement purulent du nez, et l'on voyait surtout du pus dans le méat moyen. Plus tard, lors de son séjour à Charing Cross, la malade se plaignait de symptômes similaires, seulement ces derniers s'étaient aggravés. En ce qui concerne la seconde opération sur le sinus frontal, il est juste d'ajouter que le Dr Waterhouse était contre une semblable intervention et que, quoiqu'elle le nie maintenant, celle-ci a été pratiquée sur les instances de la malade, qui l'avait formellement exigée.

M. de Santi ne saurait entrer dans de plus amples développements sur la

question des indications pour la cure radicale du sinus frontal, mais pour ce qui est du cas en discussion, la raison pour une opération était la douleur localisée à la région du sinus frontal droit, laquelle douleur avait été constante et excessive avant l'ouverture du sinus.

M. de Santi. — **Un cas d'œdème angioneurotique de la main droite accompagné d'accès de gêne respiratoire** *(Case of angioneurotic œdema of right hand with recently developed attacks of difficulty in breathing).*

La malade, femme mariée, âgée de vingt-six ans, a été admise, il y a quatre ans, au London Hospital, pour une tuméfaction de la main et de l'avant-bras droits. On porta le diagnostic d'œdème angioneurotique. Le traitement consistait à maintenir le membre dans une position élevée.

Depuis, elle eut plusieurs nouvelles attaques ayant toujours affecté la main droite. Ces attaques débutaient par une sensation de raideur dans la main, bientôt suivie d'un gonflement considérable des doigts, de la main et de l'avant-bras; les doigts devenaient presque noirs, et le reste des parties affectées prenaient une coloration rouge bleuâtre.

La durée de chaque attaque était variable; peu à peu l'œdème commençait à disparaître et le membre revenait à son état normal. Il n'y avait point de périodicité particulière dans les attaques, ni d'histoire familiale d'une affection similaire.

Il y a environ six semaines, la moitié droite de la face se tuméfia, et pendant trois semaines la malade fut incapable d'ouvrir la bouche. Cette complication a été suivie de près d'accès de suffocation dans la gorge, survenant indifféremment nuit et jour et que la position assise ne soulageait que médiocrement. La main n'a pas été atteinte depuis quatre mois.

A l'examen du larynx on ne trouve ni œdème, ni un état anormal quelconque. M. de Santi a présenté sa malade parce que, dans les deux cas d'œdème angioneurotique observés par lui, un œdème subit du larynx a déterminé une issue fatale.

M. Osler a connu une famille comprenant cinq générations dont vingt-deux membres étaient sujets à des attaques d'œdème angioneurotique et dont deux sont morts à la suite d'un œdème subit du larynx. Cette affection est caractérisée par un gonflement œdémateux à début brusque, plus ou moins circonscrit, et d'une durée transitoire. Les parties les plus fréquemment atteintes sont la face, la face dorsale des mains, les muqueuses buccale, pharyngée ou laryngée.

M. de Havilland Hall insiste sur le grand intérêt que présente le cas

de M. de Santi. Dans un cas observé par lui et qu'il voyait de temps à autre, il s'agissait d'une femme de quarante à quarante-cinq ans, la malade était sujette à des attaques d'œdème angioneurotique du cou et de la muqueuse buccale; à deux reprises elle fut atteinte d'une gêne considérable de la respiration, ce qui fit supposer à l'auteur que la lésion avait dû se propager au larynx. Malheureusement il n'a jamais pu obtenir une image du larynx malade; mais la muqueuse buccale était habituellement atteinte d'un œdème prononcé. La malade était incontestablement une goutteuse; elle a beaucoup bénéficié d'un traitement antigoutteux et d'alcalins. M. Hall n'a pas revu la malade depuis trois ou quatre mois, mais il a appris que les attaques sont devenues moins fréquentes. Il l'avait envoyée à Llandrindod Wells et elle en est revenue très améliorée. Dans un autre cas de même nature ayant trait à un jeune homme, il n'y eut point de complication du côté de la gorge, et l'œdème était localisé aux mains et aux poignets. Ce cas présentait un intérêt particulier, en raison de l'albuminurie cyclique dont le malade fut atteint. Dans la position couchée, il n'y avait point d'albumine dans les urines; celle-ci y apparaissait aussitôt que le patient se mettait dans la station debout. L'association de ces deux affections — œdème angioneurotique et albuminurie cyclique — chez le même malade est, d'après Hall, un fait qui mérite d'être signalé.

M. Lambert Lack. — **Un cas de papillome du larynx à récidive rapide** *(Case of rapidly recurring papilloma of the larynx)*.

Le malade, âgé de vingt et un ans, se plaignait d'être enroué depuis quatre mois. Quand il vint voir l'auteur pour la première fois, il y a six semaines, on trouva à l'examen laryngologique un gros papillome à la partie antérieure de la corde droite. Le papillome fut enlevé séance tenante. Dans la suite, il se produisit une forte congestion des cordes vocales, qui allait en augmentant pendant les vingt jours qui suivirent l'opération; les deux cordes paraissaient rouges, tuméfiées, irrégulières et ressemblaient aux cordes « végétantes » qu'on observe souvent dans la tuberculose laryngée. Le malade dépérissait, toussait et expectorait beaucoup. A présent, l'état général et local du malade s'est amélioré, mais à l'examen du larynx on trouve au moins deux nouvelles tumeurs sur la corde gauche.

M. Dundas Grant. — **Un cas d'obstruction trachéale d'origine traumatique** *(Case of traumatic tracheal obstruction)*.

E. C...., âgée de vingt-deux ans, vint consulter l'auteur, le 13 février 1902, pour une gêne de la respiration. Ces symptômes existaient depuis un accident survenu à l'âge de trois ans quand

elle tomba sur la lame d'un couteau qui lui avait perforé la trachée.

Pas de gêne de la respiration la nuit, mais depuis six semaines la dyspnée est devenue plus forte; c'est surtout après les repas qu'elle s'accusait davantage. Pas de troubles dans la parole, mais un léger effort apparent. La corde gauche est complètement immobile, le récurrent du même côté ayant été sans doute lésé. Il est difficile d'expliquer pourquoi le rétrécissement s'est affirmé à une période si tardive. M. Grant a conseillé à la malade d'entrer à l'hôpital, où l'on tâcherait de faire l'examen direct de la trachée.

M. Cathcart. — **Un cas de rhinorrhée chez une fillette de neuf ans** *(Case of rhinorrhea in a girl aged 9).*

Depuis l'âge de deux ans, la malade est atteinte d'un écoulement aqueux des deux narines qui occasionne des excoriations de la lèvre supérieure. Dans l'espace des six dernières années, elle a été deux fois opérée pour des végétations adénoïdes, et à quatre autres reprises son nez fut examiné sous anesthésie et curetté ou cautérisé au nitrate d'argent ou au galvanocautère.

Tous les médicaments susceptibles d'amener une amélioration ont été employés soit localement, soit à l'intérieur, mais l'écoulement persiste toujours.

M. de Havilland Hall a eu dans son service du Westminster Hospital un malade qui perdait près de 600 grammes dans les vingt-quatre heures. Le liquide était clair et limpide et provenait incontestablement du nez et non pas d'ailleurs. A cette époque, l'auteur pensait que la rhinorrhée était due à une affection vaso-motrice. Le malade a beaucoup bénéficié de bains de pieds sinapisés et de morphine et d'atropine à l'intérieur. M. Hall a donné des soins au malade il y a seize ou dix-sept ans, et, l'ayant revu tout dernièrement, il lui a trouvé des polypes dans le nez. Quand il sentait l'approche de l'accès, il prenait aussitôt un bain de pied sinapisé et une goutte d'atropine et cinq d'une solution de chlorhydrate de morphine. Dans le cas de M. Cathcart, l'auteur conseillerait l'emploi d'une solution faible d'adrénaline.

M. Saint Clair Thomson dit qu'il est excessivement rare d'observer un cas d'hydrorrhée nasale sans complication chez un sujet aussi jeune que la malade de M. Cathcart. Le cas observé par lui était beaucoup plus âgé. En ce qui concerne le traitement, son expérience personnelle lui permet d'affirmer qu'il n'y en a guère de vraiment efficace. Par un traitement local on arrive à obtenir, dans beaucoup de cas, une guérison spontanée et temporaire, mais les symptômes ne tardent pas à revenir. Un certain nombre de cas paraissent être soulagés par l'emploi de l'atropine, surtout si elle est combinée avec la strychnine, qui a pour effet de modérer la sécré-

tion glandulaire en produisant une parésie vaso-motrice. M. Thomson prescrivait des pilules contenant de l'extrait de belladone, de la quinine et de la noix vomique. L'adrénaline donne, paraît-il, des résultats incertains, car des cas ont été publiés, où, au lieu de soulager les malades, elle a même aggravé leur état. Il voudrait connaître les résultats que cette substance a donnés entre les mains de ses collègues. Le traitement général et l'hydrothérapie exercent des effets bienfaisants.

M. Le Président conseille d'essayer le même traitement qu'il a recommandé à M. Lawrence pour son malade, montré à la dernière réunion, c'est-à-dire l'application de courants continus à l'extérieur du nez. Il désire ajouter que l'adrénaline doit être maniée avec prudence, car des solutions trop fortes déterminent des accès d'éternuement.

Sir Felix Semon a, dans ces temps derniers, souvent employé l'adrénaline; pendant une heure ou deux après son administration elle arrête complètement la sécrétion nasale et produit une sensation de sécheresse absolue, suivie d'un écoulement beaucoup plus fort qu'avant l'application de cette substance.

M. Law, répondant pour M. Cathcart, dit que l'adrénaline, ainsi que d'autres médicaments, ont été employés sans succès.

M. G. Lake. — **Un cas de coryza atrophique traité avec succès par des injections de paraffine dans les cornets inférieurs**[1] *(Case of atrophic rhinitis in which melted paraffin had been injected into the inferior turbinate buvris with good results).*

La malade, âgée de vingt-cinq ans, est atteinte depuis plusieurs années d'une rhinite atrophique fétide. Le traitement habituel fit disparaître les croûtes, mais la malade était mécontente, car elle ne sentait pas l'air passer par le nez.

Ceci suggéra à l'auteur l'idée de rétrécir les fosses nasales en faisant, à l'aide d'injections sous-cutanées de paraffine, un cornet inférieur artificiel.

Les injections ont été faites sous la face postérieure de ce qui persistait encore des cornets inférieurs. L'accroissement total de la longueur obtenue n'a pas été grand, mais le résultat final a été des plus satisfaisants et l'amélioration très notable.

1. En même temps que M. Lake faisait sa communication sur cette question d'actualité à la Société de laryngologie de Londres, des expériences exactement semblables étaient poursuivies par le Dr Brindel, aide de clinique de M. le professeur Moure. La raison de la relation tardive de ces recherches a été le désir d'être fixé sur les résultats éloignés de ce nouveau procédé. Elles ont été déjà signalées par le Dr Choussaud dans son travail inaugural (Bordeaux, mars 1902) et furent ultérieurement l'objet d'une communication à la Société française d'otologie (mai 1902).

(N. D. L. R.)

L'aiguille employée pour les injections mesure trois pouces de long; elle est fixée à une seringue à l'aide d'une vis. La seringue elle-même est munie de liens métalliques, adaptés aux extrémités également en métal, et actionnée par un piston à vis pour vaincre le frottement qu'occasionne la longueur de l'aiguille.

M. le Président demande si la malade a également bénéficié du traitement au point de vue des symptômes.

M. Dundas Grant dit que les cornets présentent actuellement des dimensions convenables. Il demande si une anesthésie locale est nécessaire et si la cocaïne n'est pas contre-indiquée en raison de ce fait que la contraction qu'elle produit milite contre ce procédé.

M. Waggett dit que ce qu'il y a de remarquable dans ce cas, c'est l'aspect des cornets inférieurs, qui ont presque une coloration normale. Il a interrogé la malade, et de ses réponses il a pu conclure que l'amélioration a été énorme.

M. Lambert Lack dit que quoique la malade soit très affirmative sur la question de l'amélioration, le traitement lui paraît irrationnel et en opposition avec les idées modernes sur la pathogénie de l'affection. Je crois donc que d'autres faits sont nécessaires avant qu'on puisse accepter ce procédé de traitement.

M. Lake répond qu'il a employé la cocaïne qui réussit très bien. En ce qui concerne les symptômes, après que les croûtes eurent cessé de se former, l'enfant se tourmentait beaucoup de ne pas sentir le passage de l'air par les fosses nasales. Il est heureux d'avoir provoqué les restrictions de M. Lack, car la pathogénie de la rhinite atrophique est certainement une question d'un intérêt considérable. On parle de la destruction des cornets inférieurs comme si ceux-ci faisaient partie de l'affection; mais pourquoi disparaissent-ils?

Dans le présent cas, la malade s'est trouvée beaucoup soulagée à la suite de la réfection des cornets qui a amendé les symptômes. L'auteur n'a pas du tout une si grande assurance dans la pathogénie actuelle de la rhinite atrophique telle qu'elle est décrite dans les livres classiques, pour qu'il accepte comme vraies les explications qu'ils en donnent.

M. Herbert Tilley. — **Tumeur papillomateuse du bord postérieur du vomer** *(Papillomatous growth on the posterior ledge of the vomer).*

Le malade était en traitement pour une obstruction presque complète de la fosse nasale gauche. Au cours de l'examen, la rhinoscopie postérieure fit constater une petite tumeur blanchâtre de la grosseur d'un pois, située sur le bord postérieur du vomer. Par sa couleur, elle tranchait d'une façon très marquée sur la rougeur normale du tissu voisin. Le toucher n'ayant pas été

pratiqué, l'auteur ne peut rien dire quant à la consistance de la tumeur. Il considère son cas comme une curiosité pathologique.

M. le Président dit que, sans avoir touché avec le doigt, il est assez difficile de dire s'il s'agit d'un papillome ou d'une tumeur de nature cartilagineuse. Il croit que la tumeur diffère des tuméfactions ordinaires qu'on voit sur le bord postérieur du vomer.

Sir Semon dit que dans cette partie du vomer on voit souvent de légers épaississements symétriques, et la tumeur peut n'être qu'une exagération de cet épaississement ordinaire.

M. Herbert Tilley. — **Cas d'affection syphilitique du larynx simulant une tumeur maligne** *(Case of syphilitic disease of larynx simulating malignant disease).*

Le malade, âgé de vingt-huit ans, souffre depuis six semaines d'enrouement, et, depuis huit jours, de douleurs lancinantes à la déglutition s'irradiant vers l'oreille droite.

L'irritation de la gorge provoque de la toux, mais à aucun moment il n'a eu d'hémoptysie. Syphilis il y a cinq ans.

Le larynx présente une congestion diffuse et uniforme; la corde droite est immobile à la phonation, sa partie postérieure offre une tuméfaction considérable et uniforme. Au-dessous de la corde, environ à un demi-pouce, dans une direction verticale, se voit une ulcération très marquée, dont les bords ne sont pas saillants. L'aryténoïde droit est mobile à la phonation. Un examen attentif du thorax ne montre aucun signe de tuberculose. L'aspect du larynx simule une tumeur maligne, mais pour le moment le malade suit un traitement antisyphilitique.

Dr Trivas.

REVUE GÉNÉRALE ET ANALYSES

BOUCHE ET PHARYNX BUCCAL

Les angines à bacilles de Friedländer, par MM. Ch. Nicolle et Hébert.

Variété d'angine excessivement rare, et dont les auteurs rapportent une observation prise sur une fillette de douze ans. L'affection se manifesta par l'existence d'une fausse membrane située sur l'amygdale, adhérant intimement à la muqueuse sous jacente. L'examen direct des fausses mem-

branes et leur culture sur sérum ont montré qu'il s'agissait du bacille de Friedländer. La fausse membrane dura pendant plusieurs semaines, mais ne s'étendit pas.

La bénignité et la ténacité semblent donc être les caractères particuliers à cette variété d'angine, confondue si souvent avec la diphtérie. Cette affection passe souvent inaperçue du malade et du médecin aussi l'observation publiée augmente-t-elle le nombre très restreint des faits déjà connus. (*Presse méd.*, 31 mai 1902.)

Dr Mercier Bellevue.

Des transformations modernes de la palatoplastie, par M. Kirmisson.

L'auteur présente deux malades atteints l'un de division congénitale, l'autre de division acquise du voile du palais.

Ce dernier, porteur d'un fibrome naso-pharyngien, a dû subir une hémisection du voile du palais, de façon à permettre l'arrachement de la tumeur par la voie palatine. Après guérison complète, on a fait la suture de cette division palatine.

Le premier malade est atteint de division congénitale du voile du palais à l'état isolé, division due non pas à un traumatisme ou à une gomme syphilitique, cette division congénitale du voile du palais existe à l'état isolé. La gêne de la déglutition et celle de la phonation sont les principaux troubles occasionnés par cette malformation, qui, joints aux malformations de la face, nécessitent une intervention.

On peut choisir entre la prothèse ou l'opération sanglante : c'est à cette dernière que l'auteur donne le choix.

L'auteur fait l'historique de la palatoplastie, qui fut pratiquée la première fois en 1776. C'est Trélat qui donna le manuel opératoire et qui, grâce au chloroforme, put abaisser la limite d'âge à sept ans. Les détails de l'opération ont été précisés par Baizeau et Langenbeck. Dans un premier temps, les bords de la solution de continuité sont avivés; le second temps consiste dans la formation et mobilisation des lambeaux; ceux-ci seront taillés au bistouri par une incision longitudinale allant jusqu'au tissu osseux; cela fait, les

tissus sont décollés, mobilisés et suturés enfin sur la ligne médiane. Le voile et la voûte seront suturés au fil d'argent, la luette au catgut. L'intervention réussit le plus souvent; d'autres fois les débridements latéraux ne se ferment pas.

Wolf, de Berlin, a essayé d'abaisser la limite d'âge considérablement, et opère des enfants même aux premiers mois de l'existence : il eut de nombreux insuccès, ce qui fit dire à Ehrman qu'on ne doit jamais abaisser la limite d'âge au-dessous de quatre ans. Brophy, de Chicago, n'opère que dans les six premiers mois de la vie qui suivent la naissance. Cet auteur ne s'occupe pas des parties molles et, profitant du peu de résistance et de la malléabilité qu'offre le squelette facial dans les premiers mois de la vie, il rapproche suffisamment les massifs osseux pour supprimer la solution de continuité. Ce rapprochement se fait à l'aide de fil d'argent; sur 21 cas, l'auteur n'a pas eu une seule mort. Pour juger de cette méthode, il faudrait la mieux connaître; mais, si l'avenir justifie les faits énoncés par M. Brophy, la palatoplastie subira une véritable révolution. (*Bull. méd.*, 7 juin 1902.) Dr Mercier Bellevue.

LARYNX ET TRACHÉE

Papillomes diffus du larynx et de la trachée chez un enfant de quatre ans et demi; trachéotomie, deux thyrotomies, fissure totale de la trachée, guérison, par M. L. Béco, de Liège.

Les papillomes laryngiens sont assez fréquents, mais les papillomes trachéaux sont excessivement rares; aussi l'auteur nous donne-t-il l'observation d'un enfant de quatre ans et demi, qui lui est amené parce qu'il ronfle fort, qu'il tousse, qu'il est rauque et qu'il est gêné de la respiration; il a l'aspect d'un adénoïdien, la raucité est apparue après une rougeole. Le diagnostic porté tout d'abord ne put être complet, l'examen du larynx et du naso-pharynx étant impraticable. Après antisepsie du nez la respiration nasale est plus facile, mais la raucité n'a pas diminué; il y a toujours du tirage respiratoire. En juillet 1899, l'enfant est opéré de végétations adénoïdes et d'amygdales volumineuses; la respiration nasale s'établit régulièrement, mais il y a toujours

du tirage. Dix jours après, l'examen laryngoscopique permet de porter le diagnostic de papillome du larynx; on peut ainsi expliquer les troubles respiratoires. En novembre 1899, on pratique la trachéotomie inférieure, et la médication iodurée, dans l'espoir d'obtenir la régression des papillomes existants. Huit mois après, la gêne respiratoire était plus considérable, et, le 16 juillet 1900, on dut pratiquer la thyrotomie. Le larynx est comblé de masses végétantes insérées sur les cordes vocales supérieures et dans les ventricules; ces masses sont enlevées à la pince coupante, aux ciseaux, au bistouri, au galvano. Le 7 août, l'enfant est renvoyé chez lui, parlant bien, le larynx libre de toute production papillomateuse. Quatre mois après, l'enfant présente une récidive; une nouvelle intervention s'impose; il est décidé de faire la trachéotomie et la thyrotomie en une seule séance. Le 24 novembre, au début de l'opération, l'enfant menace d'asphyxier, sa trachée complètement obstruée par des masses papillomateuses; on fait la laryngo-fissure et on reconnaît un envahissement de la trachée. Tous les points suspects sont attaqués au galvanocautère, le larynx nettoyé, le cricoïde incisé, les anneaux de la trachée incisés; jusque sous la fourchette sternale la trachée est minutieusement examinée, tous les points suspects nettoyés; on referme en laissant la canule au bas de la fissure trachéale.

Les suites furent normales; le soir de l'intervention, l'enfant put s'alimenter; huit jours après, la voix commença à revenir. La canule fut enlevée le neuvième jour, la plaie cicatrisa par première intention. Le 6 janvier 1901, l'enfant est renvoyé chez lui, le larynx est libre, la voix un peu rauque; quatre mois après l'intervention, l'enfant a une excellente santé, peut être considéré comme guéri et à l'abri d'accidents.

L'auteur fait remarquer que ces papillomes trachéaux coexistaient avec des végétations adénoïdes et des amygdales volumineuses. Au début, l'examen objectif fut impossible et le diagnostic ne put être porté. La trachéotomie inférieure fut sans résultat et n'arrêta pas l'évolution papillomateuse; la thyrotomie n'a rien présenté de particulier. La fissure totale de la trachée n'est ni plus difficile ni plus

redoutable que la thyrotomie ou la trachéotomie ordinaire. L'auteur donne le choix au galvano, grâce auquel il a pu faire un curettage complet et presque exsangue; d'après lui, la méthode sanglante favoriserait la récidive. La trachéotomie et le port prolongé de la canule semblent favoriser la récidive des papillomes. En présence d'un malade porteur de papillomes laryngiens et trachéaux, l'auteur pense que la cure radicale peut être obtenue en une séance. La trachéotomie simple ne produit que des effets désastreux; la trachéotomie préalable à la laryngo-fissure ou trachéo-fissure sera utile chez les malades épuisés par l'anoxémie, ceux chez lesquels on redoutera des accidents de narcose ou des difficultés imprévues résultant de la généralisation des tumeurs. Enfin l'auteur insiste sur la nécessité de l'anesthésie locale par la cocaïne; grâce à elle, on obtient facilement la suppression des réflexes, et la chloroformisation peut être suspendue sans que, pour cela, le malade accuse de la douleur. Moure, de Bordeaux, conseille la combinaison des deux anesthésies. (Soc. belge d'oto-rhino-laryngol., juin 1901.) Dr Mercier Bellevue.

OREILLES

Un cas d'otomycose, par le Dr Trétrop, d'Anvers.

Après la cessation de l'écoulement d'une otorrhée à répétition, l'auteur a vu survenir une otomycose avec douleurs violentes, frissons et otorrhagie. Le magma grisâtre qui dut être enlevé avec une anse laissa reconnaître au microscope la présence de l'aspergillus (l'espèce n'est pas précisée). Trétrop a essayé l'inoculation des cultures dans des oreilles de cobayes, mais n'a pas obtenu de culture. Le traitement consiste dans des instillations d'alcool salicylé.

Le travail de Trétrop est suivi d'une bibliographie de la question. (*Ann. de la Soc. méd.-chir. d'Anvers*, juillet, août et sept. 1901.) Dr A. Capart fils.

Un nouveau cas d'otomycose, par le Dr Trétrop, d'Anvers.

En l'espace de deux ans, l'auteur a vu deux cas d'aspergillose du conduit. Chez le second malade, l'aspergillus fumigatus avait produit des douleurs intolérables. Le diag-

nostic put se faire au cours du premier examen et fut confirmé par le microscope. Trétrop insiste sur l'absence d'écoulement au moment de l'instillation du champignon dans l'oreille, et sur l'emploi d'huile qui avait été fait auparavant, les substances grasses favorisant certainement le développement de ces parasites. (*Ann. de la Soc. de méd. d'Anvers*, février-mars 1902.) Dr A. CAPART fils.

Les complications endocraniennes de l'otite moyenne purulente, par M. SCHIFFERS.

Chacune de ces complications a sa symptomatologie propre; cependant le diagnostic est le plus souvent très difficile; l'expérience seule permet de déduire des conséquences pratiques. Tel est le cas d'un enfant de sept ans, adressé à l'hôpital pour une otorrhée intermittente, datant de plusieurs années, et qui, après trépanation classique de l'apophyse mastoïde, et une sorte de cure radicale, fit une broncho-pneumonie dont il faillit mourir. Deux mois après, l'enfant était guéri et débarrassé de ses végétations adénoïdes, cause première de tous ses malheurs.

Une deuxième observation a trait à un enfant de quatorze ans, qui, après une otorrhée datant de huit ans, dut subir une trépanation de l'apophyse, puis un Stacke, puis enfin une ponction lombaire qui permit de poser le diagnostic de méningite cérébro-spinale. La nécropsie permit de constater un assez grande quantité de pus dans la boîte cranienne, surtout aux environs de la selle turcique. Cette observation nous permet de dire que les méninges sont douées d'une très grande résistance à l'égard du pus; elle nous montre l'importance du cyto-diagnostic, et la nécessité d'intervenir toutes les fois qu'existent des lésions.

Enfin, dans une troisième observation, l'auteur rapporte l'histoire d'un malade qui guérit spontanément, sous l'influence de simples pansements antiseptiques, d'une thrombose inflammatoire du sinus caverneux, ayant causé une compression de l'oculo-moteur commun. Cette guérison ne fut que momentanée, car, un an après, le malade vint mourir à l'hôpital, sans même qu'on eût le temps de l'opérer.

L'autopsie permit de constater entre la dure-mère et l'os,

au niveau de la face postérieure du rocher, du côté gauche, un foyer de suppuration constitué par du pus bien lié, assez épais; la base du cerveau présente une méningite fibrino-purulente, à laquelle a succombé le malade. (*Presse otolaryngol. belge*, n° 3.) Dr MERCIER BELLEVUE.

Du traitement du catarrhe chronique de l'oreille moyenne (*Den kroniske Mellemorekatarrhis Behandeling*), par M. SOPHUS BENTZEN, de Copenhague.

L'auteur propose un nouveau mode de traitement du catarrhe chronique de l'oreille moyenne, qu'il applique avec succès depuis un an. C'est le traitement par *la vibration sous une pression négative*, qui se fait à l'aide d'un vibrateur électrique (celui de Breitung) et d'une pompe à air munie d'un vacuomètre. On introduit dans le tube du vibrateur, qui de la pompe à air va à l'oreille, un tube en T. Il suffit alors de réunir le tube de la pompe à air avec le tube latéral pour que l'appareil soit prêt à fonctionner. On introduit le tube dans le conduit auditif de façon à opérer une occlusion hermétique; on raréfie alors, à l'aide de la pompe, l'air au degré voulu. L'auteur croit que la pression de 100 millimètres au-dessous de la pression atmosphérique est suffisante. On met ensuite le vibrateur en mouvement. Ce procédé se montre particulièrement efficace dans les cas de dépression de la membrane du tympan. (*Ugeskrift for Læger*, n° 22, 1902.) L'AUTEUR.

Surdité verbale pure, par M. THOMAS.

Il s'agit d'un enfant de onze ans qui, en plus de sa surdité verbale, présente une démarche cérébelleuse et une névrite optique peu accusée. L'auteur croit à des lésions centrales de l'appareil cérébelleux, dues peut-être à une sclérose en plaques. M. Bonnier croit, au contraire, à une lésion auriculaire, sclérose ancienne et progressive; l'ancienne lésion du labyrinthe expliquerait la névrite optique. (*Bull. méd.*, 18 juin 1902.) Dr MERCIER BELLEVUE.

Bordeaux. — Impr. G. GOUNOUILHOU, rue Guiraude, 11.

23e ANNÉE. N° 46. 15 NOVEMBRE 1902.

REVUE HEBDOMADAIRE
DE
LARYNGOLOGIE, D'OTOLOGIE
ET DE RHINOLOGIE

CONTRIBUTION A L'ÉTUDE DE LA SYPHILIS DES FOSSES NASALES[1]

Par le Dr Pierre BRUNEL, de Paris.

Le tertiarisme syphilitique des fosses nasales a été trop complètement et trop bien étudié dans sa fréquence, ses formes, ses lésions pour qu'il soit opportun d'y revenir. Les accidents tertiaires des fosses nasales comptent les 2,8 o/o des accidents totaux de la syphilis d'après Welky, c'est énorme; aussi les nez en lorgnette, les nez camards et de perroquet ne sont-ils pas rares. Si la syphilis se plaît dans les fosses nasales, d'après le mot de Fournier, il n'est pas toujours aisé de l'en faire sortir. Les lésions syphilitiques du nez sont considérées lorsqu'elles sont traitées à temps comme bénignes, et il est rare de trouver des pertes de substance étendues dans la syphilis soignée bien entendu. Presque toujours les ulcérations gommeuses de la cloison rétrocèdent dès que le traitement spécifique est institué sans retard et suivi avec patience. Comme partout ailleurs, il existe cependant une syphilis grave des fosses nasales dont le traitement ne peut arrêter l'évolution; la marche en est lente, chronique et l'ulcération gommeuse disparaît, plutôt qu'elle ne guérit, quand elle a tout détruit sur son passage. Depuis plusieurs

1. Travail communiqué à la Société française de laryngologie, mai 1902.

années nous avons eu l'occasion de suivre une malade atteinte de syphilis grave des fosses nasales dont l'histoire paraît intéressante à rapporter.

Observation. — Mme B..., âgée de cinquante ans, demeurant à Paris, rue du Ruisseau.

Aucun antécédent personnel ou héréditaire. L'accident primitif est resté ignoré; avant 1880, la malade se rappelle avoir été soignée à Saint-Louis où elle prit des pilules et de l'iodure pour des boutons sur le corps, dit-elle.

1880. — Douleurs dans la tête et dans l'oreille droite avec suppuration abondante. Mon maître, le Dr C. Miot, consulté, retire un petit séquestre. Les douleurs de l'oreille continuent intenses, avec lourdeur au sommet de la tête et gonflement de la mastoïde. On songe à trépaner, le lendemain on peut mobiliser un séquestre et l'extraire par les voies naturelles. Le séquestre est assez volumineux et s'est détaché de la partie postéro-supérieure du conduit. Les douleurs de tête disparaissent, l'œdème mastoïdien se résorbe, mais l'écoulement de l'oreille continue pendant un an et cesse de lui-même. Pendant ce temps, c'est-à-dire pendant une année, la malade prend de l'iodure et fait des frictions mercurielles à intervalles plus ou moins rapprochés.

1895. — De 1881 à 1895, époque à laquelle la malade revient consulter le Dr C. Miot, aucun traitement n'a été suivi. C'est alors qu'apparaissent des douleurs lancinantes dans les mains, le pouce droit grossit et prend l'aspect d'une tête de canard *(sic)*, il se forme deux abcès au niveau du dos de la main droite; la malade entre à Saint-Louis, dans le service du professeur Fournier (iodure, mercure, emplâtre de Vigo). En même temps apparaît un œdème diffus des pieds avec douleurs intenses, et il se forme un abcès au niveau de la malléole externe droite. La malade reste six mois à l'hôpital et guérit. A l'heure actuelle, on constate deux petites cicatrices sur le dos de la main et une autre plus grande au-dessus de la malléole externe droite. Bonne santé et aucun traitement jusqu'en 1899.

1899. — La malade revient à la clinique pour douleurs dans la tête et dans la gorge. On constate au niveau du voile du palais une gomme grosse comme une petite noisette. On envoie la malade à Saint-Louis : iodure et piqûres de calomel. La gomme du palais se cicatrise sans laisser de perforation. La même année, malgré un traitement spécifique suivi sans relâche, il se produit un écoulement purulent très abondant par les narines, il y a du gonflement,

de la douleur et de l'ozène; au stylet on reconnaît des parties de la cloison dénudées et la malade élimine de temps à autre un petit séquestre. L'odeur est infecte et, malgré le traitement spécifique, malgré le traitement préconisé par Darzens[1] les lésions s'étendent. On reconnaît un séquestre énorme, mobile; malgré toutes les tentatives, il est impossible de l'extraire par les voies naturelles. La malade est chloroformée, on fait la décortication de la face, d'après le procédé de Rouge, de Lausanne, et on extrait, avec difficulté il est vrai, un séquestre qui semble être le vomer complètement nécrosé; on fait un curettage des cellules ethmoïdales antérieures qui sont infectées. Les suites de l'opération sont normales. La malade, non encore guérie, retourne dans son pays, à Valenciennes, de temps en temps elle revient à la clinique, et nous affirme qu'elle continue à prendre de l'iodure. Une analyse de ses urines (acide nitrique et chloroforme) donne la réaction rouge des iodures.

1901. — Il se produit, au niveau de la partie médiane de la lèvre supérieure, une ulcération gommeuse d'une superficie d'une pièce de cinq francs. La malade entre de nouveau en traitement dans le service du professeur Fournier où elle reste pendant trois mois.

1902. — Au début de cette année, j'ai le plaisir de revoir cette malade chez moi. Le nez présente l'aspect caractéristique du nez de perroquet; en en soulevant le lobule on aperçoit, à la place des narines, un vaste orifice unique qui permet de voir jusqu'à la paroi postérieure du pharynx; il ne reste plus trace de la cloison, qui s'est éliminée entièrement. Le cornet inférieur droit a disparu, les autres parties des parois externes des narines paraissent saines; au niveau de la bulle, on pénètre facilement avec le stylet dans les cellules antérieures, qui paraissent normales. Au niveau de ce qui était la sous-cloison, il existe encore une ulcération gommeuse large comme une pièce d'un franc; le fond de la plaie est sanieux, saigne facilement au moindre contact; on ne sent pas de parties osseuses dénudées. Au niveau de la lèvre supérieure, on constate une cicatrice dépassant légèrement les ailes du nez, reliquat de l'ulcération gommeuse de l'an dernier. La malade veut de nouveau retourner à Saint-Louis où elle est en traitement à l'heure actuelle.

1. Iodure de potassium . . . .
Iodure de sodium . . . . . } āā 15 grammes.
Iodure d'ammonium . . . .
Biiodure d'hydrargyre . . . . . 5 centigrammes.
Eau. . . . . 300 grammes.

Ainsi, malgré un traitement suivi pendant plusieurs années et un traitement énergique puisque la malade a pris jusqu'à 6 grammes d'iodure par jour, la syphilis a détruit en un an le cartilage triangulaire, la lame perpendiculaire de l'ethmoïde, le vomer. Toute la cloison s'est éliminée par séquestres plus ou moins volumineux, parfois si énormes qu'il a été nécessaire de pratiquer la décortication de la face pour les extraire. Il faut d'ailleurs noter que l'orifice naturel des fosses nasales n'est guère agrandi par le procédé de Rouge, aussi est-il préférable dans de semblables cas de pratiquer l'opération d'Ollier. On n'en est pas avec la syphilis à craindre pour l'esthétique du nez. Rochard et Gouguenheim rapportent dans les *Annales* de 1896 le cas d'un séquestre énorme qui ne put être extrait ni par les voies naturelles ni par l'opération de Rouge; après l'opération d'Ollier l'extraction se fit immédiatement.

Pour quelle raison, sous quelle influence la syphilis a-t-elle été plus rebelle au traitement dans les fosses nasales que partout ailleurs? La réponse à cette question est difficile à faire; l'hypothèse du lupus ou de tuberculose a été émise à plusieurs reprises, et, plusieurs fois, des examens bactériologiques ont été faits sans qu'il nous ait été possible de découvrir le moindre bacille, la moindre cellule géante. D'ailleurs, le lupus ou la tuberculose des fosses nasales ne produisent jamais de pareilles lésions, et l'état général de la malade est resté excellent tout le temps qu'a duré l'évolution de sa syphilis. Dans les recherches que nous avons faites à ce sujet, il nous a été permis de trouver un autre cas aussi grave de syphilis, signalé dans les *Annales* de 1898 par Vacher dans son article intitulé *Contribution à l'étude de la syphilis nasale*, puisque, dans ce cas, malgré le traitement spécifique intensif, il s'est produit des lésions graves qui ont déterminé la formation d'un séquestre basillaire très volumineux, une perforation de la voûte palatine, un séquestre du palatin et du vomer, etc. Cette syphilis avait même produit des désordres

plus étendus que chez notre malade. Il faut d'ailleurs constater que Mme B... est loin d'être entièrement guérie puisqu'elle présente encore au niveau de ce qui était la sous-cloison une ulcération gommeuse qui, à l'heure actuelle, n'est pas cicatrisée. La syphilis, semblable ici à une tumeur maligne, continue son œuvre lente de destruction et très probablement cette malade y laissera encore quelques-uns de ses os.

La syphilis grave des fosses nasales, c'est-à-dire la syphilis résistant au traitement spécifique, si elle est peu fréquente, n'est donc pas cependant une rareté; il faut y prendre garde et faire des réserves quant au pronostic puisqu'elle peut même entraîner la mort par méningite comme dans le cas signalé par Hellmann.

BIBLIOGRAPHIE

Rouge-Battut. — *Ann. des mal. de l'oreille*, 1895.
Hellmann. — *Archiv f. Laryngol.*, Band III, p. 240.
Rochard et **Gouguenheim.** — *Ann. des mal. de l'oreille*, 1896.
Darzens. — *Bull. et Mém. de la Soc. franç. d'otol.*, 1892.
Vacher. — *Ann. des mal. de l'oreille*, 1898.

APHONIE SPASMODIQUE HYSTÉRIQUE

PENDANT PLUS DE DEUX ANS

GUÉRIE PAR LA SUGGESTION ET LES EXERCICES VOCAUX [1]

Par le Dr **Maurice MIGNON**, de Nice.

J'ai l'honneur de présenter à la Société une observation de spasme phonétique fonctionnel de la glotte. Elle me semble intéressante d'abord par certains détails assez rares et aussi par la guérison rapide et définitive qui a été obtenue malgré l'ancienneté de l'affection.

Observation. — Mme L..., de Menton, âgée de trente ans, m'est amenée par un de mes malades, atteinte de troubles fonctionnels

1. Travail communiqué à la Société française de laryngologie, mai 1902.

du larynx ayant débuté brusquement plus de deux ans auparavant. Elle n'a pas de raisons professionnelles de fatiguer sa voix, mais elle est extrêmement impressionnable et est sujette depuis l'âge de vingt-deux ans à des crises hystériformes survenant à l'occasion d'émotions un peu vives.

Il y a deux ans et demi, après avoir été atteinte de grippe et retenue ainsi quelques jours à la chambre, elle a été prise, à sa première sortie, d'une faiblesse passagère, et l'émotion qu'elle en a ressentie l'a mise subitement dans l'impossibilité de parler à voix haute. Ce trouble a persisté plusieurs jours, et, un matin, elle a pu reprendre l'usage de la parole. Mais, dans la même journée, la voix a disparu de nouveau. A partir de ce moment, elle a pu prononcer quelques mots d'une façon passagère, pendant la nuit ou le matin en se réveillant. Puis, sans être prise d'une émotion forte, elle devenait muette au moment où elle faisait un effort pour parler à voix haute; au bout de quelques instants, quand elle sentait la contraction de la gorge disparaître, elle pouvait parler à voix basse : son état ordinaire était donc l'aphonie. Après être restée pendant un an environ dans cet état, pouvant causer à voix haute d'une façon seulement passagère, elle a perdu définitivement la voix.

Depuis dix-huit mois, l'aphonie est constante, et, malgré tous les soins qu'elle a reçus, elle n'a jamais pu articuler un son. Elle a été soignée, soit en France, soit en Italie, par six confrères, dont deux étant spécialistes ont examiné son larynx; ils ont épuisé toute la thérapeutique antinerveuse et ont aussi conseillé des traitements toniques. Localement, on a fait des pulvérisations, des badigeonnages variés, on a même employé l'électricité. Ces traitements n'ont amené aucune modification. A la suite d'un accouchement survenu il y a onze mois, la malade a constaté la disparition des maux de tête qu'elle avait auparavant. Elle a quelquefois des crises nerveuses passagères, mais seulement à l'occasion d'émotions violentes. Toujours très impressionnable, elle a une tendance à la mélancolie. Son aphonie ne s'est en rien modifiée depuis dix-huit mois jusqu'au moment où elle vient me consulter à Nice le 30 mai 1901.

Après avoir entendu le récit détaillé qu'elle me fit avec l'aide de son père, j'ai commencé par l'examiner au point de vue général avant de regarder son larynx, pensant que l'affection ne devait pas s'expliquer par des lésions de l'organe. Sans être d'une constitution très robuste, la malade est dans un état de santé généralement satisfaisant. Il n'existe pas de trouble important de la

motilité; la main étendue présente un peu de tremblement, comme en ont les nerveux en général; les réflexes sont plutôt diminués, surtout celui du pharynx. Au niveau du cou, la malade accuse un peu de gêne et, lorsqu'elle est émotionnée, elle a la sensation de boule éprouvée par les hystériques. En explorant sa sensibilité, je constate la présence de zones d'anesthésie incomplète, surtout en avant de la poitrine, où les sensations de contact et de température sont très affaiblies; la sensibilité à la piqûre est partout conservée. Je note un peu de rétrécissement du champ visuel. A l'auscultation, la respiration est à peu près normale; il existe seulement un peu de diminution du murmure respiratoire du côté gauche; pas de différence à la percussion des sommets. Quand la malade tousse, il se produit quelquefois un spasme passager et de la dyspnée; la toux provoquée se fait avec son bruit ordinaire. Il n'y a pas de dyspnée au moment de l'inspiration forcée. Il ne semble pas y avoir de troubles circulatoires et le cœur bat normalement. L'appareil digestif et ses annexes fonctionnent régulièrement; je n'ai pu noter qu'une tendance à la constipation. Les organes génito-urinaires ne donnent lieu à aucun symptôme pouvant faire croire à un état pathologique, si ce n'est une certaine irrégularité de la menstruation.

Examen laryngoscopique. — En plaçant le miroir au fond de la bouche, je constate que la diminution de sensibilité de la malade permet de voir le larynx avec la plus grande facilité. La muqueuse du vestibule laryngé est plutôt pâle et les cordes d'un blanc nacré, qui n'indique pas le moindre état catarrhal. Quand la malade respire, l'aspect de la glotte est symétrique et normal; il n'y a ni adduction à l'inspiration ni abduction forcée dans l'intervalle des mouvements. Ayant prié la malade d'exécuter le son *ée*, je constate que les cordes se rapprochent d'une façon spasmodique jusqu'au contact; les bandes ventriculaires se portent aussi l'une vers l'autre, mais la contraction des muscles de Rüdinger est insuffisante pour leur permettre de masquer les cordes. En même temps que se produit l'effort vocal, je remarque un certain degré de contracture des muscles de la face et du cou. Pendant ce temps, aucun son n'a été émis; le seul résultat a été une dyspnée passagère. La malade s'étant remise à respirer, les cordes reprennent leur place normale. J'ai constaté au miroir que tous les muscles adducteurs semblaient agir pendant le spasme, même les ary-aryténoïdiens qui amenaient l'obstruction de la glotte cartilagineuse. Ayant dit à la malade de faire pendant l'inspection de l'organe un effort violent pour émettre un son, je constatai un

tressaillement des deux cordes contractées, qui produisit un bruit court et étouffé semblable à un hoquet.

Après ces constatations, j'affirmai à la malade qu'aucune cause ne l'empêchait de parler et je l'engageai à faire devant moi des efforts répétés pour prononcer un mot. J'observai les mouvements des lèvres, accompagnés de contracture des muscles de la face et du cou, de cyanose et de dyspnée passagères d'autant plus intenses que l'effort était plus grand. Il se produisait alors, au niveau du larynx, un bruit sourd et bref, suivi d'une douleur. Quelques instants après, elle se remit à me causer à voix basse comme auparavant et me dit qu'elle avait une sensation de plaie au larynx chaque fois qu'elle faisait de grands efforts pour parler. Je lui fis alors un badigeonnage du larynx avec une solution de cocaïne à 1/5 et constatai en même temps que sa muqueuse laryngée était assez peu sensible. Je lui expliquai qu'après ce badigeonnage sa gorge ne se contracterait plus au moment où elle voudrait parler et lui affirmai qu'elle guérirait immédiatement si elle voulait faire très exactement ce que j'allais lui dire.

Ayant replacé le miroir dans la position laryngoscopique, j'arrivai, non sans peine, à faire émettre par la malade les différentes voyelles; puis, après avoir retiré le miroir, des mots de plus en plus difficiles; la parole se rétablit ainsi progressivement. Quelques instants après être restée sans causer, elle fut de nouveau reprise de spasme. Je l'engageai à émettre d'abord des sons simples en se tenant la langue et elle se remit à parler sans que j'aie moi-même à intervenir. Quand elle partit pour retourner à Menton guérie, sa joie n'avait d'égale que son étonnement. Le traitement curatif avait été, en effet, aussi simple que rapide. Je revis la malade trois semaines après; elle avait été reprise deux fois et s'était guérie elle-même très facilement, en prononçant d'abord des sons simples. J'ai eu de ses nouvelles depuis; la guérison a été définitive.

Réflexions. — Cette observation m'a semblé présenter quelque intérêt à plusieurs points de vue. L'aphonie spasmodique est, en effet, un trouble de coordination peu fréquent; elle frappe, en général, des professionnels de la voix, à la suite de fatigue vocale. Dans notre observation, elle est due exclusivement au nervosisme. Le diagnostic n'est pas douteux, car l'affection est très caractéristique; il n'y avait

pas de spasme essentiel dans l'intervalle de l'effort vocal, pas même au moment des inspirations forcées. Il ne s'agit pas non plus d'aphonie hystérique typique, dans laquelle les troubles sont dus le plus souvent à de la parésie des adducteurs; quand les cordes peuvent se rapprocher, elles ne le font que d'une façon insuffisante, seulement au moment où l'effort vocal commence, et elles se replacent aussitôt après en abduction. Notre malade était donc bien atteinte de l'affection décrite par Nothnagel et appelée par Gottstein aphtongie laryngienne spasmodique. Le spasme était très accentué et accompagné de mouvements convulsifs de la face, qui, d'après Ruault, manquent le plus souvent.

La pathogénie de ces troubles fonctionnels explique la guérison immédiate qui s'est produite. Le défaut de coordination n'est dû ni à l'action directe des nerfs ni à un mauvais état des muscles. Aussi a-t-on employé inutilement les traitements qui, d'ordinaire, influencent ces organes. Les antispasmodiques, les calmants du système nerveux, les toniques, l'hydrothérapie, tout en agissant d'une façon favorable sur l'état général, n'ont amené aucune modification. Le repos de l'organe, si utile quand ces troubles surviennent à la suite de fatigue vocale, n'a servi à rien, pas plus que l'électricité. Chez cette malade, la cause prédisposante des troubles est l'hystérie qui a pu être réveillée par l'influence toxique de la grippe. L'aphonie spasmodique est due à une idée fixe, comme le fait remarquer Dutil à propos du mutisme et de l'aphonie hystérique; mais cette idée fixe, au lieu d'entraîner une absence de fonctionnement de l'organe, provoque inconsciemment une incoordination des mouvements semblable à celle qui a été produite par l'émotion causale de l'accident. Le traitement, pour être pathogénique, doit donc se proposer un double but : agir d'abord sur l'état psychique par la suggestion, et faire ensuite la rééducation du larynx par l'émission de sons d'abord très simples, pour arriver aux plus complexes. C'est en combinant les deux

moyens qu'on a le plus de chances d'obtenir un résultat; si la récidive se produit, l'idée fixe n'existant plus, il est facile pour le malade lui-même de coordonner de nouveau les mouvements de ses cordes en agissant de la même manière.

SOCIÉTÉ DE LARYNGOLOGIE DE LONDRES

Séance du 11 avril 1902.

M. E. Cresswell Baber, président.

M. Wyatt Wingrave. — **Cas de tumeur laryngée chez un homme de cinquante ans** *(Case of laryngeal growth in a man aged 50).*

Le malade, ouvrier des docks, est venu, il y a deux mois, consulter l'auteur pour un enrouement datant d'un an et accompagné depuis quatre mois de dyspnée d'efforts. Il a eu un chancre à vingt-deux ans, mais qui n'a pas été suivi d'autres accidents.

A l'examen laryngoscopique on trouva deux tumeurs opalescentes et lisses surplombant la moitié gauche de la glotte. Les cordes présentaient un aspect normal. On prescrivit des inhalations sédatives. Les symptômes se sont considérablement amendés, mais les tumeurs ont considérablement augmenté de volume.

Il y a une quinzaine de jours, on vit apparaître un œdème prononcé de la luette et du voile. La voix est à présent très bonne et la dyspnée a beaucoup diminué. Le malade se porte très bien. Il n'existe point d'adénite cervicale.

M. W. H. Kelson. — **Cas de tumeur du larynx** *(Case of tumour of larynx).*

La malade, âgée de soixante-quatorze ans, a été admise à l'hôpital pour un enrouement datant de neuf mois. A l'examen, on trouve une tumeur arrondie, de coloration grisâtre et du volume d'une bille; elle cache la partie antérieure de la corde gauche et paraît avoir pris naissance dans le ventricule du même côté. Le toucher avec une sonde donne une sensation de consistance ferme. Les cordes ont conservé leur mobilité, mais la tumeur les empêche de venir se mettre en opposition.

L'auteur croit qu'il s'agit probablement d'un fibrome kystique.

M. Scanes Spicer partage l'avis de l'auteur pour ce qui est du diagnostic.

M. le Président dit qu'il faut aussi penser à la possibilité d'un prolapsus du ventricule, quoique la tumeur paraisse trop solide pour cela.

M. Jobson Horne n'est pas tout à fait sûr, par la seule inspection de la tumeur, que celle-ci soit solide et prenne naissance dans le ventricule ou qu'elle soit de nature kystique et formée par la muqueuse prolabée du ventricule. L'apparence du néoplasme parle en faveur de la dernière hypothèse.

M. Saint-Clair Thomson a observé un cas analogue chez un petit garçon. A la ponction, il s'écoula du liquide et la tumeur s'affaissa. Quinze jours après, le malade revint à l'hôpital avec la tumeur qui s'était reproduite. Cette fois-ci elle a été enlevée avec des pinces, et l'on trouva qu'il s'agissait d'un fibrome kystique.

M. Semon dit que la surface de la tumeur est trop granuleuse pour être un kyste simple ; il penche aussi pour un fibrome kystique.

M. Kelson partage la même opinion ; il a cocaïné le larynx et touché la tumeur avec une sonde ; il a éprouvé la sensation d'une consistance plutôt ferme.

M. W. H. Kelson. — **Un cas d'affection tuberculeuse du larynx** *(Case of tuberculous disease of larynx).*

Il s'agit d'une femme de quarante-deux ans se plaignant d'une perte de la voix depuis deux mois et d'une altération graduelle de la santé depuis deux ans. L'aryténoïde gauche est tuméfié et immobile; du ventricule gauche fait saillie un granulome rosé recouvrant la corde gauche. Lésions tuberculeuses aux deux sommets. Quelques bacilles dans les crachats.

M. Grant dit que cela lui paraît être un beau cas de ce qui a été décrit parfois comme prolapsus du ventricule, qu'on suppose être une éversion de la muqueuse, tandis qu'en réalité il s'agit ici d'une tumeur formée de tissu granuleux — probablement de nature tuberculeuse — du ventricule.

M. Saint-Clair Thomson. — **Cas de laryngite syphilitique greffée probablement sur une affection tuberculeuse** *(Case of syphilitic laryngitis possibly complicated with tuberculosis).*

Le malade présente une fixation et une ulcération d'une des cordes. Il existe aussi une ulcération d'un pilier et une autre sur la paroi postérieure du pharynx. On porte le diagnostic de syphilis et l'on prescrit un traitement spécifique. Ce dernier amène une amélioration considérable. Cependant, malgré de hautes doses d'iodure, la lésion laryngée ne disparaît pas entièrement, et, tandis

que la corde est devenue mobile, il paraît y avoir une infiltration plus marquée de la région interaryténoïdienne. Il n'existe aucun symptôme constitutionnel de tuberculose. La température est normale. Le malade a augmenté de poids.

M. Permewan demande pourquoi M. Thomson croit à la possibilité d'une affection tuberculeuse dans ce cas. Il n'y a aucun symptôme qui autorise à soupçonner la tuberculose ; pour lui, on se trouve tout simplement en présence d'une affection syphilitique.

M. Saint-Clair Thomson répond qu'il soupçonne la syphilis à cause de l'infiltration interaryténoïdienne qui a légèrement augmenté, quoique le malade se soit amélioré sous le rapport de l'ulcération et de la mobilité de la corde.

M. Arthur H. Cheatle. — **Cas d'absence congénitale de la charpente antérieure du nez avec occlusion des orifices antérieurs** *(Case of congenital absence of the front of the nose with occlusion of the anterior nares).*

Enfant de six semaines, né à terme. Pas d'histoire de syphilis; les os du nez existent, mais la charpente du nez en avant des os propres fait défaut. Le palais est normal; pas d'autres vices de conformation.

M. le Président considère le cas comme très intéressant. Est-il dû à une syphilis intra-utérine ou non, c'est là le seul point qui doit être discuté.

Le cas montre qu'une personne peut très bien respirer tout en ayant le nez complètement obstrué. Quoique, avec des polypes du nez occasionnant une obstruction partielle, il y ait souvent une gêne considérable de la respiration et du ronflement pendant le sommeil, encore avec une obstruction complète le malade peut arriver après un certain temps à dormir sans être très gêné.

M. Fitz-Gerald Powell dit que le point intéressant est de savoir si l'affection est due à une syphilis congénitale ou à une syphilis intra-utérine; dans ce dernier cas, on devrait s'attendre à trouver chez l'enfant d'autres stigmates de syphilis. Il croit que plus tard le cas se prêterait à une opération plastique.

M. William Hill demande ce que l'on entend par occlusion congénitale des narines. Ceux qui emploient ce terme entendent-ils par là une occlusion à la suite d'un processus inflammatoire pendant la vie intra-utérine? En envisageant la question au point de vue du développement, le terme *congénital* est d'ordinaire plutôt appliqué à un défaut de fermeture par arrêt de développement. Dans ce cas, les narines, autrefois perméables, se sont évidemment fermées plus tard consécutivement à un processus inflammatoire actif *in utero.*

M. Arthur H. Cheatle. — **Spécimen de rhinolithe** *(Specimen of rhinolith).*

Ce spécimen a été enlevé à une femme de cinquante ans, qui souffrait depuis vingt ans du côté droit du nez. Il résulte des renseignements fournis par la malade que l'origine en a été la syphilis. La fétidité a été extrême. On a dû extraire la rhinolithe par morcellement ; elle pesait 9 grammes. Le noyau paraissait être un morceau de cornet inférieur nécrosé. Son extraction fit constater l'absence complète de ce dernier.

M. Jackson, de King's College, qui a fait l'analyse chimique de la rhinolithe, a trouvé qu'elle était composée de phosphates et de carbonates de calcium en proportion presque égales auxquels étaient mêlangées des traces de substances organiques.

M. Lambert Lack. — **Un cas de thyrotomie pour tuberculose du larynx** *(A case of thyrotomie for tuberculosis of the larynx).*

L'opération a été pratiquée parce que l'affection a été prise pour un épithélioma du larynx, et le Dr Lack pense que le cas a de l'intérêt pour plusieurs raisons.

Le malade, âgé de soixante-six ans, de constitution robuste, est un ancien soldat qui, à part des blessures, n'a jamais eu de maladie. Il vint consulter l'auteur au mois d'avril 1901 pour un enrouement datant de trois mois et ayant graduellement augmenté depuis. A l'examen, on trouva une ulcération à bords surélevés, occupant le centre de la corde droite, dont les mouvements étaient considérablement altérés ; autour de l'ulcération, les tissus étaient tuméfiés. Le reste du larynx offrait ses coloration et configuration normales. Le malade toussait et expectorait, surtout en hiver. L'examen du thorax fit constater des signes de bronchite. Pas de bacilles tuberculeux dans les crachats, ni d'engorgement ganglionnaire. Sous tous les autres rapports, le malade était bien portant. Le diagnostic d'épithélioma s'imposait pour ainsi dire, et, de plus, le cas paraissait si bien se prêter à une opération qu'une thyrotomie a été proposée et immédiatement pratiquée. Toute la corde droite a été extirpée, et le malade guérit sans incidents.

Macroscopiquement, la tumeur avait toutes les apparences d'un épithélioma, mais l'examen microscopique fait par M. Horne a révélé sa nature tuberculeuse.

Jusqu'au commencement du mois d'août 1901, le malade a fait des progrès marqués ; mais, vers cette époque, on constata

une adénite cervicale. En septembre, on nota, sous la partie supérieure du sterno-mastoïdien droit, une masse indurée du volume d'une noisette, qui a été aussitôt enlevée. L'opération a entraîné l'ablation d'une partie du sterno-mastoïdien, du nerf accessoire spinal et de la jugulaire interne. Quelques-uns des ganglions ont été trouvés ouverts et par leur aspect faisaient soupçonner des ganglions tuberculeux suppurés. Cette opinion fut confirmée par l'examen microscopique. Depuis, la santé du malade demeure toujours bonne, mais la voix n'est point revenue, et le tissu cicatriciel, qui d'ordinaire se reproduit à la place de la corde enlevée, ne s'est pas formé. La corde gauche se meut librement, mais elle paraît avoir en face d'elle un espace creux. L'intérêt de ce cas consiste surtout dans les particularités suivantes :

1° L'aspect laryngoscopique de la tumeur localisée à la corde droite, l'état normal du reste du larynx, l'âge du malade et sa robuste santé, l'absence de signes de tuberculose dans la poitrine et de bacilles dans les crachats, tout cela parlait en faveur d'un épithélioma (ce diagnostic a été confirmé par le Dr Parker);

2° Aussi, après l'examen microscopique, une erreur de diagnostic fut-elle soupçonnée, surtout quand une masse ganglionnaire dure et immobile eut paru dans la région cervicale;

3° Les bons résultats de l'opération, quoique pratiquée pour une affection tuberculeuse;

4° L'absence de tout signe de phtisie, même à l'heure actuelle;

5° Le défaut de formation du tissu cicatriciel, qui a ordinairement lieu à la place de la corde extirpée, et la persistance consécutive de l'aphonie.

Sir Felix Semon dit que le cas offre un grand intérêt à plusieurs points de vue. Tout d'abord, la description donnée par M. Lack, c'est-à-dire l'apparence clinique du cas, semblait ne laisser subsister aucun doute sur la nature maligne de la tumeur. Quand l'examen microscopique démentit cette opinion, M. Lack, paraît-il, était porté à ne pas croire aux affirmations de l'anatomo-pathologiste. Vinrent ensuite les ganglions cervicaux qui contribuèrent à fortifier la croyance dans la nature maligne de l'affection. Cependant cette manière de voir a été de nouveau infirmée et, finalement, le cas a été reconnu comme tuberculeux.

En troisième lieu, il existe un fait qui a attiré l'attention particulière de M. Lack. On sait que, dans les cas de thyrotomie pour tumeur maligne du larynx, il se forme ordinairement un tissu cicatriciel à la place de la corde malade extirpée et que la voix s'améliore habituellement jusqu'à la fin de la première année. Il n'en a pas été de même dans le cas de M. Lack, où l'on constate une absence complète de tissu cicatriciel, et il est impossible de dire quelle en est la cause.

M. Semon a été frappé par l'apparence de la corde pendant la phonation. En effet, à la fin de la phonation, on voit très distinctement le cartilage aryténoïde non seulement se porter en dedans, mais décrire un quart de tour dans cette même direction, de sorte que son apophyse vocale vient directement pointer dans la glotte, et la corde vocale prend une forme nettement triangulaire au lieu de conserver son contour linéaire normal. M. Semon dit n'avoir jusqu'à présent jamais observé un phénomène semblable, et, en pratique, il n'est guère possible de lui donner une interprétation. Il est sans doute dû à l'action du muscle latéral, mais il est difficile de voir pourquoi celui-ci se contracte de cette façon exagérée, à moins qu'une sorte de subluxation ne se soit produite par toute l'énergie mise en action par la corde qui subsiste en vue d'obtenir une meilleure voix.

M. Permewan a également constaté cet aspect particulier de la corde gauche; ce qui l'a surtout frappé, c'est qu'elle exécute une sorte de rotation sur elle-même, qui est peut-être due à ce fait que l'extrémité antérieure de la corde a pu être sectionnée au cours de l'opération. Il demande si la thyrotomie a été seulement unilatérale ou si l'excision a porté également sur le côté gauche.

M. Parker a vu le malade avec M. Lack, et, quand il l'a examiné pour la première fois, le tableau clinique du cas ne laissait guère de doute sur sa nature maligne, et il convint avec M. Lack sur la nécessité d'une opération immédiate.

M. Scanes Spicer dit que le cas de M. Lack soulève la question de savoir si, dans certains cas de tuberculose du larynx, on ne pourra avoir recours à une opération externe et enlever la zone affectée; ceci serait plus spécialement indiqué dans les cas où le processus tuberculeux est nettement localisé.

M. Jobson Horne dit que c'est lui qui a fait l'examen microscopique de la tumeur. Il a exprimé l'opinion qu'il s'agissait d'un néoplasme tuberculeux, mais non épithélial, et, comme vient de le confirmer M. Lack, il ne s'est point départi de cette opinion, nonobstant la surprise qu'a provoquée le résultat de l'examen, car ce n'est pas la première fois qu'il a l'occasion de pratiquer l'examen histologique de cordes vocales supposées être le siège d'un épithélioma et qui ont été trouvées atteintes de tuberculose. Le cas de M. Lack montre combien sont illusoires et fallacieuses les données statistiques concernant les opérations pour épithélioma du larynx. Pour obtenir des chiffres dignes de foi, deux conditions, d'après M. Horne, sont nécessaires : la première, c'est d'avoir dans chaque cas l'examen histologique des parties enlevées par l'opération et de consigner le résultat de cet examen ; la seconde condition, qui est peut-être la plus importante, c'est de posséder le nom de l'histologiste qui a pratiqué l'examen microscopique de la tumeur.

En ce qui concerne l'idée suggérée par M. S. Spicer, que les résultats obtenus ouvrent le champ à des opérations de cette nature pour des affections tuberculeuses du larynx, M. Horne dit que ces résultats parlent plutôt contre cette théorie qu'en sa faveur. La corde elle-même présentait,

au microscope, les caractères d'une tuberculose chronique, à marche lente et, pour ainsi dire, arrêtée dans son évolution. Quatre mois plus tard, on enleva du même côté du cou quelques ganglions qui, s'ils avaient été suffisamment malades, eussent été extirpés au moment où l'on pratiqua la thyrotomie. Les coupes de ces ganglions montraient un processus tuberculeux récent et plus actif, suggérant l'idée d'une ancienne lésion avec réinfection consécutive aux désordres de l'ancien foyer tuberculeux dans le larynx lui-même. M. Horne s'offre de présenter ces coupes à la prochaine séance de la Société.

M. W. Q. Spencer n'est pas du tout de l'avis de M. Horne. Il croit que ce cas doit être classé dans le groupe des cas de tuberculose sénile décrite par les chirurgiens. Quoique, le plus souvent, elle affecte des rapports avec le système osseux, il existe cependant d'autres formes de tuberculose sénile survenant chez des individus âgés qui n'ont ni antécédents personnels ni héréditaires de tuberculose. Tous ces cas de tuberculose sénile sont des formes progressives de cette affection, et, d'après M. Spencer, dans le cas en discussion, l'opération est amplement justifiée, elle serait même une contribution à la connaissance d'autres cas de tuberculose sénile à ses différentes périodes. Quant à la fréquence de ces cas, il est possible qu'on les rencontre plus souvent dans le larynx, encore ne les y observe-t-on que très rarement.

M. Lack dit que son cas est, en vérité, un cas exceptionnel. Il ne croit pas qu'il offre des raisons pour opérer dans d'autres cas de tuberculose laryngée. La thyrotomie, voire même la trachéotomie, sont généralement désastreuses pour ces malades. Il ne pense pas non plus qu'on puisse appeler cela : tumeur en voie de régression, car l'enrouement du malade ne datait que de trois mois et allait toujours augmentant, et que l'excision complète du foyer morbide soit de nature à propager l'infection aux ganglions.

M. Pegler. — **Spécimen de tumeur kystique de la cloison avec préparations microscopiques** *(Specimen of cystic growth of the septum and microscopic section).*

La tumeur a été enlevée à un homme de trente ans qui s'était fait admettre à l'hôpital le 31 janvier 1902, se plaignant de ce qu'il croyait être un polype du nez ayant occasionné de l'obstruction. A l'examen, on trouva une tumeur pédiculée occupant le méat moyen gauche, de coloration bleu grisâtre et ressemblant sous tous les rapports à un polype, quoiqu'elle fût moins aplatie et plus opaque. Un prolongement distinct, attaché sur le côté gauche de la cloison, au niveau du tubercule ou un peu plus haut, était nettement perçu à l'aide d'une sonde. Le Dr Clayton Fox a également examiné le cas et diagnostiqué une hypertrophie polypoïde œdémateuse de la cloison. La tumeur a été enlevée au serre-nœud de Mackenzie avec

toutes les précautions antiseptiques, et il n'y eut ni hémorragie ni écoulement de liquide séreux. Après l'opération, le méat moyen offrait un aspect particulier; la cloison montrait une échancrure très marquée, et la moitié antérieure du cornet moyen était repoussée en dehors du siège occupé par la tumeur, qu'on pouvait pour cela supposer être d'origine congénitale ou avoir existé depuis bien longtemps. A l'inspection, la tumeur a été trouvée être un kyste avec un pédicule court et creux. Trois jours après, le malade s'excusa de ne pouvoir venir, un accès de grippe l'obligeait à garder la chambre; depuis on ne l'a plus revu. Tous les renseignements qui suivent, l'auteur les doit à l'obligeance du médecin particulier du patient, qui fut appelé auprès de ce dernier le 7 février. Ce jour-là, il trouva le malade souffrant de douleurs dans lès membres et de céphalées et ayant des frissons répétés et une température de 38° C. Comme il y avait trois autres cas d'influenza dans la maison, le médecin porta le même diagnostic. Après une amélioration temporaire, le cas prit une tournure défavorable, et, le 9 février, se déclarèrent des symptômes de méningite. Paralysie du bras et de la jambe gauches, coma avec strabisme convergent à gauche. Peu après, de violentes douleurs lancinantes et des convulsions envahirent le côté droit du corps, le bras et la jambe, et le malade mourut le 15 février.

L'observation relate que les symptômes initiaux indiquaient une lésion cérébrale du côté droit, mais que, pendant toute la durée de la maladie, le patient n'a présenté aucun signe local susceptible d'attirer l'attention sur le nez, ni tuméfaction, ni douleur spontanée ou à la pression, ni écoulement.

Aussitôt après son ablation, la tumeur a été placée dans de l'alcool et transmise au Dr Bland-Lutton, car il y avait, paraît-il, des raisons de suspecter une méningocèle. M. Bland-Lutton pratiqua l'examen macro et microscopique de la tumeur et répondit que « l'origine du kyste restait pour lui un sujet à conjectures ». Les coupes microscopiques montraient deux zones distinctes de tissu : une externe, formée de muqueuse normale; elle était entourée d'un épithélium stratifié non cilié et contenait des glandes racémeuses, mais pas de sinus. La zone interne était plus épaisse en certains points qu'en d'autres et formée de tissu conjonctif contenant un grand nombre de fibres élastiques, mais paraissait dépourvue de revêtement épithélial squameux.

M. Dundas Grant est sûr que tous ses collègues s'associeront à lui pour remercier M. Pegler de sa communication. Quand, dans un cas comme celui-ci, l'affection a une terminaison fatale, l'intérêt en augmente considé-

blement, et la leçon qu'on peut en tirer croît peut-être en proportion géométrique. D'après lui, les faits mis en évidence montrent que le diagnostic en ce qui concerne le siège de la tumeur était exact. Il faut éliminer l'hypothèse d'une tumeur en rapport avec les méninges, telle que méningocèle. Le cas de M. Pegler offre un intérêt d'autant plus grand qu'une telle coïncidence peut toujours se produire dans la pratique, surtout en temps d'épidémies, même à la suite de petites interventions chirurgicales. Bien des médecins ont eu à déplorer des éruptions brusques, telle que la fièvre scarlatine, et les malades qui souffraient beaucoup étaient de leur part l'objet de grandes inquiétudes. Somme toute, M. Grant croit que la description donnée par M. Pegler doit être acceptée comme exacte.

M. Wingrave dit que la démonstration histologique montre que, quelles que soient les connexions antrales de la tumeur, celle-ci consiste dans une distension très considérable de quelques espaces lymphatiques et connectifs du périoste. On peut voir très nettement la muqueuse normale recouverte de cellules olfactives à l'état de fragmentation. Au-dessous de celle-ci on trouve une épaisse couche de tissu conjonctif avec des fibres élastiques dont la structure rappelle exactement celle du périoste. Dans cette couche périostée profonde, on découvre de larges espaces distendus, de sorte qu'il est bien possible qu'il y ait eu une distension kystique des couches périostées et même une continuation de la dure-mère. Mais, en l'absence de toute indication précise, quant au point d'ablation et aussi en l'absence de toute preuve histologique de structure méningée, l'idée d'une connexité directe de la tumeur avec la cavité cranienne devient une pure hypothèse. Le kyste n'est certainement revêtu d'aucune sorte d'épithélium suggestif d'une continuité sous-durale ou pouvant être différencié des cellules conjonctives elles-mêmes.

M. Hill propose de renvoyer les spécimens et les coupes au Comité des tumeurs morbides, qui pourra s'adjoindre d'autres cliniciens dans le but d'élucider complètement la question.

L'histoire clinique du cas suggère forcément l'idée d'une méningocèle. Si l'on enlève un polype du nez d'un malade qui succombe peu après à une méningite et que ce prétendu polype soit un kyste provenant de la cloison du nez, il y a alors de fortes présomptions en faveur d'une méningocèle. Certes, les remarques de MM. Pegler et Wingrave viennent démontrer qu'histologiquement la tumeur ne ressemble pas à une méningocèle, mais ne sait-on pas que les anomalies congénitales subissent souvent des altérations de structure. Le cas en discussion est presque unique dans son genre, et les renseignements qu'on trouve à ce sujet dans la science médicale sont très vagues. Quoi qu'il en soit, qu'il s'agisse ici d'une tumeur kystique banale de la cloison ou d'une méningocèle, le cas de M. Pegler constitue une contribution importante à leur histoire.

M. Saint-Clair Thomson dit qu'au cours de ses recherches bibliographiques sur la rhinorrhée cérébro-spinale, l'idée lui a été suggérée par une autorité scientifique, — et cela lui semblait d'abord être une simple hypothèse, — qu'un certain nombre de ces cas de rhinorrhée cérébro-

spinale spontanée ne sont que des méningocèles congénitales qui s'étaient spontanément ouvertes. Il a trouvé dans la science plusieurs cas concernant des malades qui tôt ou tard s'infectèrent par le nez et dont un grand nombre moururent au milieu des phénomènes de méningite.

M. Pegler dit, en réponse, qu'à la réception des renseignements sur le sort ultérieur du malade, il eut d'abord l'impression, en supposant l'existence d'une relation quelconque entre l'ablation du kyste et la méningite, que la tumeur était une méningocèle, mais il a abandonné cette hypothèse à la suite du résultat de l'examen microscopique fait par M. Bland-Lutton et confirmé par le Dr Wyatt Wingrave.

Il désire vivement le renvoi des coupes au Comité des tumeurs morbides, mais il craint qu'en l'absence d'autopsie bien des questions ne restent obscures. Quoi qu'il en soit, il a présenté ce cas aussi bien par devoir qu'en raison de son grand intérêt, d'autant plus qu'il n'a trouvé que peu de chose dans la littérature des tumeurs septales susceptibles de jeter quelque jour sur son cas. Des autorités scientifiques incontestées affirment que dans certaines conditions on peut faire l'ablation des tumeurs kystiques de la cloison, de même que des méningocèles.

M. William Hill. — **Un cas d'epidermolysis bullosa chez une femme, accompagné de lésions de la bouche et de la gorge** *(Case of epidermolysis bullosa in a woman, associated with mouth and throat lesions).*

M. Winrace demande à M. Hill s'il se propose d'instituer un traitement et s'il a connaissance des traitements suivis par la malade pendant son séjour dans de nombreux hôpitaux.

M. Hill répond qu'en ce qui concerne les lésions cutanées on n'a rien de bon à attendre du traitement.

M. Donelan. — **Un cas de tumeur de la corde vocale droite formée pendant une attaque d'influenza chez un homme de cinquante ans (pour diagnostic)** *(Case of tumour of the right vocal cord formed during influenza in a man aged 50, for diagnosis).*

Il y a deux mois, le malade était en traitement à l'hôpital italien pour l'influenza. Les voies d'infection paraissent avoir été le pharynx et le larynx, car on y avait constaté des symptômes très marqués d'une véritable grippe. Le larynx était fortement congestionné, mais il n'y avait aucune tumeur, et, avant d'être atteint d'influenza, le malade avait la voix tout à fait claire. Il y a deux jours, l'auteur revit le patient et constata la présence d'une tumeur longue de 4 millimètres et large de 2 millimètres et faisant saillie en arrière et en dedans de la partie médiane de la corde droite.

A part un certain obstacle au rapprochement des cordes, obstacle dû à la tumeur, il paraissait y avoir aussi une paralysie des muscles aryténoïdes.

M. Saint-Clair Thomson croit qu'il existe une ulcération sur la corde gauche et un épaississement interaryténoïdien considérable. Le malade est amaigri, son pouls est faible et il a des sueurs nocturnes. Il faut donc penser, d'après M. Thomson, à une affection tuberculeuse, car on voit souvent la tuberculose se développer à la suite de l'influenza et revêtir une marche rapide.

M. Donelan répond qu'il n'a vu le malade que dans un intervalle de quatre à cinq semaines, et, la tumeur ne s'étant développée que pendant les neuf dernières semaines, il n'a pas eu l'occasion de beaucoup étudier le cas. Il y a vingt ans, le malade a eu la syphilis, ce qui peut modifier la manière de voir au point de vue du diagnostic.

M. Fitz-Gerald Powell. — **Spécimen de fibrome enlevé de l'antre maxillaire gauche chez un homme de dix-huit ans** *(Specimen of fibroma removed from left maxillary antrum of male aged 18).*

Le malade est entré en traitement pour une obstruction nasale. A l'examen, on trouva la cloison déviée à gauche, ce qui empêcha d'inspecter le nez par les orifices antérieurs ; mais, par la rhinoscopie postérieure, on put constater la présence d'une petite tumeur occupant la moitié supérieure de la choane gauche; elle avait l'aspect extérieur d'un polype ou d'un cornet hypertrophié. On fit une tentative d'ablation à l'anse, mais on ne put extirper qu'une petite portion de la tumeur. Le malade a été endormi, et une nouvelle tentative a été faite d'enlever le néoplasme par derrière avec la curette adénoïdienne d'Hovell; mais, en cherchant à saisir la tumeur, celle-ci s'échappa hors de la portée de l'opérateur; on introduisit alors le doigt, qui fit sentir une masse molle considérable, située dans le sinus maxillaire gauche, à travers un orifice existant dans le tiers postérieur de la paroi interne.

Continuant à maintenir le doigt sur la tumeur, l'opérateur introduisit à travers l'orifice antérieur du nez une curette tranchante à long manche; en faisant un effort considérable, il libéra le néoplasme de ses attaches à la face inférieure du plancher de l'orbite, l'attira dans la fosse nasale, où il fut saisi avec une curette adénoïdienne et retiré du nez.

La tumeur était un fibrome dur, du volume d'un petit rein. Pendant l'opération, il y eut une hémorragie très abondante, qui s'est arrêtée une fois la tumeur enlevée. A l'heure actuelle, le malade

est en pleine convalescence et, depuis huit jours, c'est-à-dire depuis le jour de l'opération, il n'a présenté aucun symptôme inquiétant.

M. le Président dit qu'il est difficile d'enlever une si grosse tumeur par le nez de façon à être sûr de son ablation complète.

M. Pegler dit que personne n'a été plus surpris qu'il ne le fut quand la tumeur fut venue tout entière par le nez. Lorsqu'il introduisit son doigt dans le naso-pharynx et qu'il sentit la masse dans l'antre gauche, il eut l'impression qu'elle était d'une grosseur qui permettait de l'enlever par le nez. La tumeur paraissait avoir pris naissance à la face inférieure de l'orbite; la base d'insertion n'était pas bien large et, d'après son contour général, il croyait, sans toutefois en être absolument certain, qu'elle pouvait être entièrement extirpée.

M. Dundas Grant. — **Cas de tumeur maligne du nez, probablement épithélioma alvéolaire chez un homme de soixante et un ans** *(Case of malignant growth in the nose of a male patient aged 61, probably of the nature of alveolar epithelioma)*.

John C..., soixante et un ans, vint, il y a huit jours, au Throat and Ear Hospital, se plaignant d'une obstruction nasale, complète du côté droit et partielle du côté gauche. La fosse nasale droite était entièrement remplie d'une tumeur polypoïde, de coloration rosée, mais de forme irrégulière, et rugueuse sur la plus grande partie de sa surface.

Les irrégularités étaient parsemées de petites masses de tumeur myxomateuse luisantes. La partie molle de l'extérieur du nez était repoussée en dehors, mais il n'y avait ni déplacement des os du nez ni projection du maxillaire supérieur. Du nez s'écoulait une matière sanieuse et irritante; le nez exhalait une mauvaise odeur particulière, rappelant celle de chair en putréfaction et distincte de l'odeur de l'ozène ou d'une suppuration antrale.

M. Grant a observé cette odeur dans le sarcome, les syphilomes et l'épithélioma, et il est disposé à lui accorder une certaine valeur diagnostique.

Par la rhinoscopie postérieure, on pouvait voir une grosse masse obstruant la choane droite et s'étendant également à la gauche; cette masse était de même nature que la tumeur de la partie antérieure du nez; au toucher, elle saignait facilement. Pas de distension de l'antre dans une direction quelconque; transparence parfaite de la paroi sinusienne à la diaphanoscopie.

Le début de l'affection remontait au commencement de l'année dernière. En mai, le malade cracha un peu de sang qui ne paraissait pas provenir des poumons; en juin et en juillet l'arrière-gorge

devint quelque peu obstruée, et, en août, une masse charnue provenant de l'espace rétro-nasal, de coloration foncée et de la grosseur d'une noix, est venue plonger dans le pharynx. Pendant les derniers mois de l'année, de nombreux polypes furent enlevés sans cependant parvenir à en débarrasser complètement le malade. En mars 1902, un chirurgien d'une très grande habileté, qui avait porté le diagnostic de tumeur maligne, en essaya l'ablation par les fosses nasales, et, quoiqu'il en eût extirpé une grande partie, une récidive eut lieu à l'époque où le malade était venu consulter le Dr Grant.

A l'heure actuelle, le cas présente les caractères d'une tumeur maligne ayant son origine dans une partie quelconque de la cavité nasale, mais probablement pas dans l'antre. Il n'existe pas d'engorgement ganglionnaire.

Un petit fragment de la tumeur a été enlevé et examiné au microscope par le Dr Wingrave. Ce dernier a trouvé que le néoplasme consistait en un stroma formé par des cellules fusiformes tassées les unes contre les autres et contenant des alvéoles irrégulières remplies de cellules épithéliales. L'épithélium de surface était stratifié, la couche la plus profonde étant constituée par des cellules columnaires recouvertes de cellules sphéroïdales nucléées. Cet épithélium a envahi le stroma, rempli les alvéoles et pris une expansion irrégulière au point de devenir kystique. M. Wingrave considère la tumeur comme de nature maligne. Il faut ajouter qu'on ne trouve dans les antécédents aucune histoire d'infection spécifique, et que, dans ces temps derniers, le malade a même augmenté de poids, quoiqu'il eût maigri vers la fin de l'année dernière.

M. Grant se propose de pratiquer une opération externe : une incision sur le côté du nez et intéressant également la lèvre supérieure; à cette incision on pourra en ajouter une autre, au-dessous de l'orbite, s'il devient nécessaire de pratiquer la résection totale ou partielle du maxillaire supérieur.

Spencer pense qu'on se trouve ici en présence d'une tumeur de nature extrêmement maligne, de la forme la plus redoutable du carcinome ou de l'épithélioma rongeant; selon lui, l'ablation du maxillaire supérieur est nécessaire. Les ganglions sous-maxillaires commencent à se prendre; une seconde opération peut prolonger un peu la vie du malade, mais il craint que, dans ces cas, les résultats ne soient toujours mauvais; des cas avec cette forme particulière de tumeur guérissent difficilement. Quoique la coupe présentée soit plutôt épaisse, encore le principal élément est distinctement un épithélium cylindrique disposé en masses alvéolaires et non pas en sarcome.

M. Robinson met en doute la nature carcinomateuse de la tumeur; elle lui paraît être un sarcome avec des ganglions normaux enfouis dans sa structure. Ce n'est certes pas le type habituel de carcinome alvéolaire ou glandulaire tel qu'il eût été s'il avait pris naissance dans la membrane muqueuse de l'antre. La diaphanoscopie a, d'ailleurs, montré que l'antre paraissait libre. La tumeur lui semble prendre naissance dans la paroi nasale.

M. Wingrave dit qu'en effet une des coupes est un peu épaisse; malgré cela, elle montre très nettement la nature épithéliale du néoplasme.

M. Lack dit que la coupe n'est pas parfaite et propose d'envoyer le spécimen au Comité des tumeurs morbides.

M. Dundas Grant adhère à cette proposition, mais il ne voudrait pas, en attendant le résultat de cet examen, ajourner l'opération.

Wyatt Wingrave. — **Un cas de paralysie de la corde gauche chez une femme de vingt-sept ans** *(Case of paralysis of left vocal cord in a female aged 27).*

La malade se plaint d'être enrouée et d'avoir la respiration courte depuis quatorze mois. Légère surdité depuis l'enfance. A deux reprises elle eut une attaque de rhumatisme aigu. La voix est faible; dyspnée et palpitation au moindre effort ou excitation.

La malade affirme que sa voix s'est brusquement altérée après un refroidissement et que depuis elle est restée plus ou moins enrouée et faible.

Au laryngoscope, on constate une fixation complète de la corde gauche en abduction extrême.

Double souffle systolique à la base, avec matité s'étendant jusqu'à l'échancrure supra-sternale, et accompagné d'un *thrill* et de battements. Le pouls radial est synchrone et égal en volume; pas d'inégalité pupillaire.

Tous ces symptômes plaident fortement en faveur d'un anévrysme ayant comprimé le récurrent gauche.

M. Permewan est plutôt surpris d'entendre M. Wingrave dire, dans sa description, que la corde est en abduction forcée. Ceci serait un état de choses tout à fait insolite. Pour lui, la position est justement en position cadavérique ordinaire. Il croit qu'il s'agit d'une paralysie récurrentielle accompagnée d'un certain gonflement de la bande ventriculaire qui cache la corde vocale.

M. Wingrave mentionne le fait que, lorsqu'il vit la malade pour la première fois, la corde était en abduction forcée et complètement masquée par la bande ventriculaire. Aujourd'hui, elle se laisse voir un peu, mais

en même temps il trouve qu'elle est un peu en dehors de la position cadavérique.

M. Wyatt Wingrave. — **Un cas de paralysie bulbaire chez une femme de vingt-trois ans** *(Case of bulbar paralysis in a female aged 23).*

La malade vient consulter pour « une masse dans la gorge et une gêne de la respiration » datant de quatorze mois et s'étant considérablement aggravées dans ces temps derniers.

La voix est faible et l'articulation imparfaite; la malade parle d'une façon indistincte, comme si sa bouche était pleine. Le plus léger effort provoque de la dyspnée; celle-ci est plus prononcée la nuit; la déglutition est normale. Les pupilles sont égales et réagissent bien à l'accommodation. La langue est profondément fissurée, rouge, tremblotante, ses mouvements sont faibles. Paralysie faciale très marquée. Réflexes rotuliens exagérés.

L'examen du larynx montre les deux cordes fixées en position médiane cadavérique, laissant entre elles un très étroit orifice. La tension est bonne, mais les autres mouvements manquent, à l'exception d'une légère abduction dans la corde droite. Dans la commissure postérieure existe une projection d'aspect fongueux, saillante, et une légère tuméfaction périaryténoïdienne.

La malade a toujours été bien portante; il y a quatorze ans, on lui a extrait de l'oreille droite et sous chloroforme un morceau de crayon d'ardoise; ceci a été suivi d'une paralysie faciale droite. Elle a cinq frères et sœurs, tous bien portants; pas d'antécédents syphilitiques ni tuberculeux.

M. Tod dit que la tumeur entre les cordes fait plutôt penser à une fixation qu'à une paralysie des cordes. La malade a été traitée par le Dr Hovell, au London Hospital, et, dans son observation, il est fait mention d'une lésion de l'articulation crico-aryténoïdienne. Ceci remonte à quelques années.

M. Park a vu la malade, il y a trois mois, au Throat Hospital, Golden square. Il s'est fait alors une opinion que la paralysie faciale était probablement d'origine traumatique, due à une lésion produite dans l'oreille par le crayon d'ardoise. Quoi qu'il en soit, la paralysie faciale fut pour la première fois notée aussitôt après l'ablation du corps étranger sous chloroforme, quand la malade avait sept ou huit ans. Peu après, sa voix commença à s'altérer, ce qui décida sa mère à aller consulter feu Sir Morell Mackenzie; depuis cette époque, la malade a été traitée par différents laryngologistes et dans divers hôpitaux.

M. Lack dit que le point intéressant du cas est que la malade dort

parfaitement tranquille, malgré la dyspnée, qui arrive au moment du réveil. Il ne croit pas à la nécessité d'une trachéotomie.

Il a vu un cas de paralysie et d'atrophie du bras ayant immédiatement suivi l'administration de chloroforme pour une simple opération.

M. Wingrave dit que l'histoire de la malade est quelque peu fantaisiste. Elle a incontestablement de la paralysie faciale, de la faiblesse et des trémulations de la langue, mais le palais a conservé tous ses mouvements.

Dr Trivas.

REVUE GÉNÉRALE ET ANALYSES

BOUCHE ET PHARYNX BUCCAL

Dégénérescence angiomateuse des amygdales palatines, par M. Jacques.

L'observation a pour sujet un homme de soixante-dix ans, chez lequel, au lieu et place des tonsiles normales, tout l'espace compris entre les piliers du voile est occupé de chaque côté par une masse rouge, violacée, ardoisée par endroits, mûriforme et constituée par une multitude de petits grains de vésicules. L'examen au miroir révèle l'existence de productions semblables sur la base de la langue, occupant la région de l'amygdale linguale. L'auteur désigne cette altération des troubles de l'isthme du gosier, sous la dénomination de dégénérescence angiomateuse, et, d'après lui, le système lymphatique jouerait un certain rôle dans la pathogénie de cette affection. (*Rev. méd. de l'Est*, n° 9, 1er mai 1902.)

Dr Mercier Bellevue.

Le morcellement des amygdales palatines, par le Dr Mahu.

L'amygdalotome, l'anse galvanique sont d'excellents moyens pour détruire une amygdale; l'ignipuncture est un procédé qui présente de sérieux inconvénients et qui doit être délaissé; lorsque l'amygdale sera enchatonnée, les deux premières méthodes seront inapplicables et le morcellement sera alors le procédé de choix. Depuis le modèle présenté en 1892 par Ruault il y a eu de nombreuses modifications. En 1901, Vacher présente une pince en forme de curette, dont les bords tranchants peuvent racler les parois de la

loge amygdalienne. En mai 1902, Mahu présente un morceleur construit par Collin, et permettant de saisir, à l'aide d'une seule main et dans n'importe quelle position, des fragments de l'une ou l'autre amygdale, enchatonnée ou non, molle ou fibreuse, et permettant de faire une section nette des parties écrasées et de lâcher la prise si celle-ci a été mauvaise. L'appareil se compose d'une pince dont les mors sont en forme de calotte sphérique aplatie, entre lesquels se trouve un petit couteau qui se meut circulairement et tangentiellement à la circonférence de jonction des deux mors; ce couteau est mis en mouvement à l'aide d'un système de levier que l'on peut faire agir à l'aide d'un doigt. Les mors ne sont pas tranchants et ne pincent que dans leur portion supéro-externe. La pince peut servir aussi bien chez les enfants que chez les adultes; le morcèllement n'est pas douloureux, surtout si l'on a eu soin de faire un badigeonnage à la cocaïne. Une seule séance suffit généralement; mais, en cas d'amygdales volumineuses, il sera préférable de faire deux ou trois séances séparées par un intervalle de dix jours. (*Presse méd.*, 18 juin 1902.)

Dr Mercier Bellevue.

NEZ ET PHARYNX NASAL

De l'extrait de capsules surrénales dans les opérations nasales, par M. Taptas, de Constantinople.

L'auteur tient à signaler l'action hémostatique qu'il a obtenue par l'emploi d'extrait de capsules surrénales dans les diverses opérations qu'il a pratiquées sur le nez : incision des éperons, redressement des déviations de la cloison. résection des queues de cornet, excision du cornet inférieur ou moyen, etc.; il ne s'en est pas servi pour les végétations adénoïdes ou l'amygdalotomie. Ces différentes opérations ont été faites en blanc; l'opération est ainsi beaucoup plus facile, beaucoup plus complète.

L'auteur a l'intention de se servir de ce produit dans les interventions sur la mastoïde, toujours difficiles et délicates.

Dans les opérations endonasales, l'auteur fait d'abord un badigeonnage avec une solution à 10 0/0 de cocaïne, puis il fait deux ou trois badigeonnages avec la décoction de

capsules surrénales. L'effet est presque instantané; puis nouvel attouchement à la cocaïne suivi d'un autre à l'extrait de capsules surrénales, puis enfin intervention. (*Ann. des mal. de l'oreille, du nez, etc.*, n° 4, avril 1902.)

Dr Mercier Bellevue.

De la nécessité d'une intervention radicale et opportune dans les végétations adénoïdes et des funestes conséquences de cette affection abandonnée à elle-même, par M. Suarez de Mendoza.

L'étude de l'hypertrophie de la glande de Luschka a été bien mise en lumière, en 1868, par Meyer, qui, le premier, montra l'importance clinique et donna la symptomatologie des végétations adénoïdes. Depuis, plusieurs travaux ont montré le retentissement des végétations adénoïdes sur l'état général, et leurs relations étroites et importantes avec les affections du larynx, de l'oreille moyenne, de la trompe d'Eustache, du nez et des voies lacrymales; d'après certains auteurs, les végétations adénoïdes seraient le pivot de la pathologie infantile.

Malheureusement, certains praticiens croient trouver dans le traitement médical un moyen d'attendre l'atrophie de ces végétations; d'autres même ignorent encore l'existence de cette affection. L'auteur insiste sur les funestes conséquences de cette affection méprisée, négligée et abandonnée à elle-même, et sur la nécessité d'une thérapeutique sérieuse et opportune.

Les végétations adénoïdes sont l'apanage de l'enfance, mais se rencontrent souvent chez l'adulte et parfois chez le vieillard, chez l'enfant de un mois comme chez l'homme de soixante-dix ans. Chez l'adulte, les phénomènes d'obstruction nasale et autres ne sont pas si caractéristiques que chez l'enfant; il est donc bon de savoir qu'il y a des végétations qui s'atrophient vers l'âge de quinze ans, d'autres qui s'atrophient beaucoup plus tard, et d'autres qui ne s'atrophient pas du tout. Quoi qu'il en soit, c'est chez l'enfant qu'on rencontre le plus souvent les végétations lymphatiques; la diathèse lymphatique en est la cause prédisposante la plus manifeste. L'hérédité paraît jouer un certain rôle; Guillaume

a observé les végétations chez une famille représentée par trois générations.

L'influence du milieu paraît indiscutable; l'habitation insalubre, l'air froid et humide, les poussières, les vapeurs ont une influence indéniable, aussi le pourcentage des végétations est presque double chez les enfants de la ville que chez ceux de la campagne; coqueluches, diphtérie, les divers exanthèmes, les affections fébriles ont un rôle indéniable dans la production ou le développement des végétations; d'autres auteurs, renversant la proposition, prennent comme cause ce que les autres considèrent comme effet. Morell Mackenzie dit avoir très rarement constaté une division du voile du palais ne s'accompagnant pas de végétations adénoïdes. En 1894, Lermoyez signale la forme tuberculeuse des végétations. Enfin, Moure signale l'hypertrophie de la glande de Luschka comme manifestation secondaire de la syphilis. le tabac favoriserait l'apparition de cette lésion; les aliments épicés, les boissons alcooliques, l'abus de la parole seraient un élément étiologique important. (*Ann. de méd. et de chir. spéciales*, février et avril 1902.) Dr Mercier Bellevue.

CAVITÉS ACCESSOIRES

Sinusites ou suppurations des cavités de la face, par M. Boulet.

Il a fallu les progrès incessants de la spécialité pour se rendre compte de l'importance des suppurations de ces cavités qui sont au nombre de six. Chacun des sinus communique par une ouverture avec la fosse nasale correspondante.

La sinusite aiguë passe souvent inaperçue, et se révèle au cours de la grippe ou à l'occasion d'une affection dentaire. Il y a céphalalgie au front ou à la nuque, de la dépression, parfois même de l'obnubilation. Du côté des fosses nasales, les symptômes sont ceux du coryza aigu. Dans bien des cas la sinusite ne réclame aucun traitement, dans d'autres l'écoulement, pour être tari, réclame une série de lavages.

Sinusites chroniques maxillaire et frontale. — Les affec-

tions dentaires sont le plus souvent cause des sinusites maxillaires; viennent ensuite les coryzas, les polypes des fosses nasales, les affections tuberculeuses et syphilitiques. Le principal symptôme subjectif est l'écoulement du pus par le nez, ou bien l'expectoration purulente après le décubitus dorsal — le pus est fétide, il y a cacosmie. — D'autres fois c'est la douleur qui domine, surtout dans la sinusite frontale. tantôt localisée, tantôt se présentant sous forme de céphalalgie tenace et rebelle. L'examen objectif fait déceler le pus dans le méat moyen; le difficile est de savoir d'où vient ce pus : du sinus maxillaire? frontal? ou des cellules ethmoïdales? La ponction et l'éclairage du sinus maxillaire nous diront le plus souvent l'origine du pus; citons, pour complément, le signe de Davidson et le signe de Garel.

Sinusite frontale chronique. — Le diagnostic se fait par exclusion, surtout si la douleur est localisée au frontal. Vohnsen a appliqué au sinus frontal le procédé d'éclairage; à cet effet, Lubet-Barbon a proposé l'éclairage médio-frontal, mais ce sont des signes peu probants, et pour assurer le diagnostic, la trépanation exploratrice du sinus frontal suspect s'impose.

Sinusite sphénoïdale. — Très rare, ou en tout cas très rarement diagnostiquée; on ne possède aucune observation typique de sinusite sphénoïdale aiguë. La situation anatomique de ce sinus l'expose aux diverses infections : grippe, syphilis, tuberculose, ethmoïdite, corps étrangers, traumatismes.

Le principal symptôme est une céphalalgie sourde, gradative. L'écoulement du pus se fait le plus souvent par le pharynx, le malade crache des croûtes; on a observé des vertiges, des troubles oculaires, un état général mauvais dû à l'absorption de pus. Le principal signe objectif est l'écoulement de pus par l'ostium, lorsque la fosse nasale est assez large pour mettre le sinus sphénoïdal à découvert. La rhinoscopie postérieure permettra de constater une rougeur, une sécheresse très grande, des croûtes en abondance s'étalant sur toute la voûte du pharynx; cornet moyen et méat supérieur recouverts de pus.

Le diagnostic est toujours très difficile, car le cornet moyen masque l'ostium; les moyens employés sont : l'exploration à l'aide du stylet boutonné, le cathétérisme, qui nous renseignera sur l'existence de fongosités dans le sinus, aussi sur celle du pus; si ces moyens échouent, on fera la résection de l'extrémité postérieure du cornet moyen.

Les complications sont assez fréquentes et portent du côté des méninges et de l'encéphale : méningite de la base et trombo-phlébite du sinus; l'infection se fait soit par voie veineuse, soit par voie lymphatique, mais le plus souvent il y a ostéite avec ou sans perte de substance. Le pronostic est variable, et certains malades ne sont que peu incommodés; cependant il est bon de savoir qu'ils sont toujours sous la menace d'une complication cérébrale. (*Union méd. du Canada*, n° 12, décembre 1901.)

Dr Mercier Bellevue.

LARYNX ET TRACHÉE

Nouvelle instrumentation pour le tubage du larynx et la trachéotomie d'urgence, par M. Froin.

Cette instrumentation simplifierait le procédé opératoire; elle se compose de : 1° tubes en maillechort doré, se terminant par un renflement trachéal assez court, que prolonge une anse droite et aplatie, permettant d'aborder les cordes vocales sur presque toute leur étendue; 2° d'un introducteur formé de deux tiges, dont l'une mobile sert par son écartement à fixer le tube que l'on veut introduire dans la trachée; 3° l'extracteur est un ressort plat en acier, que l'on fixe sur le doigt et qui vient s'accrocher à l'extrémité de l'ongle par une courte portion coudée; ce crochet unguéal supporte un bouton qui vient se placer dans un orifice spécial de la tête du tube, et permet ainsi d'en pratiquer l'extraction.

L'instrumentation de M. Froin rendrait la trachéotomie d'urgence plus facile, plus sûre et plus rapide.

Elle comprend :

1° Un bistouri à lame très petite et pointue, coudé en forme de baïonnette, permettant à l'opérateur d'avoir toujours sous les yeux la partie coupante de l'instrument. La disposition de la lame permet d'ouvrir la trachée en un seul

temps et d'obtenir une plaie trachéale plus petite que la plaie cutanée;

2° Un dilatateur bicoudé à ressort, qui ouvre la plaie trachéale par sa force d'écartement;

3° Une pince à fausses membranes qui descend dans la trachée en restant ouverte d'elle-même;

4° Les tubes à trachéotomie présentent une courbure plus forte et se terminent par une anse facilitant l'introduction dans la trachée, enfin le tube est mobile sur le pavillon, la canule est démontable; mais, dans la trachée, les deux pièces qui la composent ne peuvent être séparées. (*Bull. de laryngo-oto-rhinol.*, 30 mars 1902.) Dr MERCIER BELLEVUE.

OREILLES

Mastoïdite éburnée douloureuse; décortication, guérison, par le Dr LAVRAND.

L'intervention est-elle justifiée dans toutes les vieilles otorrhées? Certaines se prolongent indéfiniment et causent des accidents parfois mortels; d'autres, au contraire, guérissent d'elles-mêmes. Faut-il opérer quand il y a phlegmon rétro-auriculaire? faut-il faire simplement l'incision de Wilde ou bien aller plus avant? D'après l'auteur la question reste encore sans solution; cependant il cite une observation dans laquelle l'intervention, mal justifiée en apparence, amena la cessation des troubles constatés. Il s'agit d'une femme de vingt ans, chez laquelle l'ablation et la cautérisation de polypes et fongosités de la caisse ne purent amener une guérison définitive. Se plaignant de violentes douleurs périauriculaires et d'un léger suintement de la caisse, la mastoïde est trépanée, l'antre ouvert mais trouvé sans pus; l'os est éburné dans sa totalité. Trois semaines après, la malade guérie n'accusait pas la moindre douleur; la caisse nettoyée, la guérison a été définitive.

En résumé, l'intervention a eu lieu sur la mastoïde qui, cependant, n'offrait ni douleur à la pression, ni gonflement; l'intervention s'est bornée à une décortication profonde qui a suffi à faire disparaître les douleurs. L'éburnation considérable de la mastoïde suffit à expliquer ces douleurs into-

lérables, et la guérison obtenue par l'intervention permet d'écarter l'otalgie hystérique ou une névralgie; on pourrait tout au plus songer à une irritation du ganglion de Gasser. Quand les douleurs sont rebelles à tout traitement, l'auteur est d'avis d'intervenir; l'opération dans un os éburné pouvant soulager et même guérir le malade. (*Journ. des sciences méd. de Lille*, n° 18, mai 1902.)

Dr Mercier Bellevue.

Volumineux cholestéatome du temporal opéré et guéri, par M. Jacques.

Lorsque la malade, âgée de vingt-neuf ans, se présenta à la clinique, elle présentait, en plus d'une otorrhée ancienne alternant avec des douleurs violentes dans tout le côté gauche de la tête, une paralysie faciale datant de huit ans et que le traitement électrique n'avait en rien modifiée. Au niveau de l'apophyse mastoïde, décollement de la peau rouge et tuméfiée, et deux trajets fistuleux suintant encore; le conduit auditif est atrésié et laisse à peine passer un fin stylet, provoquant l'issue de pus très fétide. L'exploration des trajets fistuleux est à peine douloureuse et le stylet semble pénétrer dans une masse de consistance molle. De ce côté l'ouïe est abolie. Opération le 9 novembre. La peau est incisée; les trajets fistuleux réunis; la corticale externe, très amincie, est réséquée, ainsi que la presque totalité de l'apophyse mastoïde. On en sort une masse cholestéatomateuse volumineuse, occupant de vastes cavités creusées dans le temporal; l'expansion de la tumeur paraît s'être faite aux dépens des parois antéro-supérieure et supérieure du conduit; l'antre est complètement fusionné avec la caisse. Le nerf facial semble avoir été lésé au niveau de son coude au-dessus de la fenêtre ovale. L'opération s'est terminée, après curettage, par un nettoyage minutieux au chlorure de zinc et le tamponement des cavités à la gaze, sans aucun point de suture. L'épidermisation, à peu près complète trois mois après, sera plus tard complétée par l'autoplastie. (*Rev. méd. de l'Est*, n° 19, 1er mai 1902.)

Dr Mercier Bellevue.

Bordeaux. — Impr. G. Gounouilhou, rue Guirande, 11.

23e ANNÉE. N° 47. 22 NOVEMBRE 1902.

REVUE HEBDOMADAIRE
DE
LARYNGOLOGIE, D'OTOLOGIE
ET DE RHINOLOGIE

RÉACTION GALVANIQUE DE L'AUDITIF
SA VALEUR AU POINT DE VUE DU DIAGNOSTIC[1]

Par le Dr F. CHAVANNE, de Lyon.

Depuis que Volta, après une première expérience négative, réussissait, à la suite de Fowler (1796), à déterminer sur son auditif la production d'un son au moyen d'un courant électrique, la réaction galvanique a fait souvent parler d'elle. Comme toutes les choses à la mode, elle a eu, quand c'était son tour, d'ardents panégyristes et de violents détracteurs. Je n'ai pas l'intention de rappeler ici les étapes de l'histoire de la réaction galvanique de l'auditif, non plus que de passer en revue l'opinion des divers auteurs qui s'en sont occupés. Aussi bien leurs conclusions peuvent-elles, au point de vue particulier qui nous intéresse, être ramenées à deux principales, diamétralement opposées d'ailleurs. Les uns pensent, avec Gradenigo[2], que «l'examen électrique de l'organe de l'ouïe devrait être considéré comme un élément précieux de diagnostic dans la pathologie du nerf acoustique, et serait pour l'oreille ce qu'est pour l'œil l'examen ophtalmoscopique». Les autres croient, avec Morel[3], que « l'électricité ne peut

1. Travail communiqué à la Société française de laryngologie, mai 1902.

1. GRADENIGO, La reazione elettrica del nervo acustico (Congrès de Bruxelles, 1888, *in Comptes rendus*, 1889, p. 199).

2. MOREL, *Étude historique, critique et expérimentale de l'action des courants continus sur le nerf acoustique à l'état sain et à l'état pathologique* (Thèse de Bordeaux, 1892).

être d'une grande utilité ni pour le diagnostic ni pour le pronostic des maladies de l'oreille ».

Il y a loin, on le voit, de cet excès d'honneur à cette indignité ; aussi m'a-t-il semblé intéressant d'examiner si les uns n'étaient pas trop sévères ou les autres trop flatteurs. J'ai, dans ce but, recherché la réaction galvanique de l'auditif d'une centaine de malades appartenant au service ou à la consultation de M. Lannois.

On sait, depuis Brenner (1863), que l'acoustique est justiciable de la même formule de réaction électrique que les autres nerfs.

Si l'on applique le pôle négatif au tragus et le pôle positif sur le cou ou la nuque, la fermeture du courant produit une sensation sonore; celle-ci diminue d'intensité et disparaît pendant le passage du courant; à l'ouverture, il ne se produit rien.

Si l'ordre des pôles est interverti, il n'existe aucune sensation auditive à la fermeture du courant et pendant son passage; l'ouverture est accompagnée d'un son de faible intensité, plus aigu que celui de la fermeture du pôle négatif.

Le nombre de milliampères nécessaire pour obtenir une première réaction (excitabilité primaire E^1) est plus considérable que celui nécessité pour une deuxième (excitabilité secondaire E^2).

Si, pendant que le pôle positif est au tragus, on intervertit brusquement le courant, l'excitation produite par la fermeture du négatif s'ajoute à celle causée par l'ouverture du positif : c'est l'excitabilité tertiaire E^3.

Gradenigo, enfin, désigne par $E^1{}_\alpha$ l'excitabilité constatée sur une oreille examinée immédiatement après sa congénère.

Pour rechercher la réaction galvanique de l'auditif, on peut employer trois dispositifs :

1° Dans la méthode interne, le conduit auditif externe est rempli d'une solution faible de sel de cuisine, dans laquelle trempe l'électrode auriculaire :

2° Dans la méthode externe, l'électrode auriculaire mouillée est placée sur le lobule ou à l'entrée du conduit;

3° On peut, enfin, faire la galvanisation au moyen d'une sonde électrique introduite dans la trompe.

La méthode externe est de beaucoup la meilleure : c'est celle qu'on emploie habituellement. Le son obtenu peut être de tonalité très diverse : bourdonnement, son de cloche, sifflement, son de tambour, etc.

Ajoutons, enfin, que la réaction, lorsqu'elle se produit, peut s'écarter fréquemment de la formule typique de Brenner et qu'elle peut être parfois paradoxale, l'auditif réagissant du côté non électrisé. Le courant galvanique détermine, de plus, très souvent, des phénomènes susceptibles de masquer plus ou moins la réaction : douleur, accès de toux, sensations d'éclairs, contractures musculaires dans le domaine du facial, salivation, sensations gustatives anormales, vertiges, etc.

Quoi qu'il en soit, on peut poser en principe que, pour être jugé bon et recommandable, un moyen de diagnostic doit être suffisamment précis. Les résultats fournis par la réaction galvanique de l'auditif dans des conditions semblables sont-ils suffisamment identiques entre eux? Là est toute la question.

Les résultats obtenus dans les séries d'expériences faites par Gradenigo, par Morel et par moi-même, vont y répondre.

Gradenigo a examiné à ce point de vue 225 individus, Morel 165, moi une centaine. J'ai employé la méthode externe, plaçant un pôle sur la nuque, l'autre à l'entrée du conduit auditif externe; je me suis servi d'un ampèremètre de Gaiffe.

Examinons successivement les résultats signalés à l'état normal et à l'état pathologique.

I. La possibilité d'obtenir la réaction galvanique de l'auditif chez un individu normal a été maintes fois mise en doute, par Pollak et Gaertner entre autres.

Gradenigo, sur 65 personnes saines, n'obtint que 3 fois la

réaction avec des courants allant jusqu'à 16 milliampères en application externe, et 5 à 6 milliampères en application interne.

Sur 75 individus normaux, Morel ne la constata que 9 fois avec un courant de 5 à 6 milliampères. Je ne l'ai rencontrée moi-même que 3 fois sur 20 sujets normaux; 1 fois à 2 milliampères et demi; 1 fois à 3 milliampères; 1 fois à 5 milliampères.

Il semble donc que le fait d'avoir une réaction au-dessous de 6 milliampères indique de l'hyperexcitabilité permanente ou temporaire du nerf. Morel l'attribue à une action vaso-motrice; et les causes sont assez nombreuses qui peuvent agir passagèrement sur les vaso-moteurs.

II. Passant maintenant sur le terrain pathologique, nous voyons Gradenigo rencontrer de l'hyperexcitabilité 41 fois sur 43 cas d'otite purulente aiguë ou subaiguë; 3 fois sur 8 cas d'otite externe; 7 fois sur 34 cas d'otite moyenne subaiguë ou chronique. Sur 4 cas d'otite moyenne catarrhale, Morel ne trouve la réaction qu'une fois et d'un côté seulement; il ne la constate qu'une fois sur 5 cas d'otite moyenne suppurée chronique.

Sur 10 cas d'otite moyenne subaiguë ou chronique, j'ai eu 7 fois la réaction : 3 fois à 1 demi-milliampère; 1 fois à trois quarts de milliampère; 3 fois à 2 milliampères et demi.

Sur 31 cas d'otite sclérosante avec participation de l'oreille interne, Gradenigo n'obtint que 4 fois la réaction sonore.

Dans des cas analogues, sans qu'il existât aucun processus irritatif chez mes malades, je l'ai constatée 12 fois sur 21 sujets examinés : 1 fois à 1 demi-milliampère; 4 fois à 1 milliampère; 2 fois à 1 milliampère et demi; 1 fois à 2 milliampères et demi; 1 à 3 milliampères; 1 fois à 4; 1 fois à 4 milliampères et demi; 1 fois à 5.

« Les accumulations de cérumen dans le conduit auditif externe, ne constituant pas une maladie, écrit Gradenigo, ne

provoquent pas d'augmentation de l'excitabilité. » Sur 5 malades porteurs de bouchons de cérumen et n'ayant aucune cause d'irritation auriculaire, j'ai observé 4 fois la réaction : 1 fois à 1 quart de milliampère; 1 fois à 1 milliampère; 1 fois à 1 milliampère et demi; 1 fois à 5 milliampères et demi.

III. Dans le domaine des maladies nerveuses, les résultats ne semblent pas être beaucoup plus concordants. Il est classique de dire que, dans les cas d'affections intracraniennes, tumeurs cérébrales, etc., on obtient la réaction, parfois même avec une fraction minime de milliampère. Or, chez une malade atteinte de tumeur cérébrale, je ne suis pas arrivé, avec 5 milliampères, à déterminer autre chose qu'un vertige intense. Dans un cas de méningo-myélite syphilitique, j'ai eu la réaction à 1 milliampère.

Dans l'hystérie, Gradenigo croit, d'après ses observations, à une hypoexcitabilité galvanique de l'auditif. Sur 9 hystériques à oreilles saines, 7 fois j'ai obtenu la réaction avec des courants variant de 1 à 8 milliampères ; dans un cas, il existait de l'hyperacousie hystérogène sous l'influence du courant ; à 4 milliampères, le malade prit une crise hystérique typique.

« Dans la surdité de l'hystérie et dans celle du tabes dorsal, écrit Gradenigo, la facile excitabilité du nerf acoustique fait défaut, d'après mes observations. » Dans un cas de surdité hystérique que j'ai eu l'occasion d'observer récemment, j'ai constaté la réaction sonore à 3 milliampères. Sur 8 tabétiques, 5 fois la réaction s'est produite : 2 fois à 1 milliampère; 1 fois à 3; 1 fois à 5; chez un malade, enfin, l'auditif ne réagissait pas quand l'électrode auriculaire était négative; avec le pôle positif, il réagissait à 2 milliampères. Chez tous les malades, il existait un peu de sclérose tympanique, mais il n'y avait aucune inflammation auriculaire.

Sur 5 épileptiques à tympans normaux, j'ai constaté 4 fois la réaction : 3 fois à 2 milliampères; 1 fois à 10 milliampères.

Sur 10 épileptiques à tympans sclérosés, je l'ai obtenue 5 fois : 1 fois à trois quarts de milliampère ; 2 fois à 2 milliampères ; 1 fois à 3 ; 1 fois à 10.

Un neurasthénique à tympans sclérosés ne signalait aucune sensation sonore quand l'électrode auriculaire était négative : était-elle positive, la réaction se manifestait à 2 milliampères et demi.

Chez un malade atteint de sclérose en plaques, à tympans normaux, la réaction se produisait à 3 milliampères d'un côté, à 5 milliampères de l'autre.

Ces chiffres me paraissent avoir une certaine éloquence ; ils proviennent tous non de faits récoltés çà et là, mais de recherches conduites avec tous les soins désirables.

Reprenant donc, maintenant, à l'égard de la réaction galvanique de l'auditif, la question de confiance que je posais tout à l'heure : les résultats fournis par cette réaction dans des conditions semblables sont-ils suffisamment identiques entre eux ? Il me semble difficile d'y répondre autrement que par la négative. Quand ses résultats sont suffisamment constants, comme dans les cas d'hyperémie nette de l'auditif, elle est inutile ; pour les diagnostics délicats, elle n'est pas assez précise.

Aussi semble-t-il logique de continuer à laisser sommeiller la réaction galvanique de l'auditif parmi les accessoires de l'otologie.

SUR UN CAS
DE PSEUDO-PARALYSIE DU VOILE DU PALAIS[1]

Par le Dr **MACAUD**, de Rennes.

Il y a quelques mois, je me suis trouvé en présence d'un fait que j'ai cru devoir rapporter comme pouvant servir

1. Travail communiqué à la Société française de laryngologie, mai 1902.

à l'instruction aussi bien du spécialiste que du praticien ordinaire. Le voici :

Observation. — Le 20 octobre, on amenait à ma consultation un petit garçon de six ans parce qu'il parlait mal. Il nasille fortement et ne peut prononcer, d'après les parents, certaines syllabes. Le frère, il y a deux mois, vient d'avoir eu le croup avec injection sous-cutanée de sérum.

L'enfant dont je m'occupe ici, jusqu'aux premiers jours de septembre, était bien portant, un peu nerveux, mais ayant une bonne respiration nasale et parlant très distinctement. Il y a six semaines, il est atteint d'une angine que le médecin consultant étiquette, par la clinique seule : angine diphtérique, et fait prendre par la voie stomacale trois fois 20 centimètres cubes de sérum. L'enfant se remet assez vite de cette indisposition, reste un peu pâlot, mais se nourrit très bien. Depuis le 15 octobre, les parents ont remarqué que les paroles de l'enfant avaient un timbre nasillard et qu'un grand nombre de syllabes ne pouvaient être prononcées. Je le fais parler et je remarque, en effet, ce timbre nasillard et, de plus, que les mots que l'enfant prononce de travers sont justement ceux qui nécessitent la contribution du voile du palais, notamment le mot *bonjour*. Ce qui m'avait frappé dès son arrivée dans mon cabinet, c'était l'air hébété de cet enfant, avec la bouche entr'ouverte, les ailes du nez s'appliquant sur la cloison à chaque inspiration et dénotant par ce fait une certaine gêne comme inspiration nasale. La mère, que je questionne à ce sujet, n'a, elle aussi, constaté ces différents symptômes que depuis quelques jours; l'enfant qui, jusqu'à ces jours derniers, allait en classe, était intelligent et même bon élève, tandis que depuis quatre à cinq jours il est distrait, fait mal ses devoirs, méritant, par ce fait, des punitions, ce qui chez lui autrefois était exceptionnel.

Examen. — Voûte palatine normale. L'amygdale gauche est un peu hypertrophiée, surtout depuis l'angine. C'est cette amygdale qui fut le plus recouverte par les fausses membranes. Par la rhinoscopie postérieure, on aperçoit deux masses grosses comme de petites noisettes rouges et recouvertes de muco-pus. La rhinoscopie antérieure nous permet d'entrevoir les végétations qui descendent aux deux tiers des choanes. Nombreux points lumineux qui changent de place en faisant prononcer la syllabe *i*. On voit très bien la partie supérieure du voile du palais qui se contracte normalement. Je pense aussitôt à une poussée d'adénoïdite sous l'influence de la diphtérie et, comme les accidents étaient assez subits, je fais

entrevoir aux parents la possibilité d'une intervention si les symptômes devenaient plus inquiétants et je la remets à quinze jours.

Le 25 *octobre,* l'enfant est ramené à ma consultation. Il a de la bronchite très légère, parle de plus en plus mal, et depuis trois jours un nouveau symptôme est apparu : l'enfant rend des aliments, surtout les liquides, par le nez. On comprend difficilement ce que dit le petit malade : ce ne sont plus des mots qu'il prononce, ce sont des grognements qu'il pousse. A l'examen, les végétations sont très rouges, paraissent gorgées de sang, le mucopus tapisse la paroi postérieure du pharynx. Je dis à l'enfant de prononcer certaines syllabes, de façon à faire contracter son voile du palais; je constate qu'il reste absolument immobile. En le touchant avec la pointe d'un stylet, il ne réagit plus, tandis que l'enfant avait eu des nausées pendant que je pratiquais la rhinoscopie postérieure. Le médecin ordinaire de la famille, à qui je demande des renseignements sur l'angine, me dit qu'elle était à fausse membrane et d'aspect diphtérique, mais que l'enfant a été atteint très légèrement et qu'une injection sous-cutanée de sérum ne lui a pas paru utile, et que cette paralysie, survenant six semaines après l'angine, lui paraissait d'origine diphtérique. Tout en adoptant en principe ses conclusions, je fis quelques réserves et je conseillais l'ablation des végétations, réservant cependant mon pronostic au point de vue de la paralysie.

Deux jours après *(27 octobre),* il parle de plus en plus mal. Il est absolument impossible de comprendre ce qu'il dit. Pendant ces deux jours, l'alimentation s'est faite avec beaucoup de difficulté. Chaque fois qu'il veut avaler, les aliments passent par le nez, et, quelques gouttes tombant dans le pharynx, l'enfant est pris de toux convulsive qui le fatigue tellement que, depuis vingt-quatre heures, il refuse de prendre toute alimentation. Les parents demandent l'opération. Température, 40°.

28 octobre. — Malgré l'hémorragie probable, je fais le curettage de tout le cavum. L'enfant est endormi au bromure d'éthyle et, avec le couteau à végétations du Dr Lermoyez, je fais l'ablation des deux masses que l'on voyait par la rhinoscopie postérieure. Elles paraissent violacées, et, prises entre les doigts, elles s'affaissent en laissant écouler le sang qu'elles renferment. L'hémorragie, abondante tout d'abord, s'arrête au bout de quelques instants. L'enfant avale de la glace pilée et garde la chambre. Le soir, il parlait d'une façon plus compréhensible et aucun aliment n'a été rejeté par le nez. 700 grammes de lait environ ont été ingérés depuis l'opération. Température, 38°5.

Les jours suivants, l'état s'améliore, et trois jours après l'enfant parlait comme autrefois et aucun aliment soit liquide, soit solide, n'est rejeté.

Je l'ai revu aujourd'hui, cinq jours après l'opération. Le voile du palais a repris ses fonctions. Il se contracte normalement soit qu'on le touche avec un stylet, soit qu'on fasse prononcer la syllabe *i*. La bouche de l'enfant reste fermée et les ailes du nez ne sont plus appliquées contre la cloison. Il n'a plus l'air hébété qu'il avait lors du premier examen, mais au contraire une figure très intelligente.

Discutons un peu cette observation.

Est-ce de la paralysie diphtérique?

Est-ce simplement de l'adénoïdite aiguë, et, dans ce dernier cas, comment expliquer les divers symptômes que nous avons constatés chez cet enfant?

A) Les symptômes cliniques de la paralysie diphtérique sont la lenteur de la parole, la difficulté dans l'articulation des sons, les troubles de la déglutition et l'immobilité du voile du palais. Ces symptômes sont ceux que nous avons rencontrés chez notre petit malade. C'est ce qui avait permis à notre confrère de poser le diagnostic de paralysie du voile du palais d'origine diphtérique. Survenant six semaines après une angine à fausse membrane, on était en droit de penser à une complication de cette affection. Mais :

1° Cette paralysie était survenue six semaines après la diphtérie, et, généralement, les paralysies de cette origine apparaissent de huit à quinze jours après l'angine à fausse membrane.

2° De plus, ces paralysies ne disparaissent pas aussi subitement, surtout quand on n'a pas fait de traitement médical ou électrique. Or, nous n'avons pas donné à notre malade de strychnine ni fait de traitement électrique. Notre intervention a été toute chirurgicale, et je ne connais pas de paralysie du voile du palais d'origine diphtérique ayant cédé à pareil traitement.

3° La plus grosse objection que l'on puisse faire contre la

paralysie diphtérique est la marche des symptômes. Nous les avons vus évoluer, nous avons pu les analyser et en déduire certaines conclusions. Le premier symptôme, c'est-à-dire la gêne de la parole, apparaît en même temps que la poussée d'adénoïdite aiguë. L'obstruction nasale et les symptômes qui en résultent ne se manifestent que quand l'amygdale de Luschka, considérablement augmentée par cette poussée aiguë, arrive à boucher les choanes. Touche-t-elle le voile du palais, celui-ci devient immobile, comme paralysé. La déglutition devient difficile, presque impossible. Ne se serait-il pas produit ce qui a été signalé bien souvent, l'influence de certaines maladies sur l'anneau de Waldeyer. Nous savons que la rougeole, la grippe, la diphtérie, donnent aux amygdales palatines un coup de fouet vigoureux et que ces végétations préexistantes qui, petites, ne troublaient en rien la nutrition de l'enfant, prennent, sous l'influence de ces maladies, une allure plus vive, occasionnant même des désordres graves, comme dans le cas présent.

4° Il est un autre symptôme sur lequel je dois attirer l'attention parce qu'il a son importance : la température. Nous avons constaté avant l'opération 40°. Il fallait qu'il y eût une sorte d'inflammation pour expliquer cette température. La paralysie diphtérique ne s'accompagne généralement pas d'élévation de température. De plus, le soir même de l'opération, alors que souvent chez les enfants chez qui on a pratiqué l'ablation des végétations, on remarque la température un peu au-dessus de la normale, chez notre petit malade, dis-je, cette température est inférieure à celle de la veille de un degré et demi. Je sais très bien que l'enfant toussait et présentait quelques râles de bronchite, laquelle s'est elle-même manifestée après le début de l'adénoïdite aiguë, cette dernière en étant la cause par infection descendante. Cette température était due à l'adénoïdite et non à la bronchite. La température étant normale le lendemain, alors que la bronchite continuait son évolution.

B) Pour nous, ce n'était donc pas une paralysie d'origine diphtérique, mais causée par l'adénoïdite. Mais de quel ordre est cette paralysie?

1° *D'ordre infectieux.* Le même fait a été constaté dans certaines laryngites, où nous voyons quelquefois une légère paralysie des cordes vocales; ainsi s'expliqueraient cette température que nous constations la veille de l'opération et cette bronchite survenue après le début de la poussée d'adénoïdite.

2° *D'ordre mécanique.* L'amygdale de Luschka n'aurait-elle pas agi d'une façon mécanique? Je soutiendrai d'autant mieux cette hypothèse qu'au début, quand je vis l'enfant, les végétations étaient peu grosses, et l'enfant, s'il avait de la difficulté à prononcer certains mots, contractait facilement son voile. Les végétations augmentent-elles de volume, les symptômes marchent parallèlement et augmentent, et la paralysie ne se manifeste que quand les végétations arrivent à toucher le voile. A ce moment arrive la gêne de la déglutition. Enlève-t-on la cause, l'effet disparaît, et non pas plusieurs jours après, mais sur le moment même. L'enfant n'a pas eu de rejet d'aliments après son opération. Le soir même, il parle plus facilement, peut s'alimenter, et cet état inquiétant qui existait avant l'opération disparaît aussitôt après.

Mais si c'était une adénoïdite aiguë, pourquoi opérer au lieu d'attendre la fin de cette poussée? Ici je tiens à me défendre. Je n'ai fait l'ablation des végétations que parce que l'enfant ne pouvait plus absorber d'aliments, étant pris de spasmes le fatiguant tellement qu'il ne voulait même plus essayer de prendre quelque chose et que l'on se voyait dans l'alternative ou d'une pseudo-paralysie causée par des végétations adénoïdes, et alors l'ablation s'imposait même avec la perspective d'une hémorragie, ou d'une vraie paralysie, et alors, dès le lendemain, si le résultat de l'opération avait été nul, on devait soumettre l'enfant à un traitement électrique et à la strychnine.

Il est une autre question qu'on ne manquera pas de me

poser. Ne craigniez-vous pas de provoquer par votre opération une porte ouverte à l'infection, et le bénéfice que vous espériez faire trouver au petit malade vous autorisait-il à risquer les dangers d'une infection? Dans le cas présent, l'enfant était en danger; la température de 40° indiquait un état déjà grave. De plus, il ne pouvait rien absorber. Je crois que dans ces conditions l'intervention était urgente et que les dangers de l'infection n'étaient pas plus graves que son état. On devait donc faire l'ablation de ces végétations, cause réelle de cette pseudo-paralysie.

THERAPEUTIQUE

QUELQUES REMARQUES SUR LA TECHNIQUE DES INJECTIONS DE PARAFFINE SOLIDE

Par le Dr **ECKSTEIN**, de Berlin.

Depuis la publication, dans cette *Revue*, du travail du Dr Broeckaert : *Sur la prothèse nasale par les injections de paraffine solide,* ma méthode a trouvé un accueil des plus favorables dans la littérature française. Ceci m'engage à faire connaître une légère modification que j'ai apportée à la technique, et qui a pour but d'empêcher la solidification trop rapide de la paraffine dans la canule. On trouvera, d'ailleurs, l'exposé de ma méthode, et la relation des cas auxquels je l'ai appliquée dans le n° 32, du mois d'août, du *Deutsche Medicinische Wochenschrift.*

Je ne puis absolument pas conseiller de chauffer la canule dans la flamme d'une lampe à alcool, et je suis même persuadé que les accidents de brûlure, qu'on a observés, doivent être attribués non pas à la chaleur de la paraffine, mais à la température trop élevée de la canule. Voici comment je procède : quand ma seringue est remplie de paraffine, j'en laisse

couler quelques gouttes, et *j'aspire ensuite dans la canule deux à trois gouttes d'eau chaude,* ce qui rend impossible la solidification immédiate de la paraffine : on peut injecter, sans le moindre inconvénient, ces traces d'eau stérilisée.

Je désire également attirer l'attention sur un accident qui pourrait se produire pendant l'injection, surtout si la région n'est pas soigneusement délimitée, et qui consiste dans l'émigration de la paraffine au delà du champ opératoire. On pourra y remédier assez facilement, grâce à un certain degré d'anesthésie due à l'infiltration même, en enlevant l'excès de paraffine à la curette, après avoir fait dans la peau une incision de très peu d'étendue. Quand on a soin de rapprocher très intimement les lèvres de la plaie au moyen d'un fil très fin, la cicatrice deviendra imperceptible au bout de quelques semaines. Si l'on a remis à plus tard cette petite opération, il est recommandable de faire suivre l'enlèvement de la paraffine de l'incision d'un petit lambeau ovalaire de la peau : le résultat obtenu ne laissera ainsi rien à désirer au point de vue esthétique.

VIIIe CONGRÈS
DE LA SOCIÉTÉ DES MÉDECINS RUSSES
TENU A MOSCOU DU 3 AU 10 JANVIER 1902

(Section d'oto-rhino-laryngologie)

Séance du 4 janvier.

M. Nikitin. — **Considérations sur les névroses nasales.**

M. Nikitin conclut dans le sens de Frankel. Les névroses nasales sont dues à une hyperesthésie spéciale de la muqueuse du nez comme on la rencontre dans l'hystérie et la neurasthénie. Le traitement doit tendre à relever le système nerveux et il ne faut intervenir localement que dans les cas où il y a des lésions.

M. Rochlin rapporte une observation d'hydrorrhée chez une hystérique ; la guérison fut obtenue par un traitement hypnotique.

M. Swershewski prétend que certaines névroses nasales sont dues à des

lésions locales sans que les malades soient forcément des hystériques ou des nerveux.

M. Pomerauzew. — **La diphtérie des cavités accessoires du nez.**

La diphtérie est une des maladies infectieuses qui attaquent le plus souvent les cavités accessoires.

Ce sont les sinus maxillaires et les sinus sphénoïdaux qui sont le plus souvent intéressés.

Ordinairement, les deux sinus maxillaires sont atteints simultanément.

Au point de vue anatomo-pathologique, la diphtérie des sinus se présente sous trois formes :

1° Une forme aiguë catarrhale ;

2° Une forme aiguë suppurative ;

3° Une forme diphtérique.

Les bacilles les plus fréquemment rencontrés étaient ceux de la diphtérie : les strepto, staphylo et diplocoques ; il y a très souvent association microbienne.

Les formes graves sont dues au bacille de Löffler isolé ou associé, et, dans ce cas, souvent avec le streptocoque.

L'âge ni le sexe n'ont d'influence sur la fréquence ou la gravité des sinusites diphtériques.

M. Hellat. — Peut-être la gravité de certaines affections diphtériques tient-elle à l'affection coexistante des sinus.

M. Kasparjanz. — **De l'étiologie de la rhinite atrophique.**

L'étiologie de l'ozène est toujours discutée et, des différentes théories présentées, aucune n'a pu rallier tous les suffrages. M. Kasparjanz croit qu'il s'agit d'une affection du système sympathique, au moins y a-t-il corrélation entre l'ozène et le goitre ; ainsi dans 102 observations d'ozène il a trouvé 46 fois de l'hypertrophie ou un épaississement de la glande thyroïde et les préparations iodées ont-elles donné une amélioration.

Dans les cas où il n'y aurait aucune lésion thyroïdienne et où l'iode a tout de même donné des résultats, il s'agirait, d'après l'expérience de l'auteur, de lésions parasyphilitiques.

M. Nikitin a vu, en effet, assez souvent l'ozène dans la syphilis héréditaire. Peut-être s'agit-il d'une trophonévrose (Zarniko, Bayer, etc.) ; plusieurs auteurs croient à une relation avec les affections sinusiennes ; seules, de nombreuses autopsies pourront nous renseigner à ce sujet.

La faiblesse et le mauvais état de santé des ozéneux sont choses connues; il faut donc intervenir par un traitement général. Les injections de sérum de Behring n'ont fait qu'enlever la mauvaise odeur; il n'a jamais obtenu de résultats par l'électrolyse.

M. Wolkowitch est d'avis qu'il s'agit d'un processus cicatriciel sclérosant.

M. Tschlenow rappelle que Loutmann nie toutes relations entre la syphilis et la rhinite atrophique fétide. Gouguenheim a fait des injections de solution physiologique de sel; il a eu les mêmes résultats qu'avec le sérum de Behring.

M. Rochlin a vu une fois l'odeur disparaître après vingt séances d'électrolyse.

M. Aukidinow. — Il faut relever l'état général ordinairement mauvais des ozéneux et ne pas négliger de traiter les affections sinusiennes coexistantes.

Séance du 5 janvier.

M. Hellat. — **La sténose laryngienne et son traitement.**

M. Wolkowitsch. — **Contribution à l'étude des sténoses chroniques du larynx.**

M. Genkin. — **Les caustiques et leur action sur la muqueuse du nez.**

Compte rendu sur l'action de la galvanocaustie, du nitrate d'argent, de l'acide chromique et de l'acide trichloracétique sur la muqueuse du nez, avec expériences de contrôle sur le chien.

En voici les principaux résultats :

1° *Réaction inflammatoire.* — Elle est faible avec le nitrate et apparaît dans les vingt-quatre heures; elle est moyenne avec l'acide trichloracétique et apparaît dans les douze heures; elle est forte avec l'acide chromique et apparaît dans les quatre heures; elle est variable avec la galvanocaustie et apparaît de suite.

2° Pour juger de la diffusibilité des différentes substances, il fallait porter la même dose simultanément sur une seule et même muqueuse, la tête étant tantôt droite, tantôt penchée sur le côté. En prenant comme unité la diffusibilité du nitrate, on peut représenter celle de l'acide trichloracétique par 2 1/2 et celle de l'acide chromique par 5 1/2.

3° L'exsudat membraneux qui se forme sur les plaies produites tombe avec le nitrate du deuxième au quatrième jour; avec l'acide trichloracétique, du sixième au huitième jour; avec l'acide

chromique du huitième au quatorzième jour; avec le galvano, limites variables.

4° Plus la substance employée est diffusible, plus elle pénètre en profondeur. Ainsi l'action du nitrate ne va pas au delà de la membrane basilaire, l'acide trichloracétique pénètre au delà du quart de l'épaisseur totale de la muqueuse et l'acide chromique jusqu'à la moitié environ.

5° Le nitrate ne détruit que la couche épithéliale et n'a donc aucune action sérieuse sur la muqueuse hypertrophiée.

6° L'action destructive de l'acide trichloracétique, bien que plus intense que celle du nitrate, ne va pas au delà de l'épithélium, et dans les couches plus profondes il ne produit que des changements temporaires. Ce qui le distingue cependant de tout autre caustique chimique, ce sont ses propriétés franchement régénératrices: pendant toute la durée du processus ulcératif, on voit des néoformations vasculaires se détacher des couches basales et pousser à l'intérieur de l'épithélium; c'est ainsi que s'expliquerait son action cicatrisante dans les perforations sèches du tympan.

7° L'acide chromique détruit les glandes muqueuses à une certaine profondeur et agit aussi sur les vaisseaux des corps caverneux en les thrombosant.

8° La cautérisation ignée, tant qu'elle reste superficielle, ne produit ni thromboses ni cicatrices.

9° L'épithélium régénéré ne présente aucune différence de structure ni de fonction, même avec l'acide chromique. Seule la cautérisation ignée superficielle, probablement à cause de l'étendue de la zone détruite et de la longue durée de la suppuration, entraîne quelquefois la formation d'un épithélium pavimenteux stratifié, au lieu et en place de l'épithélium cylindrique à cils vibratiles.

10° L'action du galvanocautère va de 3 à 4 millimètres au delà de son point d'application; il faut donc, quand on cautérise le nez par ce moyen, laisser des intervalles de 8 millimètres entre deux lignes.

11° La galvanocaustie se distingue encore des substances chimiques, en ce qu'elle entraîne une dégénérescence graisseuse des glandes mucipares.

M. Genkin, répondant à une question du Dr Favorski, dit que si on a obtenu des rétractions de la muqueuse par une cautérisation superficielle, cela tient à ce que l'on traitait en même temps l'affection dont dépendait la stase sanguine.

M. Tschlenow rappelle que beaucoup de rhinologistes ont remplacé la cautérisation ignée ou chimique par des interventions sanglantes.

M. Genkin ne veut pas nier la valeur de ces dernières, il tient cependant à dire que l'emploi des caustiques est encore justifié dans bon nombre de cas.

M. Trofimov est du même avis; il a eu à se louer surtout de l'acide trichloracétique dans les cas de perforations du tympan.

M. Wolkowitsch ne fait presque plus de cautérisations; il préfère des mèches de coton montées sur une sonde à enduire de pommade et à introduire dans le nez plusieurs fois par jour. (*Archiv f. Ohrenheilk.*, t. LVI, nos 1 et 2.)

Dr Bertemes.

ANALYSES DE THÈSES

Traitement des malformations nasales par la méthode Gersuny-Eckstein, par le Dr Leynia de la Jarrige.

Bien que la méthode de prothèse par les injections de vaseline soit de date toute récente, les emplois multiples qu'on en a fait, les succès obtenus, n'ont pas tardé à la vulgariser, et c'est ainsi qu'en Allemagne, en Belgique, en France, quantités de nez déformés furent rebâtis. La thèse du Dr Choussaud, de Bordeaux, donne, du reste, des photographies de malades dont le facies fut heureusement modifié grâce à ce procédé, employé dans plusieurs circonstances à la clinique du Dr Moure.

Le choix de la préparation vaselinée n'est pas sans importance, et l'on a vu certains accidents survenir (embolie pulmonaire, embolie de la veine ophtalmique) à la suite d'une vaseline paraffinée trop liquide. Le mélange dont se servait Gersuny avait un point de fusion (40°) peu élevé par rapport à la température du corps, et, à la longue, la vaseline était résorbée; seule, la paraffine restait : le résultat était donc médiocre. Eckstein, de Berlin, est parvenu à supprimer ces difficultés avec la paraffine solide, qui paraît avoir toutes les qualités de la vaseline sans en présenter les inconvénients. Le Dr Choussaud pense que c'est vraisemblablement une paraffine pure, homogène, qui peut être injectée sans danger. La vaseline qu'emploie Gersuny est fusible à 38° et 40°; celle employée par Eckstein, Broeckaert, Choussaud, est fusible entre 50° et 60°. L'instru-

mentation se compose d'une seringue de Pravaz ou autre, munie d'une fine aiguille de 3 à 4 centimètres de long. Eckstein entoure les trois quarts inférieurs du corps de pompe d'un manchon en caoutchouc destiné à empêcher la solidification trop brusque de la paraffine. On modèle le nez au fur et à mesure que la paraffine pénètre dans les tissus. Si une seule injection ne suffit pas, on peut sans inconvénient recommencer quelques jours après.

L'auteur rapporte plusieurs observations d'injections faites tantôt avec la paraffine de Gersuny, tantôt avec celle d'Eckstein, et qui firent disparaître radicalement les difformités dont se plaignaient ceux qui en étaient atteints. Peu d'accidents à redouter, à part un léger œdème et une brûlure possible au niveau de la piqûre. Le résultat obtenu reste acquis, et, d'après certains auteurs, la vaseline est remplacée par du tissu conjonctif qui englobe la paraffine; aussi l'auteur donne la préférence à la paraffine d'Eckstein.

Ce mode de prothèse a de nombreuses indications, surtout dans les cas où la chirurgie est impuissante; en revanche, le procédé peut être incomplet lorsqu'on aura affaire à des cicatrices scléreuses du nez, et nécessitera un débridement des tissus pour permettre de procéder à une tentative de prothèse. (Thèse de Paris, juin 1902.)

Dr Mercier Bellevue.

REVUE GÉNÉRALE ET ANALYSES

BOUCHE ET PHARYNX BUCCAL

Un cas de tuberculose de la langue, par MM. Fernandès et Van Swieten.

C'est l'histoire d'un malade de vingt-deux ans atteint de pleurésies successives depuis quatre ans. La langue prise depuis quatre mois, à la suite, dit le malade, de la piqûre d'une arête, présente sur la ligne médiane une ulcération irrégulière, surélevée, de 1 centimètre de long sur un demi de large. Depuis deux mois le larynx est également malade. Néanmoins, en présence des douleurs intolérables,

Goris pratique l'intervention. Sous chloroforme et après désinfection de la bouche, il enlève la pointe de l'organe au moyen du bistouri, par une incision en forme de V.

Réunion au catgut et pansement occlusif au collodion. Ce pansement, dont Goris est très satisfait, pour les sutures linguales se pratique de la façon suivante. Après hémostase et nettoyage à l'alcool suivis d'un asséchement complet, on applique une couche de collodion. Ce pansement tient cinq jours. Le résultat opératoire fut parfait, malgré l'état général qui amena, au bout de quelques mois, la mort du malade.

M. Goris croit avoir observé un autre cas de tuberculose linguale occasionnée par un traumatisme. Ici l'analyse microscopique, faite par le Dr Gauthier, fit reconnaître des foyers noduleux à amas épithélioïdes, parmi lesquels on trouve des cellules géantes. La recherche du bacille est restée infructueuse dans les coupes. (*Ann. de l'Institut. chir. de Bruxelles*, n° 7, 15 juillet 1902.) Dr A. Capart fils.

La fièvre aphteuse chez l'homme, par M. Voituriez.

Cette maladie, contagieuse au premier chef, est devenue plus rare depuis les prescriptions imposées par les préfectures.

La transmission de la fièvre aphteuse des bovidés à l'homme se fait de plusieurs manières : telle l'observation de cette jeune femme qui fut infectée à la suite d'un séjour à Paris, pendant lequel elle avait bu tous les matins un ou plusieurs verres de lait froid et n'ayant subi aucune stérilisation par la chaleur. Même pathogénie pour les enfants, dont l'auteur cite plusieurs observations, et qui, à la suite d'ingestion de lait non bouilli provenant de vaches atteintes de fièvre aphteuse, présentèrent des vésicules sur les amygdales, le voile du palais et la face interne des lèvres. L'auteur ne doute point que la fièvre aphteuse soit une entité morbide bien définie, dans laquelle on reconnaîtra une période d'invasion, une période d'éruption, suivies d'ulcérations qui amènent parfois des complications sérieuses. La bactériologie de la fièvre aphteuse est encore tout entière à faire. D'après la symptomatologie, il semblerait

qu'il y ait identité entre la fièvre aphteuse de l'homme et celle des bovidés, mais la maladie est le plus souvent atténuée chez l'homme, et localisée le plus souvent dans la cavité buccale. On ne connaît pas actuellement le parasite, microbe ou hématozoaire, qui donne aux animaux la fièvre aphteuse, mais on sait cependant que cette affection est spécifique, contagieuse et inoculable. Chez les animaux, la contagion peut se faire à distance; mais, pour l'homme, l'absorption directe du virus paraît nécessaire et se fait par le lait, par les muqueuses ou par une solution de continuité des téguments. La contamination se fait surtout par le lait consommé et non bouilli. L'ébullition prolongée est le moyen prophylactique le plus efficace.

La contagion se fait le plus souvent par les vétérinaires, marchands de bestiaux, filles de fermes, qui transportent directement le virus par leurs mains contaminées.

La viande d'animaux malades présente des inconvénients au point de vue de l'alimentation; cependant la cuisson suffit à écarter le danger direct de contagion.

L'antipyrine à l'intérieur, les gargarismes borates ou les attouchements au nitrate constituent la base du traitement.

Le lait sera bouilli ou stérilisé si les animaux paraissent dans un état de santé défectueux; les règlements de police sanitaire éviteront la dissémination de la maladie. (*Journ. des sciences méd. de Lille*, n° 24, 24 juin 1902.)

Dr Mercier Bellevue.

Angine prépéladique; syndrome néo-dentaire gauche; éruption de la dent de sagesse inférieure gauche et pelade périauriculaire gauche, par le Dr L. Jacquet.

En examinant le siège d'une pelade et les symptômes qui l'accompagnaient (hyperthermie faciale gauche, névralgie faciale latente avec hyperesthésie névro-musculaire systématisée à tout le côté gauche, le tout ayant débuté par une angine fébrile avec douleur à la déglutition à gauche), l'auteur put diagnostiquer, avant de l'avoir vue, l'éruption d'une dent de sagesse du même côté.

L'ensemble de ces phénomènes constitue le syndrome néo-dentaire, qui serait très fréquent. Le substratum initial

et essentiel de ce syndrome est un trouble fonctionnel ou une lésion du plan musculeux pharyngé. Consécutivement on peut voir survenir de la rougeur de la muqueuse avec ou sans accidents infectieux secondaires. (Soc. méd. des hôpit., séance du 11 juillet 1902, *in Bull. méd.*, n° 56, 1902.)

Dr BRINDEL.

NEZ ET PHARYNX NASAL

Les polypes muqueux des fosses nasales, par M. ANDÉRODIAS.

L'auteur entend par là non plus les néoplasmes les plus différents qui prennent naissance dans les fosses nasales, mais bien ces tumeurs bénignes, molles, d'aspect gélatineux, si bien décrites par Moure. Au point de vue histologique, ce sont des myxomes, d'aspect et de volume variables, tantôt sessiles, tantôt pédiculés; parfois uniques; d'autres fois très nombreux.

Les myxomes nasaux affectionnent particulièrement le voisinage de l'hiatus semi-lunaire et les parois osseuses déchiquetées des cellules ethmoïdales. Cependant on en rencontre à la face interne du cornet moyen et sur la partie antérieure du méat moyen; par contre, la partie inférieure du nez en est exempte. Quelques cas très rares ont été observés dans le sinus maxillaire.

L'auteur croit que là où la muqueuse est épaisse, riche en glandes, comme dans le méat moyen, les polypes sont petits et arrondis; ils sont rares là où prédomine le tissu caverneux, et allongés et volumineux là où la muqueuse est fine, plissée, déchiquetée, comme les parties osseuses qu'elle revêt : à ce niveau, le polype enserré dans les anfractuosités ne peut se développer en largeur et, par contre, se développe en longueur. Le polype congénital est exceptionnel, très rare dans l'enfance, se rencontre surtout chez les hommes habitant une région humide.

Plusieurs théories sont en présence pour expliquer la pathogénie des polypes : pour Woakes, Gleason, les polypes seraient le résultat d'une ethmoïdite nécrosante; pour Cholewa, les polypes ont une origine osseuse et seraient consécutifs à une sorte d'ostéomyélite subaiguë. Ziem établit une

relation absolue de cause à effet entre les suppurations des cavités accessoires et l'apparition des polypes; enfin d'autres auteurs reconnaîtraient pour cause l'influence des catarrhes antérieurs et d'inflammations prolongées de la muqueuse nasale (rhinites et coryza chronique). Il est difficile de se faire une opinion juste : cependant les examens microscopiques des parties osseuses enlevées en même temps que des polypes ont permis d'affirmer que l'os était toujours sain; l'éclectisme est de rigueur en cette circonstance.

Au point de vue du traitement, l'auteur rejette tout traitement médical, et dit que le seul moyen sûr et rationnel est l'ablation au serre-nœud, anse froide ou anse galvanique, suivant les cas. L'auteur se sert du polypotome de Luc, et fait l'hémostase avec l'eau oxygénée à 12 volumes; puis, dans une autre séance, il cautérise les racines soit au galvano, soit avec l'acide chromique. Si ces moyens ne suffisent pas, avec la curette de Martin il fait un raclage jusqu'à l'os; il ne se sert de pince (celle de Châtellier) que lorsque le polype est inséré sur le rebord des choanes et vient tomber sur le voile du palais. L'auteur fait un pansement compressif avec une mèche de gaze stérilisée imbibée d'eau oxygénée, qu'il laisse en place vingt-quatre heures. Pas de lavages du nez, mais des poudres en insufflations. Grâce à ce procédé, l'auteur dit avoir eu très rarement des récidives. (*Gaz. méd. de Picardie*, n° 4, avril 1902.) Dr Mercier Bellevue.

Acné hypertrophique, par le Dr W. Dubreuilh.

Le Dr W. Dubreuilh présente à la Société d'anatomie et de physiologie de Bordeaux (5 mai 1902) un malade, âgé de cinquante-cinq ans, dont le nez a pris des proportions considérables; il offre, en effet, sur les ailes, deux tumeurs arrondies offrant respectivement le volume d'une noisette et d'une petite châtaigne. Elles sont molles et pâteuses à la palpation; leur surface est inégale, tomenteuse, leur coloration rougeâtre. L'hypertrophie atteint son maximum sur le lobule du nez, qui est couronné d'une tumeur aussi grosse qu'un œuf de poule et un peu plus large, limité sur les côtés par des sillons profonds qui la séparent des ailes du nez hypertrophiées. La tumeur se termine, près de la racine du nez,

par un sillon marbré. Son aspect général est bosselé, criblé de dépressions en entonnoir formées par des orifices glandulaires dilatés. Il existe quelques saillies rouges dues à des boutons d'acné pustuleuse; la consistance est la même que celles des ailes du nez.

M. Dubreuilh dit qu'il suffira de faire la décortication de cette masse avec le thermocautère, pour éviter l'hémorragie : on obtiendra ainsi la guérison. Il ajoute que le mince revêtement de tissu qu'on laisse sur le squelette du nez contient encore assez de culs-de-sac glandulaires pour servir de point de départ à l'épidermisation. Une fois la plaie guérie, la cicatrice sera peu apparente, surtout si l'on applique des greffes de Thiersch pour éviter l'aspect lisse et brillant de la peau cicatricielle. (*Journ. de méd. de Bordeaux*, 10 août 1902.)

La toux pharyngée chez les enfants, par M. Loisel.

L'auteur insiste sur ce symptôme fréquent de beaucoup de maladies du pharynx et de l'arrière-cavité des fosses nasales. La toux pharyngée a un caractère spécial, suivant qu'elle est provoquée par de l'hypertrophie amygdalienne, par des végétations adénoïdes ou par une pharyngite chronique granuleuse. Dans l'hypertrophie amygdalienne, la toux est constante, pénible, et peut devenir paroxystique, incessante, spasmodique, lorsque les glandes empiètent sur l'épiglotte.

La toux des adénoïdiens est due au catarrhe naso-pharyngien concomitant. Elle peut être grasse, fréquente, même coqueluchoïde, suivant l'abondance des mucosités; d'autres fois elle peut être sèche, fréquente, et simuler la toux que l'on rencontre au début de la tuberculose.

La pharyngite chronique, liée au catarrhe naso-pharyngien concomitant, est caractérisée par une grosse toux procédant par quintes quand l'enfant rit ou pleure. D'autres fois la toux est sèche et continuelle, et, la nuit, s'accompagne de hemmage, avec rejet de petite boule de muco-pus grisâtre et conglomeré. L'auteur insiste sur la nécessité d'examiner le pharynx quand, du côté des poumons, on ne trouvera pas l'explication d'une toux plus ou moins opiniâtre. (*Bull. méd.*, n° 46, 7 juin 1902.) Dr Mercier Bellevue.

CAVITÉS ACCESSOIRES

Sinusite frontale avec oblitération complète du canal naso-frontal, par le Dr GALLEMAERTS.

L'intérêt de cette observation réside non pas dans la sinusite frontale qui s'est ouverte au niveau de l'orbite, mais dans l'oblitération du canal fronto-nasal par hyperostose des parois. Lorsque la malade vint à la consultation, elle avait eu, au niveau de la paupière supérieure, un abcès que l'on avait plusieurs fois incisé, mais qui n'était pas encore complètement tari. La paupière supérieure, fortement rétractée, laissait le globe oculaire à découvert, enfin, au milieu du rebord orbitaire supérieur existait une fistule qui admettait l'introduction d'une petite sonde de Bowman: l'examen minutieux permit d'affirmer l'existence d'une sinusite frontale. Le Dr Hicquet pratiqua l'opération par le procédé de Kuhnt, qui consiste à supprimer le sinus par adossement de la peau à l'os frontal. Au cours de l'intervention, l'opérateur constata qu'il était impossible de découvrir l'orifice du canal fronto-nasal, oblitéré par un travail d'hyperostose. Alors il enleva le rebord orbitaire, réséqua l'ouverture fistuleuse, puis remit la peau en place en suturant à l'aide de quelques agrafes et faisant un pansement compressif. Au bout de huit jours, la malade, complètement guérie de sa fistule et de son ectropion, quittait la clinique, ne présentant qu'un léger enfoncement des tissus.

On reproche au procédé de Kuhnt d'amener une grande déformation de la face; il est bon de dire qu'il n'en est pas toujours ainsi, et puis, si l'enfoncement était par trop disgracieux et par trop accentué, on peut y remédier par une injection de paraffine liquéfiée. Quant à l'oblitération du conduit fronto-nasal, on devrait chercher à le réaliser chaque fois, de façon à éviter sûrement les récidives. (*La Policlin. de Bruxelles*, 15 mai 1902.)

Dr MERCIER BELLEVUE.

Abcès du cerveau. Sinusites frontales et ethmoïdales d'origine grippale, par M. BELIN.

L'auteur vit, à la suite d'une simple grippe, se former une

sinusite frontale et une sinusite ethmoïdale; consécutivement à cette dernière, le malade eut un abcès du cerveau. (*Presse méd.*, 18 juin 1902.) Dr MERCIER BELLEVUE.

LARYNX ET TRACHÉE

La trachéotomie appliquée au traitement des papillomes crico-trachéaux, par M. P. SÉBILEAU.

L'auteur publie l'observation d'un malade porteur de papillomes crico-trachéaux, intéressante surtout au point de vue opératoire. Les papillomes étaient implantés au-dessous de la région cricoïdienne, et formaient une demi-collerette végétante, obscurcissant le champ trachéal et déterminant une dyspnée permanente avec tirage et cornage constants.

Le malade fut opéré sous chloroforme dans la position de Trendelenburg, la trachée fixée et tirée au dehors par l'intermédiaire de deux fils passant sous les deux premiers anneaux. Les masses papillomateuses furent enlevées à la curette de Volkmann; il y eut peu de sang qui s'écoula dans le cavum; puis, après hémostase au thermo, étanchement complet et définitif de la région, les deux lèvres de la plaie trachéale furent suturées, par prudence un drain fut placé dans l'angle inférieur de la plaie. La guérison s'opéra en quelques jours, sans pus ni emphysème. Les trois points intéressants de cette intervention furent : la position de Trendelenburg; le soulèvement, l'énucléation de la trachée maintenue soulevée par deux fils écarteurs, enfin la suture totale de la trachée. L'auteur n'est pas partisan de la position de Rose pour les opérations sur la trachée; il lui préfère la position de Trendelenburg, qui assure une déclivité suffisante.

L'extériorisation de la trachée permet d'opérer à ciel ouvert et facilite considérablement l'intervention.

La suture de la trachée est le complément nécessaire de cette opération simple et propre; plusieurs observations de M. Moure en montrent les heureux résultats et les avantages.

Cette trachéotomie large, pratiquée sur le plan incliné de Trendelenburg avec extériorisation et béance de la trachée

semble pouvoir être avantageusement substituée à la thyrotomie précédée de trachéotomie préalable et de canulisation temporaire. (*Ann. des mal. des oreilles, du larynx*, etc., n° 4, avril 1902.) Dr Mercier Bellevue.

Nouveaux résultats de la pratique du tubage sans surveillance continue, par MM. Bezy et Escat.

D'après MM. Variot et Sevestre, le tubage devenait une méthode inférieure à la trachéotomie lorsqu'il était impossible de laisser au chevet du malade un assistant familiarisé avec les manœuvres d'intubation et de détubation. A la même époque, M. Escat démontra que dans la clientèle de ville il avait obtenu par le tubage, sans surveillance aucune, des résultats plus favorables que ceux obtenus dans les hôpitaux de Paris, avec les conditions de surveillance les plus idéales, et à l'appui de cela, ajoutait que seuls les accidents opératoires immédiats de la trachéotomie paraissent plus fréquents que les accidents du tubage par insuffisance de surveillance; aussi l'auteur se range du côté de M. Landouzy, qui dit : « Le tubage est l'opération de choix; la trachéotomie, l'opération de nécessité; on choisira le tubage, on subira, contraint et forcé, la trachéotomie. » Depuis sept ans, l'auteur pratique le tubage, il est arrivé à une mortalité de 11,2 0/0, bien inférieure à tous les meilleurs résultats obtenus par la trachéotomie.

Les deux dangers du tubage sans surveillance continue sont : le rejet spontané, qui devient de plus en plus rare si on s'attache à recourir à des tubes d'assez fort calibre; l'obstruction brusque, que l'on évitera en employant des tubes à large lumière. En résumé, les résultats de M. Escat démontrent que le défaut de surveillance continue n'augmente pas sensiblement la mortalité, et qu'il reste bien supérieur à la trachéotomie. (Communication faite au Congrès de Toulouse, avril 1902.) Dr Mercier Bellevue.

Sur la détubation, par M. Barbien.

La détubation par le procédé du pouce serait, d'après M. Barbien, un procédé brutal, aveugle, bien inférieur au détubage effectué à l'aide d'instruments appropriés, et inap-

plicable à certains tubes, ceux de Froin, pour l'extraction desquels l'auteur a fait construire un instrument spécial qui lui a rendu toujours de précieux services.

Pour M. Marfan, le procédé du pouce n'est ni brutal, ni aveugle; la technique en est parfaitement réglée, le tube sort de lui-même si l'on a soin au moment précis où on exerce la pression de faire renverser la tête en avant.

Pour l'extraction des tubes à biseau de Froin, l'auteur se sert de l'introducteur de Troise; cependant l'auteur a pu extraire des tubes longs par le procédé de l'énucléation. (*Bull. méd.*, 21 juin 1902.) Dr MERCIER BELLEVUE.

OREILLES

Un cas de fièvre typhoïde compliqué de mastoïdite fongueuse et d'abcès cérébral, par MM. BRUNARD et LABARRE.

Lorsque la fillette, âgée de sept ans, fut prise de fièvre typhoïde, elle venait d'être guérie d'un noma traité à l'eau oxygénée. Vingt jours après, l'enfant entrait en convalescence. Cependant des abcès se forment sous le cuir chevelu, et vingt jours après la convalescence on observe, en même temps qu'une otorrhée, une tuméfaction douloureuse de la mastoïde correspondante. La trépanation fut décidée et pratiquée aussitôt. L'antre ouvert est rempli de fongosités; on fait sauter le mur de la logette, et caisse et antre sont nettoyés avec soin. L'enfant ne tarde pas à éprouver une sensible amélioration; mais quelques jours après s'installe brusquement, après une évolution sournoise, une complication cérébrale qui nécessite une nouvelle intervention. L'antre est ouvert largement et l'on peut alors reconnaître une fistule d'où s'écoulent quelques gouttes de pus. L'étage moyen du crâne est largement ouvert: enfin, au niveau de la fistule, on trouve une poche purulente que l'on vide. Dès le soir, l'amélioration est sensible, mais quelques jours après, l'enfant a de nouvelles convulsions, la nuque se raidit et l'enfant meurt dans le coma. A l'autopsie, on constate un exsudat purulent occupant les étages moyen et inférieur de la base du crâne, enfin l'existence d'un vaste abcès situé dans l'hémisphère gauche.

L'auteur insiste sur la fréquence de formations purulentes chez les typhiques convalescents. Il y a une relation intime entre l'apparition de la mastoïdite et l'apparition de ces abcès; quant à l'abcès cérébral, il a évolué en même temps que la mastoïdite. L'enfant n'a présenté aucun symptôme d'une complication cérébrale, même pas de céphalée. Les seuls signes patents qui se sont produits trop tardivement reposaient sur la compression de l'encéphale. (*Presse oto-laryngol. belge*, n° 3.) Dr MERCIER BELLEVUE.

De la hernie cérébrale dans les interventions intra-craniennes dirigées contre les otites moyennes suppurées, par M. CABOCHE.

Accident qui peut survenir non pas seulement après un traumatisme ou une tumeur cérébrale, mais que vient compliquer la cure des abcès otitiques intra-craniens. La hernie peut être immédiate et résulter d'un excès de tension intra-cérébrale; la hernie immédiate atteint son maximum de fréquence au cours des trépanations cérébelleuses; la cause principale de cette tension est généralement la formation d'un abcès cérébral ou cérébelleux. La hernie primitive est rarement volumineuse, elle ne dépasse le volume d'une noix que lorsqu'il y a tumeur cérébrale. Les hernies seront périauriculaires ou intra-auriculaires. La symptomatologie de l'encéphalocèle tient tout entière dans son aspect objectif. La hernie périauriculaire augmente pendant l'expiration et pendant l'effort; elle est animée de battements isochrones à la systole cardiaque, molle, rénitente, même fluctuante au toucher, très rarement douloureuse. La substance cérébrale s'élimine à différentes reprises; en cas de guérison, la surface se recouvre de granulations rouges. Les hernies cérébelleuses sont très rares.

Les hernies intra-auriculaires partent du toit de la caisse ou de l'antre et viennent s'ouvrir à travers l'orifice de trépanation mastoïdien, après avoir traversé les cavités de l'oreille moyenne. L'auteur en a observé deux cas, survenant, l'un au cours, l'autre à la suite de la trépanation; dans le premier cas, le collet de la hernie est au plafond de l'antre et de l'aditus; dans le second cas, la hernie sort du crâne

au niveau du toit de la caisse et se termine à la face mastoïdienne. Différentes terminaisons sont possibles; la guérison survient le plus souvent au bout de plusieurs mois; mais on peut aussi assister au sphacèle, à une hémorragie d'une veine dure-mérienne; il est utile de signaler la possibilité d'adhérences entre la hernie réduite et le cuir chevelu.

La hernie est presque toujours constituée par du tissu cérébral; la dure-mère la recouvre en totalité ou en partie. L'arachnoïde est détruite; la pie-mère accompagne vraisemblablement le prolapsus. La hernie peut contenir uniquement du tissu cérébral ou bien du pus, un prolongement; parfois la hernie disparaît par atrophie scléreuse, d'autres fois elle rentre dans le crâne comme une hernie dans l'abdomen.

L'infection serait, d'après certains, la cause de la hernie; quand il y a tumeur, c'est l'action mécanique qui est en cause. Pour les hernies consécutives aux trépanations pour abcès otitiques, l'infection joue le rôle le plus important. Cette infection existe primitivement autour de l'abcès, et de plus le voisinage des cavités suppurantes de l'oreille infecte de dehors en dedans et la dure-mère qui se ramollit et la substance cérébrale. La hernie est une complication rare à la suite du traitement des abcès otitiques; la membrane enkystante joue le rôle de barrière. D'autres fois la hernie serait une soupape de sûreté dont l'existence indique une haute pression intra-cranienne. Le facteur le plus important est donc l'infection, et les dimensions du trou cranien ont moins d'importance que la propreté et la fréquence des pansements.

Le pronostic est généralement bon; les malades meurent plutôt de méningite ou d'abcès multiples, que de leur hernie. La hernie retarde la guérison de l'abcès, elle retarde la guérison de l'otorrhée. On a vu des accidents épileptiques survenir à la suite d'une réduction de hernie adhérente au cuir chevelu ou à l'os.

Le traitement préventif consistera en pansements très minutieux, en suture de la dure-mère, ouverture large de l'abcès.

Pour la cure, on a conseillé l'usage de nombreux topiques,

on a essayé la réduction de force, l'ignipuncture, l'ablation de la tumeur, la compression de la tumeur jointe à une antisepsie rigoureuse. Pour plusieurs raisons, l'auteur rejette l'exérèse, qui est une opération aveugle et dangereuse. La guérison s'effectue le plus souvent d'elle-même; on fera cependant une compression modérée et une antisepsie minutieuse. (*Ann. des mal. de l'oreille, du larynx*, etc., n° 4, avril 1902.) Dr Mercier Bellevue.

Contribution à l'étude des rapports entre la diphtérie et les affections auriculaires, par M. Emil Stangenberg, de Stockholm.

L'auteur a examiné les oreilles de 1,000 malades atteints de diphtérie et trouva, chez 243 d'entre eux (soit dans une proportion de 24,3 0/0), un état morbide de ces organes, accompagné ou non de modifications objectives, et qui pouvait, dans tous les cas, être mis en rapport avec la diphtérie et considéré comme une conséquence directe de cette dernière maladie. Seize malades accusaient des douleurs d'oreilles, en l'absence de tout signe d'inflammation de ces organes; il s'agissait évidemment de névrose, d'otalgie. Le catarrhe tubaire peut être constaté dans 19 0/0 de malades examinés, et dans 78,19 0/0 de tous ceux atteints d'affections auriculaires; le catarrhe tubaire se produit de préférence pendant la phase de début de la diphtérie. Des processus exsudatifs furent constatés dans 6,5 0/0 de tous les malades examinés, et dans 26,08 0/0 de ceux atteints d'affections auriculaires; sur ces 1,000 sujets atteints de diphtérie, il ne se trouvait pas un seul cas d'otite externe diphtérique primitive ou secondaire. (*Nordisk med. Archiv.*, 1902, *Afd. Kirurgi*, t. I, 4.) Sophus Bentzen.

Otorragie hystérique chez l'homme, par MM. Souques et Mariette.

Cas excessivement rare chez l'homme et survenu chez un individu de quarante et un ans qui, à la suite d'un coup de foudre, présenta une hémiplégie gauche hystérique et des otorragies peu abondantes, courtes, qui se sont produites cinq ou six fois par l'oreille gauche. L'examen objec-

tif permet de constater une congestion intense de la région prétympanique et du tympan tout entier, congestion s'accentuant au moindre attouchement; pas de perforation du tympan. Ouïe diminuée, mais ni douleur ni bourdonnements. Il se pourrait que ces hémorragies soient la conséquence d'une rupture des capillaires de la paroi du conduit, par le fait d'une congestion vaso-motrice extrême. (*Presse méd.*, 18 juin 1902.) Dr MERCIER BELLEVUE.

Thrombose du sinus longitudinal supérieur consécutif à une broncho-pneumonie morbilleuse; convulsions; mort, par M. BERTIER, interne des hôpitaux.

L'auteur a observé, dans le service du Dr Rabot, le fait suivant :

Enfant de vingt-huit mois. Rougeole datant de huit jours. Pas de défervescence. Tirage, cornage, admission à l'hôpital dans le service de la diphtérie. A son entrée, température, 40°6. Coryza. Signes de broncho-pneumonie double. Etat général très mauvais. Muco-pus sur la paroi postérieure du pharynx.

On n'examine pas les oreilles.

La culture du muco-pus pharyngé donne : cocci et streptococci. Pendant six jours, état stationnaire. Température, entre 39°3 et 39°9. Bains à 35°, puis à 32°, toutes les heures. Le sixième jour après l'entrée à l'hôpital, la température s'élève progressivement (21 mai 1902). Le lendemain, crise éclamptique à droite le matin, une deuxième le soir, puis crises subintrantes. Mort le 23.

Autopsie le 24. Noyaux de broncho-pneumonie lobulaire aux bases; hémorragie sous-pie-mérienne bilatérale, sur la face externe des lobes cérébraux, à l'exception de l'extrémité antérieure des trois frontales et du lobe occipital. Thrombose du sinus longitudinal supérieur; caillot adhérent. Ramollissement de la surface externe des circonvolutions, au-dessus desquelles a eu lieu l'hémorragie. Autres sinus sains. « *Les rochers et les cellules mastoïdiennes ouverts à la gouge contiennent un pus épais, verdâtre.* »

Malgré cette constatation, l'auteur pense à une infection encéphalique et sinusienne d'origine pulmonaire, sous pré-

texte qu'il n'a pas trouvé de caillot intermédiaire entre le sinus et le rocher.

Il est regrettable qu'on n'ait pas songé à l'oreille dès le début de la maladie. (*La Province méd.*, n° 26, 28 juin 1902.)

Dr BRINDEL.

VARIA

Un cas de tumeur maligne du corps thyroïde, avec examen de l'hypophyse *(Et Filfälde of malign Tumor i Glandula thyreoidean med undersögelse of hypophysis cerebri)*, par M. HARAL SEIDELIN, de Copenhague.

Chez une fillette de quatorze ans on découvre accidentellement une tumeur au niveau du cou; on s'aperçoit peu après qu'il s'agit d'une tumeur du corps thyroïde. Pendant trois ou quatre semaines, cette tumeur augmente rapidement de volume et provoque des phénomènes de sténose, qui, un jour, deviennent tellement graves qu'on est obligé d'intervenir. On essaie d'abord de faire l'extirpation de la tumeur, et, cette tentative ayant échoué, on fait la trachéotomie. La malade meurt, trois jours après l'opération, d'une lésion pulmonaire. A l'autopsie, on trouve un goitre énorme comprimant la trachée, des métastases ganglionnaires et pulmonaires et des foyers disséminés de broncho-pneumonie. On trouva également une hypertrophie de l'hypophyse. (*Hospitalstidende*, n° 20, 1902.)

SOPHUS BENTZEN.

NOUVELLES

Nécrologie. — Nous apprenons la mort du Dr James W. May, professeur d'ophtalmologie et d'otologie au College of physicians and surgeous de Kansas City.

Nomination. — M. le Dr Harry Friedenwald est nommé professeur d'ophtalmologie et d'otologie au College of physicians and surgeous de Baltimore, en remplacement de M. Aaron Friedenwald, décédé.

Bordeaux. — Impr. G. GOUNOUILHOU, rue Guiraude, 11.

2e ANNÉE. N° 48. 29 NOVEMBRE 1902.

REVUE HEBDOMADAIRE
DE
LARYNGOLOGIE, D'OTOLOGIE
ET DE RHINOLOGIE

CONTRIBUTION A L'ETUDE DES BLESSURES DE L'OREILLE PAR BALLES DE REVOLVER[1]

Par le Dr BLANCHARD, médecin-major de 2e classe, à Douai.

Observation. — X..., âgé de dix-neuf ans, est menuisier. A part une voûte palatine fortement ogivale, on ne relève pas chez lui de stigmates de dégénérescence; il est d'ailleurs assez bien constitué. Enfant, il était assidu à l'étude et apprenait facilement.

Actuellement, son intelligence n'est pas au-dessous de celle des jeunes gens de son âge et de sa condition. Il répond parfaitement aux questions qu'on lui pose, avec calme, et sans conceptions délirantes. Il n'est pas alcoolique, et n'a pas eu de maladies vénériennes. Traité à diverses reprises pour une affection du cœur dite congénitale, il n'a eu ni rhumatisme ni maladies infectieuses.

Mère, trois sœurs et quatre frères bien portants.

Son père s'est suicidé en se tirant un coup de revolver dans le crâne. Lui-même, à la suite d'une vive discussion, quitte sa famille, et tente d'en finir à la façon de son père. Il se tire un coup de feu dans l'oreille droite avec un revolver de 9 millimètres. Le projectile pénètre dans la profondeur du conduit auditif, sans provoquer de syncope, puisque le blessé se donne en plein thorax un deuxième coup de feu, du reste non pénétrant. Il est aussitôt désarmé par les personnes qui l'entourent. Des bourdonnements, du vertige, de la surdité, une otorrhagie modérée et de courte durée, de la paralysie faciale à droite, tels furent les symptômes subjectifs et objectifs immédiatement relevés.

1. Travail communiqué à la Société française de laryngologie, mai 1902.

Nous le voyons pour la première fois six jours après son accident. La température est à 37°. Pas de symptômes généraux, signes précurseurs de complications méningo-encéphaliques. Le pronostic n'en reste pas moins réservé, en raison du coup de feu tout récent, d'une céphalalgie persistante, d'un écoulement abondant et franchement purulent du conduit auditif. Ce dernier est enflammé, au point qu'il n'est pas possible d'en pratiquer un examen direct au spéculum. Après lavages antiseptiques, on y introduit prudemment, et sans insister, un stylet qui ne donne pas le contact de la balle, sensibilité légère à la pression de l'apophyse mastoïde : cette dernière ne paraît pas enflammée.

Douleur peu accusée au niveau de l'articulation temporo-maxillaire pendant les mouvements de mastication. L'audition est complètement abolie. Ni le tic-tac de la montre au contact de l'oreille, ni le diapason vibrant promené de l'apophyse mastoïde au vertex ne sont perçus à droite. X..., qui entend parfaitement de son oreille gauche, répond à nos questions avec cette mimique particulière aux gens atteints de paralysie faciale périphérique unilatérale et complète. Tout le côté droit de la face est en effet fortement dévié à gauche. Le sourcil est tombant, si on le compare à celui du côté sain, par défaut de contraction du muscle frontal. Les paupières ne se rejoignent pas, même sous l'effort, et restent mi-closes; larmoiement intermittent. Flaccidité toute spéciale des muscles de l'aile du nez et de la joue; siffler n'est pas possible. Pas de troubles dans le territoire sensitif du trijumeau.

Une désorganisation du tympan et de l'oreille moyenne était à présumer avec une otorrhée si abondante, et, de ce fait, la corde du tympan devait se trouver intéressée : nous notons, en effet, des troubles dans la gustation. Dans la moitié droite de la langue, le malade n'a pas la sensation acide du vinaigre ni celle de l'amertume de la quinine.

Pas de troubles de l'olfaction. Acuité visuelle et pupilles normales. Tous les mouvements de l'œil sont conservés; l'iris réagit bien à la lumière et à l'accommodation.

État général satisfaisant. Température 37°5. L'appétit est relativement bon, mais le malade est soumis au régime lacté; ni diarrhée, ni constipation; pas de matité appréciable de la rate; le foie ne dépasse pas le rebord des fausses côtes. L'urine ne renferme ni sucre ni albumine. Les mouvements respiratoires s'exécutent normalement (12 à la minute). Rien de particulier aux poumons.

Pas de gêne apparente dans la circulation périphérique; le pouls est régulier et bat à 75. Légère hypertrophie du cœur dont la

pointe est sentie dans le cinquième espace intercostal, à un centimètre environ en dehors de la ligne du mamelon. Dédoublement du deuxième bruit, au niveau de l'orifice mitral. Pas de propagation vers l'aisselle; le dédoublement persiste, sans modifications, dans les diverses positions que l'on fait prendre au malade. Il s'agirait là d'un rétrécissement mitral remontant à son jeune âge, peut-être même congénital.

Pas de stigmates d'hystérie.

Lavages de l'oreille suivis d'instillations de glycérine phéniquée; antisepsie de la gorge et des fosses nasales : telle fut la conduite adoptée. Contre la paralysie faciale immédiate on ne pouvait rien, puisqu'elle était évidemment symptomatique d'une lésion de ce nerf dans l'aqueduc de Fallope. A plus tard la possibilité d'en pratiquer l'anastomose avec le spinal!

L'ouïe semblait devoir être irrémédiablement perdue par destruction partielle ou par épanchement de sang dans l'oreille interne. Tout au plus était-on autorisé à donner de la quinine à haute dose contre les bourdonnements.

En raison d'une céphalalgie intermittente, mais assez accentuée, et de l'intolérance ultérieure possible du projectile, on fait pratiquer des épreuves de radiographie, qui ne donnent rien de précis sur sa localisation. Après un mois de traitement, le malade rentre dans sa famille; et s'il n'avait pas présenté de complications immédiates, son audition et sa paralysie faciale ne s'étaient pas non plus améliorées.

A l'occasion de cette observation, nous avons recherché dans les livres spéciaux ce qui était écrit sur les blessures de l'oreille par coups de feu.

Les ouvrages d'otologie anciens et même les plus récents sont, à ce sujet, à peu près silencieux. Il en faut lire la description dans les traités de chirurgie de guerre[1], dans diverses publications[2], ou dans certaines thèses[3].

Les symptômes observés après les blessures pénétrantes de l'oreille, par balles de revolver, apparaissent *immédiatement* ou à une époque plus ou moins *tardive*.

1. Delorme, Nimier, Toubert, *Traité de chirurgie de guerre.*
2. Dupuytren, *Leçons orales chirurgicales;* — S. Duplay, *Traité pathologique externe;* — Nélaton, *Élément pathologique chirurgical.*
3. Puig, Thèse de Lyon.

A. Symptômes immédiats. — L'obnubilation, le vertige, l'impossibilité absolue de se tenir debout, sont relevés très fréquemment, mais non d'une façon constante : un malade, soigné par Terrier, peut se loger une balle dans chaque oreille avant de tomber évanoui. Le malade dont notre ami, le Dr Grassard[1], de Paris, rapporte l'observation, tolère trois balles dans l'oreille droite et une quatrième dans l'oreille gauche, sans avoir de syncope.

Dans l'observation que nous rapportons, X... se tire un premier coup de feu dans l'oreille droite, un second au niveau de la région précordiale, ce dernier, à la vérité, non pénétrant, et est encore capable de marcher.

Cette syncope immédiate n'est d'ailleurs pas toujours symptomatique d'une grave lésion : la douleur dont s'accompagne l'éclatement du tympan, par exemple, en peut être la cause; de même, une destruction partielle de cette membrane, quand la pression de l'oreille interne est augmentée du fait de la présence du projectile contre la chaîne des osselets. Il en était ainsi dans l'observation de Delstanche[2], de Bruxelles : le tympan était partiellement détruit; la chaîne des osselets conservée, et il n'y avait pas d'épanchement dans l'oreille interne. Le vertige et les tendances syncopales disparurent avec l'extraction de la balle.

La perte de connaissance coïncide généralement avec une otorrhagie, d'ailleurs insignifiante et bénigne, si le sang vient du conduit auditif externe et des vaisseaux de la membrane du tympan ou de ceux de l'oreille moyenne.

Abondante, elle sera grave d'emblée, si la lésion intéresse un vaisseau important : carotide interne, branches de la carotide externe, jugulaire interne ou sinus. L'écoulement est-il séro-sanguinolent, penser à la présence du liquide céphalo-rachidien ou labyrinthique.

Il n'est pas rare de constater aussi une paralysie faciale

1. *Bulletin de laryngologie, otologie et rhinologie*, publié par le Dr Castex.
2. *Annales des maladies de l'oreille*, février 1887.

totale ou partielle. Elle accompagne habituellement les lésions de l'oreille moyenne et interne, et est liée à une lésion du facial dans l'aqueduc de Fallope.

On note encore l'abolition de l'ouïe, par suite de troubles graves de l'oreille interne dus à un éclatement ou à un épanchement. Notre malade a présenté une abolition immédiate et totale de l'ouïe. La voix chuchotée et la voix haute, les vibrations du diapason par la voie aérienne et cranienne n'étaient pas perçues.

B. A une époque plus ou moins éloignée, apparaissent les ACCIDENTS CONSÉCUTIFS : le vertige est mentionné dans la plupart des observations de la thèse de Puig[1]. Il coincide, le plus souvent, avec des lésions graves de l'oreille. On se souviendra, néanmoins, qu'un simple bouchon de cérumen contre le tympan est capable de le produire (observation de Tillaux), au même titre qu'un projectile qui vient comprimer la chaîne des osselets, et élever, par cela même, la pression de l'oreille interne[2]. L'hémorragie secondaire est une des complications les plus sérieuses. Elle survient spontanément, par altération des parois des vaisseaux ou accidentellement pendant le cours d'une intervention[3].

La paralysie faciale tardive apparaît du troisième au huitième jour de la blessure (Demoulin). Elle résulte de l'hyperémie des parties voisines qui compriment le facial, ou de l'inflammation du névrilème de ce dernier, à la suite de suppuration.

Les paralysies faciales consécutives à une inflammation sont les moins sombres quant au pronostic; elles diminuent et finissent par disparaître quand l'état inflammatoire qui les a provoquées prend fin. Cet état inflammatoire devient souvent chronique, par suite de ces longues suppurations de

1. PUIG, Thèse de Lyon, 1887.
2. Observation de DELSTANCHE citée plus haut.
3. Observation de REVERDIN, de Genève.

l'oreille et de la mastoïde si fréquentes après les coups de feu. La suppuration elle-même est entretenue par l'ostéite et la nécrose du foyer de la fracture.

Si ces parties nécrosées sont parfois spontanément entraînées au dehors avec le pus, comme dans le cas rapporté par Desport, où, le cinquième jour après l'accident, l'étrier et le marteau étaient éliminés, il ne faut généralement pas compter sur cette fin, exceptionnellement heureuse. Quant à l'ouïe, elle sera le plus souvent irrémédiablement perdue, après pareilles lésions traumatiques et inflammatoires; et si c'est là une des complications les plus pénibles pour le malade, elle en reste une des moins graves.

Que si la balle vient léser le trijumeau, on pourra voir, dans certains cas, des troubles trophiques graves de l'œil. Souvent, ces troubles trophiques pourront être évités en protégeant l'œil par des pansements aseptiques, appliqués dès la première heure :

A la Société française d'ophtalmologie de 1902, le Dr Armaignac, de Bordeaux, a rapporté un cas dans lequel, après l'ablation du ganglion de Gasser, il n'avait pas constaté, même après plusieurs mois, le moindre trouble dans l'appareil de la vision. Nous en pouvons dire de même des trois derniers malades chez qui notre maître, M. Gérard Marchand a pratiqué la même opération.

L'observation des symptômes éclairera non seulement sur la nature et la localisation probable des lésions, mais aussi sur le pronostic et le traitement.

La syncope immédiate après un coup de feu peut être due : à la *rupture du tympan;* aux *lésions de l'oreille interne;* à la *commotion cérébrale.*

Celle qui succède à la destruction du tympan est de courte durée. Elle est précédée d'une douleur très vive, de plénitude, de bourdonnements, pour s'accompagner d'un écoulement de sang peu abondant par le conduit auditif externe, et de troubles de la gustation, si la corde du tympan est intéressée.

Un état syncopal avec vertiges et surdité fera penser à une lésion de l'oreille interne et à la réalisation du syndrome traumatique de Ménière. Par un examen méthodique et fonctionnel de l'audition, il faudra le différencier du vertige auriculaire d'origine hystérique[1]. Ce dernier se développe chez des sujets, au moins en puissance d'hystérie, sinon porteurs de quelques stigmates (rétrécissement du champ visuel, dyschromatopsie, micropsie, polyopie, troubles de la sensibilité, etc.).

Rarement un coup de feu de l'oreille provoque une commotion cérébrale telle que le blessé en puisse perdre connaissance.

On sait, en effet, depuis les travaux de Duret[2], que les chocs latéraux portés sur le crâne se répercutent très faiblement sur le bulbe.

Un point non moins important à connaître : d'où vient l'otorrhagie? Du conduit auditif externe, de la membrane du tympan, des artérioles de l'oreille moyenne?

Dans tous ces cas, elle est peu abondante et de courte durée.

Elle offre les mêmes caractères, quand elle résulte de l'éclatement du conduit auditif, au niveau de l'articulation temporo-maxillaire, point où ce conduit est le plus rétréci : les mouvements de mastication réveillent alors des douleurs dans l'articulation.

Abondante sera l'hémorragie, si un vaisseau important est lésé; mais la localisation de cette lésion n'est pas toujours facile. C'est ainsi qu'il ne faut pas trop se hâter de conclure que la carotide interne est blessée; car, dans certains cas, l'écoulement de sang provenant de la jugulaire interne ou du sinus pétreux est assez important pour rappeler le jet artériel. Néanmoins, dans la plupart des observations où la carotide était en cause, l'écoulement du sang était saccadé, la couleur en était rutilante, du volume du petit doigt (observation

1. Gilles de la Tourette, *Traité de l'hystérie.*
2. Duret, *Études expérimentales sur traumatismes cérébraux.*

de Chassagnac). De plus, la compression de la carotide primitive suspend l'écoulement si la carotide interne est en cause, et le sang de la jugulaire interne présente les caractères du sang veineux. De même, en présence de faibles otorrhagies, mais répétées, il faudra songer, comme cela existait chez le malade de Desmons [1], à une lésion possible d'un gros vaisseau.

La paralysie faciale *immédiate* est symptomatique d'une lésion du nerf facial dans l'aqueduc de Fallope. *Consécutive*, elle résulte d'une inflammation de ce nerf, par suite de suppuration chronique.

Incomplète, l'orbiculaire seul, les muscles de la luette ou d'autres masses musculaires sont intéressées.

Complète, elle porte sur les muscles innervés par le facial. C'est à ce dernier type que se rattache la paralysie faciale de notre malade.

La paralysie de l'orbiculaire produisant du lagophtalmos favorisera la kérato-conjonctivite ; si les lésions s'accentuent au point de devenir des troubles trophiques, c'est du trijumeau intéressé qu'elles ressortiront. L'otite moyenne suppurée se présente avec sa symptomatologie habituelle; écoulement plus ou moins abondant de pus; sensation de tension dans l'oreille. Que si des douleurs lancinantes coïncident avec de la fièvre et avec un état général mauvais, surveiller très attentivement le malade par crainte de complications du côté de l'apophyse mastoïde ou de l'encéphale.

D'une façon générale, le pronostic des lésions de l'oreille moyenne et interne est toujours grave et la fonction auditive reste compromise d'emblée ou après une période plus ou moins longue de suppuration. Cette dernière est souvent le point de départ de complications septiques mastoïdiennes ou encéphaliques et d'hémorragies artérielles ou veineuses secondaires.

1. *Gaz. hebdom. Soc. méd. Bordeaux,* 1880.

Un autre point, non moins important, c'est de savoir si le coup de feu de l'oreille se complique de la présence du projectile et quelle est la localisation de ce dernier. On cite quelques cas où la balle est ressortie par le conduit auditif. Ménière rapporte également une observation où le projectile vint au dehors par le pharynx et après avoir produit le minimum de lésions. Mais ce sont là des faits exceptionnels.

Presque toujours, la balle restera enclavée dans le conduit auditif, à une profondeur plus ou moins grande, ou viendra se loger dans la mastoïde, quand elle n'arrivera pas jusqu'au cerveau. L'examen otoscopique immédiat sera bien difficile et donnera bien peu de renseignements, aussi sera-t-on autorisé à se servir d'un stylet ou de l'appareil de Trouvé, pour en rechercher prudemment le contact, après lavages et antisepsie de l'oreille. La radiographie complétera, dans certains cas, les données ainsi acquises, et l'examen du liquide céphalo-rachidien renseignera sur la pénétration possible dans l'encéphale.

Le traitement s'adressera aux accidents *immédiats*, aux accidents plus ou moins *éloignés* et aux *complications*.

Contre la syncope du début : traitement de la syncope en général.

En présence d'une hémorragie *immédiate* ou *secondaire*, si elle est peu inquiétante : se borner à pratiquer l'antisepsie du conduit auditif, qu'on tamponnera ensuite avec une mèche de gaze aseptique ou iodoformée. Mais il ne faudra pas perdre de vue qu'une otorrhagie de faible intensité, se reproduisant à courts intervalles, peut provenir d'un vaisseau important. Il en était ainsi dans le cas rapporté par Desmons[1] : une série d'otorrhagies, insignifiantes d'apparence, précédant une hémorragie considérable, à la suite de laquelle il lia la carotide primitive. C'est à la ligature, en effet, qu'on aura recours en pareille circonstance : ligature de la carotide

1. *Gaz. de Bordeaux.*

interne pour une plaie de la carotide interne, ligature de la carotide externe quand cette dernière sera blessée.

Mais la difficulté sera parfois réelle pour faire le diagnostic du vaisseau atteint. Tel le fait rapporté par Syme qui, trompé et croyant à une perforation de la carotide interne, intervint et lia la carotide primitive, alors que le sang venait du sinus pétreux supérieur.

La balle est enclavée fortement dans le conduit osseux : il faut l'extraire ; et, pour cela faire, on se donnera du jour en décollant le conduit cartilagineux et en le sectionnant en haut, dans sa demi-circonférence supérieure (Verneuil, Berger) ; ou dans sa demi-circonférence postérieure (Terrillon, Tripier, Kirmisson).

La question devient plus délicate quand la balle est venue se loger dans l'épaisseur de la mastoïde. Faut-il intervenir d'emblée pour prévenir les accidents? Telle était la conduite des anciens chirurgiens qui n'avaient pas encore en leurs moyens les ressources de la méthode antiseptique. On pense généralement autrement de nos jours.

Dès le début, on se bornera à faire l'antisepsie du conduit auditif, afin de prévenir l'infection. Ce n'est qu'en présence de complications ou de suppurations chroniques, qu'on ira à la recherche du projectile, après s'être éclairé par la radiographie et le Trouvé.

Deux voies sont conseillées : la voie antérieure, après avoir détaché le pavillon de l'oreille en avant et recliné la parotide. Cette méthode serait sans danger et donnerait un espace d'exploration relativement grand, permettant d'explorer le conduit osseux, à partir de sa paroi vaginale et la mastoïde, jusqu'à l'apophyse styloïde (Gangolfe-Siraud). Enfin, la voie postérieure : l'atticotomie, comme dans le Stacke, pour aller chercher le projectile dans la caisse, et l'antrotomie, si la balle a dévié dans un point de la mastoïde.

Dans ces manœuvres, on emploiera l'explorateur élec-

trique ou un instrument mousse, et non point le tire-fond par exemple qui, même entre les mains expérimentées de Reverdin, blessa la carotide.

BIBLIOGRAPHIE

Duplay et **Reclus.** — *Traités de chirurgie.*

Delorme et **Chauvel.** — *Traité de chirurgie de guerre.*

Nimier et **Toubert.** —

Puig. — Thèse de Lyon, 1887.

Gaudier. — *Extraction des corps étrangers de l'oreille.*

Saint-Martin. — Thèse de Lyon, 1894.

Gangolfe et **Siraud.** — *Revue de chirurgie de Paris,* 1895.

Berger. — *Recherche et extraction des balles de revolver logées dans l'oreille.*

Bulletin de la Société de chirurgie, Paris, 1888.

Nimier. — *Effets des détonations sur l'oreille.*

Bulletin de la Société de chirurgie, Paris, 1889.

Demmber. — *Gazette des hôpitaux de Paris,* 1894.

Demons. — *Gazette hebdomadaire de la Société médicale de Bordeaux,* 1880.

Duthil et **Charcot.** — *Bulletin de la Société anatomique de Paris,* 1891.

Terrier et **Rollin.** — *Annales des maladies de l'oreille et du larynx,* Paris, 1886.

Thiéry. — *Bulletin de la Société anatomique de Paris,* 1888.

POLYMORPHISME DU CHANCRE SYPHILITIQUE

DE L'AMYGDALE

VALEUR DU SYMPTÔME « DYSPHAGIE »

A LA PÉRIODE PRIMITIVE DE LA SYPHILIS[1]

Par le Dr **BELLISSEN**, de Lyon.

Le chancre syphilitique de l'amygdale a été étudié trop soigneusement depuis les travaux de Diday et de Legendre, pour qu'il soit intéressant d'en publier de nouvelles observations cliniques.

1. Travail communiqué à la Société française de laryngologie, mai 1902.

M. le professeur Fournier, dans son livre : *Des chancres extra-génitaux*, en a montré les différents aspects d'une façon inoubliable.

Nous avons donc voulu rappeler seulement à ce sujet la valeur d'un symptôme sur lequel notre maître, M. le Dr Garel, a depuis longtemps appelé l'attention : « la dysphagie prolongée. »

Les cliniciens ne semblent pas avoir accordé à ce signe l'attention qu'il mérite; la plupart d'entre eux paraissent l'avoir considéré comme un effet banal de la lésion spécifique. Cependant, « la dysphagie datant de trois semaines » a fait souvent diagnostiquer une lésion syphilitique douteuse de l'amygdale.

M. le Dr Garel avait déjà publié en 1892, dans la *Semaine médicale,* un article où il montrait de quelle valeur séméiologique était la dysphagie prolongée.

La thèse de Carbonnier (1894), celle de Jourdanet (1898), ont donné de nombreuses observations cliniques, dans lesquelles le diagnostic de spécificité avait été fait à l'aide du symptôme « dysphagie datant de trois semaines ».

Jourdanet, tout en faisant remarquer qu'il est peu clinique d'évaluer par des chiffres la valeur d'un symptôme, estime à 5 o/o seulement les cas où celui-ci a menti.

Nous avons consulté les observations recueillies dans le service de M. le Dr Garel depuis la thèse de Jourdanet; mais nous nous sommes attaché à rechercher les cas douteux d'accidents primitifs de l'amygdale.

En effet, il nous a paru qu'il serait particulièrement utile d'avoir confiance dans l'interrogatoire du malade lorsque l'inspection de la gorge serait simplement suspecte.

Or, les lignes que M. le professeur Fournier consacre au chancre de l'amygdale et que nous reproduisons, montrent nettement qu'on ne songe pas toujours au chancre de l'amygdale, et pour d'excellentes raisons.

« On fait, » dit M. le professeur Fournier, « au chancre

amygdalien une réputation très exagérée de polymorphisme. Sans doute, il est susceptible de formes objectives diverses, mais en cela il ne diffère ni du chancre en général ni du chancre génital en particulier. On sait quelle multiplicité de types peut affecter celui-ci; eh! bien, le chancre amygdalien, en tant que variétés de physionomie, ne fait ni plus ni moins que ce dernier. Ce qui, sans doute; n'a pas peu contribué à lui conférer ce renom de polymorphisme, c'est qu'il réalise parfois des modalités objectives qu'on n'est guère habitué à rencontrer avec le chancre ou à mettre en parallèle avec lui. Ainsi, parfois, il a donné le change pour une amygdalite vulgaire; d'autres fois, pour une angine couenneuse, voire diphtéritique, voire gangréneuse. »

On voit donc qu'il ne s'agit pas, le plus souvent, de faire le diagnostic entre des lésions variées; le chancre amygdalien est amorphe, et il faut pourtant y songer.

De quelle valeur sera « la dysphagie prolongée datant de trois semaines » dans le diagnostic?

Nous avons pu observer récemment deux cas typiques de lésion initiale syphilitique, confirmés, d'ailleurs, par les accidents secondaires; nous les avons comparés aux cas douteux où l'observation notait l'angine comme seul symptôme donné par l'inspection.

La séméiologie est trop riche d'un côté et trop pauvre de l'autre pour qu'on hésite à donner à la dysphagie sa valeur.

Dans les cas typiques de chancre de l'amygdale, l'inspection montrait une lésion ulcérative très nette; les symptômes concomitants permettaient d'en reconnaître la nature.

L'induration de l'amygdale, la pléiade ganglionnaire massée autour d'un ganglion volumineux, témoignaient nettement en faveur d'une lésion spécifique.

Dans quatre cas douteux de chancre amygdalien, qui furent suivis d'accidents secondaires, l'inspection ne permettait guère de songer à la syphilis. Les malades avaient simplement de grosses amygdales; les ganglions étaient

rares, on ne pouvait se rendre compte de l'induration des amygdales.

L'hésitation était d'autant plus grande dans deux cas, qu'on retrouvait sur les amygdales des traces de pointes de feu. Que pouvait-on conclure d'un pareil examen?

Selon l'expression de M. le professeur Fournier : « le chancre amygdalien échappait parce qu'on n'y pensait pas. »

L'interrogatoire des malades fournissait seul un symptôme bien net, la dysphagie prolongée.

C'est sur ce symptôme, d'ailleurs, que le diagnostic fut porté; il fut confirmé par la roséole consécutive et les plaques muqueuses.

En résumé, on fut mis sur la voie du diagnostic non par l'inspection du malade, mais par son interrogatoire.

Nous lisions dernièrement, dans la *Revue de Moure,* le cas rapporté par un médecin américain. Un malade se plaignait de souffrir des amygdales; celles-ci furent enlevées à l'amygdalotome. Deux semaines après, la roséole spécifique montrait l'erreur de diagnostic. Il s'agissait très probablement d'un cas analogue à ceux que nous avons trouvés dans les observations de M. le Dr Garel.

En nous appuyant ainsi sur les observations consécutives à la thèse de Jourdanet, nous avons voulu rappeler la valeur du symptôme « dysphagie prolongée ».

L'expérience clinique paraît prouver qu'il permet d'écarter du diagnostic à la période primaire un grand nombre d'amygdalites. C'est un titre suffisant pour qu'il prenne place dans la séméiologie. Il est peut-être regrettable pour un clinicien d'avouer que l'inspection d'un malade ne lui permet pas d'affirmer un diagnostic. Ce n'est pas une raison suffisante pour négliger un important symptôme fourni par l'interrogatoire du malade.

SOCIÉTÉ OTO-LARYNGOLOGIQUE DE MUNICH

Séance du 3 mars 1902.

M. Haug. — **Fracture et nécrose de l'apophyse mastoïde par traumatisme.**

Un jeune homme reçoit un coup avec une planche juste derrière l'oreille. Il se fait une ecchymose étendue; toute la région rétro-auriculaire est sensible à la palpation; en posant un doigt sur la pointe, on la fait basculer sur sa base d'attache et on perçoit le crépitement si caractéristique des fractures osseuses.

Le malade se fait traiter ailleurs et ne revient qu'au bout de quatre semaines. Comme il y a des symptômes de mastoïdite, on fait la trépanation d'urgence. Ouverture d'un abcès sous-périostique; séquestre de la corticale externe; un autre dans la profondeur, comprenant le reste de l'apophyse osseuse; pas d'os carié; la zone de délimitation avec le cadre environnant est très nette. Guérison et cicatrisation parfaite au bout de trois semaines.

En présence de la netteté du crépitement et de la mobilité de l'apophyse, le diagnostic de fracture s'imposait. Il n'y a eu de la suppuration et des symptômes de nécrose osseuse qu'à partir du moment où l'on avait prescrit des lavages; peut-être aussi l'infection de l'épanchement de sang s'était-elle produite par une fissure du conduit ou de la membrane tympanique.

M. Mader. — L'épanchement de sang à l'intérieur de la mastoïde devait déjà être en train de se résorber quand l'oreille a commencé à suppurer, c'est-à-dire quinze jours après l'accident. L'infection n'a donc pas pu venir de là; probablement que c'est l'eau du lavage qui en a été le véhicule à travers une perforation traumatique non diagnostiquée, ce qui montre de nouveau le danger des injections dans les cas de traumatisme du tympan.

M. Hecht. — Présentation de malades :

1° **Laryngite tuberculeuse** (ulcérations de la paroi postérieure) guérie par le repos complet de l'organe et par le traitement de l'état général dans un sanatorium, sans aucun autre traitement local que des insufflations de poudre d'acide borique et d'iodol. La guérison s'est maintenue depuis dix-huit mois.

2° **Anomalie de l'épiglotte** probablement d'origine congénitale. La partie gauche de l'épiglotte est complètement immobile,

même pendant les plus fortes inspirations; son aspect flasque et raccourci tranche avec celui de la partie droite, dont la conformation extérieure et les mouvements sont absolument normaux.

3° **Atrésie choanale et occlusion partielle du nez chez un hérédo-syphilitique.** — Garçon de quinze ans; bouche ouverte, figure allongée, voûte palatine ogivale; dents de Hutchinson; absence de deux incisives; intelligence peu développée.

Obstruction nasale presque complète. L'entrée du nez est occupée des deux côtés par des bourgeons cicatriciels, s'élevant à mi-hauteur et rendant toute rhinoscopie à peu près impossible; la sonde seule permet d'éliminer toute autre obstruction vers le plancher et le méat inférieur. La rhinoscopie postérieure n'est possible qu'à l'aide du crochet; le cavum est petit et présente ceci de particulier qu'il n'y a pas de pavillons de la trompe; on n'arrive même pas à voir l'ouverture des trompes; la choane droite est occupée par une membrane molle et dépressible, au milieu de laquelle il existe une fente longitudinale très étroite.

Le diagnostic de syphilis héréditaire fut confirmé dans la suite. Il y eut à plusieurs reprises des gonflements durs, bien circonscrits au niveau du frontal et de la diaphyse des tibias, et des douleurs ostéocopes pendant la nuit; le traitement spécifique les fit disparaître facilement.

L'occlusion antérieure fut traitée d'abord par l'électrolyse, puis par l'excision à la curette double de Landgraf; cette dernière ayant donné du côté droit une hémorragie assez forte, il avait fallu cautériser au galvano. Quant à l'atrésie choanale, on l'avait attaquée de suite au galvanocautère.

Le résultat fut peu brillant. Seule, l'occlusion antérieure gauche a disparu; on n'y avait travaillé qu'avec des instruments tranchants; partout ailleurs où l'on avait employé le galvanocautère il s'est fait des rétractions cicatricielles telles que le nez est plus bouché qu'avant; il faut donc rejeter l'emploi de ce mode opératoire et se contenter de l'électrolyse ou de l'excision à froid.

4° **Lupus du nez et du pharynx.** — L'histoire clinique de la maladie et le traitement immédiat (chloroforme, excision de ce qui restait encore du septum membraneux, curettage et badigeonnage à l'acide lactique) ne présentent rien de particulier.

L'originalité du traitement consécutif a consisté à prendre le moule de la fosse nasale et à faire confectionner un tube en caout-

chouc correspondant, sur lequel on a légèrement, forcé les parties devant s'appliquer là où se faisait sentir le plus la rétraction cicatricielle; au lieu de faire une cloison artificielle tout le long du tube, on s'est contenté de mettre une simple tige tout en avant de façon à simuler la cloison membraneuse; les soins de propreté seront ainsi plus faciles. Hecht se réserve de publier plus tard les résultats obtenus.

M. Schmidt demande des renseignements sur le traitement de la **périchondrite tuberculeuse.**

M. Grunwald. — J'ai eu plusieurs fois l'occasion de faire la trachéotomie, soit comme opération d'urgence, soit que les malades me l'aient demandé, et j'ai toujours obtenu une grande amélioration, surtout en ce qui concerne les symptômes de dysphagie. La trachéotomie décongestionne et met l'organe au repos.

Quand l'état général le permet, on peut intervenir directement sur les cartilages atteints; j'ai eu plusieurs succès.

Le traitement symptomatique ne donne pas de résultats.

J'ai réussi une fois à drainer en dehors une périchondrite sur le point de s'ouvrir dans la cavité laryngienne et il me semble qu'on peut arriver par la voie externe à mettre à nu des infiltrations du cartilage cricoïde et thyroïde.

M. Schech propose qu'on reprenne la question dans une des séances de la Société. Le traitement chirurgical ne semble pas avoir donné tout ce qu'on en attendait au début; pour lui, il ne fait le curettage du larynx que dans les cas de sténose pour éviter autant que possible la trachéotomie. (*Monatsch. f. Ohrenheilk.*, t. XXXVI, n° 7.)

Dr Bertemes.

SOCIÉTÉ AUTRICHIENNE D'OTOLOGIE

Séance du 28 avril 1902.

M. Joseph. — **Recherches histologiques sur la rampe auditive.**

Quand on examine le limaçon du cochon d'Inde à un moment où ses cellules ne se sont pas encore différenciées, on remarque que l'épithélium est recouvert d'une cuticule très mince, présentant partout la même épaisseur. Il faut des coupes très fines et bien conservées pour la mettre en évidence; elle se laisse bien voir quand elle est décollée, comme cela arrive souvent, de sa base d'attache.

Ce n'est pas là un phénomène particulier au labyrinthe; ailleurs aussi, dès qu'il s'agit d'une invagination ectodermique quelconque, on voit apparaître cette membrane cuticulaire; c'est ainsi qu'on la trouve dans le canal épendymaire du système nerveux central, et sur la rétine sous la forme de membrane limitante externe, laissant passer les cônes et les bâtonnets. La chose est d'ailleurs la même pour la rampe auditive. Zimmermann a montré que toute cellule y porte un cil central; on les voit surtout très bien au niveau de la membrane de Reissner et vers le sillon spiral externe. Le point de départ du cil est cellulaire; il naît dans le diplosome de la cellule; un autre cil part s'enfoncer dans les couches basales de la cellule. Le cil vibratil traverse la membrane cuticulaire et flotte librement à l'intérieur de la rampe auditive.

C'est cette membrane cuticulaire, notablement épaissie, qui forme la membrane de recouvrement de l'organe de Corti. A un stade plus avancé, elle s'atrophie partout ailleurs, sans cependant disparaître entièrement et perdre ses connexions au niveau du sillon spiral externe, de la strie vasculaire et de la membrane de Reissner.

Jusqu'à ce jour, tous les auteurs avaient considéré la *membrana tectoria* comme un organe indépendant; l'auteur se félicite d'avoir pu montrer qu'elle n'est, en somme, qu'une partie modifiée d'une des constituantes de la muqueuse primitive.

M. Hammerschlag rappelle que lui et Czinner avaient déjà entrevu la vérité, en ce sens qu'ils avaient vu les adhérences de la membrane de recouvrement avec la cuticule qui descend par-dessus ces cellules de Hensen.

M. Alt. — **Un cas de thrombose du sinus latéral et de la jugulaire avec abcès pulmonaire métastatique. Opération; guérison.**

Enfant de neuf ans; entre à l'hôpital avec une otorrhée abondante à droite, durant depuis deux ans; douleurs très fortes et fièvre avec frissons depuis quelques jours.

Température, 39°3. Pouls, 120. Le malade est somnolent, cyanosé, ne répond que quand on l'interpelle vivement et à forte voix, se plaint de douleurs dans la tête et le cou. Œdème du côté droit de la face. Le conduit est rempli d'un pus fétide et de masses cholestéatomateuses, le pavillon est décollé, la pointe de l'apophyse est enfouie dans une tumeur molle qui se continue vers le cou en haut et sur le côté, et qui est très sensible à la pression. Partant de cette tumeur et allant jusqu'à 2 centimètres

au-dessus de la clavicule, un cordon dur, douloureux, gros comme le petit doigt. La jugulaire externe, de la grosseur d'une plume d'oie, est tendue par-dessus la région tuméfiée (signe de Gerhardt). Devant des symptômes aussi évidents de thrombophlébite des vaisseaux paramastoïdiens, on intervient de suite, sans s'occuper autrement des organes internes.

Incision rétro-auriculaire et mise à nu très large de toute l'apophyse. Le pus, fétide et abondant, sort sous pression dès les premiers coups de gouge. Toute l'apophyse ne forme plus qu'une seule et même cavité remplie d'un magma caséeux; la paroi postérieure du conduit et le mur de l'attique sont détruits et nécrosés, de telle sorte que l'évidement est des plus faciles.

La dure-mère et le sinus sont à nu. Le sinus est réduit à un cordon dur, non animé de battements, de couleur grisâtre. Je commence par faire la ligature de la jugulaire. L'incision est donc prolongée jusqu'à 2 centimètres au-dessus de la clavicule. Tout le paquet vasculo-nerveux est enserré dans des ganglions, ce qui gêne beaucoup pour isoler la veine. La ligature est pratiquée à 1 centimètre au-dessus de la veine sus-claviculaire. Je finis par décortiquer encore quelques ganglions et par lier plusieurs veines tributaires, au nombre de quatre, dont la veine faciale. Incision longitudinale du vaisseau jusqu'en haut, près du bulbe, et extraction des caillots. Je reviens au sinus latéral, que je curette soigneusement en bas et en haut; il ne se produit aucune hémorragie vers le haut, le caillot obturateur s'étendant probablement au loin, vers la partie horizontale du sinus. Le malade devenant cyanotique, je me vois forcé de terminer hâtivement; j'ai cependant encore le temps de faire la toilette du conduit d'après Panse. Les plaies mastoïdiennes et du cou sont laissées ouvertes et tamponnées.

La température oscille encore entre 38° et 39° pendant trois jours, mais il n'y a plus de frissons.

Deuxième période de la maladie. Un jour on s'aperçoit, en percutant, qu'il y a de la matité à la base droite du poumon. Le malade commence à tousser, sans jamais expectorer; son haleine devient fétide; la température reprend et reste à 38° 5; on peut noter un souffle de plus en plus manifeste; bref, tous les symptômes d'un abcès pulmonaire. Le quinzième jour post-opératoire, on se décide à la résection des côtés et on tombe sur trois collections à la base droite, contenant du streptocoque en masse. Depuis, la température est tombée à la normale et les deux plaies se sont cicatrisées dans l'espace de trois à quatre semaines.

M. Alexander. — **Du traitement chirurgical de la pyohémie otitique.**

Pour bien faire comprendre la valeur des considérations générales qui vont suivre, Alexander commence par donner en résumé six observations de thombo-phlébite avec pyohémie, compliquées de pachyméningite circonscrite interne, de l'autre côté du sinus vers la loge cérébelleuse; dans deux cas, il y avait, en outre, un abcès sus-dural (leptoméningite circonscrite) et dans les quatre autres de l'œdème inflammatoire au niveau du segment cérébelleux correspondant. L'intervention a consisté dans la trépanation et l'évidement classique, suivis de la *résection du sinus et de la dure-mère* jusqu'aux tissus sains. La ligature double de la jugulaire a été faite deux fois. Dans deux autres cas, le vaisseau ayant été trouvé exsangue et thrombosé, Alexander a lié le bout central seul et s'est servi du bout périphérique comme tube de drainage naturel, en le fixant dans la plaie par quelques points de suture. Sur les six opérés, il y eut trois insuccès.

La nécessité d'intervenir sur la jugulaire ne doit pas nous faire oublier que la pyohémie est avant tout une infection mastoïdienne et que, si les phénomènes métastatiques sont fréquents, les complications endocraniennes ne le sont guère moins; la ligature de la jugulaire n'est donc qu'un des temps de l'opération et elle doit être précédée ou suivie de la mise à nu des lésions mastoïdiennes et de leurs complications immédiates. Quant au sinus latéral, il faut agir à son égard comme à l'égard d'une tumeur maligne et sa résection s'impose dès qu'il y a thrombo-phlébite purulente.

La jugulaire une fois disséquée, faut-il dans tous les cas pratiquer une double ligature et sectionner le segment intermédiaire? Non. Il n'y a naturellement pas à hésiter quand la circulation n'est pas interrompue; là il faut endiguer le courant toxique et prévenir toute hémorragie; mais, dans les cas où la veine est vide de sang, soit qu'il y ait eu thrombose de la jugulaire même ou du bulbe, soit que la thrombose du sinus latéral se soit propagée au bulbe, pourquoi lier le bout périphérique et se passer, de propos délibéré, d'un moyen de drainage facile et tout trouvé? Il y a d'ailleurs longtemps qu'on a réagi contre la ligature double et qu'on a proposé de fendre le bout périphérique aussi haut que possible, ou de le réséquer jusqu'au voisinage du bulbe; Zaufal a même préconisé des lavages antiseptiques du sinus à travers le bulbe et le segment supérieur, à seule fin de drainer les caillots purulents. Ces trois façons de faire ne sont cependant pas exemptes de quelque critique : en effet, réséquez ou fendez le bout périphé-

rique, et rien ne force le pus de descendre dans la plaie opératoire; au contraire, il aura plus d'une fois tendance à s'infiltrer dans les tissus profonds de la région sous-mastoïdienne ou entre les plans aponévrotiques du cou; si, au contraire, vous faites des lavages de haut en bas, qu'est-ce qui vous dit d'abord que vous passerez? et puis vos lavages, même répétés, n'empêcheront pas la périphlébite de progresser; le moyen est, en outre, dangereux parce qu'un lavage trop fort peut détacher des particules infectées et les pousser dans les veines tributaires encore indemnes. Il ne manque pas d'observations d'abcès par rétention dans le bout périphérique, de phlegmons des parties molles du cou, de gangrène de la plaie opératoire et d'extension de la phlébite aux sinus de la dure-mère, qui toutes semblent plus ou moins tenir à un mauvais mode opératoire. Celui que recommande Alexander lui semble le mieux répondre à toutes les indications et surtout résoudre la question du drainage; on sait qu'il consiste à laisser le bout périphérique tel qu'il est, c'est-à-dire complètement ouvert, et à le fixer dans l'angle supérieur de la plaie.

M. Biehl. — Alexander nous propose aujourd'hui deux innovations dans le traitement de la pyohémie par thrombo-phlébite, dont l'une, l'utilisation du bout périphérique de la jugulaire comme tube de drainage, me semble très recommandable et appelée à rendre des services dans les cas où l'on ne pourra mettre à nu le bulbe.

Quant à la deuxième, la résection du sinus et de la dure-mère infectée, il est peu probable qu'elle trouvera beaucoup de partisans.

D'abord, pour ce qui est de la dure-mère, on sait que les conditions de résorption y sont très mauvaises (la recherche des peptones dans l'urine dans les cas d'abcès sous-duraux est restée presque constamment négative); c'est donc la meilleure barrière qui s'oppose à l'infection endocranienne, à condition qu'on la laisse tranquille; l'expérience a d'ailleurs prouvé qu'il faut se garder de curetter les fongosités sous-durales adhérentes à la pachyméninge. Au contraire, ouvrez-la, vous mettrez l'arachnoïde au contact d'une plaie infectée, et alors vous aurez toutes chances de provoquer une méningite; vous aurez une hernie de la substance cérébrale, et si vous avez la chance de la voir se nécroser et se réduire par une cicatrice, vous aurez pour le moins créé des complications absolument inutiles.

La résection du sinus ne se justifie pas plus que celle de la dure-mère. Il est regrettable qu'Alexander ne nous ait pas donné les détails de ses trois insuccès; mais, rien qu'à discuter ses observations avec guérison, vous verrez facilement les imperfections d'un pareil mode opératoire.

Observation I. — Incision du sinus et curettage du caillot, jusqu'à ce que le sang s'écoule de nouveau par les deux segments. A ce moment, Alexander résèque le sinus; pour ce faire, il faut nécessairement faire une

incision libératrice sur l'un des côtés du sinus pour pouvoir placer une pince; premier point dangereux, puisqu'une des branches de la pince peut facilement pénétrer dans l'espace sus-dural. Il y eut d'abord une chute de la température, on ne nous dit pas combien de jours; on peut donc supposer qu'elle était due uniquement à la saignée opératoire. Mais bientôt la température reprend et il survient une pleurésie métastatique qu'on est forcé d'opérer et qui guérit dans la suite. Le virus infectieux ne devait pas être bien malin et le malade avait une force de réaction suffisante, mais je crois que tous nous aurions fait, à ce moment-là, la ligature de la jugulaire. Il se fait en plus, et immédiatement après l'intervention, une hernie cérébrale avec nécrose superficielle, et l'on est forcé de recourir à une opération plastique pour recouvrir la cicatrice cérébrale.

Obs. II. — Le sinus ouvert, le caillot est enlevé à la curette. Seul le segment supérieur donne du sang; en bas, du côté du bulbe, on n'arrive donc pas au delà du thrombus infecté, et l'on fait la ligature de la jugulaire, dont on laisse le bout périphérique ouvert et fixé dans la plaie. Tout le pus s'élimine par là, mais il se produit de nouveau une hernie cérébelleuse.

Obs. III. — Le cas a été présenté à la Société et, nous avons tous pu nous rendre compte que la substance cérébelleuse était prolabée et en contact immédiat avec une plaie infectée.

Rien d'étonnant donc à ce que, sur six opérés, il y ait eu trois insuccès. Pourquoi, d'ailleurs, aller au delà de ce qui nous est permis, et surtout pourquoi opérer tous les six malades d'une façon toujours la même et pour ainsi dire schématique?

Je ne crois pas au succès de la résection du sinus; mieux vaut encore mettre à nu le bulbe de la jugulaire, comme on le fait à la clinique de Halle, et poursuivre la thrombophlébite jusque-là.

M. Alt. — Voici les observations que je présenterais au sujet du rapport du Dr Alexander :

1° La résection du sinus serait indiquée dans les cas de pachyméningite interne. Seule une fistule de la dure-mère peut nous en donner la certitude; or, rien dans les observations données ne nous dit qu'il y ait eu fistule. Alexander n'en ferait donc le diganostic qu'une fois la dure-mère incisée et les bords rabattus. On voit le danger de cette façon de faire: on n'a qu'à se rappeler qu'on met ainsi le cervelet au conctact d'une plaie qui est loin d'être aseptique.

2° La résection du sinus n'est pas plus indiquée que l'excision de tout tissu infecté dans le cas d'un phlegmon diffus.

3° Elle facilite, en tout cas, la hernie du cervelet et conduit presque inévitablement à la méningite suppurée.

4° Dans les cas où le caillot descend très loin en bas dans la jugulaire, Alexander sectionne à la place ordinaire, et, tout en cherchant à décoller le segment inférieur, il tâche d'extraire le thrombus autant que possible. Il y a là un danger d'embolie gazeuse; mieux vaut faire la ligature tout à fait en bas, comme je l'ai fait dans le cas que je viens de rapporter.

M. Hammerschlag. — La question de savoir s'il faut ligaturer ou non le bout périphérique n'est pas neuve; en tout cas et autant que je puis me rappeler, les premiers opérateurs, tels que Zaufal, Schwartze, Hessler, etc., l'ont laissé ouvert ou l'ont ouvert dans les premiers jours une fois le caillot formé. Ballance y a fait des lavages, Clutton de même, après avoir fixé le pourtour du vaisseau sectionné aux lèvres de la plaie. Plus tard, Jansen et Leutert ont préconisé l'ouverture de la jugulaire jusqu'en haut vers le bulbe; Jansen a même voulu qu'on fasse passer un ruban de gaze du sinus dans la jugulaire pour faire office de drain. Mac Kernon et Berens sont encore allés plus loin : ils ont excisé toute la jugulaire, le bulbe compris, jusqu'au niveau de la clavicule.

En ce qui concerne les observations rapportées, je suis encore à me demander s'il s'agissait vraiment de pachyméningite interne. C'est, en somme, une maladie excessivement rare, dont nous ignorons encore la symptomatologie complète et jusqu'ici nous connaissions surtout la forme avec fistule de la dure-mère; Körner a, il est vrai, décrit une autre forme où il y a un épanchement purulent dans l'espace sus-dural. Quoi qu'il en soit, l'excision de la dure-mère ne se justifierait ni dans l'une ni dans l'autre; dans la première, elle ne ferait que rompre les adhérences qui se sont fort à propos établies entre les enveloppes cérébrales et la substance cérébrale même, et, dans la deuxième, elle serait pour le moins inutile, puisqu'on ne sait jamais d'avance jusqu'où s'étend l'épanchement purulent.

M. Alexander. — Je répondrai au Dr Biehl qu'il s'agissait dans mes cas de pachyméningite aussi bien interne qu'externe; je ne vois donc pas pourquoi on n'exciserait pas la dure-mère de peur de mettre l'arachnoïde en contact avec une plaie infectée, puisqu'elle l'était déjà avant; à moins, naturellement, qu'on veuille attendre que les enveloppes cérébrales se soient accollées les unes aux autres et avec le cerveau jusqu'à enkyster complètement la collection intra-durale.

On s'étonne que j'aie eu trois insuccès sur six opérés; qu'on veuille bien lire les statistiques publiées par d'autres, autant naturellement qu'il s'agit de complications aussi graves, et on verra que je n'ai pas à me plaindre du résultat obtenu. Je regrette que le peu de temps que j'avais à ma disposition ne m'ait pas permis de donner le détail de mes observations; vous verriez que dans la première, que reprend Biehl, la pleurésie existait déjà avant l'opération et qu'elle a guéri par le seul traitement médical; que, dans un deuxième cas, avec issue fatale, j'avais affaire à un malade profondément tuberculeux, et que, dans un troisième, la grossesse avancée de la malade, compliquée d'avortement, m'avait laissé, dès le commencement, peu d'espoir. Il faut dire aussi que, dans ce dernier cas, il y avait eu un abcès intra-dural volumineux de la loge cérébelleuse, que j'avais cependant réussi à mettre à nu et à vider. Si donc j'ai eu trois insuccès, c'est moins le mode opératoire qu'il faut incriminer que le mauvais état général des malades que j'avais en main.

Le Dr Alt me demande le diagnostic clinique de la pachyméningite interne. Je commencerai par lui répondre que là où il s'impose et où il

devient hors de doute, nous sommes malheureusement à bout de ressources, puisqu'à ce moment-là certainement les méninges sont déjà prises. Il s'agit donc de la dépister au moindre symptôme pour arriver à temps. Pour moi, tout est dans les lésions locales, les symptômes généraux ne comptent pas, et l'exploration de la fosse cérébelleuse est indiquée dès que la paroi interne du sinus se montre altérée et que les fongosités sous-durales sont nettes et nombreuses. L'incision exploratrice, tant qu'elle reste dans des dimensions restreintes, importe vraiment peu et permet, en tout cas, un diagnostic certain. La surface interne de la pachyméninge doit être regardée comme malade dès qu'elle apparaît jaune et décolorée.

On me dit que la pachyméningite est rare; pour ma part je l'ai rencontrée six fois dans l'espace de neuf mois; il me semble qu'elle reste souvent ignorée dans les autopsies et que le diagnostic anatomo-pathologique de méningite purulente couvre souvent celui de pachyméningite interne avec propagation ascendante.

J'ai convenu moi-même, dans le cours du rapport, que l'intervention en question était dangereuse; mais aux grands maux les grands remèdes, et ne vaut-il pas mieux faire la part du feu, exciser tout ce qui est malade et être sûr au moins d'un bon drainage?

Je ne dirai rien au sujet de l'historique de la ligature de la jugulaire faite par le Dr Hammerschlag, n'ayant aucunement l'intention de soulever une question de priorité. Quant au diagnostic de la pachyméningite interne, je viens de traiter cette question en répondant aux deux premiers orateurs. (*Monats. f. Ohrenheilk.*, t. XXXVI, n° 8.)

Dr Bertemes.

ANALYSES DE THESES

Étude sur les chancres syphilitiques à localisations rares de la cavité buccale, par le Dr Josso.

La syphilis ne résulte pas toujours d'une contagion vénérienne; elle peut reconnaître comme origine tout contact médiat ou immédiat avec une source infectante, et l'intermédiaire peut être de nature très variée.

Le chancre induré peut se développer sur toute région du tégument; après les organes génitaux, c'est sur les lèvres qu'on le rencontre le plus souvent. Jadis, on croyait que la contagion pouvait se faire par l'atmosphère, l'haleine, les sueurs, les habits, par le simple contact; ce n'est qu'en 1500 que Benedictus établit la nécessité d'une contagion immédiate. En 1861, Diday signale un chancre de l'amygdale. Le chancre de la gencive est très rare; les diffé-

rents auteurs n'en citent que quelques cas très rares. L'auteur n'en a trouvé que 32 cas dans les annales de la science. Les chancres du palais, du voile, des piliers, sont des curiosités cliniques; le chancre gingival se trouve toujours à la face externe. Le chancre syphilitique se rencontre à tous les âges. Une des contaminations les plus fréquentes provient du baiser sous toutes ses formes, soit génito-buccal, soit buccal-buccal. L'auteur signale ensuite les ustensiles d'alimentation : cuillers, verres à boire, tasses, bouteilles, etc; en troisième lieu, les contagions déterminées par l'arsenal du fumeur; puis les contagions professionnelles, fréquentes chez les verriers, les musiciens; enfin les opérations sur la bouche et sur les dents.

Le diagnostic de ces chancres à localisations rares est des plus délicats et présente, avant l'apparition de la roséole, les plus grandes difficultés. La syphilis est sortie de son domaine habituel, et le clinicien est dérouté par les réponses évasives du malade. Le signe moyen est l'adénopathie.

Le diagnostic devra être fait avec : 1° les gingivites traumatiques, les gingivites inflammatoires, la gingivite des fumeurs en particulier, la gingivite tartrique; 2° la gingivite des ouvriers de diverses industries; 3° les gingivites essentielles : aphteuse, fongueuse, hypertrophique; 4° les gingivites toxiques : mercurielles, phosphoriques; 5° les gingivites spécifiques : ulcéro-membraneuse, scorbutique, gangréneuse; la gingivite de la grossesse.

Le pronostic n'est pas plus grave quand le chancre se trouve dans la bouche que lorsqu'il est situé aux organes génitaux. Le traitement sera le traitement classique.

L'auteur termine en signalant la difficulté du diagnostic du chancre syphilitique quand il se présente sur des tissus pathologiquement ulcérés. (Thèse de Paris, janvier 1902, n° 127.)

Dr Mercier Bellevue.

De la laryngite catarrhale d'origine gastrique, par le Dr Willemin.

L'objet de cette étude est le diagnostic différentiel entre l'épiglottite, les diverses laryngopathies et les laryngites

ou pseudo-laryngites catarrhales, qui doivent être distinguées des véritables laryngites, dues à une action directe de l'extérieur sur les cordes vocales.

Ce diagnostic est souvent difficile à établir, car la profession du malade, les affections chroniques du pharynx, la gêne de la respiration nasale, peuvent, comme la diathèse gastrique, provoquer des manifestations semblables sur le larynx. La difficulté se présente surtout dans l'état chronique.

Il y a quelques années, les théories pathogéniques s'adressaient surtout aux catarrhes chroniques, et nombreux sont les auteurs qui font sans cesse appel, dans le cas de laryngite, à l'herpétisme, à l'arthritisme. Cette théorie, qui a peut-être été trop souvent invoquée, a de nos jours cédé le pas à la théorie mécanique de l'obstruction nasale. Après avoir reconnu l'origine diathésique de certaines laryngites et reconnu de plus, non seulement l'origine nasale, mais l'extrême fréquence de l'origine nasale, l'auteur développe l'origine gastrique fréquente de la laryngite catarrhale. Ces troubles d'origine gastrique se compliquent souvent des troubles amenés par l'obstruction nasale, et l'on voit alors s'ajouter aux troubles gastriques, pour en aggraver les conséquences sur le larynx, la congestion nocturne, parfois la bave nocturne, et chez certains dyspeptiques la congestion généralisée de la muqueuse pituitaire. On comprendra l'inefficacité des gargarismes émollients. Des attouchements laryngiens, l'examen de l'appareil digestif et le traitement approprié auront seuls raison de cette laryngite tout d'abord inexplicable.

Les troubles laryngés d'origine gastrique portent surtout sur la fatigue de la toux, parfois de la parole ou du chant, mais le malade attire rarement l'attention du médecin sur les troubles digestifs, qui sont caractérisés par des pesanteurs d'estomac après les repas, de la constipation opiniâtre et récidivante.

Les troubles d'origine nasale sont toujours exagérés le matin, par suite de l'obstruction plus permanente pendant la nuit : décubitus, refroidissement et humidité augmentent l'obstruction nasale.

C'est surtout chez les dilatés que l'on rencontre les laryngites catarrhales comme manifestations à distance de la viciation des fonctions stomacales. Au point de vue pathogénique, ces troubles laryngés s'expliqueraient par l'auto-intoxication due aux fermentations et aux putréfactions stomacales qui se produiraient par suite de l'insuffisance de la sécrétion chlorhydrique. Cette pathogénie des laryngites catarrhales semble être confirmée par l'efficacité du traitement gastrique. N'a-t-on pas observé des cirrhoses dues à l'auto-intoxication d'origine stomacale; les troubles nerveux ne sont-ils pas fréquents chez les dyspeptiques? Cassaët et Ferré ont pu extraire du liquide stomacal la substance tétanisante. La nutrition générale ne se ressent-elle pas des troubles chimiques de l'estomac, et ne voit-on pas se développer des accidents variés, des manifestations cutanées, des bronchites, des pharyngites, de l'albuminurie, de la peptonurie, tous provoqués par des troubles gastriques? Dénutrition, auto-intoxication, déglutition défectueuse, régurgitation de liquides acides sont donc les causes de la congestion de l'épiglotte d'abord, et, consécutivement, du larynx.

Dans quelques observations, l'auteur rappelle le mécanisme de la production de la laryngite catarrhale des dyspeptiques. La voix est rauque, éraillée; l'émission des notes élevées est impossible; les cordes vocales sont légèrement rosées, leur surface dépolie, leur bord libre congestionné, la face laryngienne de l'épiglotte est très rouge; il y a des sécrétions sur les cordes vocales. Le diagnostic se fait par exclusion de l'origine diathésique, de l'origine nasale, par la constatation des troubles digestifs; enfin, les troubles sont plutôt de la douleur, la toux, la déglutition défectueuse après des régurgitations acides, que des perturbations bien nettes de la voix. Le traitement s'adressera à l'estomac, sans oublier cependant de traiter la douleur, la régurgitation acide, et même de surveiller la perméabilité nasale, qu'il faudra rétablir si besoin est. (Thèse de Paris, n° 143, janvier 1902.) Dr Mercier Bellevue.

REVUE GÉNÉRALE ET ANALYSES

BOUCHE ET PHARYNX BUCCAL

L'inflammation aiguë de l'amygdale pharyngée, par M. Beckmann.

L'auteur rappelle que le processus inflammatoire peut se propager à l'oreille et au nez, et entraîner l'empyème des cavités accessoires. D'après lui, la glande de Luschka joue un rôle pathogénique énorme non seulement dans les affections respiratoires, telles la tuberculose, mais même dans toutes les maladies infectieuses. C'est ainsi qu'il a vu l'extirpation de la glande de Luschka amener la disparition d'accidents articulaires.

Les poudres, pommades et gargarismes sont le plus souvent insuffisants; l'ablation de l'amygdale poussée jusqu'au fibro-cartilage basilaire produira un résultat satisfaisant. (*Sem. méd.*, n° 21, juin 1902.) Dr Mercier Bellevue.

Cancer de la langue ayant nécessité trois interventions successives, par le Dr Gersuny.

Présentation d'un malade auquel l'auteur fit une première fois une excision cunéiforme de la pointe de la langue, une deuxième fois l'ablation de la moitié antérieure de la langue et du plancher de la bouche, enfin une troisième fois la résection du maxillaire inférieur, le reste de la langue et les muscles du plancher de la bouche. Sauf celle des consonnes linguales, la prononciation est assez intelligible. (*Sem. méd.*, n° 26, juin 1902.)

Dr Mercier Bellevue.

NEZ ET PHARYNX NASAL

Polype naso-pharyngien guéri par ponctions au galvanocautère, par le Dr Boulai, de Rennes.

Lorsque, en septembre 1896, le malade vint à la clinique, la gêne respiratoire était considérable et permanente, et depuis quelques mois le malade avait dépéri. La rhinoscopie postérieure permet de voir une tumeur du volume d'une grosse noix rosée, lisse, cachant le pavillon de la

trompe gauche, insérée très haut au lieu d'élection. Le toucher digital permet de diagnostiquer une tumeur dure, élastique, insérée très haut : c'est un polype naso-pharyngien. La muqueuse nasale, considérablement tuméfiée, obstrue complètement les narines. La famille s'opposant à toute intervention sérieuse, l'auteur commence par faire des cautérisations nasales profondes, qui permirent au malade de bien respirer par le nez.

Le 15 novembre, la tumeur est attaquée au galvano; quelques jours après on en enlève une petite portion. Le 29 novembre, au cours d'une nouvelle extirpation, il se produit un arrachement partiel de la tumeur, qui amène une abondante hémorragie. En décembre, la tumeur a notablement diminué; puis le malade est encore traité par des ponctions profondes au galvano et deux séances d'électricité bipolaire. Revu cinq ans après, le malade ne présente plus qu'un petit polype irrégulier, blanchâtre, qui ne gêne en rien la respiration. La guérison obtenue peut être considérée comme radicale et définitive. L'auteur fait ressortir les résultats merveilleux obtenus par le galvano et l'innocuité de l'intervention; on ne peut reprocher à ce procédé que sa grande lenteur. (*Archiv. internat. de laryngo-oto-rhinol.*, n° 2, 1902.) Dr Mercier Bellevue.

OREILLES

Vertiges auriculaires, par le Dr Castex.

L'auteur ne s'en tient pas exclusivement à la maladie de Menière, mais à tous les vertiges ayant pour point de départ les diverses parties de l'appareil auditif. Il y a lieu de distinguer, l'étourdissement, le vertige, le tournoiement.

Les causes de ce vertige peuvent se trouver : à l'oreille externe, cérumen durci, pressions ou injections trop violentes; à l'oreille moyenne, modification de la pression intratympanique, spasme du tenseur du marteau, insufflation à la poire de Politzer, catarrhes tubaires, infections mastoïdiennes, cholestéatomes; à l'oreille interne, commotion labyrinthique, congestions, hémorragies labyrinthiques, anémie, altérations scléreuses, toxémies diverses. Le cerveau, le cer-

velet, le bulbe, réfléchissent les irritations diverses qui portent sur les canaux demi-circulaires.

Pour faire le diagnostic, il faudra : 1° distinguer le vertige d'avec les troubles similaires; 2° différencier les troubles auriculaires d'avec tous les autres; 3° déterminer la variété d'un vertige otique observé.

On distinguera le vertige auriculaire de l'hémorragie cérébrale, de la tumeur cérébrale ou cérébelleuse, de l'attaque d'épilepsie, de l'agoraphobie, enfin de la neurasthénie.

On songera que le vertige peut avoir sa cause dans le nez (vertige olfactif) chez les névropathes, dans l'œil (vertige optique) chez les hystériques, vertige oculo-moteur qui complique le strabisme. On signale un vertige d'origine cutanée. Du côté de l'appareil respiratoire. On a le vertige laryngé, vertige de la toux. L'appareil circulatoire a les vertiges de l'angine de poitrine et ceux des cardiaques. L'appareil digestif est le point de départ du vertige stomacal. Aux voie urinaires, signalons le vertige néphrétique; à l'appareil génital, celui des abus de coït, de l'onanisme, de la ménopause; au système nerveux, les vertiges du tabes, de la sclérose, des neurasthéniques. Il y a, enfin, les vertiges diastésiques, les vertiges toxiques.

Pour déterminer la variété du vertige otique observé, on examinera successivement les trois sections de l'appareil auditif. On songera à la maladie de Menière, qui est rare, mais les vertiges qui lui ressemblent sont fréquents.

Le pronostic variera avec la cause du vertige : les vertiges intermittents sont moins à redouter que les vertiges continus; à ce titre, la maladie de Menière est une des plus cruelles affections.

Le traitement variera avec les conditions étiologiques, et s'adressera, suivant les cas, à l'oreille externe, à l'oreille moyenne ou à l'oreille interne, selon que les accidents vertigineux seront causés par un corps étranger du conduit auditif, une des lésions multiples de la caisse ou un accident du côté du labyrinthe.

Contre la maladie de Menière, on emploiera le sulfate de quinine, qui agit comme anticongestif et analgésique, le

massage et les injections de pilocarpine sont utilement employés. Ballance a obtenu de bons résultats de l'ouverture du vestibule. Les vertiges consécutifs à une anémie labyrinthique réclament un traitement général; la labyrinthite spécifique, un traitement mercuriel; le régime lacté atténuera les vertiges dus à des infections, des toxémies. Les vertiges traumatiques seront combattus par des sangsues.

Au moment de l'abcès, le malade s'étendra horizontalement et respirera de l'éther, du nitrite d'amyle; on appliquera des sinaspismes aux jambes; la potion de Rivière combattra parfois les vomissements. (*Bull. d'oto-rhino-laryngol.*, 30 mars 1902.) Dr Mercier Bellevue.

Contribution à l'étude de l'usage de la sonde en gomme dans les affections catarrhales chroniques de la trompe d'Eustache et de l'oreille moyenne, par le Dr Melzi, de Milan.

La plus grande partie des affections catarrhales de l'oreille moyenne sont dues à la propagation d'une inflammation nasale ou rétro-pharyngée; la situation anatomique de la trompe d'Eustache permet d'expliquer la facilité de l'infection; logiquement, avant de soigner l'oreille moyenne chroniquement atteinte, il faudra soigner le nez, le naso-pharynx, mais surtout la trompe d'Eustache.

L'auteur n'a pas grande confiance dans l'efficacité des opérations endotympaniques dans les affections catarrhales chroniques de l'oreille moyenne; il leur préfère le traitement médical et conservateur, et en particulier celui du Dr Menière, basé sur l'efficacité de la dilatation progressive de la trompe d'Eustache au moyen de sondes en gomme préparée. Sous l'influene d'un état catarrhal, la trompe devient plus ou moins imperméable, la caisse s'altère et l'acuité auditive diminue. Les insufflations d'air et de vapeurs médicamenteuses agissent imparfaitement sur la muqueuse tubaire, enflammée, épaissie, et ces moyens thérapeutiques ne peuvent agir qu'autant que la trompe, plus ou moins sténosée, aura été ramenée à son calibre normal. Partant de ce principe, l'auteur applique, avant tout traitement, la dilatation progressive de la trompe, et ne fait d'insufflations dans la caisse que lorsque la trompe a acquis

son calibre normal. Il alterne les séances de dilatation avec les simples cathétérismes. A l'appui de sa manière de faire, l'auteur rapporte trois observations dans lesquelles les cathétérismes et les insufflations d'air n'avaient donné aucun résultat, tandis que l'emploi de la sonde a produit une rapide amélioration. Ce procédé serait, en même temps qu'un moyen de diagnostic, un moyen thérapeutique simple, exempt de dangers, donnant de nombreux et brillants résultats. (*Archiv. internat. d'oto-rhino-laryngol.*, n° 2, mars-avril 1902.)

Dr Mercier Bellevue.

VARIA

Du traitement du lupus de l'oreille et du nez par l'air chaud, par le Dr Lichtwitz.

L'intervention chirurgicale a donné d'excellents résultats dans le lupus, mais l'opération n'est guère praticable lorsqu'il s'agit de lupus de l'oreille ou du nez; ce traitement n'est pas assez conservateur et offre de nombreux inconvénients surtout au point de vue esthétique. On connaît les nombreux traitements que l'on essaya de substituer à l'ablation large et complète; il est bon de citer le raclage, l'ignipuncture, les scarifications, l'électrolyse, les caustiques chimiques, enfin la photothérapie, qui nécessite une installation dispendieuse, et dont les résultats ne sont pas encore très probants; tous les autres traitements sont douloureux, même avec une injection de cocaïne.

En présence de ces nombreux inconvénients, l'auteur a accueilli avec empressement le procédé de Hollander, qui consiste en applications d'air sec et chaud; mais comme avec cet appareil le dosage de la température était à peu près impossible, l'auteur a donné la préférence à l'appareil imaginé par Lermoyez et Mahu, auquel il adapta un propulseur d'air chaud spécial. Le traitement est peu douloureux, mais l'auteur ne peut nous donner les résultats définitifs de cette application. Il croit cependant que le traitement par l'air chaud des affections lupiques de la face deviendra un procédé de choix. (*Archiv. internat. de laryngo-rhinol.*, n° 1, 1902.)

Dr Mercier Bellevue.

Bordeaux. — Impr. G. Gounouilhou, rue Guiraude, 11.

23e ANNÉE. N° 49. 6 DÉCEMBRE 1902.

REVUE HEBDOMADAIRE
DE
LARYNGOLOGIE, D'OTOLOGIE
ET DE RHINOLOGIE

UN NOUVEAU CAS D'ÉPILEPSIE NASALE[1]

Par le Dr P. VAN EECKHAUTE, de Gand.

Un article publié par le Dr Suarez de Mendoza, de Paris, dans la *Revue hebdomadaire de laryngologie*, le 10 août 1901, attirait l'attention des praticiens sur une nouvelle espèce de vertige dont la cause était due, d'après lui, à une anomalie de la cloison. Comme le dit l'auteur, au début de son article, il était à prévoir que l'incrédulité accueillerait l'affirmation de l'existence d'un vertige nasal. Et l'unique cas qu'il citait, celui d'une personne de trente-deux ans, guérie de vertiges datant de cinq ans grâce à l'ablation d'une partie de la cloison, ne suffisait pas pour établir d'une façon indiscutable l'exactitude de ses affirmations.

Néanmoins, depuis lors, d'autres faits sont venus corroborer l'hypothèse de l'auteur. Collet, de Lyon (3 nov. 1901), publie une observation où, selon lui, le vertige nasal, qu'il compare à un accès épileptoïde, est bien dû à la présence d'un éperon de la cloison.

Plus tard, Jousset (*Rev. de laryngol.*, 15 mars 1902), se ralliant à l'opinion de Collet, devient plus affirmatif. Il est convaincu qu'il s'agit dans l'espèce d'une crise épileptiforme à aura nasale. Et les deux observations qu'il publie, où il nous

1. Communication faite à la Société belge d'otologie le 1er juin 1902.

montre deux malades complètement guéris de leurs attaques épileptoïdes après l'intervention chirurgicale sur la cloison, me semblent décisives.

J'ai pu par moi-même, récemment, contrôler l'exactitude des assertions de ces divers auteurs, et l'on verra, dans l'observation qui suit, le cas d'un malade guéri quelque temps de ses crises, grâce à une intervention chirurgicale, atteint de récidive et délivré de nouveau de ses accès grâce à une seconde opération sur la cloison.

Observation. — V. O. Bog..., ouvrier cigarier, quarante et un ans, se présente à ma consultation le 19 mars dernier. Il se plaint de céphalalgie et de vertiges. Ces vertiges ont débuté il y a une quinzaine de jours environ. Les crises, d'abord très espacées, sont devenues de plus en plus fréquentes, au point de se représenter jusque quatre à cinq fois en vingt-quatre heures. Chaque accès peut se diviser en trois périodes.

Première période. — Une période de début consistant en un léger vertige. Cette période tend à devenir plus courte à mesure que le nombre des accès augmente et laisse tout au plus au malade le temps de se coucher ou de prendre quelque mesure de préservation. A partir de ce moment, perte absolue de connaissance.

Deuxième période. — Le malade (d'après les renseignements que m'a fournis sa femme) présente d'abord une légère congestion de la face. Les membres sont pris de secousses irrégulières. Les dents sont serrées, un peu d'écume apparaît aux lèvres. Cette période est très courte.

Troisième période. — La face ne tarde pas à pâlir. La connaissance revient lentement et le malade reste longtemps abattu. Tout travail est impossible.

Les crises se présentent principalement le soir, quand le malade vient de se coucher. La femme en a constaté pendant le sommeil du mari. Il s'agit donc bien d'une forme légère d'attaque d'épilepsie.

Le malade me rappelle que déjà antérieurement, le 6 février 1901, il avait été atteint de la même affection, qu'il avait été traité par le Dr De Keghel (dont j'étais alors l'assistant) et que ses crises, qui duraient depuis quatre semaines, avaient complètement disparu à la suite d'une opération que nous lui avions faite dans le nez. Dans mes notes je constate qu'en effet, à cette date, V. O. Bog... a été opéré d'une épine de la cloison, à gauche.

Le bromure et la phénacétine n'auraient donné aucun résultat appréciable.

Actuellement *(19 mars 1902)*, à l'examen rhinoscopique, je constate :

A droite, rien; respiration normale.

A gauche, une crête osseuse formant pont, insérée, d'une part, sur la cloison, et, d'autre part, sur le cornet inférieur, épaisse d'un tiers de centimètre environ et large d'un demi-centimètre environ. La respiration s'effectue difficilement; 5 grammes de bromure par jour ne donnent aucun résultat.

21 mars. — Même état. Je donne au malade une solution de cocaïne à 10 o/o, lui recommandant de se badigeonner toute la muqueuse nasale du côté gauche dès qu'il ressentira la plus légère menace de vertige.

23 mars. — Le malade a suivi le traitement et n'a plus eu de crises.

25 mars. — Même traitement. Les crises ne se développent que si le malade n'applique pas sa cocaïne.

Opération. — J'enlève complètement la crête osseuse au moyen de la scie de Bosworth. Hémorragie assez abondante, rapidement tarie par un tamponnement à l'eau oxygénée.

Guérison, c'est-à-dire qu'à partir de ce moment le malade n'a plus eu ni crises, ni vertiges, ni céphalalgie.

31 mars. — Reprise du travail.

Actuellement, état excellent.

Voilà donc un malade atteint de crises dont les caractères sont en tous points semblables à ceux d'une attaque d'épilepsie essentielle, guéri de ses accès à la suite de l'ablation d'un éperon de la cloison.

La récidive, liée à l'apparition d'une nouvelle crête osseuse, confirme même l'efficacité de l'intervention chirurgicale dans l'espèce.

Je puis donc conclure, avec Jousset, qu'il s'agit bien d'une sorte particulière d'épilepsie.

L'arrêt des accès à la suite d'application de cocaïne sur la muqueuse nasale du côté malade prouve qu'il s'agit bien ici d'une aura nasale.

L'examen du nez ne pourra donc jamais être négligé dans

les cas de vertiges et d'accès épileptoïdes, surtout ceux dont la cause nous échappe et où l'on aurait essayé en vain les divers moyens que nous fournit la thérapeutique.

SOCIÉTÉ DANOISE D'OTO-RHINOLOGIE

Séance du 22 mars 1902.

M. Buhl. — **Laryngite ulcéreuse de nature indéterminée.**

Il y a trois ans, on avait traité la malade par des frictions mercurielles. L'année dernière, quelqu'un l'ayant fortement serrée à la gorge, elle a eu au niveau du larynx des douleurs d'intensité variable; plus tard, de la toux et des picotements; puis, une expectoration muco-purulente entremêlée de sang; les douleurs sont devenues de plus en plus fortes et la voix est restée voilée. La malade se fatigue au moindre effort, elle transpire abondamment pendant la nuit, les crachats renferment du Koch. Le sommet gauche est pour le moins douteux; on y perçoit de légers râles; la respiration est rude; il y a de la matité à la percussion. A l'inspection du larynx, on trouve une infiltration ulcéreuse, couvrant les deux tiers antérieurs de la corde vocale gauche et la commissure. La nature exacte de l'ulcération n'a pas encore été tirée au clair; avant toutes choses, on a institué de nouveau le traitement spécifique.

M. Nörregaard. — **Membrane diaphragmatique du conduit auditif.**

Vers le milieu du conduit auditif gauche, à peu près vers l'isthme et à 2 centimètres et demi de profondeur, on tombe sur une membrane grise, opaque et d'aspect rugueux. A la sonde, on sent une résistance osseuse; il se peut donc qu'elle soit d'origine osseuse ou plutôt exostotique. L'image otoscopique que je vous décris aujourd'hui est restée la même depuis huit ans, et je me rappelle avoir vu la malade en 1892, époque à laquelle elle était venue se faire soigner, pour une otorrhée datant de l'enfance, à la clinique de Meyer. A ce moment, le tympan, épaissi de toutes parts, présentait une perforation très large à fond cicatriciel. Six mois après, on vit se développer le diaphragme en question, par un

repli circulaire qui, se fermant de plus en plus, a fini par obstruer complètement la lumière du conduit. Heureusement pour la malade, l'écoulement de pus était tari depuis longtemps; à relever aussi que l'audition n'a aucunement souffert.

M. Jörgen Müller. — **Une prétendue parésie du nerf laryngé supérieur avec position oblique de la fente glottique** (sera publié *in extenso* et résumé à ce moment).

M. Schmiegelow croit que la raucité était due à la mue de la voix. Il est vrai que l'obliquité de la glotte correspond au tableau symptomatologique de la parésie unilatérale du crico-thyroïdien, tel que l'a décrit Neuwayer; cependant on voit cette obliquité même chez des personnes absolument saines. Le diagnostic exact de la paralysie de ce muscle est extrêmement ardu; il n'est possible que s'il y a en même temps de l'anesthésie de la muqueuse laryngienne; dans les rares cas publiés, il s'agissait, d'ailleurs, toujours d'affections aiguës. La muqueuse laryngienne du malade qu'on nous présente aujourd'hui est très sensible à l'attouchement à la sonde, et il me semble que les cordes vocales sont extraordinairement minces et comme atrophiées; la raucité pourrait donc être tout simplement fonctionnelle et due en partie à de l'atrophie musculaire.

Séance du 26 avril 1902.

M. Sophus Bentzen. — **Traitement du catarrhe auriculaire chronique.**

On connait le traitement mécanique du catarrhe chronique soit par le cathétérisme de la trompe, soit par la raréfaction de l'air par le conduit auditif. Cette raréfaction peut déjà être produite à l'aide de la simple poire de Politzer; il vaut mieux se servir de la pompe à air dont je vous recommanderai surtout le modèle de Cordes; depuis quelques années, on emploie beaucoup aussi le massage vibratoire. Tous ces appareils ont le même inconvénient, c'est qu'ils font vibrer la membrane tympanique sous une pression qui égale celle de l'air atmosphérique. Il m'a semblé qu'il fallait d'abord commencer par produire une pression négative, surtout pour les cas avec rétraction du tympan. On y arrive facilement avec la poire de Politzer; comprimez-la avant de la mettre en communication avec le conduit, puis laissez-la revenir un peu à elle-même et commencez alors seulement les mouvements de massage; ou bien, si vous employez le massage électrique, intercalez un tube en T; sur l'une des branches viendra s'adapter la pompe à air de Cordes, avec laquelle vous produisez le vide.

M. Grönbech a eu de très bons résultats avec la sonde de Lucae.

M. Godskesen recommande le traitement électrique, tel qu'il est pratiqué à la clinique d'Urbantschitch.

M. Schmiegelow a eu lui-même de meilleurs résultats quand il produisait d'abord une pression négative dans le conduit; il demande quels sont les principales indications de ce traitement.

M. Nörregaard voudrait savoir si les symptômes subjectifs du catarrhe chronique sont également améliorés.

M. Bentzen répond qu'ils disparaissent plus rapidement que par tout autre moyen de traitement. Il n'a pas encore assez d'observations pour pouvoir dire quand et pourquoi ce traitement est particulièrement indiqué.

M. Nörregaard. — **Deux cas d'hémorragies du pharynx.**

1° Adénotomie chez un hémophilique. La même opération avait déjà été pratiquée deux fois; la dernière fois, le malade avait perdu du sang pendant huit jours. Sur les prières du malade, je me décidai tout de même à intervenir et je fis le curettage au couteau de Beckmann. L'hémorragie fut assez inquiétante; ni la glace, ni les injections d'ergotine, ni les cautérisations au galvanocautère ne parvinrent à l'arrêter; je fus donc obligé de faire un tamponnement postérieur et des injections de près de 750 grammes de sérum physiologique. Le tampon est resté en place pendant deux jours.

2° Amygdalotomie chez une jeune fille de quatorze ans. Quatre jours après, vomissements de sang; la quantité pouvait être évaluée à près de deux litres. On fit entrer la malade à l'hôpital croyant à une hématémèse; il n'y eut cependant pas d'autres symptômes gastriques et c'était bien la plaie du pharynx qui avait donné lieu à une perte de sang aussi considérable. La malade se rétablit difficilement. (*Monats. f. Ohrenheiltk.*, XXXIV, n° 9.)

Dr Bertemes.

BIBLIOGRAPHIE

Pathologie comparée du pharynx, par le Dr Chauveau.

Dans cet opuscule, M. Chauveau nous présente, ainsi que son titre l'indique, des données anatomiques sur le pharynx de quelques animaux tels que le cheval, le bœuf, le porc, le chien, le chat, le lapin, le canard.

Un deuxième chapitre est consacré à la pathologie proprement dite de la muqueuse. Dans cette partie de l'ouvrage, l'auteur étudie d'abord quels sont les moyens de défense du pharynx chez ces différents animaux : protection contre les germes atmosphériques; protection contre le bol alimentaire. Puis il envisage les diverses affections susceptibles d'envahir cet organe, et il expose ainsi non seulement la symptomatologie de chacune de ces maladies, mais aussi les complications qui peuvent en résulter et le traitement qu'il convient d'appliquer à ces diverses formes morbides.

C'est un livre intéressant à lire pour tous ceux qui désirent connaître l'anatomie et la pathologie comparées du pharynx. (Librairie Baillière et fils, édit., Paris.)

Leçons sur les maladies de l'oreille *(Bericht über die neueren Leistungen in der Ohrenheilkunde)*, par le Dr Louis Blau.

Le Dr Louis Blau offre aujourd'hui la cinquième édition de son intéressant ouvrage sur les maladies de l'oreille. Après avoir passé en revue l'anatomie et la physiologie de cet organe, il entre de plain-pied dans la pathologie et la thérapeutique, envisageant successivement les affections de l'organe de l'ouïe consécutives aux maladies générales telles que la scarlatine, la diphtérie, l'influenza, la tuberculose, les oreillons, etc. De même, il étudie les manifestations auriculaires du diabète, de l'endocardite, de l'alcoolisme, de la leucémie, des néphrites, etc.

Les autres parties de son ouvrage sont consacrées aux maladies de l'oreille à proprement parler, c'est-à-dire aux maladies de l'oreille externe (pavillon, conduit, tympan), et à celles de l'oreille moyenne, avec les complications qui résultent parfois de ces différentes altérations morbides.

La thérapeutique chirurgicale est longuement et clairement exposée.

L'auteur termine par les affections du labyrinthe et par un chapitre sur la surdi-mutité. C'est, en somme, la mise au point des éditions précédentes de cet ouvrage. (Leipzig, Verlag von S. Hirzel.)

ANALYSES DE THESES

Des parotidites consécutives à l'ovariotomie, par le Dr Benoit.

L'on sait depuis longtemps les étroites relations qui existent entre les glandes salivaires et les organes génitaux de l'adulte, connexion qui devient évidente pendant la période morbide. Un fait d'observation plus rare, c'est la succession des accidents suivant un ordre inverse, c'est-à-dire des accidents ayant leur origine dans les organes génitaux et se répercutant sur la glande parotide. En 1868, Peter rapporte l'observation d'une jeune fille qui, à la suite de l'arrêt brusque de ses règles, vit, à l'époque coïncidant avec l'absence de l'écoulement cataménial, survenir une tuméfaction de la parotide ou un thrombus des grandes ou petites lèvres; en 1886, Paget cite plusieurs cas dans lesquels le traumatisme des organes génitaux se répercuta sur la parotide. La connaissance de ces phénomènes sympathiques, dont il existe peu de cas en France, a déterminé l'auteur à rapporter un cas de parotidite suppurée consécutive à l'ablation des organes génitaux d'une femme. Le lendemain du jour où elle avait subi une hystérectomie totale, la malade eut un œdème considérable de la région parotidienne gauche, de toute la face du cou et même de la glotte. La pression sur la parotide fait sourdre par l'orifice du canale de Stenon quelques gouttelettes de pus (staphylocoque doré), et la malade mourut dans le coma le troisième jour après l'opération. L'anatomie normale de la glande permet d'expliquer l'infection de la parotide par l'intermédiaire du canal de Stenon. L'anatomie pathologique et les études microscopiques permettent d'affirmer que le siège de l'inflammation est généralement placé dans le tissu glandulaire. Le staphylocoque est le plus fréquent des agents producteurs des parotidites, mais on peut dire que l'on y rencontre tous les bacilles appartenant à la flore microbienne de la bouche (le bacille d'Eberth excepté).

La théorie de la sympathie, la théorie de Paget, qui est

du reste incomplète, sont insuffisantes pour expliquer la pathogénie de la parotidite. Actuellement, il y a deux modes de genèse de cette affection : 1° la voie ascendante, canaliculaire; 2° la voie descendante, sanguine ou lymphatique; la première serait beaucoup plus fréquente que l'autre, surtout dans le cours des maladies graves, infectieuses et cachectisantes. L'étiologie peut être locale, abcès glandulaires consécutifs à la présence de calculs, furoncles de voisinage, ou être générale, et dans ce cas on peut dire que la parotide est susceptible de suppurer au cours de diverses maladies infectieuses ou à la suite de certaines intoxications. Les opérations sur les organes abdominaux et pelviens provoquent le phlegmon de la parotidite. Pour expliquer ce dernier phénomène, on peut invoquer le traumatisme soit local, soit général, c'est-à-dire le choc opératoire, qui affaiblit le malade et le prédispose à l'infection. Le début survient généralement vers le sixième ou huitième jour; la glande est tuméfiée, douloureuse; la déglutition pénible, la bouche fuligineuse; il peut y avoir de l'œdème de la face, des paupières, du cou qui devient énorme; il y a des vertiges, éblouissements et surdité provoquée par la gêne de la circulation veineuse. Les dénudations osseuses, les destructions musculaires, les accidents cérébraux, l'ulcération, les thromboses veineuses, les paralysies faciales, les hémorragies artérielles parfois foudroyantes, sont des complications de ces phlegmons parotidiens ouverts trop tard. Le diagnostic, généralement facile, sera fait avec celui d'oreillons, d'adéno-phlegmon, d'arthrite temporo-maxillaire. D'une façon générale, le pronostic est grave et dépendra des complications, de l'âge et de l'état général du malade. Le traitement, qui sera d'abord prophylactique, consistera en lavages antiseptiques de la bouche; le traitement curatif consistera en incisions multiples s'il y a plusieurs foyers, ou en une incision large et précoce, surtout s'il y a menace de gangrène. (Thèse de Paris, janvier 1902, n° 157.) Dr Mercier Bellevue.

REVUE GÉNÉRALE ET ANALYSES

BOUCHE ET PHARYNX BUCCAL

Deux cas de tumeurs thyroïdiennes de la base de la langue, par MM. GAUDIER et CHEVALIER.

Obligée de rentrer à l'hôpital pour une tumeur située à la base de la langue, et pour laquelle elle avait été déjà opérée il y a deux ans, la malade se plaint de ne pouvoir avaler facilement, surtout les bouchées un peu grosses.

L'examen laryngoscopique permet de voir en arrière du V lingual une tumeur refoulant l'épiglotte et adhérente aux muscles de la langue. Le larynx est intact, le corps thyroïde petit; pas de ganglions sous-maxillaires ou cervicaux. Santé générale bonne, cœur et poumons sains, mais un peu d'exophtalmie. Le diagnostic différentiel était des plus difficiles, et, après avoir écarté celui de kyste, de lipome, de fibrome, d'hypertrophie de l'amygdale linguale, de gomme syphilitique, l'auteur s'arrêta à celui de lipo-sarcome.

L'opération fut pratiquée par la voie buccale, et, au bout d'une demi-heure, la tumeur était totalement enlevée. L'examen anatomo-pathologique a démontré qu'il s'agissait d'une tumeur thyroïde intra-linguale.

Dans une deuxième observation, le Dr Gaudier nous rapporte l'histoire d'une jeune fille de vingt ans, qui se plaignait surtout de troubles de la phonation, puis peu à peu vit survenir des troubles de la respiration et un besoin incessant de déglutir. Excellent état général, pas de dysphagie, pas d'adénopathie. Instruit par l'expérience, l'auteur fit immédiatement le diagnostic de goitre lingual. L'opération décidée, on donna le choix à la voie transhyoïdienne, par laquelle on extirpa 12 grammes de tumeur thyroïdienne, dont on laissa un fragment pour éviter les accidents possibles de myxœdème. L'examen histologique montra qu'il s'agissait encore d'une tumeur solide intra-linguale.

Après avoir sommairement décrit les données embryologiques de la glande thyroïde, l'auteur montre qu'au point de vue anatomo-pathologique, ces tumeurs sont tantôt non

capsulées, tantôt encapsulées. Au point de vue étiologique, le sexe féminin paraît prédisposé à ce genre de tumeur qui se développerait entre quinze et trente ans. L'évolution de la tumeur est très lente; la symptomatologie se résume dans l'obstruction de l'isthme bucco-pharyngé, et variera avec le volume de la tumeur. La tumeur est le plus souvent de la grosseur d'une noix, très rarement elle atteint celui d'une mandarine. Pas d'adénopathie. On peut donc facilement éliminer toute idée de tumeur maligne. Le diagnostic doit être fait avec les tumeurs bénignes et, en particulier, les kystes du tractus thyréo-glosse; les kystes dermoïdes, salivaires, parasitaires, lymphatiques; les lipomes, les fibromes, les varices de la langue, les angiomes, les gommes syphilitiques.

Le traitement de ces tumeurs intra-linguales sera purement chirurgical; l'extirpation se fera, suivant les circonstances, par la voie buccale ou la voie sus ou transhyoïdienne; le choix dépendra de la situation de la tumeur dans la langue et de son volume.

Les auteurs ne croient pas que l'intervention nécessite une trachéotomie; la position de Rose, qui est la position de choix, empêchera l'entrée du sang dans les voies respiratoires.

Il sera nécessaire de laisser toujours un fragment de la tumeur afin d'éviter un myxœdème, la guérison se maintient le plus souvent, surtout si l'on a eu soin d'enlever la masse principale. (*Echo méd. du Nord*, n° 34, août 1902.)

Dr Mercier Bellevue.

NEZ ET PHARYNX NASAL

Céphalée et névralgie d'origine nasale, par M. Lavrand.

Les réflexes d'origine nasale ont été niés par les uns et considérés par les autres comme une grosse exagération des spécialistes. En réalité, les lésions nasales capables de provoquer ces réflexes sont nombreuses, mais il ne faut pas en trouver en toute occurrence. Pour soupçonner le réflexe, il faut que des manifestations symptomatiques s'accompagnent de phénomènes nasaux. On recherchera la zone excitable, qui produit l'accident réflexe; enfin il est à noter

que les réflexes ne se produisent que chez les gens prédisposés : neuro-arthritiques en particulier.

Le traitement local consistera en cautérisations au galvano, ablation des éperons, polypes, etc. Le difficile sera de poser un diagnostic précis et de dire quelle part revient au nez dans la réflectivité; ce n'est qu'après cela qu'on pourra établir le traitement local et le traitement général. L'auteur cite quelques exemples de céphalée frontale, névralgie orbitaire, où le point de départ paraît siéger dans les fosses nasales. (*Journ. des sciences méd. de Lille*, n° 27, juillet 1902.)

Dr Mercier Bellevue.

Épilepsie d'origine nasale, par le Dr Lannois.

L'auteur rapporte l'observation d'un malade de vingt-neuf ans qui présenta, entre ses mains, à différentes reprises, de véritables crises d'épilepsie. L'apparition de la crise était déterminée par l'attouchement du cornet inférieur et se manifestait à l'occasion de l'ablation de polypes muqueux dont le malade était porteur.

Quand la cocaïnisation était suffisamment faite, la crise épileptique n'était pour ainsi dire qu'ébauchée, et il survenait uniquement un vomissement.

M. Lannois fait remarquer la rareté de pareilles observations. (*Ann. des mal. de l'oreille*, n° 7, juillet 1902.)

Dr Brindel.

LARYNX ET TRACHÉE

L'herpès du larynx[1], par M. Zacher.

Cette affection débute par un frisson plus ou moins intense, s'accompagnant de fièvre et de courbature. Epiglotte et cartilages aryténoïdes sont tuméfiés, les cordes vocales un peu enflammées.

En période aiguë, on voit apparaître de petites vésicules rondes, du volume d'un grain de mil et remplies de sérosité claire ou purulente. Le diagnostic est assez facile quand on en rencontre sur le pharynx. La guérison survient au bout

1. Un important travail original, que l'auteur ignorait sans doute, a été publié sur l'herpès du larynx, dans cette même *Revue*, en 1895, par le Dr Brindel.

de huit à dix jours, mais il y a parfois des récidives. Le pronostic est bénin; les complications, sténose laryngienne ou œdème de la glotte, sont excessivement rares.

Le traitement visera à diminuer la tuméfaction de la muqueuse laryngienne, et consistera en applications de glace autour du cou, révulsion de l'intestin. Contre la douleur à la déglutition, l'auteur préconise un liquide visqueux, amidonné, qui insensibilise l'épiglotte et les parties atteintes. (*Bull. méd.*, n° 46, 7 juin 1902.)

Dr Mercier Bellevue.

OREILLES

Résection cranienne pour ostéomyélite de l'écaille du temporal, d'origine otique, par le Dr G. Laurens.

M. Laurens a eu l'occasion de pratiquer deux fois, chez l'enfant, des résections craniennes étendues, et il a assisté chaque fois à la reconstitution de la boîte cranienne, malgré l'étendue de l'os enlevé. Dans le premier cas, l'opération avait été nécessitée par une sinusite frontale compliquée d'abcès extra-dural. Le second cas, extrêmement intéressant, peut se résumer ainsi :

Une fillette, porteur d'une ancienne suppuration fétide de l'oreille, voit brusquement, à la suite de l'arrêt de l'écoulement, survenir des phénomènes cérébraux (céphalée temporale, frissons, vertiges, délire, état général mauvais, parésie faciale, accélération du pouls, trépidation épileptoïde du côté opposé à la lésion auriculaire). On notait en même temps une tuméfaction marquée de la fosse temporale, une sensibilité au toucher de la base de l'apophyse.

L'auteur fit la cure radicale de l'otorrhée et, conduit par les lésions, ouvrit l'étage moyen de la boîte cranienne. Il appliqua ensuite une couronne de trépan sur la suture de l'écaille avec le temporal. Ainsi fut mis à jour un vaste clapier purulent et fongueux, dont la découverte fut suivie, les jours consécutifs, d'une nécrose totale de l'écaille du temporal. Dans une deuxième intervention, l'écaille fut enlevée, et la zone temporale du cerveau, recouverte de la dure-mère, se trouva ainsi complètement découverte.

Bien que l'enfant ne soit pas encore guérie de sa cure radicale (dix mois après l'opération), un tissu osseux de nouvelle formation commence déjà à doubler la couche cutanéo-périostique, et tout fait prévoir que d'ici peu de temps la boîte cranienne sera reconstituée dans sa totalité. (*Ann. des mal. de l'oreille*, n° 7, juillet 1902.)

Dr Brindel.

Lésion syphilitique du rocher; syndrome auriculaire; guérison par les injections de calomel, par M. C. Aubery.

Lorsque le malade vint à l'hôpital, il se plaignait de céphalées surtout nocturnes s'accompagnant de bourdonnements d'oreille. Il a de l'asymétrie de la face et de la peine à trouver ses mots: strabisme externe de l'œil gauche, surdité à peu près complète du côté gauche; pas de troubles de l'olfaction ni de la gustation. La démarche est possible, mais le malade accuse un état vertigineux qui disparaît en partie après un repos au lit de dix jours; à ce moment on remarque l'apparition de trois petits ganglions du côté gauche de la face. L'examen objectif permet de voir le marteau légèrement injecté, mais le tympan est normal et ne porte pas trace de perforation. Pour expliquer ce syndrome auriculaire, l'auteur crut à une lésion syphilitique que viendrait confirmer l'adénopathie. Après huit jours de traitement par les injections de calomel, les ganglions cervicaux diminuent, l'acuité auditive est meilleure, les vertiges et les bourdonnements disparaissent; deux mois après son entrée, le malade quitte l'hôpital, n'emportant comme affection que les bourdonnements. (*Echo méd. de Toulouse*, n° 26, juin 1902.)

Dr Mercier Bellevue.

NOUVELLES

Association de la Presse médicale française. — Secrétariat général : 93, boulevard Saint-Germain, Paris (IV). — *Réunion statutaire du vendredi 7 novembre 1902.* — Le vendredi 7 novembre 1902, a eu lieu, au restaurant Marguery, la troisième réunion de l'Association de la Presse médicale française.

Une vingtaine de membres y assistaient, sous la présidence de M. Laborde.

Candidature. — M. le Dr Georges Baudouin a été nommé rapporteur de la candidature de M. le Dr Suarez de Mendoza (*Archives de médecine et de chirurgie spéciales*).

Élections. — M. le Dr Eïd, rédacteur en chef de la *Revue égyptienne des Sciences médicales*, a été nommé correspondant étranger de l'Association.

Modification des Statuts. — A partir de 1903, la réunion avec dîner de l'Association sera reportée de juillet à juin. En conséquence, cette réunion d'été aura lieu le premier vendredi de juin (Article 10).

Souscription en faveur des Médecins martiniquais. — L'Association de la Presse médicale vote une somme de 50 francs et exprime le regret de ne pouvoir faire plus.

Souscription Lafitte. — Le trésorier annonce que le reliquat des fonds de cette souscription a été remis en octobre dernier aux enfants du Dr Lafitte (Décision de la Commission spéciale, qui, à partir de cette date, cesse d'exister).

Proposition de modification des Statuts. — Lors de la prochaine réunion, seront mises à l'ordre du jour les questions suivantes : 1° Nomination d'une *Commission permanente d'admission.* — 2° Conditions d'admission des *Correspondants étrangers.*

Rôle de la Presse dans les Congrès. — Une très longue discussion a eu lieu sur ce sujet, et diverses résolutions d'ordre intérieur ont été prises.

Le Secrétaire général,
Marcel Baudouin.

Nominations. — M. le Dr Passow, professeur extraordinaire à la Faculté de médecine de Heidelberg, est nommé professeur extraordinaire d'otologie à la Faculté de médecine de Berlin.

M. le Dr Victor Hinsberg, privatdocent à la Faculté de médecine de Kœnigsberg, est nommé professeur extraordinaire d'otologie et de laryngologie à la Faculté de médecine de Breslau.

M. le Dr O. Freze est nommé privatdocent de laryngologie et de rhinologie à la Faculté de médecine de Halle.

M. le Dr W. Kummel, professeur extraordinaire à la Faculté de médecine de Breslau, est nommé professeur extraordinaire d'otologie à la Faculté de médecine de Heidelberg.

NÉCROLOGIE

Docteur LENNOX-BROWNE.

Nous apprenons la mort du Dr Lennox-Browne, le laryngologiste anglais bien connu. Élève de Morell-Mackenzie, Lennox-Browne exerçait la spécialité des maladies du larynx à Londres; il publia un excellent *Traité sur les maladies du larynx*, émaillé de très nombreuses figures intéressantes et originales qu'il avait dessinées et fait graver lui-même. Ce livre a eu les honneurs de la traduction en français, ce qui a contribué à répandre le nom de son auteur dans notre pays. Pendant de longues années il occupa une place très prépondérante dans la laryngologie anglaise, surtout pendant la période active de sa vie. Le premier, il appela l'attention sur les troubles congestifs laryngés qui résultent de l'hypertrophie de l'amygdale linguale; les travaux qu'il publia sur ce sujet firent époque et servirent de base à des recherches ultérieures entreprises depuis sur la pathologie de cet amas adénoïdien.

Depuis quelques années, Lennox-Browne semblait vivre un peu retiré de la vie scientifique; il ne prenait plus une part active aux travaux des Sociétés spéciales fondées dans son pays. Il ne publiait plus que de loin en loin, dans les périodiques généraux anglais, de rares articles intéressant les maladies du larynx.

Très affable et très avenant, Lennox-Browne était un gentleman dans toute l'acception du mot. Il fut aimable et obligeant pour ses amis, et naguère encore il assistait à une de nos réunions de la Société française de laryngologie. C'est, en somme, un vétéran et un des premiers adeptes de la spécialité qui vient de disparaître.

Docteur K. BURGER

Nous apprenons la mort de M. le Dr K. Burger, privatdocent de laryngologie et de rhinologie à la Faculté de médecine de Bonn.

Bordeaux. — Impr. G. GOUNOUILHOU, rue Guiraude, 11.

23e ANNÉE. N° 50. 13 DÉCEMBRE 1902.

REVUE HEBDOMADAIRE
DE
LARYNGOLOGIE, D'OTOLOGIE
ET DE RHINOLOGIE

ÉPITHÉLIOMA TUBULÉ DE L'ÉPIGLOTTE

EXTIRPATION. RÉCIDIVE TRÈS PROBABLE UN AN APRÈS GANGLIONS INDURÉS INFILTRATION CONSIDÉRABLE DU COU INJECTIONS SOUS-CUTANÉES DE LIQUEUR DE FOWLER DANS LA TUMEUR. GUÉRISON[1]

Par le Dr **Paul VERGELY**, professeur à la Faculté de médecine de l'Université de Bordeaux.

Observation. — M. H..., âgé de cinquante ans, d'une robuste constitution, n'ayant jamais fait de maladies graves, n'ayant jamais eu la syphilis, n'avait également aucune hérédité syphilitique ni cancéreuse. Il ne faisait jamais d'excès alcooliques ou autres; il fumait seulement de très nombreuses cigarettes dans le courant de la journée. A la tête d'un important atelier de serrurerie, il menait une vie très active et parlait du matin au soir.

Je lui avais assez souvent donné des soins pour une laryngo-bronchite, dont la répétition avait amené un peu d'emphysème. Un examen ultérieur fait par M. le professeur Bergonié à l'aide des rayons Röntgen pour déterminer l'état des poumons et du larynx ne permit de constater qu'une légère opacité diffuse au sommet du poumon gauche.

En 1899, après avoir toussé une partie du mois de mai, M. H... éprouva, en juin, quelques douleurs au fond de la gorge, mais surtout dans l'oreille gauche. Malgré un traitement calmant, la toux ne diminuait pas, les douleurs augmentaient et s'exagéraient par la déglutition des liquides.

1. Travail reçu le 13 novembre 1902.

J'envoyai le malade au Mont-Dore et le confiai aux soins de M. le Dr Joal. Un traitement calmant fut institué. Un matin, à la suite d'une pulvérisation laryngée, M. H... fut pris d'un ictus laryngé et tomba sur le sol. La saison au Mont-Dore n'amena aucun résultat. Je fis, au retour, l'examen laryngoscopique et je trouvai alors une petite tumeur d'aspect framboisé, rouge, qui occupait toute l'épiglotte jusqu'à sa base.

J'envoyai le malade à M. le professeur Moure, qui confirma mon diagnostic : épithélioma occupant surtout la moitié gauche de l'épiglotte. Pour plus de sûreté, une portion de la tumeur fut enlevée et l'examen histologique ne laissa aucun doute sur la présence d'un épithélioma tubulé qui occupait l'épiglotte. Jamais le malade n'avait craché de sang et la voix n'était pas altérée.

Quelques jours plus tard, des hémorragies nasales se produisirent et les douleurs de tête et d'oreille devinrent très violentes. Dans ces conditions, et malgré les craintes de récidive à brève échéance que redoutait M. Moure, l'opération fut pratiquée au mois de septembre. Il procéda de la manière suivante : longue incision partant de la région sus-hyoïdienne et allant jusqu'au-dessous des premiers anneaux de la trachée; mise en place de la canule trachéale; la respiration étant ainsi assurée, dénudation de l'os hyoïde, qui est sectionné sur la ligne médiane. Une fois les lambeaux écartés, l'incision est prolongée à travers la base de la langue dans le sens vertical. Une fois l'épiglotte ainsi mise à nu, cet opercule est ramené au-dehors avec le doigt et sectionné au ras de son insertion thyroïdienne. Une partie de la base de la langue, qui paraît être dégénérée, est également supprimée avec les ciseaux. Thermocautérisation énergique des surfaces cruentées et réunion par première intention. Les tissus profonds, langue et muscles sus et sous-hyoïdiens sont réunis au catgut et la peau avec des crins. La canule est laissée en place pour assurer la respiration. Une sonde, placée dans le conduit œsophagien, est rejetée par le malade dès son réveil, sans être replacée.

Les suites furent des plus simples; la réunion par première intention se fit sans difficulté. Il n'y eut aucun trouble de la déglutition, car dès le lendemain de l'opération le malade put avaler du bouillon [1]. Dans le commencement de novembre, le malade quitta la maison de santé et, quelque temps après, on lui enleva sa canule trachéale.

1. Pour plus amples détails techniques sur l'opération, voir *Revue hebdom. de laryngol.*, n° 40, 6 octobre 1900.

Examiné en décembre 1900 et au commencement de 1901, la cicatrice opératoire était parfaitement nette, souple; le malade n'avait plus de douleurs, prenait facilement liquides et solides.

L'examen laryngoscopique offrait un aspect curieux : tout l'orifice supérieur du larynx était modifié, méconnaissable, plus de traces d'épiglotte; partant des aryténoïdes, deux bandelettes rouges, obliques par rapport l'une à l'autre à la façon des deux versants d'une toiture, laissant entre elles un intervalle assez étroit que les efforts d'inspiration et d'expiration ne modifiaient guère.

Cette ouverture, par suite de la rétraction cicatricielle de la plaie produite par l'ablation de l'épiglotte, devait s'accentuer et être réduite à une fente très étroite juste nécessaire aux besoins de la respiration. Dès le mois de septembre 1900 la respiration devint courte et sifflante, l'espace laryngé s'étant rétréci.

A Paris, où le malade était allé se distraire, il eut des accès de suffocation qui furent calmés par des cigarettes d'Espic et une potion iodurée. L'état général devint mauvais : le malade avait des accès de pyrosis, des vomissements, des douleurs à l'épigastre, des frissons, un peu de fièvre, il maigrissait notablement ; l'hiver fut mauvais. Au mois de mars 1901, il commença à éprouver de nouveau quelques chatouillements dans la gorge, quelques douleurs au niveau du larynx, il s'engouait fréquemment et à gauche on sentait manifestement deux petits ganglions au bord de l'os hyoïde, la voix était un peu enrouée. A ce moment, l'examen laryngoscopique permit de constater au siège de l'épiglotte un certain nombre de bourgeons charnus saignant facilement au contact.

L'extrémité supérieure de la cicatrice devint rouge et tuméfiée, le cou lui-même devint volumineux d'un angle de la mâchoire à l'autre ; il y avait une sorte de collier qui ne permettait plus de percevoir la séparation du cou et de la face, une sorte de cou proconsulaire. Cette tuméfaction était dure, résistante, boisée. Nous ne doutions pas, M. Moure et moi, qu'il se fît une récidive dans cette région ; le malade, homme énergique et qui s'était renseigné en dehors de nous sur la nature de son mal, ne doutait pas non plus qu'il fît une récidive et il s'attendait à mourir d'hémorragies. Celles-ci, en effet, devenaient plus fréquentes. Nous prescrivîmes au malade des pilules de sulfate de quinine, qu'il ne put longtemps continuer, et des badigeonnages de glycérolé de grande chélidoine et de tuya, dont l'inutilité ne tarda pas à nous être démontrée.

Affligé de voir ce malade, auquel je portais le plus vif intérêt, disparaître sans qu'aucune autre intervention eût été faite pour

enrayer son mal, et connaissant les résultats si curieux obtenus par l'emploi de l'arsenic dans les lymphomes malins, je proposai des injections sous-cutanées de liqueur de Fowler.

Je dus employer de fortes aiguilles pour pénétrer dans la partie tuméfiée du cou, la consistance en était semblable à celle des fibromes (leio-myomes) utérins, absolument squirrheuse. Pour faire pénétrer deux gouttes, je dus presser fortement sur le piston et attendre près d'une minute la pénétration du liquide. Elle eut lieu, en effet, car trois minutes après le malade commença à éprouver dans tout le cou de violentes douleurs qui lui arrachaient des plaintes. Après ces injections, le cou devenait rouge, tuméfié, puis, deux ou trois heures après, tout rentrait dans l'ordre.

Les douleurs étaient telles que j'associai la cocaïne à la liqueur de Fowler.

Je dus renoncer à cette association, dans laquelle la cocaïne se précipitait, était peu active, et faire d'abord une injection de cocaïne d'un centigramme, et dès que le malade avait conscience de l'insensibilité qui se manifestait par un léger vertige et un engourdissement de tout le côté injecté, j'introduisais la liqueur de Fowler.

Ce traitement, continué en mon absence par le Dr Joseph Vergely à la dose de deux injections par semaine de deux gouttes de liqueur de Fowler chacune, n'empêchait pas la progression des accidents. La voix devint rude, à timbre très bas. Il existait un cornage inspiratoire et expiratoire permanent. Le malade était tombé dans une somnolence continuelle, interrompait une phrase pour fermer les yeux, même debout, et serait tombé infailliblement si on ne l'avait surveillé.

Ce sommeil n'était pas de longue durée : à peine avait-il fermé les yeux quelques secondes qu'il se redressait sur son séant, suffocant, se frottant la poitrine comme s'il voulait en arracher un corps étranger : la face congestionnée, les conjonctives injectées, les lèvres violacées, les ongles pâles ne laissaient aucun doute sur la gène de la respiration, les phénomènes asphyxiques qui augmentaient chaque jour. Quand le malade parvenait à s'endormir quelques minutes, les draps, l'oreiller sur lequel était posée sa bouche ne tardaient pas à être souillés de sécrétions muco-sanguinolentes. Cependant il se croyait très bien et n'éprouvait aucune gène à respirer.

Néanmoins les phénomènes s'aggravaient rapidement : la face était devenue pâle, les yeux excavés, la voix très basse, inintelligible ; le malade, à genoux sur son lit, fermait à peine les yeux

quelques instants, puis les entr'ouvrait pour ramasser les objets qui l'entouraient; il avait de véritables accès de carphologie.

Deux ou trois accès de suffocation montrèrent que la trachéotomie devenait urgente si on ne voulait pas voir périr le malade d'asphyxie. En l'absence de M. Moure, elle fut pratiquée par son assistant M. le Dr Brindel. Le volume du cou était considérable, la zone dure lardacée s'étendait jusqu'à la partie moyenne du cartilage thyroïde, et d'un angle de la mâchoire à l'autre une très petite portion de la trachée restait libre au-dessus de la fossette sus-sternale.

C'est au milieu de ces difficultés et avec la menace d'une asphyxie rapidement mortelle que fut incisée la trachée un peu latéralement et aussi bas que possible. L'opération fut faite avec un plein succès et le malade revint à la vie. Tous les phénomènes asphyxiques disparurent rapidement. Le sommeil et l'alimentation devinrent possibles.

Je revis le malade le *29 septembre*. Je le trouvai extrêmement amaigri, affaibli; il avait perdu 12 kilos de son poids et avait un aspect cachectique.

Cependant le cou ne me paraissait pas avoir augmenté de volume; l'examen laryngoscopique montrait toujours de volumineuses végétations semblables à des bourgeons charnus à l'orifice du larynx, qui paraissaient stationnaires.

Je revins aux injections de liqueur de Fowler tantôt à droite, tantôt à gauche, en ayant bien soin de diriger mes piqûres vers l'os hyoïde et en faisant pénétrer l'aiguille de 2 centimètres et quelquefois plus.

J'injectais successivement deux, trois et quatre gouttes deux fois puis trois fois par semaine.

Il fallait toujours fortement appuyer sur le piston et attendre près d'une minute pour que le liquide pénétrât. Il y avait quelques phénomènes de réaction : tuméfaction, douleur, rougeur, mais bien moindre que la première fois.

A la *fin du mois d'octobre*, le cou dégonflait manifestement. La masse indurée s'assouplissait, le malade pouvait respirer par le larynx en oblitérant sa canule, il pouvait parler distinctement. L'examen laryngoscopique montrait la rétrocession des bourgeons charnus et on apercevait l'ouverture supérieure du larynx. L'état général s'amendait d'une manière remarquable; la déglutition, très difficile avant et quelque temps après l'opération, était devenue très facile; le malade se nourrissait très bien.

Les progrès furent rapides et le cou reprit toute sa souplesse;

on percevait encore au niveau du bord de l'os hyoïde trois ganglions, deux à gauche, un à droite mais souples, mobiles.

Les végétations de la région épiglottique disparaissaient complètement. Le malade parlait bien et respirait facilement la canule étant fermée. Les injections de liqueur de Fowler n'étaient plus faites qu'à intervalle de douze jours, mais je fis alors dans la région lombaire des injections sous-cutanées de cacodylate de soude à la dose de 5 centigrammes par jour.

En *janvier 1902*, toute trace de gonflement avait disparu, on ne percevait plus de ganglions d'un certain volume dans la région sous-hyoïdienne sous-mentonière. La canule fermée, le malade respirait aisément et parlait nettement. Les bords de la canule étaient rouges, tuméflés. Elle paraissait déviée, elle causait des douleurs, et, à la suite d'accès de toux, des mucosités sanguinolentes étaient expulsées.

De concert avec M. Moure et M. Brindel, nous examinâmes le malade le *8 janvier* à l'effet de substituer à cette canule une autre plus courte et infléchie. La canule enlevée, on put se rendre compte de la profondeur à laquelle se trouvait l'orifice trachéal. La canule plongeait à peine d'un centimètre dans la trachée.

A l'aide d'une sonde en cire M. Moure put s'assurer de la courbe à imprimer à la nouvelle canule. Puis il fit quelques tentatives pour remettre l'ancienne canule en place, elles n'eurent d'autres résultats que de provoquer de violents accès de toux avec des mucosités sanguinolentes; il était à peu près impossible de replacer la canule enlevée. On résolut, malgré les appréhensions du malade et un peu de ses médecins, de la lui enlever définitivement.

La journée, la nuit se passèrent très bien, M. H..., doué d'une volonté énergique, ayant eu le courage de ne pas se laisser impressionner par la difficulté qu'il allait peut-être avoir de ne pas respirer sans canule.

La plaie s'est fermée avec une très grande rapidité. La santé générale est devenue excellente. M. H... a repris 10 kilos de son poids.

L'examen laryngoscopique a permis de constater l'absence de toute végétation.

Les cordes vocales supérieures et en partie l'orifice supérieur du larynx forment deux surfaces rouges, bombées et adossées en formant un angle à ouverture inférieure de 125 environ.

La fente qui correspond à l'adossement des deux surfaces s'ouvre

largement sous l'influence des mouvements d'inspiration. Aujourd'hui *30 octobre 1902*, la guérison ne s'est pas démentie; ni la région laryngienne, ni le larynx ne présentent aucune trace d'inflammation, d'induration.

Réflexions. — Notre malade a-t-il eu une récidive? Nous sommes disposé à le croire. C'était également l'opinion de M. Moure, qui a opéré un certain nombre de personnes de cette affection. Il a vu la récidive, lorsqu'elle se produisait, survenir presque toujours à l'époque où les accidents se sont montrés chez ce malade et affecter la marche, la forme qu'a présentées cette tuméfaction chez M. H...

Serait-ce, par hasard, un pseudo-phlegmon qui se serait déclaré dans cette région? Evidemment, ce n'est pas impossible, quoiqu'il faille reconnaître que ce n'est pas la marche habituelle de ce processus, qu'il aurait été bien tardif, qu'il ne survient pas en pareille circonstance, qu'il ne s'accompagne guère d'engorgement ganglionnaire, enfin qu'il n'offre pas cette consistance boisée que présentait ce collier chez notre malade et que sa durée est beaucoup moins longue, comme Mauclaire l'a constaté dans un mémoire consacré à ce sujet.

Il ne s'agit pas non plus d'une tumeur leucémique : la consistance, le mode de développement, l'absence de ganglions dans d'autres régions, ne permettent pas de s'arrêter à cette hypothèse.

Y aurait-il eu là une simple phlegmasie, une sorte de cellulite chronique d'emblée qui aurait pu se produire dans le tissu cellulaire lâche de cette région par l'intermédiaire de la plaie faite à l'épiglotte? Cet effet eût été très tardif. Cependant nous ne saurions absolument écarter l'idée d'un travail inflammatoire dans le tissu cellulaire de cette région sous-maxillaire provoqué par des toxines, des produits irritants émanés de la région opérée en voie de récidive comme semblent permettre de le penser les examens laryngologiques

montrant sur le point enlevé des bourgeons charnus, saignant et d'un mauvais aspect. C'était là peut-être une gangue, un tissu naissant dont les éléments indifférents étaient prêts à former des cellules épithéliales.

On comprendra que nous fassions quelque réserve sur la *nature* du collier induré de la région sous-maxillaire, en raison du succès inespéré que nous avons obtenu.

Néanmoins, nous ne pouvons pas douter de l'heureux résultat des injections sous-cutanées de liqueur de Fowler.

Il y a longtemps qu'à une époque où le diagnostic de cancer était encore mal assuré, on ne faisait aucun doute sur les effets merveilleux de l'arsenic contre cette tumeur maligne. Les noms de Loder, Arneman, Adair, frère Cosme, Plumked et surtout Lefebure de Saint-Ildefond (1774)[1] et tant d'autres, dont on trouve l'énumération dans tous les articles de dictionnaire ou de mémoire qui se sont occupés de la question. Malheureusement, les tentatives faites par divers médecins ou chirurgiens sur leurs malades cancéreux ne furent pas suivies de succès. L'arsenic fut délaissé, mais néanmoins de temps à autre quelques observations étaient publiées en sa faveur. Plusieurs thèses furent soutenues à Breslau comme celle-ci : Press *Diss. med. chirurg. de arsenici in carcinomate, usu, exemplo rarissimo illustrato,* Breslau, 1825, in-8° (voir *Dict. en 30 vol.,* art. *Cancer*).

En 1839, Antony Todd Thomson, professeur de matière médicale de thérapeutique et de médecine légale au Collège de l'Université de Londres, publiait une note sur les propriétés thérapeutiques et vénéneuses de l'iodure d'arsenic, son mode de préparation, sa composition. Dans ce travail (1838), traduit dans la *Gazette médicale de Paris* (1839, n° 26, p. 389), il est question de deux tumeurs du sein considérées à l'époque comme du cancer et qui guérirent par cet agent. Ces observations ne nous paraissent pas des plus probantes.

1. *Remède éprouvé pour guérir le cancer occulte et manifeste ou ulcéré.* Paris, in-8°, 1774.

Je passe sans les citer d'autres observations du même genre et qui n'émanent pas d'observateurs comme Todd Thomson, dont Trousseau cite le travail en ajoutant les remarques suivantes : « M. Boudin pense qu'une saturation arsenicale de l'économie, habilement conduite avec le soin d'éviter de provoquer des phénomènes d'intolérance, pourrait dans le traitement de la diathèse cancéreuse donner des résultats qu'il n'était pas permis de demander à l'empirisme de l'ancien mode de préparations arsenicales.

» En effet, si on considère que ce médecin a pu dans quelques cas particuliers et au moyen de fractionnements porter la dose d'acide arsénieux jusqu'à dix-huit centigrammes par jour et continuer cette dose pendant six semaines sans le moindre accident, on comprend que *l'arsenic pourrait bien n'avoir pas dit son dernier mot dans la thérapeutique du cancer.* » (*Traité thérapeutique*, Trousseau et Pidoux, t. I, p. 376, 7me édit., 1862.) Ceux qui ont vu de près et suivi cet illustre et sagace observateur ne peuvent s'empêcher d'être impressionnés par ces réflexions.

En 1895, M. P. Hue publie dans la *Normandie médicale* (1er novembre 1893) et dans la *Revue des sciences médicales* (1893), qu'ayant constaté plusieurs fois l'efficacité de la pâte arsenicale contre les cancroïdes de la face, il a essayé l'acide arsénieux à 2 o/oo en injections dans les tumeurs cancéreuses.

Parmi les malades ainsi traités, un certain nombre avaient été très améliorés et deux d'entre eux, *atteints de récidive d'épithélioma de la face et de cancer du sein, ont été entièrement guéris.*

L'acide arsénieux aurait non seulement une action retardante sur la marche du cancer, mais encore une action plus directe sur le cancer lui-même.

Les injections sous-cutanées de liqueur arsenicale de Fowler ont donné à Kernig les plus heureux résultats dans 35 cas d'anémie grave de causes très variées (anémie posttyphoïde, par ulcus rotundum, par cancer, par tuberculose,

par botriocéphale, par catarrhe intestinal, par néphrite). Les injections sous-cutanées de liqueur de Fowler additionnée de deux fois son poids d'eau sont employées par Kernig qui injecte chaque jour une demi-seringue de cette solution. (*Zeits. klin. Med.*, XXVIII, p. 270, anal. *in Rev. des sciences méd.*, t. XLVII, p. 522.)

Puisque j'ai consigné cette action de l'arsenic dans l'anémie cancéreuse, je rappellerai les résultats remarquables de l'emploi de cet agent médicamenteux dans les lymphomes malins.

C'est à la suite de succès obtenus par Czerny, que Tholen, en 1874, Winiwarter, en 1877, publièrent des observations sur l'heureux résultat de ce traitement. Karewsky ne craignit même pas de faire des injections dans les amygdales leucémiques. M. Henri Barth, dans une note sur le lymphome malin et son traitement par les injections interstitielles d'arsenic (*Gaz. hebdom. de méd. et de chir.*, 1889, p. 757), a publié un petit travail très précis sur la question.

Plus tard, Paul Reclus a repris le sujet dans deux articles publiés dans le même journal : Diagnostic et traitement du lymphadénome cervical (*Gaz. hebdom.*, n° 32, p. 515, 1889), et Traitement du lymphadénome cervical par l'arsenic à haute dose (*Gaz. hebdom.*, n° 47, p. 153, 1889).

Quoique les deux affections ne soient pas comparables, elles montrent toutefois l'action puissante de cet agent sur la leucocytose. Renaut, de Lyon, l'a expressément notée, ce qui permettrait de supposer qu'on peut rapporter à cette propriété l'action retardante et curative qu'il exerce sur les tumeurs malignes.

Renaut, de Paris, a communiqué à la Société médicale des hôpitaux de Paris, séance du 16 mars 1900, un cas de quasi-guérison d'épithélioma de la langue. « Le malade était atteint d'un épithélioma de la langue diagnostiqué cliniquement et histologiquement, il y a deux ans ; son état s'est amélioré au delà de toute espérance par l'administration suivie de

cacodylate de soude sous forme pilulaire, 1 à 5 pilules par jour de 5 centigrammes chacune.

» Depuis dix-huit mois, ce traitement a été suivi régulièrement un mois sur deux. Il ne semble pas douteux que ce résultat heureux soit la conséquence du cacodylate; car le traitement local n'a consisté qu'en bains de bouche avec un liquide alcalin quelconque, traitement absolument anodin. »

M. Renaut n'a pas songé que l'arsenic s'élimine par la salive; que chez les sujets atteints d'une lésion de la langue, il se fait une hypersécrétion qui est augmentée par ce médicament; par conséquent, la surface de cet épithélioma devrait être baignée par une salive arséniée, circonstance doublement favorable à sa guérison. Le traitement local était joint ainsi au traitement interne.

On sait que dans l'empoisonnement chronique, il se fait des ulcérations laryngées, pharyngées et nasales, causées par l'élimination du poison dans ces régions.

L'arsenic emporté par les leucocytes dans les tissus pénètre partout, s'élimine par toutes les sécrétions : foie, intestins, reins, aussi peut-on dire qu'il exerce une action locale et générale. Quand une affection cutanée guérit sous l'influence de l'arsenic, ce n'est pas seulement par son action sur la nutrition en général, mais parce qu'il s'élimine par la peau et qu'il agit *in situ*.

Peut-être est-ce en prenant la voie cutanée ou la voie muqueuse que les caustiques arsenicaux appliqués sur les ulcérations épithéliomateuses pénètrent dans l'organisme après avoir détruit les tissus malins et sollicité une énergique activité nutritive des parties cautérisées.

L'absorption interne des caustiques arsenicaux n'est pas douteuse, la mort des sujets cautérisés trop libéralement, la présence de l'arsenic dans leurs urines en est une preuve.

Nous n'avons pu trouver d'autres observations probantes ayant trait au même sujet. Cependant celles que nous avons fournies sont de nature à montrer l'utilité de l'arsenic dans les

tumeurs malignes. De là à affirmer que l'arsenic guérit le cancer, qu'en présence d'un cancer on fera disparaître la terrible lésion avec cet agent, il y a loin. Dans bien des circonstances, il sera trop tard, l'organisme n'obéira pas au coup de fouet thérapeutique pour produire une énergique leucocytose, les substances empêchantes paralyseront l'action de l'arsenic. Mais les médicaments les mieux éprouvés, les sérums les plus certains ne restent-ils pas quelquefois inactifs? La quinine dans l'intoxication paludique, le mercure dans la syphilis, etc. Le sérum de Roux Behring contre la diphtérie est lui-même quelquefois impuissant, quoique appliqué dès la première heure. Or, il s'agit de processus aigus qu'on attaque à leur naissance. Mais lorsqu'une ulcération cancéreuse se forme, lorsqu'une ulcération épithéliomateuse se produit, quand songe-t-on à agir? Longtemps après. Or, s'il est des organismes qui résistent longtemps, qui localisent le mal, forment une barrière à l'intoxication, il y en a d'autres promptement intoxiqués. Ni l'arsenic, ni les opérations successives n'arrêtent la reproduction du mal, qui, enlevé ici, récidive là-bas.

Cette observation et ces réflexions ont eu pour but d'attirer de nouveau l'attention sur l'emploi de l'arsenic dans les tumeurs malignes.

Il paraît résulter des divers modes d'applications thérapeutiques de cet agent qu'il vaut mieux utiliser la voie sous-cutanée et la voie digestive en même temps. Les doses ne devant être élevées que très graduellement et en surveillant très attentivement l'emploi de ce remède. On sait avec quelle rapidité se produisent les phénomènes toxiques chez quelques personnes, quelle gravité prennent ces phénomènes toxiques quand le sujet est imprégné d'arsenic, que le foie, le rein ont leurs éléments infiltrés de graisse. Il ne faut pas accepter sans réserve l'histoire des arsenicophages et de l'accoutumance facile à l'arsenic.

Il est sans doute plus prudent de s'arrêter après des doses

progressivement croissantes de ce médicament et ne revenir à son emploi qu'au bout d'un certain temps, environ un mois, temps qui serait mieux déterminé par l'analyse des urines, qui démontrerait la disparition de l'arsenic dans ce liquide.

Les injections sous-cutanées doivent être faites avec les règles de l'antisepsie : liquide stérilisé, peau nettoyée, aiguille flambée. Il faut enfoncer l'aiguille dans la tumeur au moins d'un centimètre et pousser doucement, mais sans lâcher le piston, les gouttes à injecter.

Ce n'est, en effet, qu'après une pression continue d'une à deux minutes que le liquide pénètre ces tumeurs dures, un peu scléreuses.

Si la douleur est trop vive après l'injection, on pourra la faire précéder de l'injection de cinq milligrammes à un centigramme de cocaïne.

Quelques heures après l'injection, la tumeur se gonfle, devient tendue, un peu rosée, douloureuse ; au bout de cinq à six heures, tout se calme et la partie injectée reprend son aspect primitif. Vingt-quatre, trente-six, quarante-huit heures après on peut revenir à l'injection s'il n'existe plus ni gonflement ni douleur. Tout cela est soumis à l'appréciation réfléchie du médecin traitant et ne peut être enfermé dans des règles étroites.

Les premiers signes de l'amélioration se traduisent par une diminution dans la consistance ; une souplesse plus manifeste se montre dans la tumeur. Notre malade s'aperçut en même temps que nous de la liberté plus grande des mouvements du cou ; la voix, qui avait presque disparu, reprit un peu de timbre, et bientôt l'assouplissement de la tumeur, sa disparition graduelle, firent de rapides progrès.

Il serait fort à désirer qu'on pût trouver, dans l'application méthodique bien précisée de l'arsenic, un moyen sinon d'arrêter le couteau du chirurgien, tout au moins de lui venir en aide quand il aura extirpé le foyer principal du mal,

que de vastes délabrements n'empêchent pas toujours de récidiver. En tout cas, sans entraver l'action chirurgicale, pourquoi ne pas utiliser ce moyen, cette ressource qui peut donner un succès inespéré, comme dans notre observation?

SOCIÉTÉ DE LARYNGOLOGIE DE LONDRES

Séance du 2 mai 1902.

M. E. Cresswell Baber, président.

Lecture est donnée du rapport du Comité des tumeurs morbides sur :

1° Le **cas de tumeur maligne du nez** présenté par M. D. Grant à la séance précédente. Le Comité a ajourné son avis sur ce cas dans le but d'examiner de nouvelles coupes.

2° Le **cas de tumeur kystique de la cloison** présenté par M. Pegler à la séance d'avril.

Après examen des spécimens et des coupes à lui soumis, le Comité présente le rapport suivant :

1° Le kyste est évidemment de date ancienne, car il existe un déplacement et une atrophie de la cloison nasale et du cornet moyen.

2° La paroi du kyste est formée de la couche fibreuse du périoste recouverte de muqueuse normale.

3° En l'absence de signes suffisamment probants, on ne saurait se prononcer d'une façon affirmative sur la nature de la membrane de revêtement du kyste. Si elle est d'origine endothéliale, il ne reste à présent aucune cellule.

4° Il n'existe aucune trace de tissu embryonnaire.

5° Les méningocèles siègent ordinairement sur la ligne médiane et leur existence coïncide généralement avec celle d'autres malformations congénitales.

6° Le Comité pense à la possibilité d'un kyste ayant pris naissance dans un espace lymphatique distendu du périoste nasal, qui peut-être communiquait avec l'espace lymphatique sous-arachnoïdien.

Démonstration des cas, spécimens et coupes suivants :

M. Bronner. — **Coupes d'un gros papillome récidivant qui paraît avoir pris naissance dans l'antre maxillaire gauche** *(Sections of a large recurrent papilloma, which seemed to graw from the left maxillary antrum).*

La malade, âgée de quarante ans, vient consulter pour la première fois le 14 novembre 1901. Depuis un an, elle est atteinte d'une obstruction nasale du côté gauche; il y a cinq ou six semaines s'est établi un écoulement purulent et fétide de la fosse nasale gauche. Celle-ci est complètement obstruée par une grosse masse grisâtre qu'on enlève à l'anse. Il se produit une légère hémorragie. Quinze jours plus tard, récidive. Curettage de la fosse nasale. On peut alors sentir avec le doigt une grande cavité lisse correspondant par sa position à l'antre, mais de dimensions beaucoup plus considérables. Légère récidive de la tumeur, qui est extirpée à l'anse. Il n'existe à présent qu'un très petit écoulement qui n'est plus fétide. Il n'y a jamais eu ni douleurs, ni gonflement extérieur du nez, ni hémorragie.

Les symptômes paraissaient d'abord indiquer un épithélioma, mais l'examen histologique a montré que la tumeur était un papillome. L'absence de douleurs, d'hémorragies et de tuméfaction extérieure du nez, ainsi que la disparition de la tumeur semblent justifier, au point de vue clinique, le diagnostic de papillome.

M. Walker Downie. — **Spécimen de sarcome de l'amygdale droite** *(Specimen of sarcoma of right tonsil).*

La malade, âgée de cinquante-huit ans, vint consulter l'auteur, le 17 août 1899, pour une tuméfaction de l'amygdale droite qui avait augmenté progressivement et lentement de volume depuis le commencement de l'année.

Cette tuméfaction est arrivée sans cause apparente et ne lui occasionnait d'abord que peu de gêne. Cependant la persistance de cette gêne a décidé la malade à aller consulter un médecin au mois de mars 1899; celui-ci lui déclara que son amygdale était enflammée et ulcérée. A cette date, la tonsille était évidemment tuméfiée, et la malade éprouvait de la difficulté à avaler, mais pas de douleurs bien fortes. Pendant les trois mois qui suivirent, l'amygdale continuait à augmenter de volume, et la malade maigrit et s'affaiblit.

En juin, elle alla consulter un autre médecin qui lui proposa d'en

lever l'amygdale malade; mais, lorsqu'elle retourna quinze jours plus tard pour se faire opérer, dans cet intervalle l'amygdale s'était tellement accrue de volume que le médecin refusa d'intervenir. C'est alors que la malade se présenta à la consultation du Dr Downie. A cette époque (août 1899), aucun doute n'était possible quant à la nature de la tumeur. La température était normale; l'état général assez bon, quoique la patiente se plaignit de faiblesse et de fatigue au moindre effort. Sa parole était grasse, et elle souffrait de douleurs lancinantes dans le côté droit de la gorge avec irradiations vers l'oreille. Déglutition relativement facile.

A l'examen, on trouva une tumeur occupant la place de l'amygdale et ressemblant quelque peu à une tonsille hypertrophiée. Elle avait à peine le volume d'une noisette de grosseur moyenne, la forme d'une amygdale hypertrophiée et une coloration rouge vif avec plusieurs plaques d'érosions superficielles disséminées à sa surface; elle était dure au toucher, non fluctuante, et la palpation ne provoquait point de douleurs. Les piliers n'adhéraient pas à la tumeur qui, par conséquent, était franchement mobile; les lymphatiques voisins étaient indemnes.

Admise d'urgence à l'hôpital, la malade fut opérée le 23 août sous chloroforme. La tumeur a été enlevée par la bouche largement ouverte, énucléée avec l'ongle et des ciseaux. Absorption de morceaux de glace à de courts intervalles pendant les quelques heures qui suivirent l'opération, et ensuite de petites doses d'une solution diluée d'acide chlorhydrique plusieurs fois par jour jusqu'à la guérison de la plaie.

Peu après l'opération, on vit apparaître sur les piliers droits une ecchymose et un gonflement qui, d'ailleurs, disparurent bientôt. et la malade quitta l'hôpital le 2 septembre complètement guérie.

A l'examen microscopique, on trouva que la tumeur était un sarcome fibro-plastique (fuso-cellulaire des Allemands). L'amygdale tout entière avait été remplacée par du tissu néoplasique. Cependant, vers la surface de l'amygdale, il existait une couche de tissu conjonctif bien formé recouverte par des débris d'épithélium de l'amygdale, qui ne présentaient aucune trace d'invasion par la néoplasie; partout ailleurs la tumeur avait atteint la surface. Un sarcome fibro-plastique, comme on ne l'ignore pas, demeure encapsulé pendant une période assez longue, et les ganglions restent indemnes; si donc la tumeur est diagnostiquée et énucléée à temps, il y a des chances que l'opération soit suivie de guérison.

C'est dans de telles conditions que s'est présenté le cas actuel, et le résultat a été celui qu'on prévoyait. La malade n'a été revue qu'en octobre 1901, c'est-à-dire deux ans et deux mois après l'opération.

L'examen de la bouche fit constater une petite saillie lisse et arrondie, paraissant prendre naissance sur le voile du palais, au niveau du bord supérieur du pilier antérieur droit et tout près de ce dernier. A la palpation, on trouva que cette saillie et les parties voisines du palais étaient le siège d'une infiltration dure, nodulaire et immobile. Extérieurement, il y avait une tuméfaction juste en arrière de l'angle du maxillaire inférieur droit. Cette tuméfaction était dure et immobile à la palpation et remplissait presque tout l'espace compris entre l'angle de la mâchoire inférieure et la pointe de l'apophyse mastoïde.

La santé générale de la malade est encore très bonne, et les manifestations locales augmentent lentement, mais elle se plaint seulement de douleurs et de battements dans l'oreille droite, qui s'aggravent dans le décubitus dorsal.

M. Walker Downie. — **Spécimen de tumeur fibreuse enlevée du naso-pharynx d'un enfant de quatorze ans** *(Specimen of a fibrous growth removed from the naso-pharynx of a boy aged 14).*

Le malade est venu consulter l'auteur, pour la première fois, le 21 février 1901, se plaignant d'une obstruction bilatérale complète du nez; celle du côté droit remontait à plusieurs mois, du côté gauche elle était de date toute récente.

Cette occlusion nasale était fréquemment accompagnée de toux, d'essoufflement, d'insomnie et d'attaques de suffocation, et de ronflement. De nombreux polypes dans la fosse nasale droite. Le naso-pharynx était entièrement occupé par une grosse tumeur de couleur bleu grisâtre dont la portion inférieure, arrondie et lisse, était projetée pendant la respiration sur une longueur d'un demi-pouce au-dessous du niveau du bord libre du voile, et pendant une inspiration profonde on pouvait voir une partie plus considérable de la tumeur. Les mouvements de cette dernière étaient forcément restreints en raison de son volume qui remplissait le naso-pharynx. La néoplasie a été enlevée à l'anse froide introduite par la bouche. Son ablation, quoique pratiquée lentement et par torsion plutôt que par section, a été suivie d'une abondante hémorragie qu'on arrêta par un tamponnement du naso-pharynx et des fosses nasales.

L'examen microscopique a démontré que la tumeur était un fibrome œdémateux très vasculaire, formé d'un réticulum dense de fibres ondulées et relativement pauvre en éléments cellulaires.

L'opération a été suivie d'une amélioration continue dans la santé de l'enfant, et jusqu'à présent il n'y a pas eu de récidive.

M. Walker Downie. — **Spécimen de tumeur fibreuse enlevée du naso-pharynx d'un enfant de onze ans** *(Specimen of a fibrous growth removed from the naso-pharynx of a boy aged 11).*

Depuis des années l'enfant respirait difficilement par le nez et depuis dix-mois il ronflait beaucoup la nuit; il se plaignait aussi d'une sécheresse dans la bouche, de céphalées profondes occasionnelles et de surdité.

Le naso-pharynx était occupé par une grosse tumeur charnue qui saignait facilement à la manipulation. A l'examen digital, fait sous chloroforme, on trouva que la tumeur prenait naissance sur la voûte du naso-pharynx. On essaya de l'enlever à l'aide d'un écraseur à chaîne passé par le nez, mais l'instrument s'est cassé pendant qu'on allait écraser le pédicule fibreux très dur. Le néoplasme a été ultérieurement extirpé par torsion. Un an après, le maxillaire supérieur gauche commença à se tuméfier et la fosse correspondante s'obstrua. Le maxillaire supérieur gauche se trouvait être le siège d'un sarcome qui fut enlevé. L'examen microscopique montra que la tumeur était un fibrome très dense, où cependant les éléments cellulaires étaient relativement nombreux.

M. Walker Downie. — **Spécimen de sarcome du pharynx** *(Specimen of sarcoma of the fauces).*

Le spécimen comprend le voile du palais, l'arrière-gorge, le pharynx, le larynx et l'œsophage. Le malade, âgé de trente-trois ans, a été vu, pour la première fois, le 26 février 1901. Il se plaignait alors de maux de gorge, de dysphagie et de raucité de la voix datant de trois mois. A l'examen de la gorge, on trouva celle-ci dans un état de congestion profonde; les deux piliers gauches et une grande partie du pharynx buccal étaient ulcérés. L'ulcération, quoique vaste, était superficielle, elle a été considérée comme une manifestation secondaire tardive de la syphilis. L'état d'anémie et d'épuisement où se trouvait le patient favorisait l'extension rapide de la lésion syphilitique.

Une solution d'acide chromique a été appliquée aux surfaces

ulcérées et du mercure et de l'iodure prescrits à l'intérieur. Le malade s'améliora considérablement et l'amélioration persista jusqu'à la fin juin quand, sans cause apparente, ses ganglions cervicaux se tuméfièrent et il éprouva de nouveau de la difficulté à avaler.

Le patient fut admis à l'hôpital le 17 août 1901. La lésion locale a été trouvée considérablement augmentée, aussi bien en étendue qu'en profondeur. Non seulement les piliers gauches et le pharynx buccal étaient ulcérés comme à l'époque du premier examen, mais aussi toute la cavité naso-pharyngienne, et l'ulcération s'étendait en bas jusqu'à l'ouverture de l'œsophage. A la partie la plus inférieure du pharynx, la muqueuse élait détruite, et sur le côté gauche on trouva une poche béante, où s'accumulaient les aliments, et, ce qui compliquait encore les choses, la paroi postérieure du larynx — les aryténoïdes et l'espace interaryténoïdien — était considérablement tuméfiée. Comme conséquence de ces vastes lésions, le malade était incapable d'avaler des aliments, à chaque effort de déglutition ceux-ci étant regurgités par le nez. Après une tentative infructueuse de passer une bougie dans l'œsophage, on dut recourir à l'alimentation par la voie rectale qui fut maintenue jusqu'à la mort. La sanie sécrétée par les surfaces ulcérées répandait une odeur non seulement fétide, mais repoussante.

A l'admission à l'hôpital, le voile du palais du malade était tuméfié et enflammé. Quelques jours après, il se produisit une liquéfaction dans le centre d'une zone rouge tuméfiée, à droite de la ligne médiane du voile. La petite perforation qui en était résultée augmenta peu à peu de dimensions et, à la mort du malade, elle laissait facilement passer le petit doigt.

Le *20 septembre,* le malade se trouvait dans un état d'épuisement et de cachexie avancés aussi bien par absorption de matières septiques que par inanition. Le pouls était petit et faible. Dans l'après-midi, il eut deux syncopes et mourut le lendemain matin.

Le jour de l'entrée du malade à l'hôpital, les ganglions cervicaux du côté droit formaient une tuméfaction considérable plus grosse qu'un œuf de canard; cette tuméfaction s'accroissait lentement de volume, quatre jours avant la terminaison fatale elle s'affaissa très rapidement, et au moment de la mort elle était à peine perceptible.

Le malade était marié. Sa femme n'a jamais eu de fausse couche; ils avaient un enfant bien portant âgé de sept mois. Jusqu'il y a un an, le patient a toujours eu une excellente santé,

à l'exception de fréquents maux de gorge qui, d'après sa description, paraissent avoir été de simples amygdalites aiguës. D'un tempérament sobre, il niait avoir contracté une affection vénérienne quelconque.

Les lésions décrites ci-dessus furent considérées comme dues à une syphilis secondaire tardive. Pendant la phase initiale de la maladie, les ulcères présentaient une tendance à la guérison sous l'influence du traitement, mais dans la période ultime, la tuméfaction du palais a suivi la marche habituelle d'une infiltration syphilitique du palais.

Les résultats de l'autopsie ont été tout à fait inattendus. La vaste ulcération du palais et du pharynx, accompagnée d'une tuméfaction qui ressemblait à un œdème inflammatoire, pourrait bien être prise pour une lésion syphilitique; mais en poussant les recherches plus loin, on découvrit de nouvelles tumeurs dans les poumons, le foie, les reins, et toutes elles présentaient les caractères essentiels d'un sarcome globo-cellulaire.

M. Donelan. — **Un cas de sténose laryngée chez un homme de cinquante ans, consécutive à une grande ulcération syphilitique du côté gauche du larynx** *(Case of laryngeal stenosis in a man aged 50, resulting from a large syphilitic ulcer of left side of larynx).*

Le malade a été déjà présenté en novembre et en janvier dans le but d'élucider le diagnostic, car à cette époque on avait suspecté une tumeur maligne. Mais aucune opinion précise n'ayant été formulée, l'auteur a continué le traitement mixte antisyphilitique qui amena une amélioration. L'ulcère est presque guéri, et l'auteur présente de nouveau le malade en raison de la sténose qui paraît aller en augmentant et du fait évident qu'une affection syphilitique du larynx, même étendue, peut être traitée avec succès sans intervention locale.

M. Donelan. — **Un cas de contraction syphilitique des piliers postérieurs du pharynx chez un homme de quarante-quatre ans** *(Case of syphilitic contraction of posterior pillars of the fauces in a man aged 44).*

Le malade a été admis à l'Hôpital italien au mois de septembre dernier pour une pneumonie et une vaste ulcération syphilitique ayant envahi le naso-pharynx, la partie postérieure du vomer et la paroi postérieure du pharynx. Le malade était dans un état de

débilité extrême, malgré cela on lui administra vingt-cinq frictions mercurielles et de l'iodure de sodium à l'intérieur. Dans les premières semaines, le naso-pharynx était régulièrement lavé avec une solution de perchlorure de mercure (1/5,000), et le malade s'améliora progressivement. Après être sorti de l'hôpital, dans le cours du traitement ultérieur qu'il avait suivi comme malade externe, on vit se produire graduellement une contraction cicatricielle des piliers postérieurs qui, peu à peu, se réunirent ensemble pour prendre finalement l'aspect qu'ils offrent aujourd'hui.

M. Herbert Tilley. — **Occlusion complète du vestibule droit du nez chez un homme de trente-deux ans** *(Complete occlusion of right nasal vestibule in a man aged 32).*

L'affection s'est produite à la suite de l'application d'un fort styptique pour arrêter des épistaxis abondantes au cours d'une pneumonie. La portion cartilagineuse de la cloison était déviée à droite d'une façon très marquée et l'on pensait que l'occlusion était probablement le résultat de la cicatrisation des deux surfaces apposées dont l'ulcération avait été produite par le styptique. Sur le désir exprès du malade, l'auteur se propose d'enlever le tissu cicatriciel et de pratiquer en même temps un redressement de la cloison par le procédé d'Asch.

M. Herbert Tilley. — **Un cas de destruction avancée de l'intérieur du nez associée à une suppuration du sinus maxillaire droit** *(Advanced destruction of intra-nasal structures associated with suppuration of the right maxillary sinus).*

Le malade, âgé de quarante-deux ans, a eu la syphilis il y a dix ans. L'intérieur du nez présente des lésions destructives très étendues. De la cloison, il ne reste qu'une portion du vomer; le cornet moyen droit fait défaut. La surface muqueuse est recouverte d'une mince couche de muco-pus teinté de sang. Sous plusieurs rapports le cas ressemble à celui présenté par M. Bennett à une récente réunion, mais dans ce dernier cas il n'y a eu aucune histoire de syphilis, ni de pus dans l'antre.

L'auteur voudrait savoir si une telle affection ne pourrait exister indépendamment de la syphilis et comme résultat d'une infection septique de la cloison.

M. Pegler, au nom de M. Bennett, empêché, déclare que celui-ci ne trouve aucune ressemblance entre les deux cas. Dans le cas de M. Tilley, il n'y a ni périchondrite ni douleur; sous tous les autres rapports, les deux cas diffèrent complètement.

M. Lambert Lack. — **Un cas de grand épaississement symétrique de la partie antéro-supérieure de la cloison nasale** *(Case of great symmetrical thickening of the upper and anterior part of the septum).*

Le malade, âgé de trente-trois ans, est en traitement depuis douze ans pour une obstruction nasale. Cette dernière reconnaît apparemment pour cause un épaississement très marqué dans le voisinage du tubercule septal. Cet épaississement est si prononcé que le cas a été diagnostiqué comme un kyste de la cloison. Des résections et des cautérisations répétées ont toujours été suivies de récidive au bout de quelques mois ou d'un an.

M. Lack a vu le malade pour la première fois il y a un mois: avec des pinces coupantes et l'anse il enleva la tumeur d'un côté qui est maintenant libre, mais on peut encore la voir du côté opposé.

Si cette tuméfaction n'est qu'une simple exagération de l'épaississement de la cloison qu'on voit souvent dans cette région, c'est assurément l'exemple le plus frappant que l'auteur ait jamais vu.

M. Lambert Lack. — **Un cas de syphilis héréditaire du nez, du pharynx et du larynx avec occlusion complète des narines antérieures** *(Case of in herited syphilis of nose, pharynx and larynx, with complete occlusion of anterior nares).*

Le malade est un jeune garçon entré en observation il y a trois semaines pour une occlusion complète de la fosse nasale gauche et un ulcère rouge bourgeonnant de la fosse droite avec atrésie complète de ce côté-ci. Le voile du palais est infiltré de petits nodules et par places on aperçoit du tissu cicatriciel et, ça et là, une légère ulcération. La partie supérieure du larynx est atteinte d'une façon similaire; l'épiglotte est en partie détruite et le moignon notablement tuméfié et déformé. Sous l'action du traitement spécifique mixte l'ulcération du nez droit guérit rapidement. A l'heure actuelle il existe une atrésie complète des deux narines, avec une très petite perte de substance.

M. T. W. Bond. — **Un cas de grosse tumeur laryngée chez une femme** *(Case of large laryngeal growth in a woman).*

La malade est atteinte d'une raucité de voix depuis treize mois. Elle ne tousse pas; pas de gêne ou douleur à la déglutition, ni sueurs nocturnes. Température normale. Pas d'antécédents syphilitiques. Les ganglions ne sont pas infiltrés.

Du côté droit du larynx on constate une grosse masse rouge, dure à la palpation et s'étendant de dessous la corde vocale jusqu'à la pointe de l'épiglotte. L'aryténoïde et le repli ary-épiglottique sont perdus dans la masse. L'auteur présente le cas dans un but de diagnostic.

M. Saint-Clair Thomson. — **Paralysie glosso-labio-laryngée avec paralysie complète d'une des cordes et paralysie abductrice de l'autre** *(Glosso-labio-laryngeal paralysis, with complete paralysis of one vocal cord and abductor paralysis of the other).*

Le cas offre surtout de l'intérêt parce que le progrès de la paralysie laryngée a été suivi de près dès sa première phase. Le malade se plaignait d'avoir la voix voilée depuis un an. En novembre dernier, il y avait seulement de la parésie des muscles abducteurs. Il y a un mois, M. Thomson présenta le malade à la Société comme un cas de paralysie abductrice double et complète. Depuis, l'affection a fait de grands progrès, car il est à noter que la corde gauche est complètement fixée en position cadavérique, tandis que les mouvements d'abduction de la corde droite sont entièrement abolis, et à la phonation elle franchit la ligne médiane dans ses tentatives de se rapprocher de la corde gauche immobile. En d'autres termes, la seule action qu'on trouve dans les cordes est celle de l'adduction dans la corde droite.

La parole du malade est si voilée et si indistincte que le pauvre diable a été recueilli par la police pour ivresse quand il était tout à fait sobre et il eut toutes les peines du monde à se faire relâcher.

La phonation est inaltérée. Les sons voyelles sont produits à peu près normalement; en revanche, il existe un défaut très net dans l'émission de certaines consonnes. La langue est projetée avec une facilité apparente et sans trémulation, et le voile du palais ne présente aucune modification dans ses mouvements réflexes. Le malade peut enfler ses joues, mais non pas siffler. Il n'y a pas de dysphagie, mais des spasmes occasionnels et de la toux à la déglutition de liquides. Les réflexes et les pupilles sont normaux.

M. R. Lake. — **Cas d'ablation de l'épiglotte pour affection tuberculeuse** *(Case of removal of epiglottis for tuberculous disease).*

Le malade, âgé de trente ans, a été adressé à l'auteur par le Dr Bennett, de Leicester, avec les renseignements suivants : Il était à travailler dans un laboratoire, quand son voisin, en exécutant

quelque expérience, produisit un dégagement d'abondantes vapeurs nitreuses qui irritèrent la gorge du malade. Quelques jours après, souffrant de dysphagie, il vint consulter le Dr Bennett, qui porta le diagnostic de tuberculose laryngée et trouva quelques râles crépitants à un des sommets. Quinze jours plus tard, le malade se présenta à le consultation du Mount Vernon Hospital et son état s'étant aggravé après huit jours de traitement, on amputa l'épiglotte au galvanocautère. Le moignon a guéri et offre un aspect sain, mais la région aryténoïdienne est encore légèrement tuméfiée. Les poumons sont à présent apparemment sains.

M. Edward Law. — **Un cas d'excroissances ou d'incrustations ou de dépôts calcaires dans la trachée** *(Case of excrescences or incrustations or chalky deposits low down in the trachea).*

La malade, âgée de trente-six ans, est venue, il y a trois jours, consulter l'auteur, munie d'une lettre de son médecin de l'Afrique du Sud. Ce dernier affirmait que la patiente avait été atteinte d'ozène dont elle a guéri jusqu'à un certain degré sous l'influence de procédés de traitement variés. Elle connaissait son mal et voudrait obtenir une guérison complète, si c'est possible; tout récemment, elle a perdu le sens de l'olfaction.

Le début de son affection nasale remonte à son enfance; à cette époque, son nez exhalait de temps à autre une odeur désagréable. Elle a employé différentes solutions nasales en irrigations ou en douches, mais tous ces moyens lui occasionnaient une gêne dans la gorge et l'arrière-nez. Depuis quelques années, elle se borne à renifler la solution par le nez. Elle avait d'abord de la raucité de la voix, mais l'enrouement disparut depuis peu de temps. A présent, la malade se plaint d'une petite toux sèche constante, de la perte de l'odorat et d'un léger écoulement du nez. Pas d'histoire de corps étranger, ni dyspnée, ni expectoration; la santé générale est bonne. Un oncle de la malade mourut d'un cancer de la gorge.

A l'examen, on ne trouve aucune altération atrophique dans le nez, le pharynx ou le larynx et rien d'anormal en dehors d'un léger état catarrhal dans le voisinage de l'amygdale de Luschka; ceci confirmait pour ainsi dire l'assertion de son médecin, qui prétendait que la malade avait guéri jusqu'à un certain « point de son ozène ». Dans la trachée on voyait un certain nombre d'excroissances papillomateuses ou de dépôts calcaires semblables à des croûtes dont un gros, à bords ébréchés sur le côté droit et plu-

sieurs autres plus petits disposés en anneau autour de la trachée. Il y avait peu ou point d'irritation de la muqueuse trachéale, mais la pression exercée sur le conduit aérien au-dessus et en arrière du bord supérieur du sternum provoquait une légère douleur.

D'après M. Law, le diagnostic reste incertain; on peut penser à bien des choses : à des tumeurs papillomateuses, à des croûtes ozénateuses ou herpétiques, à des dépôts calcaires, etc.

M. R. Lake. — **Périchondrite tuberculeuse** *(Tuberculous perichondritis).*

Le cas fut présenté à la Société le 7 février dernier. Le 8 mars, le larynx fut largement mis à nu; en incisant le périchondre, on trouva une masse demi-transparente, blanc jaunâtre, séparant le périchondre du cartilage. Cette masse a été soigneusement enlevée. M. Lake dit que, s'il n'eût été d'un avis contraire à celui de son collègue le Dr Spicer, il aurait extirpé le larynx, mais il est heureux de ne l'avoir pas fait, car le malade est actuellement en bonne santé et vaque à ses occupations. La masse enlevée était un produit d'inflammation organisé contenant un grand nombre de cellules géantes avec des bacilles dans la plupart d'entre elles.

M. Hunter Tod. — **Cas de nécrose syphilitique de l'intérieur du nez montrant l'orifice des sinus sphénoïdaux et des cellules ethmoïdales postérieures à gauche** *(Case of syphilitic necrosis of intra-nasal structures exposing to view the opening of the sphenoidal sinus on each side and of the posterior ethmoidal on the left).*

La malade est une femme âgée qui était venue à la consultation du London Hospital se plaignant de céphalées et de troubles de la vue. Le nez était rempli de croûtes dont la suppression a montré l'état décrit ci-dessus.

M. Waggett. — **Adénome kystique du lobe pyramidal de la thyroïde** *(Cystic adenoma of pyramidal lobe of the thyroide).*

Il s'agit d'une femme de quarante-trois ans qui a noté pour la première fois il y a six ans la présence d'une masse dans le cou. Il y a une quinzaine de jours, la masse devint douloureuse et doubla de volume. A l'heure actuelle, une tumeur dure, du volume et de la forme d'un œuf de poule naine occupe la région sous-hyoïdienne du cou, un peu à gauche de la ligne médiane.

Selon toutes les probabilités, une hémorragie s'est produite dans le kyste.

M. Grant croit que le kyste est en rapports avec le conduit thyro-lingual.

M. Waggett dit que M. Grant et lui sont en désaccord sur une simple question de termes. Le lobe pyramidal de la thyroïde forme la partie inférieure de ce qu'on appelle conduit thyro-lingual.

Dr Trivas.

ANALYSES DE THÈSES

Contribution à l'étude des abcès otitiques du cervelet, par le Dr H. Bourgeois.

Excellent travail à tous les points de vue que celui de M. Bourgeois. Nous le suivrons pas à pas en mentionnant, chemin faisant, ce qui nous a paru le plus mériter notre attention.

Les abcès du cervelet sont rarement dus à une autre cause qu'à une suppuration de l'oreille, et plus particulièrement à une suppuration ancienne. Leur maximum de fréquence est entre dix et trente ans; ils apparaissent, en général, à l'occasion d'une otite réchauffée par une grippe, une scarlatine, une fièvre typhoïde, par exemple. Ils sont uniques habituellement et assez souvent enkystés. Leur pronostic est fatal quand on les abandonne à eux-mêmes. D'ordinaire, ils s'accompagnent soit de thrombose des sinus, soit de phlébite suppurée du sinus latéral, de carie du rocher ou de carie de la mastoïde.

L'infection de l'oreille moyenne, pour se propager au cervelet, peut suivre trois voies différentes : la voie osseuse (face postérieure de l'antre et de la mastoïde, oreille interne), la voie vasculaire (petites veines se rendant au sinus latéral et aux sinus pétreux), orifices naturels (conduit auditif interne, aqueduc du vestibule).

Elle franchit ensuite la dure-mère par méningite localisée et s'attaque enfin à la substance blanche du cervelet, où elle arrive avec les vaisseaux de la pie-mère.

Dans des cas exceptionnels, il n'y a pas continuité entre

les lésions de l'oreille ou de la mastoïde et l'abcès cérébelleux.

Le début d'un abcès cérébelleux s'annonce, dans la majorité des cas, par les signes d'une otorrhée réchauffée, auxquels viennent bientôt s'ajouter une céphalée intense, des vomissements, parfois un peu de vertige, puis un état d'abattement et de torpeur extrême, de la lenteur du pouls, une faible élévation de température.

Chez certains malades ces différents symptômes font défaut : l'abcès reste latent jusqu'au jour où il entraîne des complications méningées, du coma ou encore une mort subite.

Les symptômes qui permettent d'étayer le diagnostic sont : une *céphalée intense*, exagérée par le moindre mouvement; de la douleur à la percussion de la région occipitale; de la *raideur de la nuque et du cou;* assez souvent des convulsions, de la lenteur du pouls, une fièvre légère ou même de l'hypothermie, des *vomissements*, de l'asthénie, de la *prostration intellectuelle*, de la *stase papillaire;* ces divers symptômes sont communs aux abcès du cerveau et du cervelet.

D'autres phénomènes sont particuliers aux suppurations cérébelleuses, ce sont : des troubles dans la coordination des mouvements, vertige, titubation, ataxie des membres supérieurs, nystagmus (ce dernier signe se rencontre aussi dans les labyrinthites, les abcès du cerveau et les méningites).

Les réflexes sont presque toujours exagérés.

Dans certains cas, on observe le syndrome cérébelleux au grand complet (céphalée cervico-faciale, attitudes forcées, troubles de l'équilibration). Par attitudes forcées, on entend la raideur de la nuque, la rétraction de la tête, la déviation conjuguée de la tête et des yeux, le décubitus latéral avec impossibilité de maintenir le malade dans une autre position.

D'autres malades ne présentent ce syndrome que partiellement; d'autres encore pas du tout.

Le diagnostic est important à faire avec l'abcès du cer-

veau, avec la méningite, avec la labyrinthite, avec la simple rétention de pus dans la caisse ou la mastoïde, avec la phlébite du sinus et l'abcès extra-dural.

L'auteur soutient avec raison la nécessité d'une opération complète préliminaire sur la mastoïde et la caisse; il défend la voie mastoïdienne pour l'exploration du cervelet. C'est en agrandissant en arrière la brèche osseuse de l'évidement pétro-mastoïdien qu'on mettra à nu le sinus latéral d'abord, la face latérale du cervelet ensuite. La dure-mère sera incisée largement et le cervelet exploré au moyen d'une lame étroite de bistouri, s'enfonçant à 3 centimètres dans tous les sens. Un drain sera laissé dans la cavité de l'abcès.

Suivent six observations dont quatre inédites. Les malades qui font l'objet des observations inédites (deux de Lermoyez, une de Sébileau et la dernière de Laurens) ont tous succombé à leur affection. Le diagnostic d'abcès du cervelet n'a, du reste, jamais été porté... que sur la table d'autopsie.

A la fin de son travail, M. Bourgeois réunit, dans des tableaux synoptiques extrêmement intéressants, les cas, publiés dans la science, de malades atteints d'abcès du cervelet : 1° non opérés d'abord; 2° ayant subi un évidement mastoïdien seulement; 3° ayant subi une exploration du cerveau et non du cervelet; 4° opérés, mais chez lesquels l'abcès a été manqué par la ponction; 5° opérés, mais suivis de mort; 6° enfin, opérés et guéris.

Ces taleaux, qu'on consultera avec fruit, donnent les renseignements suivants en autant de colonnes différentes, auxquelles nous renvoyons le lecteur que la question pourrait intéresser :

a) Indications bibliographiques; *b)* otite aiguë ou chronique, droite ou gauche; *c)* âge; *d)* douleurs; *e)* contracture, convulsions, réflexes; *f)* paralysie; *g)* vertige, titubation, décubitus; *h)* troubles oculaires; *i)* phénomènes généraux; *j)* durée, terminaison; *k)* caractères de l'abcès; *l)* lésions associées.

Une planche annexée à la thèse représente la moitié de la

boîte cranienne, la loge cérébelleuse et le point d'élection pour la ponction du cervelet. (Thèse de doctorat, Paris, Steinheil, éditeur, 1902.) Dr BRINDEL.

REVUE GÉNÉRALE ET ANALYSES

BOUCHE ET PHARYNX BUCCAL

Sur un procédé d'extirpation des amygdales enchatonnées, par le Dr ESCAT, de Toulouse.

L'extirpation des amygdales enchatonnées est une opération souvent difficile; l'organe fuit et devient insaisissable; la discission des piliers n'est pas sans danger; la méthode de Vacher n'est guère applicable qu'à des hypertrophies molles; celle de Ruault ne permet pas de combiner le morcellement à l'énucléation de l'amygdale. Pour remédier à ce dernier inconvénient, l'auteur a fait construire une pince analogue à celle de Ruault, mais qui porte sur chacune de ses branches une petite échancrure qui, lorsque les mors sont au contact, forme une petite fenêtre circulaire destinée à loger la portion horizontale de l'érigne, qui fera traction pendant que s'opérera le morcellement de l'organe. En résumé, cette pince rend possible le morcellement d'une amygdale harponnée par l'érigne. Le principal inconvénient du manuel opératoire est d'exiger un écartement considérable des mors dans le sens vertical, ce qui rend l'exécution difficile chez l'enfant; mais, étant donné que ce procédé s'adresse surtout aux amygdales fibreuses de l'adulte, il devient, par ce fait, une simple adaptation du morcellement classique à des cas qui pourraient ne pas bénéficier toujours du procédé de Ruault. (*Archiv. internat. d'oto-rhino-laryngol.*, n° 3, 1902.) Dr MERCIER BELLEVUE.

Diagnostic des ulcérations de l'amygdale palatine, par le Dr RAOULT.

Le lupus de l'amygdale est rarement primitif; il est ordinairement secondaire à une lésion tuberculeuse du pharynx ou du voile du palais. Le traitement sera le plus souvent

médical; l'ablation ne sera pratiquée que lorsque l'amygdale est seule ou presque seule atteinte. Les ulcérations scrofulo-syphilitiques se manifestent chez des sujets scrofuleux atteints de syphilis acquise ou héréditaire à la période tertiaire. Blanchâtres, peu profondes, elles s'étendent plutôt en largeur qu'en profondeur. Dysphagie légère; pas d'adénopathie; état général bon.

Le traitement antisyphilitique ne fait pas cependant disparaître les éléments gardant les caractères du lupus.

Le chancre syphilitique est caractérisé par une ulcération généralement unilatérale, à bords taillés à pic et irréguliers; la lésion est ligneuse au toucher. L'ulcération peut prendre la forme diphtéroïde, due à une infection secondaire de l'ulcération primitive; le chancre prend encore parfois le caractère gangréneux. Dans la forme épithéliomateuse, l'ulcération est plus ou moins bourgeonnante. La respiration est surtout gênée lorsque le chancre est bilatéral, ce qui arrive rarement. Quand l'amygdale est enchatonnée, on pourrait croire soit à une gomme de l'amygdale, soit à un phlegmon sus-amygdalien. La douleur et la gêne de la déglutition peuvent devenir très violentes; enfin, du côté où siège le chancre, il y a adénopathie ganglionnaire, avec un gros ganglion saillant. La terminaison se produit au bout de trois semaines environ, et, à la place du chancre, reste une cicatrice blanchâtre, lisse, unie en général; il n'y a jamais de récidive. L'auteur base sa classification sur l'aspect du chancre et distingue :

1° La forme : *a)* érosive, *b)* ulcéreuse, *c)* diphtéroïde, *d)* gangréneuse, d'après le gonflement et l'inflammation des tissus voisins;

2° La forme : *a)* angineuse, *b)* épithéliomateuse, *c)* gommeuse;

3° Enfin, une troisième variété tenant au siège : *a)* chancre de l'amygdale, *b)* chancre des piliers du voile du palais, *c)* chancre bilatéral.

L'ulcération secondaire de l'amygdale (plaques muqueuses ulcérées) se produit au niveau d'une plaque érosive; elle prend parfois la forme diphtéroïde. Elle s'accompagne de

dysphagie, de fétidité de l'haleine et d'adénopathie, jamais en pléiade. Le traitement spécifique produit une guérison rapide : sans lui, les récidives sont fréquentes.

A la période tertiaire, on observe trois sortes de lésions du pharynx : les syphilides ulcéreuses, les gommes, le syphilome ou scléro-gomme.

Les premières semblent se localiser au pharynx; on les rencontre cependant sur les amygdales et les piliers, qu'elles peuvent éroder. Le plus souvent indolentes, avec dysphagie très légère. On distingue une forme localisée et une forme phagédénique.

Les gommes ulcérées de l'amygdale sont très rares et s'accompagnent de gêne et même de douleur, contrairement à ce qui existe dans le cas de gomme du voile du palais. La gomme passe par les trois stades : infiltration, ramollissement, ulcération. A la suite de la mortification de l'amygdale, on se trouve en présence de la caverne gommeuse, qui finit par se remplir de granulations et cicatrise par bourgeonnement, sous l'influence du traitement spécifique. Laissée à elle-même, la gomme prend les caractères du phagédénisme; le gonflement ganglionnaire est rare et ne se produit en masse que sous l'influence d'une infection secondaire.

L'épithélioma ne produit d'ulcération que lorsqu'il a atteint un certain volume; l'exploration est douloureuse et produit facilement un saignement. La déglutition devient douloureuse; la voix faiblit; les ganglions augmentent de volume au fur et à mesure que la tumeur se développe. La mort survient par hémorragie ou pneumonie. Les résultats de l'intervention chirurgicale sont peu encourageants; tout au plus peut-on atténuer les douleurs et retarder l'évolution de la tumeur par l'emploi de la teinture de thuya, préconisée par Moure. (*Rev. méd. de l'Est*, n° 6, mars 1902.)

Dr Mercier Bellevue.

CAVITÉS ACCESSOIRES

Cloisonnement complet du sinus frontal, par M. Béco.

Au cours d'une trépanation de sinus frontal, l'auteur

trouva, par hasard, un sinus frontal gauche accessoire entièrement indépendant du sinus principal, avec son canal fronto-nasal propre, s'étendant jusqu'à la queue de l'arcade sourcillière. Pendant six mois, le malade parut guéri. Au bout de ce temps, parut à ce niveau une collection purulente ne communiquant pas avec la fosse nasale, bien que, cependant, le malade dît expulser de temps en temps une cuillerée environ de liquide gras, plus ou moins jaunâtre. Une nouvelle intervention fut jugée nécessaire, et le sinus frontal, trépané de nouveau, permit de contrôler et de préciser les détails anatomiques anormaux de la région. Le cloisonnement fut détruit, la communication largement établie entre le nez et ce sinus accessoire. Cette observation montre un des modes d'apparition des récidives de la sinusite frontale due à une anomalie anatomique. Pour toutes ces raisons, les résultats opératoires sont infiniment moins constants que pour la sinusite maxillaire, mais l'auteur est d'avis d'avoir toujours recours à l'opération d'Ogston-Luc dans les cas de sinusite frontale. (Soc. belge de rhino-oto-laryngol., juin 1901.) Dr Mercier Bellevue.

NOUVELLES

Prix Filloux. — Le jury définitif pour le prix Filloux est composé de MM. Lermoyez, Sebileau, Lombard, Cornil et Duplay.

La sixième réunion de **The Congress of American physicians and surgeons** se tiendra à Washington du 12 au 14 mai 1903, sous la présidence du Dr William W. Keen, de Philadelphie.

Nomination. — M. le Dr P. Pieniazek, professeur extraordinaire de laryngologie, est nommé professeur ordinaire à la Faculté de médecine de Cracovie.

Bordeaux. — Impr. G. Gouxouilhou, rue Guirande, 11.

23e ANNÉE. N° 51. 20 DÉCEMBRE 1902.

REVUE HEBDOMADAIRE
DE
LARYNGOLOGIE, D'OTOLOGIE
ET DE RHINOLOGIE

BÉGAIEMENT GUÉRI A L'OCCASION D'UNE TRACHÉOTOMIE DANS LE COURS D'UN CANCER LARYNGÉ SIMULANT UNE LÉSION SYPHILITIQUE[1]

Par le Dr GAREL, médecin des Hôpitaux de Lyon.

L'observation que je vais rapporter est intéressante à deux points de vue différents. Premièrement parce qu'il s'agissait d'un individu, bègue depuis plusieurs années, dont le bégaiement a disparu brusquement et définitivement après une trachéotomie. Deuxièmement parce que l'évolution de la maladie a offert des phases assez curieuses pour le diagnostic en démontrant combien il est difficile parfois de porter un diagnostic précis entre un cancer du larynx et une lésion syphilitique tertiaire.

Observation. — Charles L.., cinquante et un ans, peintre plâtrier, entre dans mon service à l'Hôtel-Dieu, salle Saint-Maurice n° 1, le 8 octobre 1900, pour des troubles très marqués de la respiration. Avant de décrire l'état du malade à son entrée, je dois donner quelques notes sur ses antécédents d'après les renseignements qu'il a fournis à mon interne, M. Kœppelin.

Antécédents héréditaires. — Père et mère morts d'une affection indéterminée. Une sœur morte en bas âge.

Antécédents personnels. — Le malade a pour ainsi dire joui toujours d'une parfaite santé. En 1892, il eut une attaque de coliques de plomb d'intensité moyenne et qui ne dura guère plus de deux

1. Travail reçu le 13 novembre 1902.

jours. Éthylisme avéré. Il buvait par jour plusieurs petits verres d'eau-de-vie et prenait souvent de l'absinthe. Il buvait relativement peu de vin.

Il nie tout d'abord énergiquement la syphilis, mais à la suite de questions réitérées au sujet d'une spécificité présumée, il finit par avouer qu'il avait eu dans sa jeunesse un bouton sur la verge. Marié à vingt et un ans, il quitte sa femme après treize mois de vie commune, lui laissant un fils qui se portait bien sept ans plus tard.

C'est environ quatre ans après sa séparation qu'apparut sur la verge le petit accident que je viens de signaler. Mais le malade n'y attacha aucune importance et il ne donne pas le moindre renseignement sur la nature et l'aspect de la lésion. Cet accident dura à peine deux semaines. On ne relève rien dans son récit qui puisse mettre sur la voie d'accidents secondaires, poussées cutanées, plaques muqueuses, dysphagie prolongée, etc. On ne trouve aucune trace de cicatrices.

Il n'a jamais toussé, et, à son entrée, il faut renoncer à pratiquer l'auscultation à cause du cornage et du tirage dont il est atteint.

Un mois ou deux avant l'apparition des symptômes graves qui l'amènent à l'hôpital, il se mit à tousser, mais sans quintes et sans expectoration. La voix devenait cassée et rauque par intervalles; toutefois il pouvait chanter encore quatre jours avant son entrée. Il ne ressentait ni gêne ni souffrance à la gorge. Il n'avait pas de dyspnée, pas de tirage, pas de dysphagie.

Depuis trois jours, il éprouvait au niveau du larynx une sensation de tension pénible et non une véritable douleur. La gêne était survenue, disait-il, à la suite d'un refroidissement contracté sous la pluie pendant les vendanges. Il ne présentait aucun troubles fonctionnel lorsque brusquement, dans la nuit du 7 au 8 octobre, il fut réveillé par une dyspnée intense, véritable suffocation qui l'obligea à rester levé jusqu'au matin. Le médecin qui fut appelé le fit transporter d'urgence à Lyon.

Il entre à l'Hôtel-Dieu le *8 octobre*. A son entrée, il présente une forte dyspnée; l'inspiration est fort difficile et s'opère avec un bruit de cornage sonore.

On constate un gonflement marqué de la région sous-hyoïdienne. Ce gonflement forme une saillie modérée dont le malade ne s'était pas même aperçu. La tuméfaction est d'un rouge violacé, elle est dure et rénitente, chaude au toucher, mais peu douloureuse. L'examen dénote un œdème de l'épiglotte et des aryténoïdes. L'infiltration masque complètement l'orifice glottique.

Le professeur Jaboulay incise la tumeur du cou sur la ligne

médiane et retire une quantité notable de pus. Le malade semble soulagé et passe l'après-midi sans se plaindre. A huit heures du soir, il suffoque à nouveau brusquement. L'interne de garde, appelé aussitôt le trouve assis sur son lit, faisant de bruyants efforts inspiratoires. La face est cyanosée, le regard angoissé; l'asphyxie est imminente. Il tente le tubage sans succès et pratique la trachéotomie. Le soulagement est immédiat et la respiration devient normale. Vers le milieu de la nuit survient du délire et le malade arrache son pansement.

Le lendemain matin, *2 octobre*, il est calme et se trouve bien. La température est cependant de 39°,5. J'examine le malade avec le plus grand soin. Le diagnostic de périchondrite syphilitique ne me paraît pas douteux. Je fais faire une injection de calomel et je prescris, en outre, le traitement ioduré à la dose de 4 grammes par jour.

A partir de ce moment l'amélioration est rapidement progressive. Bientôt le malade pouvait parler en mettant son doigt sur la canule. L'examen laryngoscopique ne permettait pas cependant de songer à la possibilité de retirer sous peu la canule, et je me demandais si je ne serais pas obligé de faire plus tard la dilatation progressive du larynx par la méthode de Schrötter.

Survint alors un fait important à noter et sur lequel le malade appela mon attention. Le fait avait passé inaperçu aux yeux de tous, tant on était préoccupé par les symptômes graves qui se déroulaient devant nous. Cet homme, qui bégayait fortement avant l'opération, est très surpris lui-même d'avoir totalement perdu son infirmité. Bien qu'il parle avec une grande volubilité naturelle exagérée par sa joie d'être guéri, on ne relève plus chez lui le moindre redoublement des syllabes. Il s'étonne d'autant plus de ce changement soudain qu'il appartient à une famille de bègues. Son grand-père était bègue et avait eu quatre enfants atteints de la même infirmité. Lui-même a un fils qui présente le même trouble de langage.

Chez mon malade, le bégaiement était porté au plus haut degré, et, à la moindre émotion, il était incapable d'articuler un son et devait renoncer à exprimer sa pensée. Son bégaiement remonte à sa plus tendre enfance et pourtant la guérison s'est maintenue jusqu'à la mort, survenue seulement dix-huit mois plus tard. Or, dans la période qui s'est écoulée depuis son entrée à l'hôpital jusqu'à sa mort, il faut remarquer que la canule fut supprimée complètement du 6 décembre 1900 au 1er avril 1901. Durant cette période, pendant laquelle il se retrouvait dans les mêmes conditions

qu'à son entrée à l'Hôtel-Dieu, le bégaiement ne reparut pas un seul instant. Son infirmité avait donc été parfaitement guérie depuis la première trachéotomie.

Ceci dit, je reviens à la marche de la maladie. Le *29 novembre 1900*, l'examen laryngoscopique permet de constater que l'œdème a totalement disparu. La glotte s'ouvre assez largement et, si l'on obture l'orifice de la canule, la respiration se fait sans peine. La voix, toutefois, est encore très rauque, car la corde vocale droite présente des lésions assez accentuées. Le même jour, je remplace la canule ordinaire par une canule perforée et j'obture l'orifice au moyen d'un bouchon de caoutchouc. A partir de ce moment, la respiration se fait librement par sa voie naturelle et je ne laisse la canule en place que pour parer à toute éventualité.

Le *5 décembre*, l'examen du larynx indique une corde vocale gauche un peu rouge et animée de mouvements même exagérés, comme si cette corde cherchait à compenser l'insuffisance des mouvements de sa congénère. On peut dire d'ailleurs que la corde droite est complètement détruite, car elle n'est plus représentée que par un bourrelet informe. En arrière, il existe une saillie blanchâtre qui ressemble à une portion du cricoïde dénudée, mobilisée et luxée en dedans. Comme le malade respire toujours très bien avec la canule fermée, j'enlève définitivement la canule, soit huit jours après la trachéotomie.

L'état général est fort amélioré et l'appétit est excellent. Le *21 décembre* j'envoie le malade faire sa convalescence à l'asile de Longchêne. Il y reste jusqu'au *4 février 1901*, puis retourne à Saint-Genis-les-Ollières où il travaille depuis vingt-cinq ans. Mais la saison est froide et rigoureuse, ses forces ne sont point encore revenues, et il ne peut continuer longtemps un travail pénible, d'autant plus que ses ressources minimes ne lui permettent qu'une alimentation fort insuffisante. Peu à peu la respiration devient à nouveau pénible et, le *31 mars*, il se présente pour la seconde fois à l'Hôtel-Dieu. Le même jour, à quatre heures du soir, il prend une crise de suffocation. Mon interne, mandé en toute hâte, tente une nouvelle trachéotomie, mais il se heurte à un tissu sclérosé par la cicatrice de la première trachéotomie. Ne pouvant terminer l'opération, il fait appeler un chirurgien dans la soirée. La seconde tentative fut encore infructueuse et ce n'est que le lendemain matin, après une nuit de grandes souffrances, que l'on put mener à bien la nouvelle ouverture de la trachée.

Pendant quelques mois, le malade parut reprendre ses forces.

Un nouveau traitement spécifique fut prescrit, mais il fut loin de donner un résultat aussi satisfaisant que la première fois. Progressivement les lésions laryngées s'accentuèrent, les tissus voisins furent envahis. Le doute n'était plus permis, il s'agissait d'un cancer du larynx. La cachexie survint rapidement, la plaie était putride et, à plusieurs reprises, il fallut combattre des hémorragies. Le malade succomba le *17 avril 1902*.

L'autopsie fut pratiquée le lendemain. Le larynx était dans un tel état de destruction envahissante et de putréfaction qu'il était impossible de reconnaître le moindre détail anatomique.

Telle est l'histoire de ce pauvre malade. Comme je le disais, elle offre un double intérêt.

En premier lieu, je dois attirer l'attention sur les difficultés du diagnostic au début. Bien que les antécédents ne fussent guère certains au point de vue de la syphilis, j'ai cru pendant longtemps que la lésion était une manifestation tertiaire. Le gonflement extérieur du cou simulait à s'y méprendre une périchondrite spécifique. L'amélioration rapide sous l'influence du traitement mixte venait confirmer ma première hypothèse. Puis la possibilité de supprimer la canule, le rétablissement parfait de la respiration, la lésion de la corde droite et la dénudation du cricoïde consécutive, tout plaidait en faveur de la spécificité. Rien ne permettait, à cette époque, de songer un instant à un néoplasme malin. On voit quelle difficulté on éprouve parfois à trancher un diagnostic de cette nature. J'avoue que, pour ma part, je ne cesse de le rappeler à mes élèves, le diagnostic entre certaines formes de syphilis tertiaire et de cancer, je dirais même de tuberculose, est parfois un problème difficile à résoudre. D'ailleurs, dans le cas présent, je ne serais pas éloigné d'admettre que le néoplasme est venu se greffer sur une lésion primitivement spécifique.

Pour reconnaître la tuberculose, il ne faut pas toujours compter sur l'auscultation, car lorsque la respiration est considérablement gênée, lorsqu'il y a du cornage et du tirage,

l'oreille est incapable de déceler au milieu de ce bruit les lésions pulmonaires concomitantes. L'examen microscopique des crachats viendra bien lever les doutes s'il est positif, mais s'il est négatif il ne prouvera rien ou à peu près rien. Quant au traitement spécifique, ce cas le démontre, il peut même dans le cas de néoplasme malin donner lieu à une amélioration importante insidieuse qui peut nous ancrer plus profondément dans une erreur de diagnostic. On dira bien que rien n'est plus simple que d'enlever une parcelle de la tumeur et de l'examiner au microscope. Mais dans la période d'œdème cette recherche est impossible et, même lorsque cet examen est possible, si l'on n'enlève qu'une partie superficielle de la tumeur, les anatomo-pathologistes n'osent pas toujours se prononcer. Je n'en veux pour preuve que l'erreur qui fut commise autrefois au sujet d'un monarque et encore par un praticien non des moins illustres.

De fait il est des cas, rares il est vrai, dans lesquels on a signalé sur le même malade la coexistence et la marche parallèle de la tuberculose et du cancer. J'ai observé un cas de ce genre, il y a quelques années, chez un homme âgé de trente-sept ans. L'affection débuta par une lésion laryngée tuberculeuse et se termina par un cancer des plus certains. Il est, en outre, un fait remarquable à signaler, c'est qu'il faut se méfier de ces prétendus tuberculeux qui aboutissent à des accès de suffocation et chez lesquels il faut pratiquer la trachéotomie. Dans nombre de cas, il s'agit de lésions syphilitiques tertiaires. Et l'on voit ces malades guérir complètement après la trachéotomie bien qu'antérieurement ils aient présenté même des râles du côté des sommets. C'est que dans l'état actuel de nos connaissances, nous ne possédons pas encore les signes distinctifs qui nous permettent de reconnaître la syphilis pulmonaire. Tout cela va paraître exagéré aux yeux d'un certain nombre, mais je l'affirme néanmoins d'une manière absolue, en me basant sur ce que j'ai vu et observé maintes fois dans ma pratique hospitalière. Je ne dis pas que

la tuberculose laryngée ne conduit jamais à la trachéotomie, mais je soutiens que tout malade présumé tuberculeux qui aboutit à la trachéotomie doit être regardé comme suspect au point de vue de la syphilis. La suite des événements donnera raison dans un grand nombre de cas.

Il ne faudrait point déduire de là que le diagnostic entre le cancer, la syphilis et la tuberculose du larynx est toujours impossible. Loin de là ma pensée. Dans la majorité des cas, les symptômes sont assez caractéristiques pour ne donner lieu à aucune équivoque, mais il est des cas dans lesquels l'évolution de la maladie nous donnera seule la solution du problème.

Le deuxième point intéressant de cette observation est la disparition brusque du bégaiement dès la première trachéotomie. Ce fait est remarquable quand on songe à la patience qu'il faut avoir pour faire disparaître un bégaiement et à quels nombreux exercices il faut se livrer pour supprimer cette infirmité si gênante. Et encore n'obtiennent un résultat que ceux qui ont la ferme volonté de guérir. L'année dernière, je montrais ce malade à mon distingué confrère, le Dr Natier, de passage à Lyon, et il me signalait un cas de disparition brusque de bégaiement publié par Jonnesco, de Bucharest, à l'Académie de médecine en octobre 1899. Il s'agissait d'un enfant de treize ans, atteint d'un bégaiement prononcé et chez lequel il existait une asymétrie cranienne avec aplatissement de la moitié gauche du crâne. Une hémicraniectomie temporaire gauche avec résection d'une partie du lambeau et incision libératrice de la dure-mère fut pratiquée. L'enfant guérit en quelques jours, et, à partir de cette opération, il ne présenta plus la moindre difficulté du côté de la parole. Jonnesco en tire cette conclusion que le bégaiement peut tenir à une compression cérébrale due à l'arrêt de développement du crâne.

Chez mon malade, il faut trouver une autre explication, car le défaut de langage ne dépendait pas d'une lésion orga-

nique. On sait actuellement que le bégaiement est considéré comme une névrose de coordination transmise par hérédité ou acquise par suite d'émotion! D'après Paul Olivier, c'est un trouble purement fonctionnel avec spasmes intermittents survenant à la fois ou séparément sur les divers appareils de la respiration, phonation et articulation. Pour le faire disparaître, les méthodes didactiques aidées d'une volonté ferme sont seules efficaces, et il faut faire table rase de tous les autres procédés qui ont été préconisés : moyens chirurgicaux, agents thérapeutiques, moyens mécaniques, etc. Il faut apprendre au bègue à ne parler qu'après inspiration profonde et dès le début de l'expiration.

Chez mon malade, que s'est-il passé à la suite de la trachéotomie? L'introduction d'une canule dans la trachée a eu pour conséquence immédiate de modifier profondément son mode respiratoire. L'air, n'ayant plus à passer à travers le larynx, n'a plus été soumis à son régulateur ordinaire de débit. Il a suivi alors une voie largement ouverte, voie nouvelle qui a créé pour le malade un changement complet. C'est à la suite de ce changement, et lorsqu'il a voulu émettre quelques sons, qu'il a remarqué, à son grand étonnement, que son bégaiement avait disparu. Je ne veux pas chercher l'explication de ce phénomène, je me borne à enregistrer le fait, laissant à de plus compétents le soin d'élucider la question. Loin de moi, d'ailleurs, de proposer la trachéotomie comme remède souverain du bégaiement. Ce qu'il faut retenir de ce fait, c'est que la volonté ferme, adjuvant indispensable des méthodes didactiques, n'a joué aucun rôle chez mon malade. La guérison a été pour lui une surprise agréable, indépendante de tout effort pour l'obtenir.

SUR UN CAS DE KYSTE LACRYMAL BILATÉRAL

GUÉRI PAR LA RÉSECTION DU CORNET INFÉRIEUR[1]

Par le Dr **Eugène FISCHER** (Luxembourg).

En 1901, le professeur Passow, de Heidelberg, publia un traitement nouveau des sténoses du canal nasal. Ce traitement consistait à mettre à nu l'embouchure du canal dans le méat inférieur et à pratiquer par cette voie-là le sondage et la dilatation de la sténose. Sans avoir connu cette publication, j'ai eu l'occasion, il y a quelques mois, de pratiquer la même opération dans un cas de kyste lacrymal bilatéral.

Observation. — Il s'agissait d'un commerçant âgé de trente-deux ans, qui vint me consulter le 26 juillet 1902. Il présentait un aspect hideux : des deux côtés de la racine du nez se trouvait une tumeur de la grosseur d'un œuf, tumeur élastique et à fluctuation très prononcée. Au dire du malade, ces tumeurs avaient commencé à se former il y a sept à huit ans, et malgré les traitements les plus variés n'avaient fait que grossir. Depuis tout ce temps-là, il n'avait jamais eu besoin de se moucher, tandis que naturellement il était toujours obligé d'essuyer les yeux. Les deux paupières inférieures présentaient un ectropion considérable, et il existait une diplopie très gênante. Le malade avait consulté différents oculistes et rhinologistes, qui, tous, lui avaient déclaré qu'il n'y avait rien à faire. Le cathétérisme du sac lacrymal permit de constater que la sonde pénétrait facilement jusqu'en bas, tout près de l'embouchure du canal nasal. Cela me fit espérer que je pourrais lever l'obstacle par voie nasale. La muqueuse nasale était absolument sèche, sans croûtes ni sécrétions, mais assez hypertrophiée, sans que la respiration fût gênée. Cette hypertrophie était surtout prononcée sur la moitié antérieure des deux cornets inférieurs. Je résolus donc de réséquer ces cornets sur une étendue suffisante pour mettre à nu l'embouchure du canal nasal.

Le 29 juillet, je pratiquai cette opération du côté droit. L'hémorragie était assez abondante, et pendant que j'étais occupé à l'arrêter, mon malade me demanda tout à coup : « Mais comment se fait-il que je voie le bout de mon nez; il y des années que je ne

1. Travail reçu le 26 octobre 1902.

l'ai plus vu. » Je regardai, la tumeur du côté droit avait disparu et son contenu s'était déversé dans la cavité nasale. La plaie cessa vite de saigner et guérit bientôt. A la place de la tumeur, la peau était fortement plissée, elle avait complètement perdu son élasticité par suite de la tension exagérée qu'elle avait eue à supporter pendant de si longues années. Encouragé par ce bon résultat, je réséquai, quinze jours plus tard, le cornet inférieur du côté gauche. Le succès fut le même : au moment de la résection, la tumeur disparut instantanément. Le malade est à présent tout à fait guéri et peut de nouveau se montrer en société, ce qui lui était impossible auparavant. Pendant les premières semaines après l'opération, aussi souvent qu'il se mouchait, l'air pénétrait par le canal nasal et gonflait les deux sacs lacrymaux, de sorte qu'il présentait le même aspect que dans le temps. Cependant il suffisait toujours d'une légère pression exercée avec le doigt pour faire disparaître les tumeurs. Aujourd'hui la peau et les parois du sac lacrymal se sont rétrécis, et il ne reste à peu près rien de ce symptôme. Le bord de l'orbite présente encore, à la place de la tumeur, une échancrure longue d'environ 1 centimètre et demi et profonde de 3 à 4 millimètres et produite par la tumeur. En outre, il est resté un très léger ectropion de la paupière inférieure des deux côtés, et qui probablement ne disparaîtra jamais complètement. Cependant, le malade n'en éprouve aucune gêne. La muqueuse nasale a presque repris son aspect normal.

Le malade était un fumeur passionné, qui fumait vingt-cinq à trente cigarettes par jour et qui avait l'habitude de faire toujours sortir la fumée par le nez. Je ne crois pas aller trop loin en affirmant que là se trouve l'origine de son affection. Le résultat de l'opération prouve que l'obstacle à l'écoulement du kyste lacrymal se trouvait juste à l'embouchure du canal nasal : c'était la muqueuse nasale hypertrophiée, et le canal ne présentait pas de sténose. De plus, des deux côtés, l'affection était absolument identique, ce qui fait supposer une cause commune. Le cas me paraît donc assez clair, et je crois qu'il présente suffisamment d'intérêt pour être publié.

SOCIÉTÉ AUTRICHIENNE D'OTOLOGIE

Séance du 26 mai 1902.

M. Politzer montre des **moulages de pavillons d'oreilles,** représentant des cicatrices vicieuses par périchondrite, de l'herpès du lobule et un cas d'épithélioma guéri.

M. Alexander. — **Septicémie otitique dans le cours d'une otite moyenne aiguë. Perforation du toit de l'antre, méningite. Mort.**

Femme d'une trentaine d'années, ayant eu, il y a quinze jours, mal aux oreilles et, à la suite, un écoulement purulent du côté droit. Vient consulter pour une sensibilité très vive à la pression de la mastoïde gauche. Le conduit auditif droit est rempli d'un pus fétide; impossible de voir le tympan tellement les parois sont enflammées; quant à l'oreille gauche, on ne nous dit rien sur l'aspect du tympan; en tout cas, et d'après l'examen fonctionnel, l'oreille moyenne devait être prise. Il y a une légère hyperthermie. On fait coucher la malade au lit et on lui fait des enveloppements humides au sous-acétate d'alumine; en l'espace de quelques jours tout rentre en ordre, et, la température étant redevenue normale, la malade quitte l'hôpital. Huit jours après, elle revient de nouveau avec les mêmes symptômes, il y a en plus de l'œdème rétro-auriculaire et des douleurs de tête, toujours du côté gauche. Rien de pathologique dans la sphère des nerfs craniens; le fond d'œil est normal; la percussion du crâne ne provoque de la douleur nulle part.

Le jour après, trépanation de la mastoïde. On tombe de suite sur une collection sous-corticale. L'antre mis à nu, on s'aperçoit que le toit est à moitié nécrosé; on le résèque jusqu'à arriver sur de l'os sain. Un autre abcès est ouvert vers la pointe de l'apophyse. Le sinus latéral ne paraît pas atteint.

Le jour post-opératoire et les jours suivants, la malade a des vomissements répétés; elle accuse de la céphalée. La nuit, le sommeil est agité; il y a du subdélire et de l'aphonie; la température remonte à 38° et à 40°. La ponction du sinus reste négative; la ponction lombaire ne ramène pas de liquide. Les symptômes de méningite s'accusent de plus en plus nettement, et le cinquième jour la malade meurt dans le coma.

Autopsie. — Infiltration purulente des méninges de la base et de l'hémisphère gauche; néphrite aiguë parenchymateuse; le sang ainsi que le pus recueillis dans l'oreille et sur les méninges contient du streptocoque à l'état de pureté. Le labyrinthe, le sinus latéral, le bulbe de la jugulaire ne présentent rien de particulier. Le toit de l'antre est perforé, ainsi qu'on avait déjà pu s'en rendre compte à l'opération, mais la dure-mère avoisinante est absolument normale, à part une légère injection. La fissure pétro-squameuse est nettement visible avec son prolongement dural. Le sinus pétro-squameux se prolonge dans la fosse moyenne sous la forme d'une veine de la largeur de $1^{mm}50$; il ne contient cependant pas de pus. Fissure et sinus pétro-squameux se voient avec la même netteté à droite; à part cela, rien d'anormal de ce côté.

Il s'agit donc ici d'une otite aiguë non perforative, se compliquant de mastoïdite dès les premiers jours. Les douleurs se calment vite par un traitement approprié (peut-être l'abcès de la pointe s'est-il vidé par l'antre), puis reprenant de plus belle avec en plus une céphalée intense. C'est en ce moment que le toit de l'antre a dû se perforer et que les méninges se sont infectées, bien qu'on ne voie pas trop comment, la dure-mère avoisinante ayant été trouvée presque normale. On ne s'explique pas très bien non plus cette septicémie foudroyante sans qu'il y ait la moindre lésion du côté du sinus et du bulbe de la jugulaire ou de la coque osseuse qui les entoure. Peut-être la persistance du sinus pétro-squameux y a-t-elle été pour quelque chose; on sait qu'il passe tout près du toit de l'antre, qui, dans le cas donné, était profondément atteint; l'infection a donc pu passer par là dans les veines méningées et la grande circulation. Ainsi s'expliqueraient facilement et la méningite généralisée et l'empoisonnement du sang. L'observation d'Alexander serait alors à rapprocher des faits analogues rapportés autrefois par Cheatle et Cleveland (voir nouvelle édition du *Traité* de Politzer, p. 495).

Autre point à noter. Devant l'invasion si brusque de la méningite juste le jour après l'intervention, on ne peut se défaire de l'impression que la trépanation n'en ait au moins hâté l'éclosion; ce qui, certes, ne veut pas dire qu'en présence des mêmes symptômes il ne faudrait pas opérer de peur de provoquer une méningite par ébranlement de la tête; loin de là, si on était intervenu quelques jours plus tôt, on aurait probablement pu éviter la nécrose du toit de l'antre.

M. Hammerschlag. — **La surdi-mutité et ses différentes formes.**

La classification de la surdi-mutité en une forme congénitale et une forme acquise date d'une époque où l'étude anatomo-pathologique de l'affection était encore peu avancée; lui attribuer donc — comme certains seraient tentés de le faire aujourd'hui — une valeur quelconque basée sur des recherches nécropsiques serait une erreur d'autant plus grande : 1° il y a des cas, comme ceux de Katz et Haïke, où la surdi-mutité acquise date de la vie fœtale; 2° il y a des cas de surdi-mutité congénitale où les symptômes n'apparaissent qu'après la naissance, dans les premières années; on n'a qu'à se rappeler la surdi-mutité par syphilis héréditaire; 3° il y a enfin la forme endémique, — cette surdi-mutité spéciale aux pays à goitre et qui n'est qu'un des nombreux symptômes de la dégénérescence crétinoïde, — qui ne peut rentrer dans la classification donnée.

Aussi vous proposerai-je une classification, non plus basée sur les seuls antécédents comme auparavant, et qui pouvaient être trompeurs vu que les parents se trompaient souvent sur le moment de l'apparition de la surdi-mutité, mais ayant une raison d'être un peu plus scientifique en ce sens qu'elle s'appuie sur des données étiologiques.

Je la diviserai donc en une forme due à des lésions locales et une forme constitutionnelle.

La surdi-mutité par lésions locales est toujours acquise; elle peut l'être après la naissance ou pendant la vie fœtale.

La surdi-mutité constitutionnelle qui n'est qu'une des localisations d'une anomalie constitutionnelle de l'individu, comprend deux sous-groupes : 1° la forme endémique; 2° la forme sporadique. Dans ce dernier groupe, je relèverai surtout la surdi-mutité dégénérative (consanguinité, hérédité, etc).

M. Alt craint que la classification de M. Hammerschlag n'augmente encore la confusion et il cite plusieurs cas qui ne peuvent rentrer dans aucun des deux groupes.

M. Alexander discute la valeur de l'observation de M. Haïke. Qui sait si l'enfant, dans le cas où il aurait vécu, serait resté sourd et muet? D'un autre côté, les lésions microscopiques du nerf acoustique pouvaient tenir à la macération cadavérique.

La nouvelle classification est certainement plus scientifique que l'autre, mais ne pourrait être rigoureusement établie qu'à la salle d'autopsie, d'où son peu de valeur au point de vue pratique et pédagogique.

Il y a peut-être une autre raison encore pour garder l'ancienne. Il se

peut que la même maladie s'extériorise différemment, suivant qu'elle attaque l'oreille interne avant ou après la naissance, c'est-à-dire avant ou après le fonctionnement physiologique de l'organe. Les organes des sens se développeraient, d'après certains auteurs, indépendamment des centres et ce n'est qu'après la naissance que les connexions avec ces dernières s'établiraient; alors seulement les lésions périphériques pourraient retentir sur les centres et inversement.

M. Hammerschlag. — Je répondrai au Dr Alt que la mutité verbale et la surdité psychique qu'il me dit ne pouvoir faire entrer dans ma classification n'ont rien à faire avec la surdi-mutité; à la rigueur on pourrait peut-être les classer dans la forme dégénérative, puisqu'on a trouvé — et les statistiques publiées en font foi — que l'idiotie se rencontre fréquemment dans les familles entachées de surdi-mutité.

Le Dr Alexander a raison de dire que la classification que je propose aujourd'hui est avant tout une classification étiologique et anatomo-pathologique; il est vrai aussi que la symptomatologie des différentes formes n'est pas encore complètement établie; cependant, nous arrivèrons, je l'espère, par l'étude de symptômes secondaires, à pouvoir distinguer les formes endémiques, dégénératives et hérédo-syphilitiques. Je lui rappellerai aussi que je ne me suis pas basé sur le seul cas de Haïke pour prétendre — et ici tout le monde sera d'accord avec moi, même en dehors de toute observation concluante — qu'il y a des surdi-mutités acquises pendant la vie intra-utérine. (*Monats. f. Ohrenheilh.*, n° 9, t. XXXVI.)

Dr Bertemes.

REVUE GÉNÉRALE ET ANALYSES

BOUCHE ET PHARYNX BUCCAL

Étude comparée de quelques variétés d'abcès d'origine dentaire, par le Dr Toubert, de Paris.

Parmi les abcès dentaires, il est des types intéressants soit par leur évolution clinique, soit par leur pathogénie. Au premier rang, il convient de citer :

1° *Suppurations péridentaires.* — La forme classique la plus fréquente est l'abcès alvéolaire banal. Une autre variété est représentée par la périostite extensive ou phlegmoneuse à point de départ uni ou pluri-dentaire. Il est encore des formes cliniques que l'on peut appeler types aberrants. Le premier est l'abcès alvéolo-nasal, c'est-à-dire alvéolaire et nasal à la fois, et qui ne s'observe guère que sur les incisives ou la canine supérieure. M. Moure a signalé l'ostéo-

périostite suppurée de la canine, qui pouvait en imposer pour une sinusite d'origine dentaire. Comme variété spéciale d'abcès dentaire, il convient de citer l'abcès palatin médian; enfin, l'ostéite étendue de la voûte palatine, avec fistules buccale et nasale et séquestre nasal.

2° *Suppurations à distance.* — Au premier rang est l'adénite, qui peut être sous ou rétro-maxillaire. Compliquée de périadénite, elle évolue sur le phlegmon et l'abcès ganglionnaire. La gingivite serait l'intermédiaire obligatoire entre la carie dentaire et l'adénite. Il convient de signaler les adénites geniennes, dont l'étude est indispensable pour éclairer la pathogénie de certaines lésions d'origine dentaire, et surtout pour diriger le traitement, qui s'adressera, dans certains cas, non pas au ganglion mais au foyer infectieux.

Les formes graves extensives des infections d'origine dentaire sont des complications rares dont l'étude appartient à la chirurgie générale. (*La Parole*, n° 3, mars 1902.)

Dr Mercier Bellevue.

Sur le traitement de l'angine de Vincent et la stomatite ulcéro-membraneuse, par le Dr H. Malherbe.

En 1898, Bernheim établit nettement la flore bactérienne dans l'angine et la stomatite ulcéro-membraneuse, et, depuis cette époque, ces deux affections sont rangées sous le nom d'angine de Vincent.

Les tonsilles sont généralement envahies et se recouvrent d'un exsudat blanchâtre donnant à l'haleine une fétidité énorme. Dans une deuxième phase, sous cette pseudo-membrane se creuse un ulcère anfractueux simulant d'autant mieux le chancre syphilitique qu'il s'accompagne de dysphagie et d'engorgement ganglionnaire.

La confusion est assez fréquente et fut faite dans deux observations que donne l'auteur. La première se rapporte à un jeune homme de trente ans qui, au niveau de l'avant-dernière grosse molaire, dans la rigole gingivale, présenta une nodosité saillante de la grosseur d'une noisette, et creusée d'une excavation recouverte d'un magma grisâtre. Ha-

leine fétide; du côté malade, gros ganglion enflammé. Le malade a subi le traitement spécifique sans aucune amélioration. Après avoir examiné le malade et constaté que le ganglion, douloureux à la pression, n'est pas l'adénite dure, souvent multiple, mobile et surtout indolore du chancre syphilitique, l'auteur fait le diagnostic de stomatite ulcéro-membraneuse. Le traitement spécial amena rapidement la guérison.

La deuxième observation a trait à un soldat de vingt-trois ans qui, après usage d'une brosse à dents suspecte, vit se former à la face interne de la joue droite une ulcération recouverte d'un enduit jaunâtre et saignant très facilement. Le diagnostic de syphilis fut porté tout d'abord; mais, après examen bactériologique, on modifia et porta le diagnostic de stomatite ulcéro-membraneuse. Le plus souvent, la recherche du bacille fusiforme lèvera tous les doutes, cependant on n'oubliera pas que l'angine de Vincent peut exister en même temps que des accidents syphilitiques secondaires; il ne faut pas compter sur le traitement spécifique pour trancher la question, il ne fait que la compliquer.

Pour guérir l'angine de Vincent, l'auteur se sert du traitement de Taupin. Voici en quoi la méthode consiste : on recouvre une tige de bois d'un morceau de ouate hydrophile. On imbibe ce tampon d'ouate d'eau bouillie et l'on frotte les ulcères avec ce simple appareil enduit de poudre de chlorure de chaux. La bouche est lavée à l'eau bouillie aseptisée avec une solution de résorcine ou de borate de soude. Les malades ainsi traités guérissent toujours très rapidement; l'auteur recommande cette méthode aussi simple qu'efficace. (*Gaz. méd. de Nantes*, n° 35, juin 1902.)

Dr Mercier Bellevue.

Lymphome diffus pharyngo-laryngé, par M. Castex.

L'auteur publie cette observation intéressante, d'abord parce que l'existence du lymphadénome est rare à ce niveau, ensuite à cause des bons effets obtenus par les injections médicamenteuses sous-cutanées. Il s'agit d'un cas de lymphadénome envahissant l'amygdale linguale, l'amygdale pa-

latine droite, la glande sublinguale droite et une partie du larynx. Sous l'influence des injections de bibromhydrate de quinine alternant avec celles de cacodylate de soude, les tumeurs intérieures se sont arrêtées dans leur développement, les adénopathies ont diminué, la respiration est devenue plus facile, l'amaigrissement s'est arrêté aussi; l'examen histologique a montré qu'il s'agissait d'un lymphadénome pur. (*Bull. d'oto-rhino-laryngol.*, juin 1902.)

Dr Mercier Bellevue.

De la résonance des sons vocaux; du rôle du voile du palais dans la voix de fausset, par M. Gellé.

Au point de vue de la nasalité, suivant que le voile du palais ouvre ou ferme l'isthme pharyngo-nasal, les fosses nasales subissent ou non le retentissement sonore, et les paroles sont ou non nasales. Au point de vue de la résonance, on peut dire que la vibration de l'air intra-nasal ne fait pas défaut, même dans l'émission des voyelles pures; l'air nasal est agité de mouvements fréquents et de vibrations sonores inconscientes pendant la phonation. L'auteur a étudié ces mouvements au moyen du manomètre à eau adapté à une narine, l'autre tenue close, et en a conclu que : 1° dans la respiration calme, l'air peut circuler par le nez et par la bouche; 2° dans la phonation, dès que l'expiration se colore du son d'une voyelle la voie nasale se ferme aussitôt; 3° l'expiration peut être nasale, la bouche close; 4° souvent les voies nasales et buccales sont ouvertes successivement. Ces changements de direction du courant sonore sont réglés par les mouvements du voile du palais. L'intensité de l'effort de phonation coïncide plutôt avec la fermeture des voies nasales et avec les plus courtes ascensions du voile; avec les sons nasaux, c'est tout à fait l'inverse.

Dans la phonation, les cavités de la face se mettent à l'unisson des sons émis, même quand il n'existe aucune communication entre les voies nasales et buccales; c'est par le voile, organe musculo-membraneux intermédiaire, que cette propagation a lieu. L'auteur signale les diverses altérations des sons vocaux qu'on observe à la suite des angines dans les affections du naso-pharynx, altérations qui trahis-

sent l'existence de lésions des fosses nasales, de l'isthme pharyngo-nasal ou du voile du palais. Le voile du palais joue dans le chant et dans le langage articulé un rôle des plus importants; sa tension produit des variations très sensibles dans la résonance des sons vocaux. Par des expériences, l'auteur démontre que dans le langage articulé toutes les cavités aériennes retentissent d'une façon fort inégale pour chacun des sons de la parole.

Rôle du voile du palais dans la voix de fausset. — Dans la voix de tête, le voile du palais se contracte violemment et perd la conductibilité habituelle aux membranes tendues : ainsi se trouve arrêté le son vocal dans sa propagation aux cavités nasales quand il est émis en voix de tête. Il convient d'ajouter encore à cette surtension du voile la contraction énergique des muscles staphylins qui empêchent le passage du courant sonore. L'auteur a pu, grâce à des expériences personnelles, démontrer que la conductibilité des masses musculaires pour les sons est nettement diminuée et d'une quantité très sensible par leur contraction. Toutes ces conditions favorisent l'isolement des cavités nasales pour la voix de tête. L'auteur a utilisé les effets de la contraction des muscles pour la ventilation de la caisse du tympan au moment de l'émission de *i* suraigu. (*Bull. de laryngo-oto-rhinol.*, juin 1902.) Dr Mercier Bellevue.

Angine due au bacillus megaterium, par M. H. Vincent.

Il s'agit d'une angine apparue chez un jeune soldat de vingt-deux ans, entré au Val-de-Grâce,, le 27 janvier 1901, pour une gastralgie de nature hystérique. Ce malade se plaignit un matin de douleurs à la gorge, s'étant sans doute refroidi deux jours auparavant. A l'examen, les amygdales sont rouges; la droite est recouverte d'un enduit blanchâtre, adhérent, d'une consistance molle, aminci par endroits. Pas d'adénite. Etat général bon. Pas de température. L'enduit amygdalien disparut au bout de trois jours, sous l'influence de gargarismes phéniqués.

Examiné au microscope, cet exsudat parut constitué exclusivement par de gros bâtonnets, à extrémités arron-

dies, réunis parfois bout à bout. Ce bacille fut coloré par la méthode de Gramm; quelques-uns prenaient mal la coloration par la thionine ou le liquide de Ziehl dilués. A côté des bacilles fortement teintés, il en était d'autres qui demeuraient pâles, déformés, à protoplasma inégalement renflé, présentant, en un mot, l'aspect dégénéré des formes d'involution. On observait aussi quelques microcoques; l'ensemencement de cet exsudat sur gélose, sérum et gélatine donna lieu à d'innombrables colonies, presque exclusivement composées de gros bacilles. Pas de bacille de Lœffler.

Le bacille, isolé à l'état de pureté et ensemencé, produisit tous les caractères morphologiques et les réactions de culture du *bacillus megaterium;* il mesurait environ 10 à 15 μ de long. Inoculé à divers animaux, à la dose de 2 centimètres cubes, dans le périchondre du cobaye, la culture de ce bouillon amena un peu de fièvre, de la dyspnée et un abattement marqué; mais l'animal se rétablit quelque temps après. L'inoculation sur la muqueuse de certains animaux est restée sans résultat.

L'auteur rapproche de ce fait, qu'il pense être unique, un cas à peu près analogue, signalé par M. Thiry, de Nancy, qui, à l'autopsie de suppliciés, faite aussitôt après la mort, trouva sur les amygdales un enduit blanchâtre formé par le même bacille.

On voit par ce qui précède que s'il faut arriver à faire le diagnostic des angines par la bactériologie, on aura bientôt créé un nombre considérable de ces entités morbides, dont l'allure clinique sera difficile à établir et, par conséquent, le diagnostic objectif impossible à faire. (*Presse méd.*, 26 juill. 1902, n° 60.)

Les angines à bacilles de Friedlander, par MM. Nicolle et Hébert.

Il s'agit d'une jeune fille âgée d'une douzaine d'années, se plaignant, le 16 mai 1901, d'un léger picotement à la gorge; le père, médecin, pratique l'examen et découvre une plaque blanchâtre, d'aspect diphtéritique, sur l'amygdale droite. Le lendemain, un autre confrère trouve une véritable fausse membrane ayant 6 à 7 centimètres de haut sur 4 à 5

de large; elle adhère assez intimement à la muqueuse sous-jacente, qui saigne lorsqu'on parvient à la détacher. Pas de fièvre, pas d'éruption; appétit excellent. En présence de cette situation, on diagnostique une angine due au pneumobacille, diagnostic confirmé par l'examen bactériologique. La fausse membrane a duré plusieurs semaines, sans s'étendre, sans s'accompagner d'autre phénomène morbide, puis elle a disparu.

Toutefois, il y a lieu de se demander s'il est toujours possible, rien qu'avec l'examen bactériologique, de faire le diagnostic d'un état morbide pseudo-membraneux ou autre de l'arrière-gorge. En effet, on trouve dans cette région tous les bacilles et surtout ceux que l'on cherche, en particulier dans les cas où il existe une inflammation avec exsudat. (*Rev. méd. de Normandie*, 25 juillet 1902, p. 326.)

NEZ ET PHARYNX NASAL

Les voies respiratoires supérieures chez les enfants des écoles *(Die oberen Luftwege bei Schulkindern)*, par le Dr FRANKENBERGER, de Prague.

Les recherches statistiques sur les enfants des écoles paraissent être à l'ordre du jour en ce moment en Allemagne; en voici qui compléteraient parfaitement celles publiées dernièrement par Ostmann dans les *Archiv für Ohrenheilkunde*, et où l'audition seule avait été envisagée d'une façon spéciale.

Le pourcentage global des lésions découvertes est de 68 0/0 sur un ensemble de 4,777 enfants examinés; proportion qui, soit dit en passant, peut être mise en regard des 25 à 30 0/0 de lésions auriculaires trouvées par Ostmann.

I. LÉSIONS NASALES. — a) *Déviation.* — Elles furent notées dans 13,2 0/0 des cas. On sait qu'on ne les trouve qu'à partir de la deuxième dentition, une fois que la disproportion entre le cadre osseux qui enserre la cloison et la cloison elle-même commencent à se montrer et à aller en progressant; les faits de cloisons déviées chez des enfants plus jeunes rapportés par Zukerkandl, Anton et d'autres n'étant, en somme, que des exceptions. Aussi la proportion,

qui était de 9 0/0 pour les enfants de six ans, est de 17,50 0/0 pour les enfants de dix-sept ans et augmente de 1 0/0 presque par année d'âge. Pour ce qui est de leur pathogénie, Frankenberger ne croit pas beaucoup à l'influence du traumatisme ou du rachitisme (Rothi), pas plus, d'ailleurs, qu'à celle de l'hypertrophie des cornets, qui agirait par excès de pression unilatérale (Baumgarten); pour lui, il n'admet que le mécanisme invoqué plus haut.

b) *Crêtes et épines de la cloison* (13,3 0/0). — Beaucoup plus rares que les déviations vers l'âge de six ou sept ans, elles deviennent, par contre, bien plus fréquentes que ces dernières à treize ou à quatorze ans; ce qui tient peut-être à ce que les crêtes ne sont que l'expression d'une accumulation exagérée de matériaux constructifs sur une seule et même place (articulation voméro-chondrale), accumulation qui, naturellement, est d'autant plus forte que l'enfant avance en âge, tandis que les déviations, étant dues à de simples effets mécaniques, se montrent dès que le manque de place se fait sentir, c'est-à-dire tout de suite après la deuxième dentition.

e) *Hypertrophie du cornet inférieur* (11,3 0/0). — Frankenberger considère comme hypertrophie des cornets non pas seulement celles qui seraient opérables à l'anse, mais toutes celles qui en imposeraient par leur boursouflement et seraient dépressibles à la sonde sans toutefois se rétracter après.

d) *Ozène.* — L'ozène vrai, c'est-à-dire la rhinite atrophique fétide, n'a été observée qu'une seule fois. Dans les 28 autres cas (8 garçons et 20 filles), il y avait atrophie des cornets, largeur anormale de la fosse nasale, accumulation de croûtes sur le plancher, mais rien de l'odeur caractéristique de l'ozène. J'avoue que je n'ai pas très bien compris en quoi cette faible proportion d'ozéneux chez l'enfant appuyait la théorie de Zaufal sur la pathogénie de l'ozène, comme le prétend l'auteur.

II. Bouche. — a) *Amygdales palatines.* — Par hypertrophie des amygdales, Frankenberger comprend toute amygdale faisant saillie en dehors des piliers. L'hypertrophie

bilatérale fut observée chez 26 0/0, et l'hypertrophie unilatérale chez 8 0/0 des enfants examinés; chiffres qui expliquent l'importance qu'attache Frankenberger à cette lésion, en raison surtout de la surface d'absorption plus grande que présentent ces amygdales hypertrophiées à toutes les infections.

b) *Voûte palatine.* — La voûte ogivale n'a été observée que chez cinquante-trois enfants en tout.

III. Pharynx. — a) *Pharyngite granuleuse* (11,76 0/0).

b) *Végétations adénoïdes.* — L'hypertrophie de la troisième amygdale a naturellement attiré l'attention spéciale de l'auteur.

La rhinoscopie postérieure n'a pu être faite dans un cinquième des cas faute de temps, et les enfants se montrant trop effrayés par le toucher naso-pharyngien, on n'a pu songer à utiliser ce précieux moyen de diagnostic.

Le pourcentage de 32,9 0/0 semble, de prime abord, exagéré, surtout si on le compare à ceux donnés par Mayer, Kafemann et Stangenberg (7 0/0 à peu près), mais il s'explique facilement. Frankenberger y fait, en effet, entrer même ces légères hypertrophies n'allant que jusqu'aux bords choanaux ou n'en couvrant que la partie tout à fait supérieure; en ne tenant compte que des cas où au moins le quart de l'ouverture choanale était obstrué, il arrive au chiffre plus modeste de 4,2 0/0. (Il nous semble que ce dernier chiffre est, par contre, trop faible; rappelons que le miroir ne donne qu'une image imparfaite de la hauteur du paquet de végétations, et souvent le toucher seul peut nous renseigner exactement.)

b) *Hyperplasies combinées.* — Hyperplasie des amygdales seule, 584; pharyngite granuleuse seule, 144; hypertrophie de l'amygdale pharyngée seule, 532; amygdales et pharyngite granuleuse, 22; amygdales et végétations, 509; végétations et pharyngite granuleuse, 38; végétations, pharyngite granuleuse et amygdales, 133.

c) *Végétations et voûte palatine ogivale.* — Il est de notion courante qu'il y a des relations de cause à effet entre les végétations et l'enfoncement de la voûte. Il paraît qu'il faut

en rabattre. Ainsi Fränkel a trouvé la voûte ogivale aussi souvent chez les enfants sains que chez les enfants adénoïdiens (cité par Haag. *Archiv f. Laryngol.*, 1899; IX, H. 1); Siebenmann (*Münch. med. Wochens.*, 1897) la rattache à la leptoprosopie (face allongée, nez aminci, fosses nasales peu spacieuses, l'angle du maxillaire inférieur très ouvert). Quant à Frankenberger, il a noté la voûte ogivale sur 53 enfants, dont 32 adénoïdiens, 8 indemnes et 13 où la rhinoscopie postérieure n'a pas pu être pratiquée. Sur les 32, il y en avait 21 où l'hypertrophie était si peu prononcée qu'elle n'allait que jusqu'au bord choanal. Il paraît donc établi que, contrairement à l'opinion classique, la voûte ogivale n'est pas due à la sténose des voies respiratoires supérieures.

d) *Végétations et conditions sociales.* — Les recherches entreprises à ce sujet n'ont rien donné de bien net; on ne voit, d'ailleurs, pas bien pourquoi un enfant pauvre soit plus exposé qu'un enfant riche.

e) *Végétations et progrès à l'école.* — On connaît l'influence souvent incontestable du curettage du naso-pharynx sur l'intelligence de l'enfant; il faut dire, cependant, qu'on voit aussi des adénoïdiens qui sont loin d'être des cancres.

Voici les résultats auxquels est arrivé Frankenberger, en ne tenant compte que des cas où l'hypertrophie était assez prononcée pour pouvoir gêner la respiration nasale :

Note	*très bien,*	661	enfants,	2,5 o/o	adénoïdiens.
—	*bien,*	1,119	—	4,2 o/o	—
—	*assez bien,*	1,177	—	3,9 o/o	—
—	*passable,*	569	—	4,2 o/o	—
—	*mal,*	118	—	5 o/o	—

A remarquer que les enfants des écoles de Prague sont plutôt bons travailleurs et qu'on y distribue peu de mauvaises notes, ce qui n'enlève, d'ailleurs, rien au fait que les végétations sont le plus fréquentes chez les mauvais élèves.

IV. Oreille. — La surdité (le degré n'en a pas été relevé) a été observée chez 6,37 0/0 des garçons et 3,58 0/0 des filles; la surdité bilatérale est aussi fréquente que la surdité unilatérale.

Classés d'après les notes données, les enfants se répartissent de la façon suivante :

Note *très bien,*	2,67 o/o	de sourds.
— *bien,*	5,13 o/o	—
— *assez bien,*	5,20 o/o	—
— *passable,*	6,76 o/o	—
— *mal,*	10,65 o/o	—

L'influence de l'affaiblissement de l'audition est indéniable; l'enfant n'entendant pas écoute peu et ne travaille pas.

Sur 141 enfants adénoïdiens, l'audition avait souffert 26 fois, ce qui fait une proportion de 18 0/0, trois fois autant que chez les enfants pris en bloc. Voici leur classement, d'après les notes :

Note *très bien,*	29,4 o/o	de sourds.
— *bien,*	12,7 o/o	—
— *assez bien,*	21,7 o/o	—
— *passable,*	12 o/o	—
— *mal,*	33 o/o	—

D'où il faudrait conclure que, s'il y a une certaine relation entre l'état du naso-pharynx et les progrès que l'enfant fait à l'école, elle ne tient pas à la surdité concomitante; peut-être les végétations et l'aprosexie nasale de Guye ne sont-elles que l'expression d'un mauvais état général, retentissant autant sur l'anneau de Waldeyer que sur l'intelligence (Gottstein et Kayser). (*Monats. f. Ohrenheilk.*, 20 juin 1902.)

Dr Bertemes.

Traitement opératoire des kystes paradentaires du maxillaire supérieur, par MM. Jacques et Bertemès.

La guérison de ces productions ne peut être obtenue que par l'extirpation totale de la poche, membrane épithéliale parfaitement différenciée; malheureusement, ce procédé détruit bien le néoplasme, mais laisse à sa place une cavité dont il faut à tout prix débarrasser le malade. Certains auteurs ont eu l'idée de restituer au sinus ce qui lui avait été enlevé, en abattant la cloison kysto-sinusienne et en transformant la loge osseuse désinfectée du kyste en

une annexe, bientôt normalement tapissée, de la cavité highmorienne. Ce procédé, préconisé par Moure, amenait le plus souvent la cure radicale de la tumeur enkystée. Mais il est des cas où la tumeur a de la tendance à envahir non plus l'antre d'Highmore, mais la joue, la voûte palatine ou le plancher nasal. L'opération sera alors de toute opportunité, et la cavité osseuse du kyste sera annexée non plus au sinus, mais à la fosse nasale. C'est ce que firent les auteurs dans deux interventions : l'une pour kyste uniloculaire suppuré de l'incisive latérale, l'autre pour un kyste paradentaire antérieur, sans lésions dentaires apparentes.

La guérison fut obtenue, dans le premier cas, par le drainage nasal, et dans le second par l'ouverture de la fosse canine, complétée par le drainage nasal. (*Bull. de laryngo-oto-rhinol.*, juin 1902.) Dr Mercier Bellevue.

La rhino-pharyngologie dans la pratique journalière, par le Dr A. Malherbe.

Les tumeurs des fosses nasales sont bénignes ou malignes; les premières sont les plus fréquentes.

Les polypes muqueux ou myxomes sont une affection de l'âge adulte, consécutive à une inflammation répétée de la muqueuse nasale : coryza chronique, rhinite hypertrophique. Leur siège est variable, mais on les rencontre très rarement sur la cloison ou dans le méat supérieur. Ils sont pauvres en vaisseaux et en filets nerveux, et leur pédicule est surtout formé de tissu conjonctif.

Les tumeurs siègent sur la queue des cornets, au pourtour des choanes, et prennent alors le nom de polypes rétro-nasaux ou de fibro-myxomes. Au début, les symptômes sont ceux du coryza chronique, puis la respiration est gênée, l'odorat disparaît, et il en résulte un catarrhe tubaire. Le diagnostic est généralement facile à simple vue, surtout si les polypes ne sont pas trop haut; le toucher au stylet permettra, dans ce cas, de constater leur présence et d'apprécier leur volume. La rhinoscopie postérieure nous permettra de reconnaître les polypes rétro-nasaux. On ne confondra pas le myxome avec une hypertrophie du cornet infé-

rieur, avec une déviation de la cloison ou un corps étranger des fosses nasales. L'examen histologique des parties enlevées permettra de poser le diagnostic de tumeur maligne. Les fibromes naso-pharyngiens n'ont ni la forme, ni l'aspect, ni la consistance du myxome. On n'oubliera pas que les myxomes peuvent déterminer des troubles du côté de la tête, du côté de l'appareil respiratoire.

Le traitement des polypes muqueux relève de la chirurgie: leur ablation sera toujours pratiquée sous le contrôle de la vue et à l'aide du serre-nœud ou anse froide, bien supérieur aux pinces. Pour arrêter l'hémorragie consécutive, l'auteur préconise l'injection chaude ou le tampon imbibé d'eau oxygénée; d'après lui, l'adrénaline ne produirait qu'une action passagère, suivie d'hémorragies secondaires souvent fort ennuyeuses.

Une seule séance ne suffit souvent pas à enlever toutes les tumeurs situées dans la fosse nasale. Pour éviter les récidives, l'auteur s'est bien trouvé de la cautérisation au galvano des pédicules du néoplasme. Si les polypes sont petits et nombreux, l'auteur conseille l'opération de Rouge. Les polypes rétro-nasaux seront, suivant les cas, opérés par la voie nasale ou par la voie buccale; les polypes sinusaux seront traités en même temps que la sinusite.

Les papillomes seront grattés avec la curette ou enlevés à l'aide du serre-nœud à froid, puis on cautérisera au galvano..

Même traitement pour les adénomes.

Les angiomes seront détruits à l'aide du couteau galvanique ou attaqués par l'électrolyse.

L'ostéome est plus souvent facile à détacher de la muqueuse et à arracher à l'aide d'un davier.

Les enchondromes sont justiciables du traitement appliqué aux déviations de la cloison. On les enlèvera par morcellement, à l'aide de la rugine tranchante.

Les tumeurs malignes comprennent les sarcomes, des épithéliomes, des épithélio-sarcomes.

Si la tumeur est petite, elle sera enlevée par les voies naturelles au bistouri ou à l'anse galvanique. Si elle est étendue et diffuse, l'auteur conseille l'opération préliminaire de

Rouge, qui donne un jour très large. Si besoin est, on réséquera les portions osseuses envahies. (*Bull. méd.*, n° 51, 25 juin 1902.) Dr Mercier Bellevue.

LARYNX ET TRACHÉE

Pachydermie et carcinome avec des remarques sur le développement et le diagnostic microscopique du carcinome, par le professeur Frænkel, de Berlin.

Cet important travail s'appuie sur deux observations. La première se rapporte à un homme qui présentait, en mars 1897, les symptômes d'une pachydermie. Celle-ci parut s'améliorer sous l'influence de l'iode; mais, en juillet, la tumeur augmenta de volume et sembla pénétrer dans les tissus. Un fragment examiné donna des prolongements épithéliaux atypiques suspects, et indiqua une extirpation endolaryngée. Celle-ci ayant été suivie de récidive, les fragments examinés donnèrent alors des coupes non douteuses de carcinome avec des flots épithéliaux et de nombreuses perles. La laryngo-fissure, pratiquée par Hahn, fut couronnée d'un plein succès, et, à la date du 15 mars 1902, soit quatre ans et demi après l'intervention, l'opéré est en excellente santé et possède une voix parfaite. Les coupes pratiquées dans la corde vocale enlevée donnent des flots isolés profondément dans le tissu conjonctif.

La seconde observation est plus intéressante encore. Elle concerne le conseiller de santé Dr Kraft. Cet éminent confrère présentait, à la fin de juillet 1900, un nodule gros comme une lentille, sous le tiers moyen de la corde vocale droite. Cette grosseur causait de la raucité et des lancements dans la gorge depuis avril. Croyant avoir affaire à de la pachydermie diffuse, Fränkel prescrivit la teinture d'iode à la dose d'une goutte le matin dans un peu d'eau salée. A la fin de septembre, en présence de l'augmentation de la tumeur, un fragment fut enlevé et donna les signes manifestes du carcinome (prolongements dichotomisés de l'épithélium, flots et perles profondément enfoncés dans le tissu conjonctif). Quatorze jours après la laryngo-fissure, pratiquée par le professeur Glück, le malade venait revoir Fränkel avec une voix au moins aussi bonne qu'avant

l'opération. Malheureusement, l'opéré succomba en mars 1902, à la suite de l'ablation d'un carcinome primaire du côlon. C'est donc un nouvel exemple d'une personne atteinte à la fois de deux cancers différents.

L'autopsie, pratiquée par le professeur von Hansemann, fit reconnaître entre autres choses l'absence complète de récidive au larynx, et la nature cartilagineuse de plusieurs élevures qui s'étaient produites dans la cicatrice. Mais l'intérêt de ce cas résulte surtout de l'examen microscopique de la pièce enlevée au cours de la laryngotomie. Cette corde vocale fut débitée par Alexander en 453 coupes portées sur 51 objectifs. On peut suivre sur cette magnifique série, dont les échantillons caractéristiques sont reproduits dans le travail de Fränkel, toutes les altérations de la muqueuse, depuis le début de la pachydermie jusqu'au carcinome le plus caractéristique.

Passant à l'évolution de ces deux cas, l'auteur reconnaît que, dans le premier, la marche clinique suffisait pour affirmer la malignité. Celle-ci n'a pas été la résultante de la première intervention, car la récidive s'est faite trop vite et le premier examen microscopique était déjà fortement suspect. Dans le second cas, au contraire, c'était principalement l'examen microscopique qui devait indiquer la marche à suivre. A ce sujet, Fränkel rappelle comment Müller, Virchow, Waldeyer, Friedländer, et von Hansemann se sont efforcés d'établir les signes caractéristiques de la malignité d'une tumeur. Malheureusement l'examen critique de tous les caractères démontre qu'il n'y a pas, anatomo-pathologiquement, un signe pathognomonique qui nous permette de dire à l'examen : ceci est un cancer. Cependant il est des cas obscurs où nous devons recourir à ce moyen de diagnostic qui, souvent plus vite que les autres méthodes, nous donnera une ligne de conduite.

Les signes qui rendent le diagnostic de carcinome probable sont : les prolongements épithéliaux atypiques qui s'enfoncent profondément dans le tissu conjonctif en se divisant et qui montrent une structure irrégulière; l'absence des cellules basales rendant la frontière indistincte vis-à-vis

du derme muqueux; ensuite les amas de cellules simulant des cellules géantes et les perles épithéliales. Si ces signes sont réunis, la probabilité est presque une certitude. Celle-ci devient évidente quand on trouve des îlots épithéliaux atypiques qui ne sont plus en rapport avec la surface.

L'avenir nous réserve peut-être des caractères spécifiques, soit sous le rapport de mytoses asymétriques, soit sous celui de microbes spécifiques.

Un point important est de ne pas enlever un fragment trop superficiel. Un épaississement épithélial qui reste bien limité du côté du tissu conjonctif au moyen de cellules basales nettes doit plutôt être considéré comme papillome. Pour un œil exercé, l'image du carcinome a quelque chose de caractéristique difficile à retenir. Si nous voulons exprimer la différence entre une machine et un être animé, nous rencontrons de grandes difficultés et cependant nous la reconnaissons à première vue. Ainsi il nous sera parfois possible d'affirmer le diagnostic de carcinome, sans pouvoir bien justifier notre manière de voir. (*Archiv f. Laryngol. und Rhinol.*, Band XIII, 1er juillet 1902.) Dr A. Capart fils.

Hémiplégie combinée du larynx et du voile du palais du même côté avec parésie concomitante du sterno-mastoïdien et du trapèze, par M. Fournier.

L'auteur rapporte le cas d'un malade, âgé de quarante ans, qui, sans ressentir le moindre malaise, sans perte de connaissance, vit sa voix se voiler, en même temps qu'il éprouva une gêne pour avaler, se moucher et parler; les liquides revenaient par le nez; plus tard, survint une toux coqueluchoïde, quinteuse, avec sensation d'étouffement; à ces différents symptômes s'ajoutèrent des vomissements, des vertiges et des sifflements d'oreilles, mais rien du côté de la vue.

En regardant l'arrière-gorge, on constata une hémiplégie du voile du palais, facile à apprécier par la traction que subissait cet organe du côté qui n'était pas atteint. A l'examen laryngoscopique, la corde vocale droite se trouvait en position médiane, cadavérique, selon l'auteur. La respiration est facile, la voix est enrouée, bitonale, la sensibilité nor-

male. L'olfaction et la sensibilité gustative ne sont point altérées, mais l'audition est diminuée du côté droit, car la montre n'est entendue qu'au contact. Le malade avoue, du reste, avoir été soigné déjà, depuis plusieurs années, pour une affection d'oreilles. A l'examen électrique des différents muscles, on constate que le sterno-mastoïdien et le trapèze réagissent moins à droite qu'à gauche; le sterno-mastoïdien présente même un léger degré d'atrophie. L'épreuve aux rayons X reste négative.

A l'examen ophtalmoscopique, pratiqué par le Dr Mazet, on constate une atrophie grise, temporale, des papilles du nerf acoustique, surtout prononcée à droite. Pas de dyscromatopsie; pas de troubles de l'accommodation. Après avoir envisagé diverses hypothèses étiologiques, l'auteur pense qu'il doit s'agir de lésions tertiaires, peut-être même de tabès fruste, à cause de la perte des réflexes rotuliens. La malade est mise au traitement iodique à la dose de 6 grammes par jour. Un mois et demi après l'application de cette médication, les troubles de la voix avaient disparu, ainsi que toute trace de paralysie. (*Marseille méd.*, 15 juillet 1902.)

OREILLES.

Quelques recettes populaires de l'otiatrie au XVIIe siècle, par M. Pasquier.

L'auteur a recueilli dans les ouvrages du XVIIe siècle les différentes recettes d'otiatrie, qui n'ont rien de scientifique et qui étaient surtout destinées à ceux qui ne pouvaient se payer le luxe d'une consultation médicale.

Ces moyens empiriques s'adressent la plupart à la surdité, d'autres au bruit d'oreilles, d'autres aux personnes qui ont les oreilles obstruées; les uns ont la propriété de faire sortir un corps étranger de l'oreille; d'autres de calmer les douleurs et le tintement d'oreilles; d'autres agissent contre les douleurs d'oreilles, la surdité, la boue, les vers ou l'eau qui seraient entrés dans les oreilles.

Cette médecine populaire, qui se transmettait de génération en génération, était simple et avait recours surtout aux plantes, aux animaux ou aux liquides que l'on pouvait toujours facilement se procurer.

Citons au hasard : le jus d'oignon, l'eau-de-vie, jus de chou, romarin, le frêne, les œufs de fourmi, thym, huile de poireaux, huile d'amandes, le suc de cyclamen, fiente de pigeon, etc. (*Bull. d'oto-rhino-laryngol.*, 30 mars 1902.)

Dr MERCIER BELLEVUE.

Recherches statistiques sur les causes et les époques de la surdité accidentelle infantile, par M. BOYER.

Ces recherches, rigoureusement exactes, montrent que la proportion de sourds-muets congénitaux est à peu près égale à celle des sourds-muets par cause accidentelle; cependant, M. Castex prétend que la surdité congénitale serait plus fréquente. La méningite, les convulsions, la fièvre typhoïde, les traumatismes seraient les causes les plus fréquentes de surdité. (*Bull. d'oto-rhino-laryngol.*, 30 mars 1902.)

Dr MERCIER BELLEVUE.

Thrombo-phlébite du sinus latéral; ligature de la jugulaire; curettage du sinus; guérison, par M. A. COLLINET.

L'observation est intéressante, d'abord parce que la phlébite s'est développée à la suite d'une otite aiguë, ce qui est rare; ensuite parce que le développement de l'infection veineuse n'a pas été enrayé, malgré une trépanation mastoïdienne très large. Après la première intervention, la température s'est maintenue aux environs de 38 degrés, et c'est quatre jours après que les accidents de septicémie ont fait leur apparition bruyante. La propagation a dû se faire par contiguïté; il n'existait pas d'abcès extra-dure-mérien, mais il y avait un point d'ostéite avec une petite fongosité juste au niveau du coude du sinus, à l'insertion de la tente du cervelet; l'auteur croit que cette minime lésion a suffi pour entraîner une altération de la paroi sinusienne et, ensuite, la phlébite. Le sinus n'a été mis à nu que sur une étendue de 3 centimètres, ce qui a permis à la curette de dépasser la thrombose par en haut; par en bas, il est probable que tous les caillots n'ont pas été extirpés, car la ligature de la jugulaire n'a pas permis de s'en assurer. L'auteur croit que la ligature de la jugulaire n'était pas indispensable; il reconnaît cependant que, sans elle, il n'eût

pas osé ouvrir et nettoyer le sinus, dans la crainte d'une embolie. Le malade a été opéré quarante-huit heures après le début des accidents septiques graves. C'est probablement par la rapidité de l'intervention que la guérison a été simple et rapide. (*Bull. d'oto-rhino-laryngol.*, juin 1902.)

Dr Mercier Bellevue.

Procédé d'anesthésie locale pour l'extraction des polypes de l'oreille, par M. Frey.

Les attouchements à la cocaïne ne produisant qu'une anesthésie incomplète, l'auteur a eu l'idée d'injecter dans le polype qu'il veut extraire de l'oreille 1 centimètre cube d'une solution de cocaïne à 5 0/0; le liquide pénètre dans la tumeur et jusque dans ses racines, au niveau desquelles se produit la douleur au moment de l'extirpation. La tumeur augmente de volume, ce qui en facilite l'extraction et, au bout d'une à deux minutes, l'extirpation peut être pratiquée sans que le malade éprouve la moindre douleur, et sans jamais être incommodé par l'injection de cocaïne, extraite en même temps que la tumeur. (*Bull. méd.*, n° 53, 2 juillet 1902.)

Dr Mercier Bellevue.

VARIA

De la thyroïdectomie dans les thyroïdites suppurées aiguës, par M. Delore.

L'auteur fait ressortir la nécessité de pareille intervention dans les thyroïdites rebelles aux incisions et au drainage, et en rapporte une observation concernant une femme de trente-six ans qui, malgré les pansements et le drainage, dut subir, le dixième jour, l'énucléation d'un noyau goitreux rétro-sternal.

L'auteur conclut : lorsque l'incision ne calme pas rapidement la fièvre, ne tarit pas la suppuration, le chirurgien ne devra pas hésiter à pratiquer une strumectomie, même en pleine période fébrile, qui seule pourra tarir certaines suppurations rebelles rétro-sternales. (*Lyon méd.*, 29 juillet 1902.)

Dr Mercier Bellevue.

Bordeaux. — Impr. D. Gounouilhou, rue Guiraude, 11.

23e ANNÉE. N° 52. 27 DÉCEMBRE 1902.

REVUE HEBDOMADAIRE
DE
LARYNGOLOGIE, D'OTOLOGIE
ET DE RHINOLOGIE

SUR DEUX CAS D'ABCÈS PÉRILARYNGIENS[1]

Par le Dr G. DUPOND, de Bordeaux.

Les abcès du larynx ont toujours existé, mais on n'est véritablement fixé sur leur existence que depuis le commencement de ce siècle. C'est une affection qui ne se rencontre pas très fréquemment. Aussi ayant eu l'occasion, à quelques jours d'intervalle, d'observer deux cas d'abcès périlaryngiens, nous avons cru bon de les publier parce qu'ils présentent certaines particularités intéressantes au point de vue de leur étiologie et de leur pathogénie.

Observation I. — Jean D..., âgé de vingt-neuf ans, exerçant la profession de manœuvre, se présente le 10 février 1902 à la clinique laryngologique de la Faculté de médecine (service du Dr Moure) parce que depuis quelques jours il éprouve des picotements dans la gorge et de la gêne pour avaler les aliments.

Antécédents héréditaires. — Son père et sa mère sont encore vivants et jouissent d'une bonne santé.

Antécédents personnels. — Le sujet ne se rappelle pas avoir fait de maladie grave : il se porte généralement assez bien. L'hiver, cependant, il s'enrhume facilement : il a eu plusieurs bronchites avec toux persistante. Le malade est pâle et paraît fatigué. La voix est légèrement enrouée. Il raconte que, depuis quinze jours, il ressent des picotements dans la gorge et qu'il éprouve de la douleur surtout pour avaler les liquides.

Sur le côté gauche du cou, au niveau de la région carotidienne,

1. Travail reçu le 9 décembre 1902.

existe un abcès froid ouvert avec légère suppuration. Cet abcès date de plusieurs mois, mais ne semble pas incommoder beaucoup le sujet, qui a pu continuer son rude métier de manœuvre.

A l'examen laryngoscopique, on constate, dans la région correspondant au sinus piriforme gauche, la présence d'une saillie rouge, lisse, arrondie, refoulant le repli ary-épiglottique ainsi que l'épiglotte qui sont tous les deux infiltrés. On porte le diagnostic d'abcès pérylaryngien et on décide de l'ouvrir immédiatement.

Après un badigeonnage avec une solution d'adrénaline au 1/1,000 et avec une solution de cocaïne au 1/10, M. Moure procède à l'ouverture de l'abcès avec le galvanocautère. L'anesthésie a été complète, il ne s'est point écoulé de sang, mais une quantité considérable de pus épais crémeux.

L'abcès froid qui existe sur le côté gauche du cou paraît communiquer avec l'abcès du sinus piriforme. En effet, la pression exercée au niveau de la région carotidienne gauche fait sourdre du pus de la cavité abcédée du sinus.

Le malade se trouve immédiatement soulagé. On recueille du pus pour le soumettre à l'examen bactériologique. On prescrit un gargarisme.

11 février. — A l'examen laryngoscopique, on n'aperçoit pas de pus. Le gonflement a notablement diminué. Le malade avale beaucoup plus fabilement.

14 février. — L'amélioration continue : il ne reste plus qu'un peu d'infiltration de la région.

A l'examen bactériologique, on n'a pas trouvé de bacille de Koch dans le pus, qui présente tous les caractères histologiques du pus d'un abcès froid.

Pas d'actinomyces non plus. Nombreux microcoques.

17 février. — Le malade va bien. L'infiltration a disparu, mais il existe encore de la rougeur du repli aryténo-épiglottique et des cordes vocales.

Attouchement à la glycérine phéniquée.

6 mars. — Le malade revient et on constate dans son larynx une poussée très nette de laryngite bacillaire. Pulvérisations cocaïno-morphinées.

10 mars. — Même traitement.

Depuis, le malade n'a pas reparu.

Chez ce malade, il s'agissait d'un abcès présentant, fait assez rare et qui mérite d'être signalé, tous les caractères d'un abcès froid, ainsi que l'a démontré l'examen histolo-

gique. L'agent infectieux, parti de la région carotidienne, a suivi la gaine cellulaire des vaisseaux du cou pour pénétrer jusqu'au larynx, s'arrêter dans la zone périlaryngée, pourvue de tissu cellulaire sous-muqueux lâche et abondant, et devenir le point de départ d'une collection purulente. Comme il arrive toujours dans la formation des abcès de cette nature, la lésion a évolué assez lentement et sans réaction bien vive. La fièvre a fait défaut et le sujet a simplement éprouvé un certain malaise, des picotements dans la gorge et de la dysphagie. Tous ces symptômes se seraient probablement aggravés au bout de quelque temps si l'issue donnée au pus n'était venue apporter un soulagement immédiat et amener une guérison rapide. Il se peut que chez ce malade prédisposé, l'abcès du larynx ait été le coup de fouet donné à une tuberculose latente et ayant eu pour résultat de provoquer une poussée aiguë de laryngite bacillaire.

Obs. II. — Gustave F..., employé de commerce, se présente le 20 février 1902 à la clinique de la Faculté de médecine (service du Dr Moure) parce que depuis dix jours il a été obligé de cesser tout travail par suite de la gêne et de la vive douleur qu'il éprouve à la déglutition.

Il y a trois ans, le malade a eu trois abcès dentaires sur le rebord du maxillaire inférieur du côté droit. Ces abcès, occasionnés par des dents gâtées qu'il a fait arracher, avaient été incisés et guéris rapidement dans l'espace de quatre ou cinq jours.

Depuis, le malade a souffert quelquefois des dents, mais n'a pas eu d'abcès.

C'est le 10 février au soir que le malade a été obligé d'abandonner ses occupations; mais, depuis quatre ou cinq jours il se sentait déjà gêné pour avaler et éprouvait de légères douleurs dans la région sous-maxillaire du côté droit. De ce même côté le malade avait une dent carriée qui le faisait un peu souffrir.

A partir du 10, les douleurs ont augmenté d'intensité, en même temps qu'il se produisait un gonflement assez considérable de la région sous-maxillaire et sus-hyoïdienne.

Le médecin traitant fit alors une application de sangsues qui n'amena aucun soulagement. Le gonflement et l'empâtement de

le région ne diminuent pas; les douleurs éprouvées par le malade étaient très vives; il ne pouvait plus rien avaler.

Le *15*, le médecin en pressant sur la partie tuméfiée fit sourdre du pus par la dernière grosse molaire, qui était cariée.

Cataplasme et pommade belladonée sur la région. Le malade crache du pus, son état est stationnaire; et continuant à souffrir beaucoup sans éprouver d'amélioration, il se décide à venir à la consultation de la clinique le 20 février.

Cet homme présente un état général plutôt médiocre; son teint est pâle, terreux; il a le facies d'un individu profondément infecté.

Il existe dans la région sous-maxillaire du côté droit une tuméfaction rénitente sans changement de coloration à la peau, mais très douloureuse au toucher. En pressant sur la tumeur, on fait sourdre du pus grisâtre par l'alvéole de la dernière grosse molaire droite.

A l'examen laryngoscopique, on aperçoit une tuméfaction rouge occupant le côté droit de la base de la langue dans le repli glosso-épiglottique. Le sinus piriforme est également rouge et infiltré.

Ce même jour on procède à l'avulsion de la dent.

Quarante-huit heures après, le pertuis alvéolaire étant fermé, on voit, à l'aide du miroir laryngien, sourdre du pus au niveau de la portion la plus externe du repli glosso-épiglottique droit. En pressant sur la tuméfaction sous-maxillaire, le pus sort en abondance et s'écoule dans la fosse aryténo-épiglottique.

Samedi 22 février. — L'état général semble un peu meilleur, mais le malade désire rentrer à l'hôpital. On lui prescrit un gargarisme phéniqué : sur la région tuméfiée, cataplasmes et onguent belladoné.

Lundi 24 février. — Le sujet se trouve un peu mieux, bien qu'il crache encore beaucoup de pus; il a pu avaler du potage, des œufs, de la crème. La tuméfaction a diminué, mais on trouve une partie indurée du côté du plancher de la bouche.

Mardi 25. — Même état; la région sous-maxillaire est toujours indurée et offre une dureté ligneuse. Le malade crache toujours du pus. En présence de cet état persistant et craignant des accidents septiques, M. le Dr Moure croit utile de faire une incision et de placer un drain dans la région sous-maxillaire. Ce qui est fait de suite sous chloroforme.

Une incision profonde est pratiquée, mais il ne s'écoule pas de pus; par l'ouverture, le doigt pénètre jusque sous le plancher de la bouche; la cavité est bourrée à la gaze iodoformée; le tout recouvert d'un pansement humide.

Dans l'après-midi, le malade a craché moins de pus.

Mercredi 26. — Le pansement externe enlevé, on constate qu'il ne renferme pas de pus; le malade continue à moins cracher de matières purulentes.

Jeudi 27. — On enlève la mèche de gaze iodoformée et on la remplace par un drain.

Le sujet ne crache plus de pus, mais est encore gêné pour avaler; l'état général est bon.

Vendredi 28. — Même état. Le pansement est souillé de pus. La pression, surtout au-dessous de l'incision, fait sourdre un pus épais, fétide.

Après une injection d'eau phéniquée dans la plaie, le drain est nettoyé et remis en place avec un nouveau pansement.

1er mars. — L'amélioration est notable; la déglutition est devenue plus facile.

L'examen laryngoscopique montre le côté de l'épiglotte faisant corps avec la base de la langue par suite de l'infiltration qui persiste encore.

Avec le doigt on constate qu'il existe encore de l'infiltration du plancher de la bouche.

Le pansement contient encore du pus, mais moins fétide. La pression ne fait pas sourdre de pus par l'ouverture de la plaie. L'induration de la région sous-maxillaire a beaucoup diminué, c'est plutôt de la rénitence.

Injection d'eau oxygénée dans la cavité; pansement sec.

2 mars. — Le mieux s'accentue. Peu de pus au pansement. Le malade est de moins en moins gêné pour avaler.

Injection d'eau oxygénée. Pansement sec.

3 mars. — Le pansement ne contient presque pas de pus. Le malade a pu manger un peu de poulet et de viande; déglutition presque normale; même traitement.

4 mars. — Même état. La tuméfaction et l'induration ont considérablement diminué. Même traitement.

5 mars. — L'amélioration continue. Le malade peut manger facilement sans gêne ni douleur. Même traitement.

6 mars. — L'induration tend à disparaître, il n'existe plus de douleur à la pression. Même traitement.

7 mars. — Suppression du drain. Même traitement.

8 mars. — Même état.

10 mars. — L'induration sous-maxillaire a complètement disparu. Il reste une partie indurée sur le côté droit du larynx. L'état général est excellent. La plaie est presque comblée.

14 mars. — Suppression du pansement. Le malade va bien.

17 mars. — La plaie opératoire est complètement fermée. Il existe encore un petit point d'induration.

Chez ce second malade, bien qu'il s'agisse d'une phlegmasie aiguë, nous n'avons pas rencontré ce début brusque, avec réactions violentes, que l'on trouve généralement dans les abcès du larynx et que tous les auteurs ont signalé. Dans ce cas, l'origine des phénomènes morbides a été tout à fait différente de celle observée chez le premier sujet. La carie dentaire a servi de porte d'entrée aux germes infectieux qui, partis de l'alvéole en suivant la voie lymphatique, sont venus provoquer un phlegmon dans la région sus-hyoïdienne et déterminer en même temps la formation d'une collection purulente dans la région périlaryngée droite. Les symptômes observés ont été beaucoup plus accentués que chez le premier malade. Nous trouvons ici de la fièvre, avec de très légers accès de dyspnée pendant la nuit, une dysphagie beaucoup plus intense et surtout un état général beaucoup plus gravement atteint.

Dans ce cas, nous n'avons pas cru devoir procéder immédiatement à l'ouverture de l'abcès périlaryngien comme chez le premier malade.

Il était permis de penser que la dent une fois enlevée, le drainage pourrait se faire par l'alvéole. Il n'en a rien été, et l'abcès s'est ouvert spontanément.

L'incision profonde pratiquée hâtivement dans la région sous-maxillaire est venue arrêter l'évolution d'un phlegmon qui, abandonné à lui-même, aurait pu avoir des suites funestes pour le malade. L'amélioration notable survenue aussitôt après l'intervention et la guérison qui a suivi le prouvent suffisamment.

Nos deux malades ont présenté des symptômes à peu près identiques, mais beaucoup plus marqués chez le second que chez le premier; cela s'explique par la nature même de la

lésion : abcès froid dans le premier cas, phlegmasie aiguë dans le second. Chez tous les deux la maladie a débuté par la douleur, des picotements et surtout de la dysphagie, mais la dypsnée a fait défaut contrairement à ce que l'on observe généralement. La dysphagie, qui a été le symptôme dominant, était occasionnée par le bol alimentaire qui éprouvait une certaine difficulté à traverser la portion laryngienne du pharynx par suite de l'infiltration et de la tuméfaction de la partie postérieure des replis aryténo-épiglottiques au niveau de la région aryténoïdienne.

Les troubles vocaux n'ont pas été bien remarquables. Chez le premier, la voix était enrouée; chez le second, elle était plutôt affaiblie et voilée. Ces troubles s'expliquent par l'infiltration des replis aryténo-épiglottiques et surtout par la tuméfaction des gouttières pharyngo-laryngées qui font ainsi obstacle aux mouvements des cordes vocales.

L'absence de dyspnée chez nos deux sujets tient au siège périlaryngé de l'abcès et à l'unilatéralité de la lésion.

Dans le cas de lésion double, nous pensons que, tout à fait au début de l'affection, les troubles respiratoires doivent également être peu sensibles, tandis que la dysphagie est le symptôme dominant. Ce n'est que plus tard, la maladie progressant et la dysphagie étant absolue, que les accès dyspnéiques intenses font leur apparition.

Généralement, les abcès du larynx n'évoluent pas toujours d'une façon aussi bénigne que chez nos deux sujets. En effet, chez l'un l'abcès s'est ouvert spontanément et chez l'autre on a pu donner issue au pus avant toute complication. Il arrive que dans les cas graves la mort peut survenir au bout de quarante-huit heures par asphyxie croissante et parfois d'une façon inattendue, même après trachéotomie.

L'abcès du larynx ne présente pas de grandes difficultés de diagnostic. L'examen laryngoscopique pratiqué avec attention permettra d'éviter les erreurs.

L'œdème de la glotte présente beaucoup d'analogie avec

l'abcès du larynx, mais sa marche est plus rapide et le larynx est atteint dans toutes ses parties.

La laryngite striduleuse est une maladie de l'enfance, elle se manifeste par des phénomènes bruyants et passagers. Dans le croup, on rencontre des fausses membranes soit dans l'arrière-gorge, soit dans les expectorations ; il n'existe pas de dysphagie et la voix est plus ou moins complètement éteinte : on pourra donc aisément ne pas confondre l'abcès du larynx avec ces deux affections.

Avec un minutieux examen, il sera facile de différencier l'abcès rétro-pharyngien de l'abcès périlaryngien. Le miroir donnera des renseignements suffisants sur le siège et le volume de la tumeur. D'après Masséi[1], une laryngite phlegmoneuse peut être facilement prise pour une laryngite érysipélateuse. Pour distinguer ces deux affections, il faut se rappeler la brusque invasion de l'érysipèle, les frissons violents du début et la température élevée. Dans ce cas, le miroir laryngoscopique rendra de grands services pour établir le diagnostic.

Nous ne faisons que mentionner comme mode d'exploration, mais pour le rejeter absolument, le toucher digital ; c'est un moyen très infidèle et qui fait courir aux malades des dangers pouvant amener leur mort immédiate.

Nos deux observations montrent que le pronostic de cette affection ne doit pas toujours être regardé comme fatal, ainsi que le rapportent certains auteurs : il faut donc admettre qu'il existe des formes atténuées, à évolution plus lente, et d'autres plus intenses, à marche plus rapide et contre lesquelles toute intervention est nulle et sans effet.

En présence d'un abcès du larynx, quelle conduite doit-on tenir ? Au début, on peut avoir recours aux antiphlogistiques et aux révulsifs : nous voyons que chez notre second malade ces moyens ont été employés sans grand succès. Les vomitifs,

1. Congrès de Berlin, août 1890.

recommandés par certains médecins, doivent être absolument proscrits parce qu'ils peuvent amener une aggravation dans l'état du sujet et même provoquer des accès d'asphyxie pouvant entraîner un dénouement fatal.

En face d'une collection purulente formée dans les tissus périlaryngiens et sur la situation de laquelle l'examen laryngoscopique nous aura fourni des renseignements exacts, l'indication formelle sera de donner issue au pus dans le plus bref délai. Pour cette intervention, il faudra bien se garder d'employer les lancettes laryngiennes de formes différentes imaginées dans ce but, parce qu'elles sont d'un usage dangereux. Le plus souvent, l'ouverture pratiquée n'est pas suffisante et se referme trop vite. Nous pensons que l'instrument de choix dans cette circonstance est le galvanocautère : avec lui, pas d'hémorragie à craindre; de plus, les lèvres de la plaie restant béantes plusieurs jours, le pus peut s'écouler librement hors de la cavité abcédée au fur et à mesure de sa production.

Si, malgré tous les moyens employés, il y a des symptômes menaçants d'asphyxie, il ne restera d'autre ressource au médecin que de pratiquer la trachéotomie. C'est un procédé qu'il ne devra pas dédaigner, car c'est le seul qui lui restera pour essayer de sauver la vie du malade.

INDEX BIBLIOGRAPHIQUE

Chauffard. — Laryngite phlegmoneuse aiguë (*Bull. de la Soc. anatom.*, 7 juin 1881).

Dudefoy. — Étude sur le phlegmon infectieux pharyngo-laryngé (Thèse de Paris, 1893).

Goix. — Contribution à l'étude de la laryngite phlegmoneuse aiguë. Des abcès rétro-laryngés primitifs (Thèse de Paris, 1882).

Janicot. — Contribution à l'étude des abcès du larynx (Thèse de Paris, 1879).

Josserand. — Abcès rétro-laryngé aigu à pneumocoques, compliqué de pneumonie (*Province méd.*, 1890, n° 33).

Mandelstamm. — Contribution à l'étude des abcès rétro-laryngés primitifs (Thèse de Paris, 1891).

Masséi. — Phlegmon aigu infectieux du pharynx et du larynx (Congrès de Berlin, août 1890, *in Mercredi med.*, 27 août 1890).

Merklen. — Phlegmon infectieux du pharynx et du larynx (abcès rétro-larynges primitifs) (*Bull. et mém. de la Soc. méd. des hôpit. de Paris*, 1900).

Moure. — Leçons sur les maladies du larynx.

REVUE GÉNÉRALE ET ANALYSES

BOUCHE ET PHARYNX BUCCAL

Glossite exfoliatrice marginée ambulante, par M. Beurmann.

Beurmann appelle ainsi, à cause de sa mobilité, une exfoliation des papilles linguales siégeant sur les bords de la langue. Darier dit que, pour lui, la cause de la maladie reste incertaine. Renaut remarque que la glossite exfoliatrice se montre presque exclusivement chez les arthritiques, et qu'elle est souvent d'une extrême fixité : même chez un syphilitique, le traitement spécifique de cette affection reste sans résultat. M. Barthélemy ne croit pas à la contagiosité de l'affection, que l'on rencontre surtout chez les arthritiques et chez les gens atteints d'affections gastro-intestinales. M. Jullien ne croit pas qu'il existe un traitement spécifique de cette affection et croit qu'il faut tenir compte des fermentations anormales du tube digestif. M. Jacques a vu survenir de la glossite exfoliatrice chez une enfant soumise au traitement ioduré. M. Brocq dit que la mobilité est le caractère principal de la maladie; la longue durée de la maladie et l'indolence des lésions en sont d'autres très importants. (*Bull. méd.*, n° 58, juillet 1902.) Dr Mercier Bellevue.

Un cas de noma, par M. Gaillard et Mlle Francillon.

Ces auteurs rapportent l'observation d'une jeune fille de vingt ans, présentant sur la face interne de la joue gauche une plaque gangréneuse, ainsi que des ulcérations des gencives et de la muqueuse des lèvres; elle a les dents serrées; la salivation est abondante, fétide; il existe de l'œdème de la face, mais pas d'engorgement parotidien; pas de tuméfaction des ganglions sous-maxillaires. La température est de 37°,4. Diarrhée fétide. Pas d'albuminurie. Etat général mauvais.

Sous l'influence de lavages à l'eau oxygénée et phéniquée et avec la solution de permanganate au deux millième la malade a complètement guéri.

L'examen bactériologique a démontré, comme il fallait s'y attendre, l'existence de nombreux bacilles, un peu de toutes les formes; l'inoculation à la souris est restée négative.

Toutefois, il y a lieu de se demander s'il ne s'est pas agi, dans ce cas, d'une simple stomatite ulcéro-membraneuse, qui aurait aussi bien guéri par le traitement au chlorate de potasse et un régime alcalin. Ce diagnostic serait d'autant plus plausible que la gangrène de la bouche est rare à cet âge, et que, généralement, les désordres qu'elle détermine sont beaucoup plus considérables. (Soc. méd. des hôpit., séance du 25 juillet 1902.)

CAVITÉS ACCESSOIRES

Considérations sur les fractures des sinus frontaux et sur leur traitement. Un cas de fracture esquilleuse des sinus frontaux compliquée d'anosmie, par le Dr ANNEQUIN.

A propos d'un cas de fracture esquilleuse des sinus frontaux compliquée d'anosmie, le médecin-inspecteur Annequin étudie ces fractures et leur traitement.

Par fracture des sinus, il n'entend que la fracture des parois antérieure et inférieure de ces cavités. Le traumatisme doit agir d'avant en arrière, de bas en haut ou tangentiellement. L'agent vulnérant doit être de petit volume. La face de pénétration ne doit pas être considérable.

Après avoir indiqué les causes d'infection à peu près fatales de ces fractures par suite de la disposition anatomique des sinus et de leurs rapports avec les fosses nasales, il entre dans la description des symptômes. Il signale l'épistaxis et l'emphysème. Il met en relief l'importance de la proximité du cerveau, des méninges et du sinus longitudinal. Les appareils de la vision et de l'olfaction peuvent aussi être intéressés, d'où névrite optique et anosmie. Un autre rapport important est l'articulation ethmoïdo-fronto-nasale. D'où, si le traumatisme est violent, irradiation des

fissures sur l'ethmoïde ou même télescopage de cet os. En raison de leur rigidité, les parois des sinus n'ont aucune tendance à se rapprocher, d'où fistules interminables, à moins de supprimer la cavité sinusale ou d'avoir un canal excréteur qui fonctionne bien. Ces fistules sont d'autant plus rebelles que la cavité sinusale sera plus grande. Or, rien n'est plus variable que son étendue et sa configuration. De toutes les anfractuosités normales des sinus frontaux, la plus dangereuse est celle du prolongement sus-orbitaire, ce qui rend compte de la gravité spéciale des traumatismes de l'angle supéro-interne de la voûte orbitaire.

Le diagnostic, selon l'auteur, n'est pas difficile : siège du traumatisme, épistaxis, issue de bulles d'air par la plaie, infiltration emphysémateuse de la racine du nez, etc. En cas de doute, recourir à la diaphanoscopie. En cas de fracture, les sinus sont obscurs. Le diagnostic le plus délicat est de savoir si la paroi postérieure a été atteinte, ce qui est à redouter surtout quand le traumatisme a porté sur l'angle interne de l'orbite. Il en résulte que les fractures des sinus frontaux méritent la plus sérieuse attention, tant au point de vue des accidents immédiats que des suites éloignées. Ce qu'il faut éviter, c'est l'infection du foyer de la fracture et la sinusite consécutive. Il faut réaliser l'asepsie, en la pratiquant directement à ciel ouvert, après avoir abrasé tous les cloisonnements et tous les diverticules, en supprimant, en un mot, la cavité. On applique ensuite la peau contre la paroi postérieure. Malheureusement, les résultats sont médiocres au point de vue esthétique.

Dans les cas où l'on ne peut intervenir aussi radicalement, il faut quand même débrider largement, enlever le sang, les débris osseux, les corps étrangers. Ne pas rapprocher les bords de la plaie, mais panser à ciel ouvert. A la suite de ces interventions incomplètes, on doit redouter les risques de rétention du pus et des complications cérébrales. Et souvent, en fin de compte, on sera forcé de recourir à l'opération de Luc-Ogston.

L'auteur cite ensuite son observation, celle d'un lieutenant de cavalerie, qui fut radicalement guéri en vingt-sept

jours. Quand le front était découvert, on apercevait, « au-dessus de la racine du nez, une dépression à grand axe horizontal occupant l'emplacement des bosses frontales inférieures et de la partie interne des rebords de l'arcade orbitaire ». Treize mois après l'accident, l'état de santé persistait excellent. (*Archiv. de méd. et de pharm. militaires*, août 1902.)

Dr KAUFMANN.

LARYNX ET TRACHÉE

Paralysie labio-glosso-laryngée apoplectiforme d'origine bulbaire, par le Dr ODDO.

Lorsque le malade se présenta à l'hôpital, il avait une paralysie de la langue, avec anesthésie complète; une paralysie du voile du palais rendant la déglutition impossible; une paralysie de la moitié inférieure de la face; une paralysie des membres, mais plus complète dans les membres inférieurs. Les troubles respiratoires et circulatoires sont assez accentués sans que, pour cela, le malade paraisse en souffrir sensiblement. L'intelligence est complète; l'état général assez bon, mais l'artério-sclérose très prononcée. Le malade est syphilitique et se livre depuis longtemps à des excès alcooliques et abus du tabac. Ce n'est pas la première fois qu'il se trouve subitement dans un état semblable à celui dans lequel il est maintenant. Sous l'influence du traitement spécifique, les troubles respiratoires et circulatoires se dissipent, mais la paralysie labio-glosso-laryngée reste stationnaire, ainsi que l'affaiblissement musculaire des membres. L'auteur élimine d'emblée le diagnostic de paralysie labio-glosso-laryngée progressive ainsi que celui de paralysie bulbaire amyosthénique, pour s'arrêter à celui de paralysie labio-glosso-laryngée apoplectiforme produite par une lésion en foyer siégeant au niveau du bulbe : c'est donc une paralysie bulbaire vraie. Se basant sur les symptômes nombreux qu'offre actuellement le malade, se basant surtout sur les antécédents et sur les attaques successives qu'il a eues, faisant ressortir toute la valeur des troubles cardiaques et respiratoires, de l'atrophie linguale, qui ont une très grave signification bulbaire, l'auteur croit que les

accidents qu'offre le malade sont dus à un caillot qui oblitérerait complètement la ou les vertébrales, ne remplissant qu'incomplètement le tronc de la basilaire dans sa partie inférieure.

L'origine artérielle de cette paralysie bulbaire est d'autant plus admissible que les raisons que présente le malade de faire de l'artérite sont nombreuses puisqu'il réunit l'artério-sclérose, l'alcoolisme et la syphilis. L'auteur croirait plutôt à une thrombose qu'à une embolie; la syphilis a, évidemment, une action prépondérante dans les accidents actuels, mais il ne faut pas oublier que le malade est un artério-scléreux avancé, ce qui assombrit le pronostic, car l'oblitération de l'artère peut se compléter d'un jour à l'autre. (*Marseille méd.*, janv. 1901.)

Dr Mercier Bellevue.

De la structure fonctionnelle des cordes vocales et des bandes ventriculaires *(Ueber die functionnelle Structur des wahren und falschen Stimmlippes)*, par M. J. Katzenstein.

Le trajet des fibres élastiques dans le cartilage triangulaire, au point d'insertion des cordes vocales sur le cartilage thyroïde, est le suivant : Après avoir formé dans la commissure antérieure des faisceaux épais en 8, ils passent dans les cellules du cartilage triangulaire en affectant la forme semi-lunaire d'une corde vocale à l'autre et envoient des prolongements perpendiculaires jusque dans les cellules cartilagineuses du thyroïde.

Sur la partie antérieure du cartilage triangulaire, les fibres élastiques sont de nouveau disposées en arcs de cercle et leurs prolongements longitudinaux se dirigent vers les parties latérales du cartilage thyroïde.

Lorsque les cordes vocales, sur le cartilage triangulaire, tirent et, par conséquent, s'allongent, les fibres de la dernière catégorie constituent un obstacle à l'allongement du cartilage triangulaire, les arcs forment un obstacle à sa dilatation.

Ce cartilage est donc capable d'empêcher les mouvements des cordes vocales dans le tiraillement et la tension, c'est-à-dire dans l'écartement des points terminaux des cordes

situées au niveau des cartilages thyroïde et aryténoïde et les mouvements d'abduction et d'adduction; on pourrait donc le désigner sous le nom d'apophyse vocale antérieure.

Les fibres élastiques de l'apophyse vocale postérieure situées sur les côtés latéraux du périchondre limitent les mouvements d'adduction des cordes vocales, celles qui occupent une situation médiate limitent les mouvements d'abduction.

En tirant sur la corde vocale, on voit la bande ventriculaire se tendre à son tour, la première renfermant le muscle vocal et sa partie supérieure, à trajet horizontal, se dirigeant vers le planche du ventricule et de là vers la bande ventriculaire. (*Archiv f. Anat. und Physiol.*, 1901.)

A. Rosenberg.

OREILLES

De l'absence du rhodane dans la sécrétion parotidienne comme valeur au point de vue du diagnostic et du pronostic dans les affections de l'oreille moyenne, par le Dr Baratoux.

A l'état normal, la parotide sécrète presque toujours du rhodane, mais quand l'innervation de cette glande est troublée, cette sécrétion peut faire défaut.

Le rhodane peut être décelé dans les réactions chimiques de la salive.

L'auteur rapporte et étudie surtout dans son article les expériences de Muck, Korner et Jurgens, d'après lesquelles il ne semble pas absolument établi que l'on puisse diagnostiquer la gravité d'une affection de l'oreille moyenne et savoir surtout le pronostic qu'elle comporte à l'aide de ce procédé. (*La Pratique méd.*, n° 7, juillet 1902.)

Traitement de l'otite moyenne chronique et de la sclérose tympanique par les eaux sulfurées sodiques hyperthermales, par le Dr Lajaunie.

Depuis 1898, l'auteur utilise les vapeurs hyperthermales dans les inflammations de la muqueuse de la trompe, qui envahissent si facilement la caisse. Pour augmenter la pression de ces vapeurs, une soufflerie aspirait, comprimait

et refoulait les vapeurs dans la trompe à l'aide d'une sonde d'Itard; enfin, en 1900, l'auteur imagina un appareil qu'il appela « vaporigène », grâce auquel il peut doser le médicament, l'employer sous des variétés très nombreuses et l'approprier à chaque cas. Les résultats obtenus sont des plus encourageants, et les observations publiées par l'auteur, les mesures acoumétriques prises avant et après le traitement rendent un compte exact des progrès accomplis. L'auteur se demande si la sclérose de l'oreille n'est pas la conséquence d'une poussée rhumatismale qui se ferait sur l'oreille moyenne et expliquerait les résultats obtenus par la valeur thérapeutique antirhumatismale et l'hyperthermalité des vapeurs sulfureuses. (*Bull. d'oto-rhino-laryngol.*, juin 1902.)

Dr Mercier Bellevue.

Otite moyenne purulente gauche; abcès extra-dural, par M. Agniel.

M. Agniel publie l'observation d'une fillette de quatre ans qui, à la suite d'une otite moyenne purulente surtout à gauche, ayant duré un an, eut des symptômes de mastoïdite que l'on n'opéra pas, et, quelques jours après, fut prise de céphalée, vomissements, douleurs dans les jambes et de la température. Lorsqu'elle entra à l'hôpital, l'enfant présentait un facies plombé, une langue sèche et une température dépassant 40°. Otorrhée du côté gauche, fistule au niveau de la mastoïde, ganglions tuméfiés et douloureux; dans la nuit, l'enfant entrait dans le coma et mourait six heures après. L'autopsie a montré le périoste décollé par une nappe de pus crémeux, verdâtre. Vu par sa face interne, le crâne offre un petit abcès occupant l'intérieur du sinus latéral; la dure-mère montre un abcès extra-dural, l'os se laisse facilement perforer par le stylet mousse, qui pénètre dans la caisse du tympan remplie de pus; enfin la veine jugulaire interne renferme un caillot adhérent seulement à sa partie supérieure. (*Lyon méd.*, n° 28, juillet 1902.)

Dr Mercier Bellevue.

Bordeaux. — Impr. G. Gounouilhou, rue Guiraude, 11.

TABLE DES MATIÈRES[1]

TOME XXII — Vol. II, 1902

Acoustique (*Nerf*).

Atrophie du — 523
Réaction galvanique du —, sa valeur au point de vue du diagnostic. 609

Amygdales

Ablation des — enchatonnées (note sur l'). **184**, 717
Adénome pur de l'—. 230
Dégénérescence angiomateuse des — palatines. 601
Diagnostic des ulcérations de l' — palatine. 717
Épithélioma de l'—. 137
Fossette sous-amygdalienne et abcès périamygdalien. 531
Hémorragie amygdalienne consécutive à un morcellement. . . **381**
Morcellement des — (note sur la technique du). **241**, 602
Papillome de l' — et du pilier postérieur (spécimen de). . . 260
Pathologie de l'amygdale linguale 117
Polymorphisme du chancre de l'— **651**
Sarcome de l'—. 139, 703
Tumeur myxomateuse de l'— palatine. **21**

Angine

— ou pharyngite granuleuse. . . 81
— de Vincent. 394
— de Vincent et la stomatite ulcéro-membraneuse. 735
— à bacilles de Friedlander (les). 570, 739
— prépéladique 628
— due au bacille megatérium . . 738

Aphonie

— et dyspnée spasmodique. . . 501
— spasmodique hystérique guérie par la suggestion et les exercices vocaux. **581**

Apophyse mastoïde

Abcès mastoïdiens sous-périostés guéris par simple incision. . . 236
Antrotomie chez un diabétique (à propos d'une). **513**
Cellulite mastoïdienne aberrante. 28
Diagnostic et traitement des mastoïdites (le). 388
Douche d'eau chaude dans le traitement abortif des inflammations de l'—. 439
Empyème post-scarlatineux de cellules squamo-mastoïdiennes antéro-supérieures. 199
Fièvre typhoïde compliquée de mastoïdite fongueuse et d'abcès cérébral (un cas de) 635
Fracture et nécrose de l'— par traumatisme. 655
Mastoïdite de Bezold (leptoméningite compliquant une). . . 17
Mastoïdite éburnée douloureuse; décortication; guérison. . . . 607
Mastoïdite après disparition et sans récidive de l'affection tympanique. 389

1. Les chiffres en *caractère gras* se rapportent aux travaux originaux parus dans la Revue hebdomadaire de laryngologie, d'otologie et de rhinologie; les chiffres *ordinaires*, aux analyses.

Bégaiement

Type insolite de — 76
— guéri à l'occasion d'une trachéotomie. 721

Bibliographie

Atlas manuel des maladies de l'oreille. 193
Intubation du larynx; instruments; technique; avantages. 507
Leçons sur les maladies de l'oreille. 679
Maladies de la voix. 79
Pathologie comparée du pharynx. 678
Suppurations du labyrinthe (des). 166
Traitement du goitre par les injections de teinture d'iode. . . 170
Traitement local dans les affections des voies respiratoires supérieures (quelques réflexions sur les principes du). 295

Bouche

Abcès d'origine dentaire (étude comparée de quelques variétés d') 734
Cancer du plancher de la — (du) 467
Chancres syphilitiques à localisations rares de la cavité buccale (étude sur les). 664
Fièvre aphteuse chez l'homme (la). 627
Kyste dermoïde sublingual (cas de). 165
Maladie de Werlhof (un cas de).. 293
Pemphigus (cas de).. 284
Pemphigus des muqueuses; forme aiguë et forme chronique récidivante 337
Respiration bucco-nasale est possible (la). 70
Traitement du muguet des nouveau-nés (note sur le). 172
Ulcération de la — due au bacille fusiforme 77

Cerveau

(Voir aussi Cervelet, Sinus veineux et Apophyse mastoïde)

Abcès sous-dural avec pachyméningite fongueuse 17
Abcès cérébral compliqué de leptoméningite basilaire et médullaire. 19
Abcès du cerveau d'origine otitique. 204
Abcès cérébral d'origine otique. 438
Abcès du —, sinusites frontales et ethmoïdales d'origine grippale. 632
Fièvre typhoïde compliquée de mastoïdite fongueuse et d'abcès du — (un cas de). 635
Hernie du — dans les interventions intra-craniennes dirigées contre les otites moyennes suppurées (de la). 636

Cervelet

(Voir Sinus veineux et Apophyse mastoïde)

Abcès otitique du — (contribution à l'étude de). 714

Cholestéatome

(Voir Temporal, Apophyse mastoïde)

Cholestéatome volumineux, opération, guérison, persistance du tympan. 29
Évidement pétro-mastoïdien pour — 46
Propagation d'un — au cerveau et dans le ventricule latéral. . 63
Volumineux — du temporal opéré et guéri. 608

Cloison du nez

Absence complète de la —. . . . 499
Angiosarcome de la — 119
Épaississement symétrique de la partie antéro-supérieure de la — 710
Tumeur tuberculeuse de la — . 323
Tumeur kystique de la — (cas de) 592
Ulcération de la — accompagnée de douleurs (cas d'). 265

Comptes rendus et Programmes des Sociétés

Académie de médecine de New-York, 22 juin 1902. 76

Association médicale américaine, LIIe réunion, juin 1902. . . . 385
Leeds and west riding medico-chirurgical society, 18 avril 1902 436
Société belge d'otologie, juin 1902. 17
Société autrichienne d'otologie, 24 février et 10 mars 1902. . . 42
Société autrichienne d'otologie, 28 avril 1902. 657
Société autrichienne d'otologie, 26 mai 1902. 731
Société danoise d'otologie, 23 novembre 1901 et 22 février 1902. 134.
Société danoise d'otologie, 22 mars et 26 avril 1902. 676
Société de laryngologie de Londres, 1er décembre 1901. 150 et 186
Société de laryngologie de Londres, 10 janvier 1902. 251
Société de laryngologie de Londres, 7 février 1902. 352
Société de laryngologie de Londres, 7 mars 1902. 556
Société de laryngologie de Londres, 11 avril 1902. 586
Société de laryngologie de Londres, 2 mai 1902. 702
Société de laryngologie de Berlin, 15 novembre 1901, 10 janvier, 7 février, 14 mars, 25 avril, 3 mai, 30 mai 1902. 281
Société de laryngologie de Berlin, 7 juin, 28 juin 1902. 326
Société clinique de Londres, 11 avril 1902. 412
Société médicale de New-Jersey, 134e Réunion, juin 1902. . . . 437
Société allemande d'otologie, XIe Congrès, mai 1902. 454
Société viennoise de laryngologie, 10 janvier, 7 février, 7 mars, 11 avril, 2 mai, 13 juin, 7 novembre, 5 décembre 1901, 9 janvier, 6 février 1902. 492
Société berlinoise d'otologie, 14 janvier 1902. 523
Société des médecins russes, VIIIe Congrès, janvier 1902. . 621
Société oto-laryngologique de Munich, 3 mars 1902. 655

Cordes vocales

Carcinome de la — droite. . . . 327
Contracture des — dans certaines positions médianes (de la). . . 58
Fibro-sarcome de la — droite (coupe microscopique d'un) . 259
Hématome de la — (un cas d'). . 558
Paralysie des — (cas de) 164, 191, 495, 499, 558, 599
Paralysie récurrentielle — . 497, 556
Structure fonctionnelle des — et des bandes ventriculaires. . . 766
Tumeur de la — (un cas de). . . 595

Cornet

Hypertrophie du — inférieur . . 329
Relations du cornet moyen avec les affections chroniques du — 385
Restauration des — atrophiés au moyen de la paraffine gaïaformée 29
Sarcome du — inférieur. 134
Tumeur tuberculeuse du cornet moyen (coupe d'une). 561

Corps étrangers
(Voir les différents organes)

Cou

Développement anormal des premier et second arcs branchiaux (un cas de) 163
Fistule cervicale borgne externe. 20
Hémorragie de la carotide (un cas d'). 202
Kystes hydatiques du — (des) . . 478
Origine de certains kystes du — (mode d'). 412

Diphtérie

Angines diphtériques malignes en 1901 et 1902 477
Causes de mort dans la — (sur quelques) 542
Diphtérie chez les épileptiques (la) 364
Obstruction et l'expulsion des tubes laryngés dans le croup et sur les moyens de prévenir ces accidents (considérations sur l') 445
Prophylaxie de la — par les injections préventives de sérum (la) 475

Rapports entre la — et les affections auriculaires (contribution à l'étude des). 638
Traitement du croup et de la — (clinique sur le) 397

ÉPIGLOTTE

Ablation de l'épiglotte pour affection tuberculeuse (cas d'). . . 711
Anomalie de l' —. 655
Épithélioma de la région glosso-épiglottique 137
Épithélioma de l' — (un cas de l'). 164
Épithélioma tubulé de l' — . . . 689

ETHMOÏDE

Périthélium de la muqueuse ethmoïdale (un cas de) 85
Tumeurs malignes primitives de l' — (traitement des) 401

FOSSES NASALES
(Voir aussi NEZ)

Apophyse uniforme avec les cellules ethmoïdales et le méat moyen (rapports de l') 481
Atrésie choanale congénitale . . 504
Atrésie choanale et occlusion partielle du nez d'origine hérédo-syphilitique. 656
Balnéation des — (la). 509
Diagnostic des lésions de la partie antérieure des — (contribution à l'étude du) 347
Occlusion membraneuse partielle de la choane postérieure droite — (cas d') 356
Polypes muqueux des — (les). . 629
Sarcome des —. 388
Syphilis des — (contribution à l'étude de la). 577
Tumeur des — 77
Tumeur papillomateuse du bord postérieur du vomer 569

GLANDES SALIVAIRES

Calcul salivaire de la glande sous-maxillaire 501

INSTRUMENTS, APPAREILS, ETC.

Acoumètre millimétrique. . . . 23
Audiomètrie (de l'). 299
Bronchoscopie (la). 417
Cisaille pour le redressement de la cloison nasale. 23
Dilatateur du nez 327
— qui permet d'injecter d'une manière aseptique de la vaseline stérilisée dans la caisse. . 22
— pour morcellement des amygdales.. 278
Moteur pour actionner des trépans. 23
Méthode d'éclairage du sinus frontal (modification de la). 327
Nouvel — (septotome) pour redresser les cloisons nasales déviées 121
Nouveau porte-tampon pour le pharynx et le larynx. 326
Nouvelle instrumentation pour le tubage du larynx et la trachéotomie d'urgence. 606
Procédé d'application de l'air chaud sur la muqueuse nasale. 22
Releveur du voile du palais. . . 23
Seringue automatique. 22

INTUBATION

Dangers de l'emploi, dans le tubage du larynx, des tubes à biseau sans mandrin. 534
Détubation (sur la). 634
— du larynx; instruments; technique, avantages. 507
Nouveaux résultats de la pratique du tubage sans surveillance continue. 634
Tubage dans la sténose fibreuse du larynx (du). 545

LANGUE

Cancer de la base de la — du pharynx et de l'épiglotte enlevé par la voie sous-hyoïdienne. . 442
Cancer de la — (traitement du). 508, 668
Etiologie des paralysies de la — du voile du palais, du larynx et de la nuque (de l'). 499

Fibro-sarcome de la base de la — 83
Glossite exfoliatrice marginée. . 762
Lésions néoplasiques ulcéreuses indéterminées de la — ou de la cavité buccale (conduite à tenir en présence d'une). . . 49
Tumeur thyroïdienne de la base de la — extirpée par les voies naturelles. 509, 682
Tuberculose de la — (un cas de) 626
Ulcération tuberculeuse de la — 20

LARYNGITE

— syphilitique (un cas de). 263, 587
— aiguë simulant la diphtérie. . 269
— tuberculeuse. 655
— catarrhale d'origine gastrique (de la). 665
— ulcéreuse de nature indéterminée. 676

LARYNX

Abcès périlaryngiens (deux cas d') 753
Affection syphilitique du — simulant une tumeur maligne. 570
Angiome pédiculé du — (spécimen d'). 251
Architecture du — ossifié. . . . 330
Arthrites rhumatismales et pseudo-rhumatismales du — (des) 266
Brûlure du — par une pilule de Dupuytren. 87
Cancer du — opéré avec succès par voie endolaryngée. . . . 65
Cancer du — (préparation microscopique de). 494
Cancer du — opérés (deux cas de) 496
Corps étrangers du — trachéotomie, suture immédiate. . 129, 198
Épithélioma du — et de la trachée 21
Eversion du ventricule de Morgagni 20
Fibrome du — 22
Fracture du — 87
Hémorragie laryngée (deux cas d') 56
Hémiplégie combinée du — et du voile du palais. 749
Herpès du — 684
Laryngo-typhus (note sur un cas de) 140
Leucémie myélogène avec tuberculose laryngée, pharyngée, et pulmonaire. 415
Mouvements du — pendant la respiration artificielle. 327
Myxome du — (deux cas de) . . 89
Œdème du — (cas d'). . . 358, 362
Opérations par voie endolaryngée 389
Ossification du — chez les eunuques (de l'). 327
Pachydermie et carcinome 287, 292, 747
Paralysie du crico-aryténoïdien postérieur droit. 283
Paralysie glosso-labio-laryngée 711, 765
Parésie du laryngé supérieur . . 677
Papillomes multiples du — . . . 283
— à récidive rapide. 566
Papillomes diffus du — et de la trachée 572
Périchondrite spécifique du cricoïde 292
Périchondrite tuberculeuse. . . 713
Récidive de tumeur maligne après ablation partielle par laryngo-fissure (un cas de) . . 188
Sclérose du nez et du — 501
Sténose cicatricielle laryngée et staphylo-pharyngée (un cas de) 545
Sténose laryngée due à une contraction cicatricielle de la région interaryténoïdienne (cas de) . 560
Sténose chronique du — 623
Sténose laryngienne consécutive à une ulcération syphilitique du côté gauche du — 708
Stridor laryngé congénital (le). 233
Syphilis du — (sur un cas de). . 136
Tuberculose du — (cas de) 186, 352, 362, 540, 587
Tumeur tuberculeuse du — 134, 135, 586
Tumeur amyloïde du — (à propos d'une). 124
Tumeurs du (cas de). . . . 191, 285
Tumeur du laryngo-pharynx. . . 499
Thyrotomie pour tuberculose du — 589

LÈVRES

Cancers simultanés et indépendants des deux — 230

Chancre induré de la — inférieure. 472

MAXILLAIRE

Destruction syphilitique de l'os — 77
Kystes paradentaires de la région du — supérieur (du choix de l'intervention opératoire dans les). 116
Nécrose syphilitique du — supérieur 282
Ostéomyélite du — supérieur . . 283
Kyste dentaire du — supérieur . 498
Traitement opératoire des kystes paradentaires du — supérieur. 744

MÉDICAMENTS

Adrénaline et ses applications en oto-rhino-laryngologie (l') . . 225
Anesthésiques locaux dans les interventions sur le tympan et le conduit auditif (de l'emploi des) 142
Bleu de méthylène chimiquement pur dans le traitement de l'angine de Vincent (note sur l'emploi du) 116
Bromure d'éthyle (administration du). 28
Extrait surrénal en oto-rhino-laryngologie (de l'). 283
Gazes à la quinoléine naphtolée dans le traitement des otites moyennes purulentes (des) . . 273
Gélatine dans les hémorragies du larynx (de l'emploi de) 283
Iodynne en injections dans la caisse dans les débuts de la sclérose (l') 27
Recettes populaires de l'otiatrie au XVIIIe siècle. 750
Somnoforme (le) 28
Traitement du lupus de l'oreille et du nez par l air chaud (du) . 672
Traitement de l'otite moyenne chronique et de la sclérose du tympan par les eaux sulfurées sodiques hyperthermales . . . 767

MÉNINGES ET MÉNINGITE

Leptoméningite compliquant une mastoïdite de Bezold 17
Leptoméningite basilaire et médullaire (abcès cérébral compliqué de). 19
Leptoméningite précoce et foudroyante consécutive à l'opération radicale de l'empyème frontal 33
— séreuse otogénétique (à propos de la) 467

NASO-PHARYNX

Albuminurie d'origine naso-pharyngienne guérie en trois jours par le siphon de Weber. . . . 533
Carcinome du — 387
Irrigations antiseptiques du — . 26
Polype naso-pharyngien guéri par ponctions au galvanocautère . 668
Toux pharyngée chez les enfants (la) 631
Tumeur fibreuse du — . . . 705, 706

NEZ

Absence congénitale de la charpente antérieure du — (cas d') 588
Acné hypertrophique 630
Asthme comme résultat d'affections nasales. 386
Bactériologie du — 290
Caustiques et leur action sur la muqueuse du — (les). 623
Céphalée et névralgie d'origine nasale. 683
Comment refaire un — aux dépens d'un doigt 442
Destruction avancée de l'intérieur du — 709
Destruction complète de la charpente du — (un cas de). . . . 187
Difformités du — corrigées par des injections de paraffine. 21, 367
Effets des affections catarrhales du — et de la gorge sur la santé générale. 387
Élargissement de la racine du — occasionné par des polypes des fosses nasales. 50
Épilepsie nasale. 673, 684
Fibrome du vestibule du — (cas et spécimen de) 165
Fibro-sarcome du — 495
Gonflement du — (un cas de) . . 192

Kyste lacrymal bilatéral guéri par la résection du cornet inférieur 729
Lupus du — (un cas de) et du pharynx 355, 656
Myélome du — (un cas de) . . . 360
Nécrose syphilitique de l'intérieur du — 713
Névroses nasales (considérations sur les) 621
— ensellé traité par des injections de paraffine (un cas de) 252
Obstruction nasale (un cas d') 261, 363
Occlusion du vestibule du — . . 709
Rhinolithes et corps étrangers du — 231, 288, 589
Rhinosclérome (un cas de) . 45, 493, 505
Sclérome du larynx et du — . . 501
Suppuration nasale. 436
Syphilis tertiaire intra-nasale (un cas de) 562
Syphilis héréditaire du —. . . . 710
Traitement des malformations nasales par la méthode Gersuny-Eckstein 625
Traumatisme du — par arme à feu. 495, 496
Troubles digestifs liés aux maladies du — et du rhino-pharynx 470
Tumeur maligne du — (cas de) . 597
Tumeur polypoïde du (un cas de) 494
Ulcération progressive du — . . 362

Odorat

Phénomènes olfactifs (des) . . . 25

Œsophage

Carcinome de l' — (préparation d'un). 327, 329
Corps étranger de l'— 27
Œsophagotomie externe dans les corps étrangers de l'— 238

Oreille

Anesthésie locale pour l'extraction des polypes de l' — (procédé d'). 752
Balle dans l' — 175
Blessures de l' — par arme à feu (contribution à l'étude des) . . 641
Hémorragie de l' — par le bulbe de la jugulaire. 395
— et la loi sur les accidents du travail (rapport sur les maladies de l') 461
Otomycose (cas d') 574
Otorragie dans la fièvre typhoïde 125
— consécutives aux traumatismes sur la tête 469
— hystérique chez l'homme. . . 638
Prédisposition spéciale des enfants de parents tuberculeux aux maladies de l' — (de la). . 143

Oreille externe

Endothéliome du pavillon de l' —. 22
Epithélioma du conduit auditif . 27
Exostose du conduit auditif. . . 137
Furonculose du conduit consécutive à une otite moyenne aiguë simulant une mastoïdite 236
Membrane diaphragmatique du conduit auditif. 676
Traitement du catarrhe auriculaire chronique 677
Tumeur fibreuse du pavillon de l' —. 316
Ulcération du pavillon 19

Oreille moyenne

Anatomie pathologique de la chaîne des osselets. 128
Absence du rhodan dans les sécrétions parotidiennes au point de vue du diagnostic et du pronostic dans les affections de l' —. 767
Catarrhe chronique de l' — (du traitement du). 576
Cure radicale dans les affections purulentes chroniques de l' — (la) 437
Évidement de la caisse dans la surdité (l'). 172

Oreille interne

Affection labyrinthique due au salicylate de soude (un cas d'). 45
Labyrinthite dans la syphilis acquise (la) 62

Labyrinthite spécifique (un cas de) 512
Nystagmus dans le cas d'absence unilatérale du labyrinthe (le) . 464
Rampe auditive (recherches histologiques sur la) 657
Suppuration du labyrinthe . . . 126

OTITES

— moyenne aiguë chez un diabétique 30
— insoupçonnées cause de surdité. 60
— chronique ayant simulé un abcès cérébral (méningite consécutive à une). 93
— moyenne purulente (traitement médical de l'). 237
— moyenne aiguë d'origine diabétique (contribution à l'étude de l') 305
— moyenne hémorragique . . . 449
— moyenne aiguë (rapport sur le traitement de l') 444
— moyenne purulente, abcès sous-dural. 762
Abcès sous-duraux d'origine otique (les). 534
Complications mastoïdiennes et intra-craniennes des — moyennes suppurées chroniques. . . 194
Complications endocraniennes de l' — moyenne purulente (les) . 575
Fausse — suppurée par ganglion du cou ouvert dans le conduit. 249
Guérison spontanée d'— moyenne chronique par un évidement naturel 303
Pyohémie otogène thrombo-phlébitique 91
Pyohémie otogène (sur un cas de) 137
Pyohémie otogène (du traitement chirurgical de la). 660
Septicémie otitique dans le cours d'une — moyenne aiguë . . . 731
Troubles auditifs dans l'otite aiguë purulente (à propos de l'analyse du). 464

OTORRHÉE

— intermittente guérie par des inhalations de nitrate d'amyle. 42
Pansement à la suite de cures radicales d' — (nouveau procédé de). 27

OUIE

Audition dans l'atrésie congénitale de l'oreille (l') 369
Comment on pourrait mesurer l'acuité auditive 334

PHARYNX

Contraction syphilitique des piliers postérieurs du — 708
Épilepsie réflexe à la suite d'un abcès latéro-pharyngien. . . . 27
Fibrome de la voûte du — . . . 77
Hémorragie du — (deux cas d') . 678
Infiltration tuberculeuse de la paroi postérieure du —. . . . 20
Lipome du —. . . . . 19 et 258
Lymphome pharyngo-laryngé . . 736
Maladie d'Isambert. 533
Pharyngite grippale 289
Rétrécissement du — (deux cas de) 297
Sarcome mélanique de la paroi postérieure du — 329
Sarcome du — (spécimen de) . . 707
Sténose cicatricielle du — (cas de) 164
Syphilis tertiaire du — et du larynx. 360

RHINITE

— tuberculeuse (cas et spécimen de) 161
— membraneuse. 498
— atrophique traitée par des injections de paraffine dans les cornets inférieurs 568
— atrophique (étiologie de la). . 622
Rhino-bronchite spasmodique (étude de) 392
Rhinorrhée chez une fillette de neuf ans (un cas de) 567

SINUS

Cure radicale pour sinusites suppurées multiples (suite d'un cas de) 255

Diphtérie des cavités accessoires du — (la) 622
Duplicité des — du nez (de la). . 281
Empyème des sinus maxillaire, frontal et ethmoïdal — 286
Névropathies nasales et pseudo-sinusites 177
Résultats éloignés des opérations faites sur les sinus frontaux et maxillaires 145
Sinusites ou suppuration des cavités de la face 604
Sinusites frontales et ethmoïdales d'origine grippale ; abcès du cerveau. 632
Suppuration chronique des cavités accessoires du nez (notions nouvelles sur la). 465

SINUS MAXILLAIRE

Cure radicale de l'empyème chronique du sinus maxillaire (considérations sur la). . . . 501, 505
Fibrome du — (spécimen de) . . 596
Papillome récidivant de l'antre maxillaire. 703
Sinusite maxillaire et péritonite. 53
Sinusites maxillaires chroniques opérées par la méthode Caldwell-Luc 20, 500, 504, 505
Tumeurs ostéoïdes du sinus maxillaire (contribution à l'étude des). 228

SINUS FRONTAL

Anomalie du — 329, 387
Cloisonnement complet du —. . 719
Cure radicale des sinusites frontales chroniques (de la). . . . 462
Empyème du — (quelques remarques sur le traitement de l'). . 53
Fractures des sinus frontaux et sur leur traitement (considérations sur les) 763
Leptoméningite précoce et foudroyante consécutive à l'opération radicale de l'empyème du — (de la) 33
Mucocèle du — (un cas de) . . . 122
Polypes du — (un cas de). . . . 257
Sinusites frontales chroniques (traitement radical des). . . . 47
Sinusite frontale avec oblitération complète du canal naso-frontal) 632

SINUS ETHMOÏDAL

Ethmoïdite purulente (traitement chirurgical de l'). 439
Paralysie du moteur oculaire commun par sinusite ethmoïdale. 498

SINUS SPHÉNOÏDAL

Empyème unilatéral isolé du sinus 78

SINUS VEINEUX

(Voir aussi APOPHYSE MASTOÏDE, CERVEAU, CERVELET et OTITE)

Hémorragie spontanée du — au cours d'une trépanation. . . . 43
Phlébite du —. 18
Thrombo-phlébite du — latéral 18, 524
Thrombose purulente du — (un cas de) 138
Thrombose du — latéral consécutive à la suppuration de la caisse (du traitement de la). . 270
Thrombose du — latéral et de la jugulaire (un cas de) 658
Thrombose du — latéral, ligature de la veine jugulaire, curettage du sinus. 751
Thrombose du sinus longitudinal consécutive à une broncho-pneumonie morbilleuse . . . 639

SURDI-MUTITÉ

Hypoplasie et plissement du labyrinthe membraneux comme cause de la — congénitale. . . 465
— et ses différentes formes . . 733

SURDITÉ

— accidentelle infantile (recherches statistiques sur les causes et les époques de la) 751
— post-diphtérique par lésion centrale. 27

Otites insoupçonnées cause de —, 60 et 334
— verbale pure 576
— et vertiges guéris par l'électricité statique 21

TEMPORAL

Lésion syphilitique du rocher . . 686
Phlegmon de la fosse temporale externe 520
Résection cranienne pour ostéomyélite de l'écaille du —, d'origine otique 685
Volumineux cholestéatome du — opéré et guéri 608
Traumatismes du — 301

THYROÏDE *(Glande)*

Adénome kystique du lobe pyramidal de la —). 713
Cancer de la — avec généralisation dans le sein droit 239
Fibro-sarcome de la — 240
Goitre volumineux chez un enfant. 448
Goitre plongeant (un cas de) . . 498
Goitre suffocant parenchymateux en dégénérescence 543
Néoplasme de la —, ablation et guérison. 447
Traitement du goitre à l'aide d'injections parenchymateuses (du). 205
Tumeur maligne de la — (un cas de) 640
Thyroïdectomie dans les thyroïdites suppurées (de la) 752

TRACHÉE

Corps étranger de la — (un cas de) 232
Épithélioma du larynx et de la — 21
Excroissance ou dépôts calcaires dans la — 712
Obstruction de la — d'origine traumatique 566
Papillomes diffus du larynx et de la — chez un enfant de quatre ans et demi 572
Tumeur de la — enlevée par les voies naturelles 78
Sténose de la — consécutive à la syphilis héréditaire. 495

TRACHÉOTOMIE

— appliquée au traitement des papillomes crico-trachéaux (la) 633

TROMPE D'EUSTACHE

Lésions de la partie cartilagineuse de la — dans l'hypertrophie de l'amygdale pharyngée. 465
Pathologie de la —. 23
Sclérome de la — 45
Sonde en gomme dans les affections catarrhales chroniques de la —. 671

TUBERCULOSE
(Voir les différents organes)

TUMEURS
(Voir les différents organes)

VARIA

Eau oxygénée (à propos de l'emploi de l'). 336
Électricité statique en otologie (de l'). 209
Extirpation du ganglion de Gasser (procédés opératoires pour l').. 94
Injections de paraffine en otorhino-laryngologie (des). 1, 335
Lupus de la face traité par la radiothérapie (un cas de). . . . 398
Otologie et le praticien (l') . . . 302
Paralysie faciale périphérique avec paralysie de la sixième paire (un cas de). 399
Paralysie bulbaire (un cas de). . 600
Rayons X montrant un dentier logé dans l'orifice glottique supérieur 260
Résection du trijumeau (procédé nouveau de). 22
Rhino-pharyngologie dans la pratique journalière (la). . . 331, 745

Service que rend la laryngologie à la médecine (des). 291
Technique des injections de paraffine en oto-rhino-laryngologie. 620

VÉGÉTATIONS ADÉNOÏDES.

Accidents au cours de l'adénotomie (les). 443
Enfoncement de la voûte palatine chez les adénoïdiens (l') . . . 465
Inflammation aiguë de l'amygdale pharyngée (l'). 668
Nécessité d'une intervention radicale et opportune dans les — et des funestes conséquences de cette affection abandonnée à elle-même (de la). 603

VERTIGES

— auriculaire (contribution à l'étude du). 196, 669
— d'origine nasale. 51

VOIES AÉRIENNES

Arthritisme des — (de l'). . . . 390
Complications broncho-pulmonaires consécutives aux opérations pratiquées sur les —. 97
Sclérome des —. 493
Sténose des — (un cas de). . . . 494
Toux de compression; son importance pour le diagnostic des retrécissements des bronches (la). 144
Voies respiratoires supérieures chez les enfants (les). 740

VOILE DU PALAIS

Hémiplégie combinée du larynx et du —. 749
Herpès du palais (un cas de). . . 263
Perforation du pilier. 159
Polype muqueux du — et cancroïde de la langue. 414
Pseudo-paralysie du — (sur un cas de) 614
Rôle du — dans la voix de fausset. 737
Transformations modernes de la palatoplastie (des). 571
Ulcération syphilitique du — (un cas de). 359

VOIX

Enrouement chez un enfant de vingt mois (un cas d') 191
Rôle du voile du palais dans la — de fausset. 736

TABLE DES AUTEURS[1]

Adenat, **448**.
Agniel, **763**.
Aled (F. C.), **437**.
Alexander, **285**, **286**, **329**, **660**, **663**, **731**, **733**.
Alt, **43**, **658**, **733**.
Andérodias, **56**, **629**.
Annequin, **763**.
Arsimoles, **531**.
Auberq, **686**.
Aukidinow, **623**.
Avendano (P.), **507**.

Baber (C.), **163**, **193**, **259**, **264**, **354**, **356**, **363**, **560**, **568**, **569**, **587**, **588**, **597**.
Baker (C.-S.), **385**, **386**.
Bar, **305**.
Baratoux, **175**, **336**, **767**.
Barbarin, **194**.
Barbien, **542**, **634**.
Barker (A.), **413**, **414**.
Barmich, **543**.
Bayer, **21**, **209**.
Beale, **160**, **187**, **191**.
Beckmann, **668**.
Beco, **572**, **719**.
Belin, **632**.
Belissen, **651**.
Bennet, **262**, **265**, **266**, **362**.
Benoît, **680**.
Bentzen (S.), **135**, **136**, **137**, **138**, **576**, **640**, **677**.
Bertemès, **747**.
Bertier, **639**.
Beurmann, **762**.
Bezold, **453**.
Bezy, **634**.
Bibent, **198**.
Biehl, **499**, **500**, **504**, **601**.
Blanchard, **641**.
Blau, **529**, **679**.
Bloch, **465**.
Blondiau, **19**, **27**.
Bonain (A.), **65**.
Bonamour, **447**.
Bond, **710**.
Boulai, **668**.
Boulet, **604**.
Bourgeois, **714**.
Bousquet, **543**.
Bowlley, **413**.
Boyd, **413**.
Boyer, **751**.
Braunstein, **534**.
Brieger, **467**.
Broca (A.), **93**.
Broeckaert, **1**, **21**, **22**, **29**, **335**.
Bronner, **251**, **254**, **436**, **561**, **703**.
Brühl, **193**, **281**, **286**.
Brunard, **635**.
Brunel (P.), **577**.
Buhl, **576**.
Burchardt, **293**.
Burnett (Ch. H.), **199**.
Burt, **262**.

Caboch, **636**.
Calamida, **85**.
Capart père, **21**, **22**.
Capart fils, **17**, **18**, **25**, **26**, **27**, **28**.
Carwardine, **412**, **413**.
Casassa (A.), **445**.
Casselberry (W. E.), **385**, **387**.
Castex (A.), **79**, **669**, **736**.
Cathcart, **163**, **187**, **188**, **191**, **567**.
Cauzart, **47**.
Chambers (T.), **439**.

1. Les chiffres en *caractère gras* se rapportent aux travaux originaux parus dans la REVUE HEBDOMADAIRE DE LARYNGOLOGIE, D'OTOLOGIE ET DE RHINOLOGIE; les chiffres *ordinaires*, aux analyses.

Charles (J.), 337.
Chauveau, 678.
Chavanne (F.), 609.
Chavasse, 316.
Cheatle (A.), 588, 589.
Cheval, 18, 19, 22, 26, 27.
Chevalier, 682.
Chiari, 496, 499, 500, 501, 505.
Chinot, 390.
Citelli, 85.
Coakley (G.), 77.
Cobb, 386, 387, 388.
Collet, 51, 230.
Collinet, 751.
Cousteau. 121.

Dauvergne, 239.
Davis (H. J.), 361, 362.
Deguy, 534.
Delore, 240, 752.
Delsaux, 19, 20, 22, 23, 27, 28.
Demme, 327.
Dench (E. B.), 270, 388.
Derecq, 509.
Devaux, 233.
Donelan, 263, 558, 559, 595, 596, 708.
Dopter, 394.
Downie (W.), 703, 705, 906.
Du Bois Raymond, 327.
Dubreuilh (W.), 630.
Duel (A. B.), 77.
Dunn (J.), 473.
Dupond (G.), 753.

Eagleton (W. P.), 438.
Ebstein, 493.
Eckhaute, 673.
Eckstein, 620.
Eeman, 27, 28.
Ehrenfried, 527.
Ephraïm, 30.
Escat (E.), 381, 631, 719.
Eschweiler, 464, 465.
Esterlen (J.), 414.

Farrell (J. H.), 386.
Fein, 495, 497, 499, 501, 505.
Félix (Eugène), 62.
Fernandez, 626.
Ferrand, 392.
Ferreri (G.), 89.
Finder, 329.
Fischer (E.), 729.
Flatau, 286, 287, 292.
Fournier, 749.
Fradin (G.), 364.
Fraenkel (B.), 281, 287, 292, 293, 294, 326, 330, 747.
Francillon (Mlle), 762.
Frankenberger, 740.
French, 388.
Frey, 752.
Froin, 606.
Fruitier, 196.

Gaillard, 762.
Gallemaertz, 632.
Gallois, 533.
Garel, 87, 144, 533, 723.
Gaschuel, 301.
Gascon fils, 366.
Gaudier, 122, 682.
Gellé, 60, 334, 737.
Genkin, 623, 624, 625.
Gersuny, 668.
Gleitsmann (J. W.), 78.
Goldschmidt, 283.
Goris, 20, 22, 27, 509.
Grabower, 291, 294, 328.
Gradenigo, 172.
Grant (D.), 266, 353, 355, 356, 359, 363, 364, 558, 561, 563, 566, 569, 587, 593, 597, 599.
Greiff, 29.
Groenbeck, 134.
Grosjean (A.), 97.
Guilloz, 398.
Guizez, 439.

Hajek, 499, 500, 501, 504.
Hall (Hav.), 160, 558, 559, 565, 567.
Hammerschlag, 128, 663, 733, 734.
Hamon du Fougeray, 273.
Hanzel, 501.
Harmer, 493, 496, 497, 498, 499, 500.
Harvey (F. G.), 355.
Haug, 63, 142, 655.
Hebert, 570, 730.
Hecht, 655, 656.
Heermann, 202.
Heindl, 495, 497, 498, 501.
Heine, 526, 528.
Hellat, 622, 623.
Hennebert, 20, 28.
Herzsfeld, 293, 524, 530.
Heymann, 285, 286, 289, 292.
Heymirex, 28.

Hill (W.), 588, 594, 595.
Hinsberg, 166.
Hirschmann, 286, 288.
Horne (J.), 161, 259, 261, 263, 587, 590.
Hutchinson (J.), 390.

Ingals (F.), 387.
Ingersoll, 231.

Jackson (Ch.), 387.
Jacobson, 529.
Jacques (P.), 97, 177, 601, 608, 744.
Jansen, 465.
Jauquet, 28, 628.
Johnson (W.), 439.
Joncheray, 449.
Joseph, 326, 657.
Josso, 664.
Jousset, 117.
Jurgens, 395.

Kasparjanz, 622.
Katz, 523, 524, 530.
Katzenstein, 284, 286, 327, 766.
Kelson (W. H.), 165, 586, 587.
Kiär (G.), 134, 137.
Killian (G.), 417, 462.
Kirmisson, 571.
Klaus, 285.
Klemperer, 290, 328.
Koschier, 494, 496.
Kronenberg, 205.
Kummel, 464.
Kuttner, 284, 285, 289, 293, 294, 329.

Labarre, 17, 20, 23, 635.
Lack (L.), 190, 191, 254, 260, 266, 354, 356, 357, 358, 359, 361, 566, 569, 589, 593, 599, 600, 710.
Lacoarret, 333.
Lajaunie, 767.
Lake (G.), 568, 569.
Lake (R.), 352, 353, 359, 711, 713.
Lalande, 228.
Landgrafe, 284, 293.
Landolt, 470.
Langlet, 49, 87.
Lannois, 369, 684.
Laurent, 26.
Laurent (G.), 93, 193, 685.
Lautenschlager, 284.
Lavrand, 60, 70, 607, 683.
Law, 568, 712.
Lawrence (L.), 161, 163, 353, 355.
Lenhardt, 301.
Lennhof, 293.
Lenormand, 170.
Lermoyez, 26, 27, 91, 126, 145.
Lewis (R.), 204.
Leynia de la Jarrigue, 625.
Lichtwitz, 50, 672.
Loisel, 631.
Lorthiois, 307.
Luc, 33.
Lucae, 530.

Macaud, 614.
Mader, 655.
Magnan, 237.
Mahu, 601.
Malherbe (A.), 331, 735, 745.
Malsang, 469.
Marage, 334.
Marfan, 477.
Marietti, 638.
Mayoud, 172.
Melzi, 671.
Merklen, 233.
Meyer (E.), 77, 386.
Meyer (E.), 282, 283, 284, 285, 289, 327.
Mignon, 581.
Milligan, 254, 258, 259, 260, 266.
Moindrot, 269.
Molinié, 323.
Moll, 302.
Moller, 136, 138.
Mongour, 140.
Montagnon, 269.
Morestin, 297, 472.
Mounier, 249.
Moure, 81, 401.
Mouret, 481.
Mourrut, 266.
Muller, 677.
Muschold, 287.
Mygind, 443.

Nardi (J.), 119.
Nehab, 283.
Nicolle, 570, 759.
Nikitin, 621, 622.
Norregaard, 677, 678.

Oddo, 765.
Osler, 565.
Ostmann, 143, 464.

Pacinotti, 124.
Park, 600.
Parker (C. A.), 186, 192, 355, 590.
Pasquier, 750.
Payne (R.), 386, 387.
Pegler, 354, 592, 595, 597.
Penninckx (A.), 209.
Permewan, 588, 590, 599.
Picq, 303.
Piffle, 457.
Poirier, 508.
Politzer, 45, 46, 193.
Pomeranzew, 622.
Powell (F. G.), 161, 191, 192, 264, 355, 357, 360, 363, 556, 557, 558, 588, 596.
Potter (F.), 159, 160, 192.
Prola (G.), 83.

Quinlain (F. J.), 77, 78.

Raoult, 29, 116, 125, 278, 717.
Ray (D.), 388.
Raymond, 399.
Reichert, 285, 286.
Reitter, 53.
Richards (G. L.), 53.
Robillard, 467.
Robinson, 560, 561, 599.
Roche, 140.
Rochlin, 621, 623.
Root (A. G.), 139.
Ropke, 461.
Rosenberg, 283, 285, 286, 292, 294.
Roth, 504.
Roughton, 191.
Ruault (A.), 241.
Rudloff, 465.
Ruhemann, 289.

Santi (de), 162, 163, 164, 190, 252, 254, 263, 264, 559, 562, 564, 565.
Sargnon, 545.
Sébileau, 442, 633.
Semon (F.), 160, 164, 189, 190, 295, 557, 559, 560, 568, 587, 590.
Scheff, 498.
Scheier, 286, 290, 327, 329, 330.
Scheyer, 45.
Schiffers, 29, 575.
Schmiegelow, 134, 135, 137, 138.
Schmidt, 657.
Schötz, 285, 289.
Schwabach, 528.
Sevestre, 475.
Sharman, 260.
Sheild, 389.
Sherman, 388.
Shepherd (C.), 439.
Siebenmann, 465.
Simpson (W. K.), 76.
Siredey, 116.
Smith, 367.
Snelle, 188, 263.
Souques, 638.
Specker, 125.
Spencer, 357, 358, 359, 361, 363, 390, 592, 598.
Spicer (S.), 187, 188, 191, 252, 254, 255, 257, 262, 266, 356, 587, 590.
Stebbins, 232.
Streit, 464.
Strumann, 286, 288, 289.
Sturmdorf, 415.
Suarez de Mendoza, 603.
Swershewski, 621.

Tanturri, 230.
Taptas, 602.
Tchlenow, 623, 624.
Texier (V.), 129, 347.
Thévenot (L.), 478.
Thomas, 576.
Thomson (Saint-Clair), 162, 188, 190, 192, 357, 358, 359, 390, 413, 561, 562, 567, 587, 588, 594, 596, 714.
Thorne (A.), 359, 360.
Tilley (H.), 162, 261, 266, 354, 563, 569, 570, 709.
Tod (H.), 362, 363, 600, 713.
Toubert, 734.
Trautmann, 527.
Treitel, 282, 284, 287, 289, 290, 329, 530.
Tretrop, 23, 512, 574.
Trifletti (A.), 58.
Trivas (V.), 225.
Troflmov, 625.

Urbantschitsch, 42, 43.

Vacher (L.), 184.
Vallas, 238.
Van Swieten, 626.
Vaschide, 299.
Vedrène, 442.
Vergely (P.), 689.
Villar (F.), 94.
Vincent, 738.

Vinrace, 563.
Voiturier, 627.
Vue, 236, 510.

Waddington (B. A.), 437.
Waggett, 164, 360, 361, 569, 713.
Walsham (H.), 162.
Warden, 386.
Weil, 505, 534.
Wertmacott (F. H.), 354, 357.
Willcocks, 558, 560.
Willemin, 665.
Wilson (N. L.), 439.
Wingrave (W.), 165, 586, 594, 599, 600, 601.
Wolkowitz, 623, 625.
Woods (H.), 389.
Wright (J.), 78.

Zacher, 683.

Bordeaux. — Imp. G. Gounouilhou, rue Guiraude, 11.

INDEX BIBLIOGRAPHIQUE

DE

La REVUE du Dr E. J. MOURE

2 août 1902.

Bouche et Pharynx buccal.

Arsimoles (L.). — La fossette sus-amygdalienne et les abcès péri-amygdaliens (Paris, Maloine, 1902).

Arthaud. — Étude sur la fièvre aphteuse à l'état épidémique chez l'homme (*Progrès méd.*, n° 26, 1902).

Bainbridge (W. S.). — Relation de deux cas de noma (*Archiv. of Pediatries*, juin 1901).

Bellan. — Angine pseudo-membraneuse secondaire de la syphilis (Thèse de Paris, 1902).

Bendit et **Bickel.** — L'angine typhique (*Deuts. med. Wochens.*, n° 23, 1902).

Beurmann. — Glossite exfoliatrice marginée (Soc. française de dermatol. et de syphiligr., séance du 3 juil. 1902, *in Bull. méd.*, n° 58, 1902).

Bissell (W.). — Bactériologie, symptomatologie, diagnostic et traitement des amygdalites (*Med. News*, 31 mai 1902).

Botella (L.). — Un cas d'angine de Ludwig (*Bolet. de laringol.*, n° 10, juillet-août 1902).

Bryant. — Pharyngotomie latérale inférieure pour atteindre la portion inférieure du pharynx, la partie supérieure de l'œsophage et la face postérieure du larynx (*Amer. med. Assoc.*, mai 1902, *in Med. Record*, 14 juin 1902, p. 957).

Campbell (Harry). — De l'influence de l'obstruction nasale sur le développement des dents et du palais (*British. med Journ.*, 7 juin 1902).

Chambers (Talbot). — Complications ganglionnaires des amygdalites (Soc. amer. de laryngol., mai 1901, *in Rev. hebdom. de laryngol.*, n° 17, 26 avril 1902).

Coakley (Cornelius). — Tuberculose des amygdales (Soc. de laryngol. amér., mai 1901, *in Rev. hebdom. de laryngol.*, n° 16, 19 avril 1902).

Concanon (J. J.). — Sténose cicatricielle du pharynx (Acad. de méd. de New-York, séance du 18 déc. 1901, *in Rev. hebdom. de laryngol.*, n° 13, 29 mars 1902).

Cressy (A. Z. C.). — Noma traité avec succès par l'excision au galvanocautère (*Ann. of surg.*, août 1901).

Curtis et **Gaudier.** — Un cas de goitre lingual (*Rev. hebdom. de laryngol.*, n° 15, 12 avril 1902).

Dudley. — Tumeur papillomateuse du voile du palais (Soc. amér. de laryngol., mai 1901, *in Rev. hebdom. de laryngol.*, n° 17, 26 avril 1902).

Durand. — Calcul salivaire remarquable par son volume et son siége intra-glandulaire (Soc. de chir., séance du 23 janv. 1902, *in Province méd.*, n° 26, 1902).

Gaito (F.). — Tuberculose du pharynx (forme lupique) (*Bollet. delle malatt. dell' orecchio*, n° 7, 1902).

Gersuny. — Cancer de la langue ayant nécessité trois interventions différentes (Soc. impéro-royale des médecins de Vienne, séance du 13 juin 1902, *in Semaine méd.*, n° 26, 1902).

Goadley. — Contribution à la bactériologie de la bouche (*Wiener Zahnarztl. Monats.*, n° 9, 1901).

Goldstein (Max). — Suppuration aiguë des amygdales (Soc. amér. de laryngol., mai 1901, *in Rev. hebdom. de laryngol.*, n° 16, 19 avril 1902).

Grünwald. — Le traitement du phlegmon du pharynx (Soc. de laryngol. de Munich, séance du 6 mai 1901, *in Rev. hebdom. de laryngol.*, n° 13, 29 mars 1902).

Guarnaccia. — Synechiotomie palato-pharyngienne (*Bollett. delle malatt. dell' orecchio*, n° 71, 1902).

Hartz (Henry). — Suppurations périamygdaliennes (Soc. amér. de laryngol., mai 1901, *in Rev. hebdom. de laryngol.*, n° 16, 19 avril 1902).

Jacques et **Berthemès.** — Traitement opératoire des kystes paradentaires du maxillaire supérieur (*Bull. de laryngol.*, t. V, n° 2, 30 juin 1902).

Jacquet. — Angine prépéladique; syndrome néodentaire, éruption de la dent de sagesse inférieure gauche et pelade périauriculaire gauche (Soc. méd. des hôpit., séance du 11 juillet 1902, *in Bull. méd.*, n° 56, 12 juillet 1902).

Jarcky (H.). — Hypertrophie du tissu lymphoïde de la base de la langue (*Amer. Journ. of the med. sciences*, vol. CXXIV, n° 1, juillet 1902).

Joal. — Angine sèche et brightisme (*Rev. hebdom. de laryngol.*, n° 16, 19 avril 1902).

Josso. — Étude des chancres syphilitiques à localisations rares de la cavité buccale (Thèse de Paris, 1902).

Kiesow et **Hahn.** — De la sensibilité gustative de certaines parties de l'arrière-bouche et de l'épiglotte (*Giorn. della R. Accad. di Med.*, juin 1901).

Kirmisson. — De la transformation moderne de la palatoplastie (*Bull. méd.*, n° 46, 1902).

Kirmisson. — Sur un cas d'absence de la branche montante du maxillaire inférieur du côté droit avec atrophie de la face du même côté (Soc. d'obstétrique et de pédiatrie, séance de juin 1902, *in Bull. méd.*, n° 52, 1902).

Lämmerhirt. — De l'angine de Vincent (*Deuts. med. Wochens.*, n° 25, 1902).

Lartigau (A. J.) et **Nicoll (M.).** — Étude sur l'hyperplasie du tissu lymphoïde pharyngé (*Amer. Journ. of the med. sciences*, n° 6, juin 1902).

Lemere. — L'amygdale linguale (*Medicine*, Detroit, juin 1902).

Mahu (G.). — Le morcellement des amygdales palatines (*Presse méd.*, n° 49, 18 juin 1902).

Malherbe. — Sur le traitement de l'angine de Vincent et la stomatite ulcéro-membraneuse (*Gaz. méd. de Nantes*, n° 35, 1902).

Matagne. — Syphilis tertiaire probable de la langue (*Presse méd. belge*, n° 25, 1902).

Monnier (Louis). — Note sur une perforation syphilitique du palais guérie par l'uranoplastie (*La Parole*, n° 6, juin 1902).

Nicolle et **Hebert.** — Les angines à bacilles de Friedländer (*Presse méd.*, n° 44, 31 mai 1902).

Palievktov. — Le traitement de l'angine scarlatineuse par des injections d'acide phénique (*Medicinskoé Obozrenié*, n° 10, 1902).

Petit. — La fièvre aphteuse chez l'homme (*Journ. des sciences méd. de Lille*, n° 24, 1902).

Pierce (Norval). — Affections des amygdales et du tissu périamygdalien. Anatomie et physiologie (Soc. amér. de laryngol., mai 1901, *in Rev. hebdom. de laryngol.*, n° 16, 19 avril 1902).

Ravitch. — Traitement de la glossite chronique par des attouchements de nitrate d'argent ou d'acide chromique associés à l'électricité (*Semaine méd.*, n° 25, 1902).

Riedl. — Un cas de syphilis héréditaire du pharynx et du larynx (Soc. de laryngol. de Munich, séance du 4 nov. 1901, *in Rev. hebdom. de laryngol.*, n° 13, 29 mars 1902).

Rille. — Démonstration d'un cas de pemphigus vegetans (*Wiener klin. Wochens.*, n° 39, 1901).

Ritter (Berlin). — Contribution à l'étude de la stomatite mercurielle (*Wiener Zahnärztl. Monats.*, n° 6, III, 1901).

Ritter. — Contribution à l'étude de l'anatomie pathologique des amygdales palatines (*Archiv f. Laryngol.*, Band XIII, Heft 1).

Robillard (de). — Du cancer du plancher de la bouche et de son traitement (Thèse de Paris, 1902).

Root (Arthur). — Pharyngo-mycose (Soc. amér. de laryngol., mai 1901, *in Rev. hebdom. de laryngol.*, n° 16, 19 avril 1902).

Schech. — Spasmes cloniques des muscles des mâchoires, de la langue, etc., chez une femme de cinquante-six ans (Soc. de laryngol. de Munich, séance du 10 juin 1901, *in Rev. hebdom. de laryngol.*, n° 13, 29 mars 1902).

Schlüter. — Un cas de carcinome du pharynx et du larynx et d'extirpation du pharynx et du larynx (*Ein Fall von Carcinome des Pharynx und Larynx und Extirpation des Pharynx und Larynx*) (Dissert. Kiel, 1902).

Schwarz. — Les abcès rétropharyngiens chez les adultes (*Ueber retropharyngeal Abscess bei Erwachsenen*) (Dissert. Breslau, 1902).

Sobel (Jacob). — L'inspection de la bouche chez les enfants (*Med. News*, 2 nov. 1901).

Solis-Cohen (S.). — Œdème aigu de la luette, du palais, du pharynx et de l'épiglotte, consécutif à une application trop forte d'adrénaline (*Med. News*, oct. 1901).

Stucky. — Pharyngite lithémique (Soc. amér. de laryngol., mai 1901, *in Rev. hebdom. de laryngol.*, n° 17, 26 avril 1902).

Ward (M. R.). — Amygdalite lacunaire aiguë (Soc. amér. de laryngol., mai 1901, *in Rev. hebdom. de laryngol.*, n° 16, 19 avril 1902).

Nez, Pharynx nasal et Cavités accessoires.

Artom (S.). — Un cas de rhinosclérome (*Archiv. ital. di otol.*, vol. XIII, fasc. 2, juill. 1902).

Barnhill. — Grosse tumeur de l'extrémité postérieure du cornet moyen (*Med. and surg. Monitor*, 15 mai 1902).

Beckmann. — Inflammations aiguës de l'amygdale pharyngée (Soc. des méd. berlinois, séance des 14 et 28 mai 1902, *in Semaine méd.*, n° 24, 1902, et *Deuts. med. Wochens.*, n° 24, 1902).

Belin. — Abcès du cerveau, sinusites frontale et ethmoïdale d'origine grippale (Soc. méd. des hôpit., séance du 13 juin 1902, *in Presse méd.*, n° 48, 18 juin 1902).

Belin. — Sinusité frontale au cours d'une rougeole (Soc. des hôpit., séance du 30 mai 1902, *in Bull. méd.*, n° 44, 1902).

Berens (Passemore). — Un cas de correction d'une déformation interne et externe du nez (Soc. de laryngol. amér., mai 1901, *in Rev. hebdom. de laryngol.*, n° 15, 12 avril 1902).

Beyer (H.). — Réflexe respiratoire et irritation du nerf olfactif (*Archiv f. Anat. und. physiol.*, Hefte 3 et 4, 1901).

Black (Melville). — Opération pour l'ablation des éperons de la cloison (*The Laryngoscope*, vol. XII, n° 3, mars 1902).

Boulai (Rennes). — Polype naso-pharyngien guéri par ponction au galvanocautère (*Archiv. internat. de laryngol.*, n° 2, mars-avril 1902).

Bourgeois. — Des tumeurs malignes primitives des fosses nasales (Thèse de Paris, 1902).

Bowlley (Antony) (Londres). — Tumeurs du nez et du naso-pharynx (*Philadelphia med. Journ.*, 31 mai 1901).

Bresgen (M.). — L'assurance sur la vie et les affections du nez et du pharynx *(Lebens versicherung und Krankheiten der Nasen und Rachenhohle)* (Halle-s/-S., Marhold, 1902).

Brindel. — Traitement du coryza atrophique ozénateux par les injections interstitielles de paraffine (*Rev. hebdom. de laryngol.*, n° 25, 1902 et *Presse méd.*, n° 46, 7 juin 1902).

Brühl. — Les sinus dédoublés (*Zeits. f. Ohrenheilk.*, Band XL, Heft 4).

Calamida (U.) et **Citelli (S.).** — Endothélioma des fosses nasales avec tuberculose (*Archiv. ital. di otol.*, vol. XIII, fasc. 2, juill. 1902).

Caldemeyer. — Des opérations ostéoplastiques dans les empyèmes du sinus frontal *(Ueber die osteoplastischen Operationen bei Empyem des Sinus frontalis* (Dissert. Heidelberg, 1902).

Chevalier. — Fibro-myxome du naso-pharynx (*Bull. de laryngol.*, t. V, n° 2, 30 juin 1902).

Choussaud. — Prothèse par les injections de paraffine (procédé d'Eckstein) (Thèse de Bordeaux, 1902).

Citelli (S.) (Turin). — Anatomie pathologique des hypertrophies du cornet inférieur (*Archiv. of laryngol.*, Band XIII, Heft 1).

Clark (Payson). — L'emploi des extraits des capsules surrénales dans la fièvre de foin (*Boston med. and surg. Journ.*, 19 juin 1902).

Claus (Berlin). — La diaphanoscopie du sinus frontal (*Archiv f. Laryngol.*, Band XIII, Heft 1).

Cline. — Affections suppurées de l'antre d'Highmore et leur diagnostic (*Indiana med. Journ.*, mai 1902).

Cook (C. E.). — La fièvre de foin (*Western med. Rev.*, 15 août 1901).

Coomes. — Obstruction des fosses nasales (*Amer. Pract. and News*, 1er juin 1902).

Coppez. — Un cas de sinusite ethmoïdale (*Presse méd. belge*, n° 25, 1902).

Cozzolino. — Fibrome rétro-choanal ou pseudo-polype naso-pharyngien (*Bollet. della malatt. dell' orecchio*, n° 6, 1902).

Dabney (S. B.). — Névrose nasale (*Pediatics*, 15 fév. 1901, et *Med. News*, 9 mars 1901).

Davis (G. E.). — De quelques réflexes nasaux (*Louisville Monthly Journ. of med. and surg.*, mars 1901).

Delsaux. — De l'emploi de l'adrénaline dans la pratique rhino-oto-laryngologique (*Presse oto-laryngol. belge*, n° 4, mai 1902).

Dempel. — Du diagnostic des sinusites maxillaires à l'aide du trocart de Stein (*Med. Obozrénié*, n° 8, 1902).

Derecq. — La balnéation des fosses nasales (*Bull. de laryngol.*, t. V, n° 2, 30 juin 1902).

Donelan (P. S.) — Quelques remarques sur le diagnostic et le traitement de la syphilis du naso-pharynx (Soc. amér. de laryngol., mai 1901, *in Rev. hebdom. de laryngol.*, n° 15, 12 avril 1902).

Dudley. — L'asthme au point de vue rhinologique (*Brooklyn med. Journ.*, sept. 1901).

Ellis (B.). — Empyème du sinus frontal (*Med. Age*, mai 25, 1902).

Ermonski. — Un cas de corps étranger de l'antre d'Highmore du côté gauche (Soc. des méd. de l'hôpit. Maryinsk à Saint-Pétersbourg, séance du 28 avril 1901, *in Gaz. de Botkine*, n° 25, 1902).

Fein (J.) (Vienne). — De l'opération des végétations adénoïdes du naso-pharynx (*Archiv. f. Laryngol.*, Band XIII, Heft 1).

Ferrand. — Étude de la rhino-bronchite spasmodique (Thèse de Paris, 1901).

Forshaw. — Un cas de tumeur du maxillaire supérieur (*Canadian Journ. of med. and surg.*, Toronto, juin 1902).

Frankenberger. — Les voies respiratoires supérieures chez les élèves des écoles primaires et secondaires (*Monats. f. Ohrenheilk.*, n° 5, 1902).

Galland (G.). — La rhinotomie sous-latérale (Thèse de Paris, 1902).

Gallois. — Albuminurie d'origine rhino-pharyngienne guérie en trois jours par le syphon de Weber (Soc. de thérapeut., séance du 11 juin 1902, *in Bull. méd.*, n° 48, 14 juin 1902).

Groskopff (W.) (Osnabrück). — Un cas d'épilepsie guérie par une opération pour polypes du nez et suppuration des cavités accessoires (*Archiv. f. Laryngol.*, Band XIII).

Guisez. — Du traitement chirurgical de l'ethmoïdite purulente (Thèse de Paris, 1902).

Guye (Amsterdam). — Du curettage du sinus sphénoïdal pour des polypes récidivants (Soc. oto-laryngol. de l'Ouest de l'Allemagne, mai 1901, *in Rev. hebdom. de laryngol.*, n° 18, 3 mai 1902).

Hahn. — L'adrénaline en rhino-laryngologie (*Bollet. delle malatt. dell' orecchio*, n° 6, 1902).

Halsted (T. H.). — Empyème des sinus maxillaire, ethmoïdal et sphénoïdal droits avec cécité consécutive de l'œil gauche. Opération. Guérison de la vue (Soc. amér. de laryngol., mai 1901, *in Rev. hebdom. de laryngol.*, n° 15, 12 avril 1902).

Hawkes (C. S.) (Brisbane, Queensland). — Des symptômes dans les voies respiratoires supérieures associés aux maladies générales (*Australasian med. Gaz.*, 20 juillet 1901).

Hopmann. — Un cas d'hypertrophie notable de l'amygdale tubaire (Soc. oto-laryngol. de l'Ouest de l'Allemagne, mai 1901, *in Rev. hebdom. de laryngol.*, n° 18, 3 mai 1902).

Hopmann. — Un cas de sinusite compliquée (Soc. oto-laryngol. de l'Ouest de l'Allemagne, mai 1901, *in Rev. hebdom. de laryngol.*, n° 18, 3 mai 1902).

Hoople (H. N.). — Empyème de l'antre d'Highmore avec ptosis et diplopie (*Med. Record*, 28 juin 1902).

Hughes. — Deux cas d'otite moyenne suppurée aiguë et un cas de carcinome de la cloison (*Med. Sentinel*, Portland, mai 1902).

Ivanov. — L'extrait des capsules surrénales en rhino-otologie (*Med. Obozrenié*, n° 11, 1902).

Jackson (Chevalier) (Pittsburg). — Des déviations de la cloison nasale. Pourquoi les opérations de redressement échouent-elles le plus souvent? (*The Laryngoscope*, vol. XII, n° 3, mars 1902).

Johnson (E. H.). — La fièvre de foins et son traitement (*The Medicus*, janv. 1901).

Killian (G.) (Freibourg in Br.). — I. L'opération radicale de Killian pour l'empyème chronique du sinus maxillaire. II. Nouvelle contribution à l'étude de cette méthode (*Archiv f. Laryngol.*, Band XIII, Heft 1).

King (Gardon). — La voie bucco-antrale dans la neurectomie (*La Parole*, mai 1902).

Klein (E.). — Le traitement de la fièvre de foins (*Therapeut. Monthly*, juillet 1901).

Krauss (Leonhard) (Freibourg in Br.). — L'opération radicale de Killian pour empyème chronique du sinus frontal. I. Historique de la méthode (*Archiv f. Laryngol.*, Band XIII, Heft 1).

Kreilsheimer (Stuttgart). — De l'influence des affections des voies respiratoires sur le début et l'évolution de la tuberculose (*Med. Correspondenzbl. der Württemberg aerztl. Landesvereins*, 4e année, 1901).

Lacoarret. — Polypes muqueux du nez chez l'enfant (*Ann. de la Policlin. de Toulouse*, n° 5, 1902).

Landolt. — Introduction à l'étude des troubles digestifs liés aux maladies du nez et du naso-pharynx (Thèse de Paris, 1901).

Lavrand. — La respiration bucco-nasale est possible (*Journ. des sciences méd. de Lille*, n° 25, 1902, et *Rev. hebd. de laryngol.*, n° 29, 1902).

Lavrand. — Céphalée et névralgie d'origine nasale (*Journ. des sciences méd. de Lille*, n° 27, 1902).

Lœwenberg (H.). — Une fièvre de foins simulant un coryza néphritique paroxystique (*Amer. Med.*, 16 nov. 1901).

Lincoln (William). — Granulomes tuberculeux et syphilitiques du nez (Soc. amér. de laryngol., mai 1901, *in Rev. hebdom. de laryngol.*, n° 15, 12 avril 1902).

Linder. — Dysménorrhée nasale (*Münch. med. Wochens.*, n° 22, 1902).

Mahu (G.). — Hydrorrhée nasale unilatérale. Guérison par l'air chaud (*Ann. des mal. de l'oreille*, n° 6, 1902).

Malherbe. — II. Maladies des fosses nasales (*Bull. méd.*, n° 51, 25 juin 1902).

Mignon. — Rôle des fosses nasales dans le traitement et la prophylaxie de la tuberculose pulmonaire et laryngée (*Archiv. internat. de laryngol.*, n° 2, mars-avril 1902).

Monnier. — Note sur un cas de lupus vulgaire du nez guéri par le grattage et la galvanocaustie (*La Parole*, n° 6, juin 1902).

Moure. — Traitement des tumeurs malignes de l'ethmoïde (*Journ. de méd. de Bordeaux*, n°s 26 et 27, 1902).

Moure (E. J.). — Sur un cas de sinusite maxillaire unilatérale et d'empyème frontal double avec nécrose de la paroi orbitaire (*Rev. hebdom. de laryngol.*, n° 14, 1902).

Myles (R. C.). — Un cas de sinusite frontale double (Acad. de méd. de New-York, séance du 18 déc. 1901, *in Rev. hebdom. de laryngol.*, n° 13, 29 mars 1902).

Neumayer. — Des modifications dans la pression de l'air dans les cavités accessoires du nez (Soc. de laryngol. de Munich, séance du 6 mai 1901, *in Rev. hebdom. de laryngol.*, n° 13, 29 mars 1902).

Oliver et **Wood.** — Abcès orbitaire associé à une affection ethmoïdale et antrale (*Amer. Journ. of the med. sciences*, juillet 1902).

Page (L. F.). — Les affections des voies respiratoires supérieures dans leur rapport avec le développement mental (Soc. amér. de laryngol., mai 1901, *in Rev. hebdom. de laryngol.*, n° 15, 12 avril 1902).

Park (G.). — De certaines affections du nez comme causes de céphalées (*Iowa med. Journ.* (Des Moines), 15 mai 1902).

Parmentier. — Névroses pharyngo-œsophagiennes et végétations adénoïdes (*Progrès méd. belge*, n° 12, 15 juin 1902).

Parmentier. — Goitre et affections rhino-pharyngiennes (*Progrès méd. belge*, n° 12, 15 juin 1902).

Pegler (Hemington). — De l'insuffisance fonctionnelle de la respiration nasale simulant la vraie obstruction nasale (*Journ. of laryngol.*, n° 7, juillet 1902)

Paoley (Th.). — Un cas de sinusite frontale et ethmoïdale avec abcès de l'orbite (Soc. amér. de laryngol., mai 1901, *in Rev. hebdom. de laryngol.*, n° 15, 12 avril 1902).

Pottenger (J. M.). — Le rhinologiste comme facteur important dans la prévention de la tuberculose (*The Laryngoscope*, vol. XII, n° 6, juin 1902).

Pugnat (Amédée). — Du traitement du coryza aigu (*Rev. méd. de la Suisse Romande*, n° 5, 1902).

Richards (G.). — L'empyème du sinus frontal; quelques observations sur son traitement (Soc. amér. de laryngol., mai 1901, *in Rev. hebdom. de laryngol.*, n° 15, 12 avril 1902).

Schaeffer. — Du traitement des fibromes naso-pharyngiens (Soc. de laryngol. de Munich, séance du 10 juin 1901, *in Rev. hebdom. de laryngol.*, n° 13, 29 mars 1902).

Schoenemann (Berne). — A propos de mon travail « Sur les altérations des vaisseaux de la muqueuse nasale dans les néphrites » (*Archiv. f. Laryngol.*, Band XIII, Heft 1).

Schmithnisen. — Deux nouveaux cas de fibromes naso-pharyngiens (Soc. oto-laryngol. de l'Ouest de l'Allemagne, mai 1901, *in Rev. hebdom. de laryngol.*, n° 18, 3 mai 1902).

Schmithnisen (Aix-la-Chapelle). — Un cas de corps étranger rare des fosses nasales (Soc. oto-laryngol. de l'Ouest de l'Allemagne, mai 1901, *in Rev. hebdom. de laryngol.*, n° 18, 3 mai 1802).

Smith. — Des injections sous-cutanées de paraffine dans les déformations du nez (*New-York med. Journ.*, 17 mai 1902).

Strazza. — Sur un cas particulier de sinusite maxillaire chronique (*Ann. di laringol.*, fasc. 2, 1902).

Strazza. — Un cas de coloration particulière de la muqueuse nasale simulant l'argyrose (*Ann. di laringol.*, fasc. 2, 1902).

Stucky, Berens, Lederman, etc. — Discussion sur l'emploi de l'adrénaline en rhinologie (Soc. amér. de laryngol., mai 1901, *in Rev. hebdom. de laryngol.*, n° 15, 12 avril 1902).

Szmurto (J.). — Des états neurasthéniques consécutifs aux affections des fosses nasales (*Medycyna*, n°s 37 et 38, 1901).

Talbot (Eugène). — Les difformités des os de la face et du nez (*The Laryngoscope*, vol. XII, n° 6, juin 1902).

Trivas. — L'adrénaline et ses applications en oto-rhino-laryngologie (Thèse de Bordeaux, 1902).

Turgurson (G. H). — Toux nasale réflexe (*Massachusetts med. Journ.*, juillet 1901).

Vail (Derrick). — La névrite optique dans les affections du nez (*Amer. Journ. of ophthalmol.*, mai 1901).

Larynx et Trachée.

Abadie (Jean). — Bégaiement dysarthrique par lésion limitée de la capsule interne (*La Parole*, n° 6, juin 1902).

Ambrosini. — L'acide lactique dans la tuberculose du larynx (*La Pratica oto-rino-laringoiatrica*, n° 2, 1902).

Barajas (L.). — Hystérie laryngée à forme motrice (*Bolet. de laringol.*, n° 9, juin 1902).

Barth (Er.). — Plaie par instrument tranchant du larynx (*Archiv f. Laryngol.*, Band XIII, Heft 1).

Batouer. — Articulation thyro-hyoïdienne congénitale anormale (*Vratch*, n° 20, 1902).

Bentzen. — Ataxie du larynx chez un jeune garçon de quinze ans (Soc. danoise d'oto-laryngol., 19 oct. 1901, *in Rev. hebdom. de laryngol.*, n° 18, 3 mars 1902).

Bergengruen. — Le pronostic et le traitement de la tuberculose laryngée (*Saint-Petersburg med. Wochens.*, n° 10, 1902, anal. *in Deuts. med. Zeitung*, n° 58, 1902).

Bonain (A.). — Traité de l'intubation du larynx dans les sténoses laryngées aiguës et chroniques (Paris, Alcan, 1902).

Bussenius. — Affections intercurrentes et secondaires du larynx au cours d'infections aiguës et chroniques (*Mit und Nachkrankheiten des Kehlkopfes bei akuten und chronischen Infectionen*) (Broch. 36 pages, Berlin, A. Hirschwald, 1902).

Caldwell (W.). — Nouvel appareil pour applications thérapeutiques des rayons X au larynx, à la langue, le rectum, la prostate, le col de l'utérus et le vagin (*New-York med. Journ.*, 12 juillet 1902).

Castex. — Lymphome diffus pharyngo-laryngé (*Bull. de laryngol.*, t. V, n° 2, 30 juin 1902).

Cisneros (J.). — Corps étranger du larynx extrait par la thyrotomie (*Bolet. de laringol.*, n° 9, juin 1902).

Cobb (Carolus). — Discussion sur les états morbides des voies respiratoires consécutifs aux maladies infectieuses (*Philadelphia med. Journ.*, 24 mai 1902).

Compte rendu de la Société de laryngologie de Munich, séances des 6 mai, 10 juin et 4 nov. 1901 (*Rev. hebd. de laryngol.*, n° 13, 29 mars 1902).

Compte rendu de l'Académie de médecine de New-York, section de laryngologie et de rhinologie, séance du 18 déc. 1901 (*Rev. hebdom. de laryngol.*, n° 13, 29 mars 1902).

Compte rendu de la Société américaine de laryngologie, VII° Congrès annuel tenu à New-York du 23 au 25 mai 1901 (*Rev. hebdom. de laryngol.*, n°s 15, 16 et 17, 1902).

Cowgill (W. M.). — La laryngo-trachéite membraneuse (*New-England med. Journ.*, mars 1901).

Della Vedova. — Manifestations laryngo-trachéales de l'anévrysme de l'aorte (*La Pratica oto-rino-laringoiatrica*, n° 2, 1902).

Dide (M.) et **Boulai (J.).** — Paralysie du larynx d'origine centrale (*La Parole*, mai 1902).

Downie (W.) — Traitement des néoplasmes du larynx chez les enfants (*La Parole*, n° 5, mai 1902).

Duel (A. B.). — Ulcération tuberculeuse de l'épiglotte (Acad. de méd. de N.-Y., 18 déc. 1901, *in Rev. hebd. de laryngol.*, n° 13, 29 mars 1902).

Eicken (Carl). — Un bouton de faux-col dans la grosse bronche gauche (*Beiträge zur Klin. Chir.*, Band XXXIV, 1902).

Fränkel (B.) (Berlin). — Pachydermie et carcinome avec remarques sur le développement et le diagnostic microscopique du carcinome (*Archiv f. Laryngol.*, Band XIII, Heft 1).

Gellé. — De la résonance des sons vocaux; du rôle du voile du palais dans la voix du fausset (*Bull. de laryngol.*, t. V, n° 2, 30 juin 1902).

Glaser. — Deux cas de laryngectomie partielle (*Zwei Fälle von halbseitiger Kehlkopfextirpation*) (Thèse de Freiburg in Baden, 1902).

Gleitsmann. — Sarcome sous-glottique enlevé par la voie endolaryngée à l'anse galvanique (*Med. Record*, 5 juillet 1902).

Goldschmidt. — Aggravations hystériques d'affections bénignes des voies respiratoires et des oreilles (*Sammlung Zwangloser Abhandlungen*, n° 5, 15 mai 1902).

Goris. — De l'extirpation du larynx (*Presse méd. belge*, n° 28 et 29, 1902).

Gorton. — Physiologie de la parole externe ou la soi-disant lecture sur les lèvres (*Med. Record.*, 7 juin 1902).

Gutzmann. — De la mutité chez les enfants (*Fortschritte der Med.*, n° 18, 22 juin 1902).

Hamm. — Traitement de la tuberculose du larynx (*Klin. Therapeut. Wochens.*, n°s 25 et 26, 1902).

Hirschmann (A.). — Étude anatomo-pathologique sur la laryngite aiguë et chronique non spécifique, avec considération sur la présence de cellules plasmatiques et de mastzellen (*Virchow's Archiv*, Band CLXIV, p. 541, 1901).

Höldmoser. — Un cas de sarcome du larynx (*Monats. f. Ohrenheilk.*, n° 6, juin 1902).

Jamber (B.). — Laryngite atrophique (*Oklahoma med. Journ.*, sept. 1901).

Kafemann. — Du traitement de la tuberculose des voies respiratoires supérieures et en particulier celle du larynx (*Sammlung Zwangloser Abhandlungen*, n°s 5, 6 et 7, suite et fin du n° 4, 1902).

Keith. — Corps étranger de l'arbre respiratoire (*British med. Journ.*, 7 juin 1902).

Klein (Wald). — Un cas de tuberculose du larynx très améliorée par l'emploi du phéno-sulforicinate de soude (Soc. danoise d'oto-laryngol., 19 oct. 1901, *in Rev. hebdom. de laryngol.*, n° 18, 3 mai 1902).

Kronenberg. — Un cas de paralysie récurrentielle droite (Soc. oto-laryngol. de l'Ouest de l'Allemagne, mai 1901, *in Rev. hebdom. de laryngol.*, n° 18, 3 mai 1902).

Kronenberg (Solingen). — Un cas de paralysie des crico-aryténoïdiens postérieurs (Soc. oto-laryngol. de l'Ouest de l'Allemagne, mai 1901, *in Rev. hebdom. de laryngol.*, n° 18, 3 mai 1902).

Labarrière. — Polypes des cordes vocales (*Gaz. méd. de Picardie*, n° 5, mai 1902).

Lublinski. — Remarques sur l'article de M. Richter : « De la laryngite tachetée. » (*Monats. f. Ohrenheilk.*, n° 5, 1902).

Mackenzie (M. H.). — Traitement des néoplasmes du larynx chez les enfants (*La Parole*, mai 1902).

Mc Kernon (J. F.). — Adénite péritrachéale tuberculeuse (Acad. de méd. de New-York, séance du 18 déc. 1901, *in Rev. hebdom. de laryngol.*, n° 13, 29 mars 1902).

Martin. — Un cas d'hématome du larynx (*Deuts. med. Wochens.*, 20 fév. 1902, *in Semaine méd.*, n° 28, 1902).

Melzi (Urban). — Arthrite crico-aryténoïdienne bilatérale d'origine rhumatismale (*Archiv f. Laryngol.*, Band XIII, Heft 1).

Merklen et **Devaux.** — Le stridor laryngé congénital (*Gaz. des hôpit.*, n° 63, 7 juin 1902).

Miller (Victor). — Epithélioma squameux du larynx chez un homme de vingt-quatre ans. Thyrotomie. Extirpation du larynx (*British med. Journ.*, 19 juillet 1902).

Montagnon et **Moindrot.** — Laryngite aiguë simulant la diphtérie (*Loire méd.*, 15 mai 1902, anal. *in Bull. méd.*, n° 45, 1901).

Monti (Alvis). — Monographies cliniques des maladies des enfants. Fascicule 17 : Affections des voies respiratoires, de la glande thyroïde et du thymus (Vienne, Urban et Schwarzenberg, 1902).

Moure. — Épithélioma de la corde vocale (Soc. de méd. et de chir., séance de 6 et 29 juin 1902, *in Gaz. hebdom. des sciences méd. de Bordeaux*, n°s 26 et 29, 1902).

Mygind (Holger). — Abrégé des maladies des voies respiratoires supérieures (*Kurzes Lehrbuch der Krankheiten der Oberen Leiftwege*) (in-18°, 252, avec 65 fig., Berlin, O. Coblentz, 1902).

Natier (M.). — Voix de fausset, origine et traitement respiratoire (*La Parole*, n° 6, juin 1902).

Naumann. — La tuberculose laryngée (*Münch. med. Wochens.*, n° 27, 8 juillet 1902).

Neumann. — Sténose trachéale aiguë (*Wiener klin. Wochens.*, n° 25, 1901).

Nörregaard. — Un cas d'infiltration gommeuse du repli aryténo-épiglottique gauche (Soc. danoise d'oto-laryngol., 19 oct. 1901, *in Rev. hebdom. de laryngol.*, n° 18, 3 mai 1902).

Porak et **Theuveny.** — Kyste du larynx chez un enfant (Soc. d'obstétrique et de pédiatrie, séance de juin 1902, *in Bulletin méd.*, n° 52, 1902).

Porter (W.). — De la signification de l'aphonie dans les anévrysmes l'aorte (*Interstate med. Journ.*, juin 1902).

Potter (E. F.). — Ablation de l'épiglotte comme mesure palliative dans un cas de tumeur maligne inopérable du larynx (*British med. Journ.*, 19 juill. 1902).

Price-Brown. — Traitement de la tuberculose du larynx (*Journ. of laryngol.*, vol. XVII, n° 6, juin 1902).

Quinlan. — Laryngite tuberculeuse (Acad. de méd. de New-York, séance du 18 déc. 1901, *in Rev. hebdom. de laryngol.*, n° 13, 29 mars 1902).

Renshaw (Knowels). — Les fonctions de l'épiglotte (*British med. Journ.*, 19 juill. 1902).

Richter. — De la laryngite tachetée et de sa localisation sur les bandes ventriculaires (*Monats. f. Ohrenheilk.*, n° 2, fév. 1902).

Sanchez (A.). — Corps étranger du larynx extrait par la thyrotomie (*El Siglo med.*, 6 juill. 1902).

Sauer (W.). — Arthrite crico-aryténoïdienne aiguë d'origine rhumatismale (*Interstate med. Journ.*, Saint-Louis, mai 1902).

Schech. — Sténose cicatricielle du larynx apparemment consécutive à la coqueluche (Soc. de laryngol. de Munich, séance du 10 juin 1901, *in Rev. hebdom. de laryngol.*, n° 13, 29 mars 1902).

Schech. — Lésion du vague à la suite d'une tentative de suicide par un coup de revolver dans la bouche (Soc. de laryngol. de Munich, séance du 10 juin 1901, *in Rev. hebdom. de laryngol.*, n° 13, 29 mars 1902).

Schmiegelow. — Tumeur de la trachée chez une femme de cinquante-quatre ans (Soc. danoise d'oto-laryngol., 19 oct. 1901, *in Rev. hebdom. de laryngol.*, n° 18, 3 mai 1902).

Schmiegelow. — Laryngectomie pour cancer du larynx (Soc. danoise d'oto-laryngol., 19 oct. 1901, *in Rev. hebdom. de laryngol.*, n° 18, 3 mai 1902).

Schmiegelow. — Un cas d'épithélioma du larynx chez un homme de vingt-cinq ans; opération vingt mois auparavant. Pas de récidive (Soc. danoise d'oto-laryngol., 19 oct. 1901, *in Rev. hebdom. de laryngol.*, n° 18, 3 mai 1902).

Sébileau. — Cancer étendu de l'épiglotte de la base de la langue et du pharynx enlevé par la voie sous-hyoïdienne (Soc. de chir., séance du 2 juill. 1902, *in Presse méd.*, n° 54, 5 juill. 1902).

Steinert. — De la soi-disant aphtongie ou spasme intentionnel de la parole (*Münch. med. Wochens.*, n° 27, 8, 1902).

Sympson (M.). — Papillomes récidivants du larynx (*La Parole*, ma 1902).

Texier (Nantes). — Sur un cas de corps étranger du larynx. Trachéotomie, suture immédiate, guérison (*Gaz. méd. de Nantes*, n° 37, 1902).

Transactions of the seventh annual Meeting of the American laryngological, rhinological and otological Society, held in New-York city, may 23, 24, 25, 1901 (1 vol., 358 p., New-York, 1902).

Treitel (Berlin). — De la laryngo-pharyngite grippale (*Archiv f. Laryngol.*, Band XIII, Heft 1).

Wagner (Henry). — Luxation traumatique du cartilage aryténoïde gauche (Soc. amér. de laryngol., mai 1901, *in Rev. hebdom. de laryngol.*, n° 15, 12 avril 1902).

Wichmann. — Des fractures indirectes du larynx (*Vierteljahrschr. f. gerichtl. Med.*, 2, 1900).

Willemin. — De la laryngite catarrhale d'origine gastrique (Thèse de Paris, 1902).

Oreilles.

Adler. — Théorie rythmique de l'ouïe (*Zeits. f. Ohrenheilk.*, Band XLI, Heft 2).

Agniel. — Otite moyenne purulente gauche; abcès extra-dural (Soc. des sciences méd. de Lyon, séance du 7 mai 1902, *in Lyon méd.*, n° 28, 1902).

Alderton (H.). — Quelques remarques sur une otite généralement non diagnostiquée (Soc. amér. de laryngol., mai 1901, *in Rev. hebdom. de laryngol.*, n° 15, 12 avril 1902).

Alt (F.). — Des troubles de l'ouïe musicale (*Monats. f. Ohrenheilk.*, n° 6, juin 1902).

Aubery. — Syndrome auriculaire. Lésion syphilitique du rocher. Guérison par injections de calomel (*Echo méd.*, n° 26, 1902).

Balzer. — Vertige de Ménière au cours de la syphilis (Soc. française de syphiligr. et de dermatol., séance du 3 juillet 1902, *in Bulletin méd.*, n° 58, 1902).

Bandelier. — Mydriase spastique par corps étranger de l'oreille (*Münch. med. Wochens.*, 27 mai 1902).

Barbarin (P.). — Les complications mastoïdiennes et intra-craniennes des otites moyennes suppurées chroniques (Thèse de Paris, 1902).

Barth. — Des manifestations de l'hystérie traumatique dans l'organe auditif (*Zeits. f. Ohrenheilk.*, Band XLI, Heft 2).

Beck (C.) (Chicago). — La thiosinammine dans les affections de l'oreille (*The Caryngoscope*, vol. XII, nº 6, juin 1902).

Belt. — L'otite moyenne suppurée et ses dangers (*Amer. Med.*, 24 mai 1902).

Bing (Albert). — De la valeur diagnostique du diapason dans l'otologie (*Wiener Klin.*, 28e année, Heft 6, juin 1902).

Blake (Clarence John) (Boston). — Tension anormale dans l'appareil de transmission des sons de l'oreille moyenne (*Archiv. of otol.*, vol. XXXI, nº 2, avril 1902).

Bosion. — Lampe pour l'éclairage de la mastoïde et de l'attique (*Ann. di laringol.*, 2e fasc., 1902).

Brandegee (William). — Vertige tympanique dû à une obstruction de la trompe d'Eustache (Soc. amér. de laryngol., mai 1901, *in Rev. hebdom. de laryngol.*, nº 17, 26 avril 1902, et *Med. Record*, 7 juin 1902).

Buys et **Villers.** — Un cas de sarcomes multiples des méninges avec extension aux deux rochers (*Presse oto-laryngol. belge*, nº 6, juin 1902).

Carralero. — Kyste sébacé du conduit auditif externe (*Bolet. de laringol.*, nº 10, juillet et août 1902).

Carvetti. — Diphtérie de l'oreille externe (*Canada Lancet*, Toronto, mai 1902).

Cheatle (Arthur). — Sur l'examen des oreilles de 1,000 élèves, âgés de trois à seize ans, des écoles dans le district de Hanwell (*Journ. of laryngol.*, vol. XVII, nº 6, juin 1902).

Citelli (S.). — Sur la présence d'une vaste cellule mastoïdienne postéro-supérieure suppurée chez un malade atteint de mastoïdite de Bezold et sur son importance clinique (*Archiv. ital. di otol.*, vol. XIII, fasc. 2, juillet 1902).

Collinet. — Thrombo-phlébite du sinus latéral. Ligature de la jugulaire. Curettage du sinus (*Bull. de laryngol.*, t. V, nº 2, 30 juin 1902).

Compaired. — Hémorragie grave consécutive à une paracentèse du tympan (*Archiv. ital. di otol.*, vol. XIII. fasc. 2, juillet 1902).

Compte rendu de la Société oto-laryngologique de l'Ouest de l'Allemagne, VIIIe réunion, Cologne, 24 mai 1901 (*Rev. hebdom. de laryngol.*, nº 18, 3 mai 1902).

Compte rendu de la Société danoise d'oto-laryngologie, XIVe assemblée du 19 octobre 1901 (*in Rev. hebdom. de laryngol.*, nº 18, 3 mai 1902).

Cozzolino. — Casuistique synthétique d'oto et rhino-chirurgie avec considérations relatives à la pathologie et à la thérapeutique (*Bollet. delle malatt. dell' orecchio*, nos 6 et 7, 1902).

Cozzolino. — Corps étrangers du conduit auditif et de la caisse du tympan (*Bollett. delle malatt. dell' orecchio*, nº 6, 1902).

Cozzolino. — Épithélioma du pavillon (*Bollett. delle malatt. dell' orecchio*, nº 6, 1902).

Davis (F.-W.) (Cincinnati). — L'otite moyenne purulente traitée par la méthode sèche (*New-York med. Journ.*, 12 juillet 1902).

Della Vedova. — L'hygiène de l'oreille chez les nouveau-nés (*Pratica oto-rino-laringoiatrica*, nº 2, 1902).

Della Vedova. — L'otite moyenne purulente chronique et ses complications (*Pratica oto-rino-laringoiatrica*, nº 2, 1902).

Dench (Edward). — Un cas d'affection du sinus latéral (Soc. amér. de laryngol., mai 1901, *in Rev. hebdom. de laryngol.*, nº 16, 19 avril 1902).

Dowling (Iremey). — Complications auriculaires de la grippe (*Journ. of ophtalmol. and otol.*, mai 1902).

Dunn John (Richmond). — La lame occipitale inférieure de la mastoïde, avec considérations spéciales sur la mastoïdite de Bezold (*Archiv. of otol.*, vol. XXXI, nº 2, avril 1902).

Eulenstein (Frankfort-s/-M.). — Toxémie pour suppuration du temporal (*Archiv. of otol.*, Band XXXI, n° 2, avril 1902).

Frey. — Procédé d'anesthésie locale pour l'extraction des polypes de l'oreille (*Wiener klin. Rundschau*, 22 juin 1902, anal. *in Bull. méd.*, n° 53, 2 juillet 1902).

Fruitier. — Contribution à l'étude du vertige auriculaire et de ses rapports avec la neurasthénie (Thèse de Paris, 1902).

Garbini (G.). — Un nouveau cas de labyrinthite bilatérale ourlienne (*Archiv. ital. di otol.*, vol. XIII, fasc. 2, juill. 1902).

Goldstein (M.) (Saint-Louis). — Complications auriculaires de l'influenza (*The Laryngoscope*, vol. XII, n° 3, mars 1902).

Grunert. — De la présence de sucre dans les urines consécutivement aux otites (*Archiv f. Ohrenheilk.*, Band LV, Hefte 3 et 4).

Halt. — Ablation des deux mastoïdes, suivie de variations extrêmes dans la température des différentes parties du corps en même temps et de tout le corps à des moments différents (*Journ. of med. and science*, mai 1902).

Hammond (P.) (Boston). — Les affections aiguës de l'oreille; leur diagnostic et traitement (*Journ. of the Amer. med. Assoc.*, 17 mai 1902).

Harris (Thomas). — Thrombus du sinus latéral (Soc. amér. de laryngol., mai 1901, *in Rev. hebdom. de laryngol.*, n° 15, 12 avril 1902).

Harris (Thomas) (New-York). — Des bruits auriculaires. Quelques remarques sur leurs causes et traitement (*The Laryngoscope*, vol. XII, n° 3, mars 1902).

Harrisson (Damer). — Un cas d'abcès cérébelleux avec thrombose du sinus latéral chez un jeune homme atteint depuis onze ans d'une affection otitique (Liverpool med. Institution, séance du 13 fév. 1902, *in Rev. hebdom. de laryngol.*, n° 13, 29 mars 1902, et *British med. Journ.*, 1er mars 1902).

Hang. — Anesthésie locale du conduit auditif externe (Soc. de laryngol. de Munich, séance du 4 nov. 1901, *in Rev. hebdom. de laryngol.*, n° 13, 29 mars 1902).

Hennick. — De l'adaptation de l'organe auditif des mammifères aquatiques à la vie aquatique (*Monats. f. Ohrenheilk.*, n° 5, mai 1902).

Herzfeld. — De la thrombo-phlébite du sinus transverse (Soc. d'otol. de Berlin, séance du 11 fév. 1902, *in Deuts. med. Wochens.*, n° 29, 1902).

Hölscher. — La thrombose sinusienne otogène et son traitement opératoire (*Sammlung Zwangloser Abhandlungen*, n° 5, 15 mai 1902).

Hughes. — Deux cas d'otite moyenne suppurée aiguë et un cas de carcinome de la cloison du nez (*Med. Sentinel*, Portland, mai 1902).

Jack (F. J.). — Traitement de l'otite moyenne aiguë (Soc. amér. de laryngol., mai 1901, *in Rev. hebdom. de laryngol.*, n° 17, 26 avril 1902).

Jacobson (L.) et **Blau (L.)**. — Traité des maladies de l'oreille pour médecins et étudiants (*Lehrbuch der Ohrenheilkunde für Aerzte und Studirende*) (3e édit., 455 p. avec 345 fig. et 19 planches. Leipzig, G. Thieme, 1902).

Johnson (Walter). — Un cas d'anévrysme de la carotide interne (Soc. amér. de laryngol., mai 1901, *in Rev. hebdom. de laryngol.*, n° 17, 26 avril 1902).

Jurgens (E.). — Contribution à l'étude des complications lymphatiques de l'otite moyenne purulente (*Presse oto-laryngol. belge*, n° 6, juin 1902).

Knapp (New-York). — Recherches personnelles sur un accès aigu d'autophonie (*Zeits. f. Ohrenheilk.*, Band XLI, Heft 2).

Knapp (Arnold) (New-York). — Un cas d'abcès cérébelleux après infection par le labyrinthe. Mort par méningite (*Archiv. of otol.*, vol. XXXI, n° 2, avril 1902).

Kœbel. — De l'emploi de la fraise rotatoire dans le traitement des otites moyennes chroniques (*Zeits. f. Ohrenheilk.*, Band XLI, Heft 2).

Labarre (E.). — Abcès sous-dural; pachyméningite fongueuse; ostéomyélite temporo-occipitale; évidement du rocher; résection du temporal, d'une partie du pariétal et de l'occipital (*Presse oto-laryngol. belge,* n° 6, juin 1902).

L. D. — L'hygiène de l'oreille (*Presse méd. belge,* n° 26, 1902).

Lajaunie. — Traitement de l'otite moyenne chronique et de la sclérose tympanique (*Bull. de laryngol.*, t. V, n° 2, juin 1902).

Lake (Richard). — Quatre cas d'abcès mastoïdien (*British med. Journ.*, 19 juill. 1902).

Lamann (Saint-Pétersbourg). — De la question du tamponnement compressif dans l'otite externe furonculeuse (*Monats. f. Ohrenheilk.*, n° 6, juin 1902).

Lécène et **Bourgeois.** — La méningite séreuse d'origine otique (*Presse méd.*, n° 50, 21 juin 1902).

Lederman (D.). — L'opération de Schwartz-Stacke pour otite moyenne suppurée chronique. Reformation du tympan. Myringectomie secondaire. Amélioration de l'ouïe (Soc. amér. de laryngol., mai 1901, *in Rev. hebdom. de laryngol.*, n° 16, 19 avril 1902).

Le Gentil (G.). — Kératite interstitielle et surdité (Thèse de Paris, 1902).

Lewis (Griffin). — Des bourdonnements d'oreille (*Philadelphia med. Journ.*, 28 juin 1902).

Mc Caw (J. F.). — Otite moyenne tuberculeuse. Mastoïdite et méningite chez un adulte apparemment bien portant sous tous les rapports (Soc. amér. de laryngol., mai 1901, *in Rev. hebd. de laryngol.*, n° 16, 19 avril 1902).

Macnanghton-Jones (H.). — Un cas de perforation de la membrane du tympan consécutive à un coup de foudre (*Journ of laryngol.*, n° 7, juillet 1902).

Maget. — Mastoïdite aiguë; intervention incomplète; abcès extradural consécutif. Intervention. Guérison (*Ann. des mal. de l'oreille,* n° 6, juin 1902).

Marage. — Mesure d'acuité auditive (*Archiv. internat. de laryngol.*, n° 2, mars-avril 1902).

Masini. — Observations sur 55 cas d'opération radicale pour otite moyenne purulente (*Ann. di laringol.*, fasc. 2, 1902).

Melzi (Urbano) (Milan). — Contribution à l'étude de l'usage de la sonde en gomme dans les affections catarrhales de la trompe d'Eustache et de l'oreille moyenne (*Archiv. internat. di laryngol.*, n° 2, 1902).

Moses (V.) (Cologne). — Un cas de bruit auriculaire objectivement perceptible (Soc. oto-laryngol. de l'Ouest de l'Allemagne, mai 1901, *in Rev. hebdom. de laryngol.*, n° 18, 3 mai 1902).

Murray (G.). — Rapport sur l'examen des oreilles de 400 écoliers (*Journ. of laryngol.*, vol. XVII, n° 6, juin 1902).

Murrell (W.). — Pyohémie consécutive à une otite moyenne (*Med. Presse,* n° 20, 1902, anal. *in Deuts. med. Zeitung,* n° 56, 1902).

Nuvoli (G.). — La physiologie de l'oreille moyenne dans ses rapports avec la chirurgie de l'otite sèche (*Archiv. ital. di otol.*, vol. XIII, fasc. 2, juillet 1902).

Petranoff. — Des indications de la paracentèse du tympan (Thèse de Bordeaux, 1902).

Politzer et **Brühl.** — Atlas-manuel des maladies de l'oreille (édit. franç., 395 p. avec 39 pl., 332 fig. Paris, Baillière et fils, 1902).

Randall (A.) (Philadelphie). — Les relations du facial avec le tympan, surtout dans l'exentération tympanique (*The Laryngoscope,* vol. XII, n° 6, juin 1902).

Renner (Scott). — Les indications pour la cure mastoïdienne radicale; technique opératoire (*Buffalo med. Journ.*, juin 1902).

Resser. — Des cholestéatomes de l'oreille moyenne (*Med. Obozrenié,* n° 8, 1902).

Richardson (Ch.). — Du traitement précoce des mastoïdites (Soc. amér. de laryngol., mai 1901, *in Rev. hebdom. de laryngol.*, n° 17, 26 avril 1902).

Schmidt (F.). — De la nécessité qui s'impose aux syndicats ouvriers de faire examiner les traumatismes de l'oreille immédiatement après l'accident par un otologiste (Soc. oto-laryngol. de l'Ouest de l'Allemagne, mai 1901, *in Rev. hebdom. de laryngol.*, n° 18, 3 mai 1902).

Schmiegelow (E.). — De la pyohémie otogène (*Rev. hebdom. de laryngol.*, n°s 17, 18 et 19, 1902).

Sendziak. — De l'action favorable de l'érysipèle sur l'évolution de l'otite moyenne suppurée aiguë (*Monats. f. Ohrenheilk.*, déc. 1901, anal. *in Semaine méd.*, n° 27, 1902).

Sheppard (J. E.). — Abcès cérébelleux multiples. Thrombose du sinus sigmoïde (Soc. amér. de laryngol., mai 1901, *in Rev. hebdom. de laryngol.*, n° 17, 26 avril 1902).

Sokolov. — Un cas de tumeur maligne de la région mastoïdienne et du conduit auditif (*Med. Obozrenié*, n° 8, 1902).

Sonner (Tomka). — Des otorragies dans l'hémophilie (*Med. Presse*, 3277, 1902, anal. *in Deuts. med. Zeitung*, n° 36, 1902).

Souques et **Mariette.** — Otorragie hystérique chez l'homme (Soc. de neurol., séance du 15 mai 1902, *in Presse méd.*, n° 18, 18 juin 1902).

Sturm. — Du cancer primitif du temporal (*Zeits. f. Ohrenheilk.*, Band XL, Hefte 2-3, anal. *in Semaine med.*, n° 29, 1902).

Suckstorff. — Contribution à l'étude des affections otitiques du cerveau, du cervelet et des vaisseaux sanguins (*Zeits. f. Ohrenheilk.*, Band XLI, Heft 2, comparer avec Band XXXV, p. 12, 218 et 317, et Band XXXVII, p. 174, et Band XXXIX, p. 57).

Thomas et **Bonnier.** — Surdité verbale pure (Soc. de neurol., séance du 5 juin 1902, *in Bull. méd.*, n° 49, 1902).

Thoubert. — Contribution au diagnostic des cellulites mastoïdiennes postérieures (*Ann. des mal. de l'oreille*, n° 6, juin 1902).

Tonietti (B.). — Étude critique de quelques récentes expériences destinées à améliorer la surdité bilatérale (*Archiv. ital. di otol.*, vol. XIII, fasc. 2, juillet 1902).

Treitel (Berlin). — L'oreille et la parole ou de l'épreuve de l'ouïe au moyen de la parole (*Klin. Vorträge aus dem Gebiete der Otol.*, Band V, Heft 7).

Wagner (H.). — Déformation congénitale des deux pavillons (Soc. amér. de laryngol., mai 1901, *in Rev. hebdom. de laryngol.*, n° 15, 12 avril 1902).

Waterhouse (H. F.). — Un cas de pyohémie du sinus latéral et d'abcès cérébelleux (Soc. méd. de Londres, séance du 25 mars 1901, *in Rev. hebdom. de laryngol.*, n° 13, 29 mars 1902).

Woods (R. H.). — Un cas d'abcès temporo-sphénoïdal d'origine otique; opération; guérison (*Journ. of laryngol.*, n° 7, juillet 1902).

Zimmermann (Gustave) (Dresde). — But et moyens des épreuves fonctionnelles de l'ouïe (*Klin. Vorträge aus dem Gebiete der Otol.*, Band V, Heft 8, 1902).

Croup et Diphtérie.

Barbier. — Sur quelques causes de mort dans la diphtérie (Soc. de pédiatrie, séance de juin 1902, *in Bull. méd.*, n° 50, 1902).

Barbier et **Marfan.** — Sur la détubation (Soc. de pédiatrie, séance de juin 1902, *in Bull. méd.*, n° 50, 1902).

Caron (J.). — Étude sur les infections préventives de sérum antidiphtérique (Thèse de Paris, 1902).

Chabade. — La diphtérie et le bacille diphtérique dans la scarlatine (*Vratch*, n°s 24, 25, 26 et 27, 1902).

Counseilman (F. B.). — Étude bactériologique et pathologique de 220 cas mortels de diphtérie (*Journ. Boston Soc. of med. sciences*, 18 déc. 1901).

Dabney. — Intubation *in extremis* dans la diphtérie. Guérison (*Amer. pract. and News*, 15 juin 1902, p. 461).

Delcourt. — Tubage et trachéotomie. 30 cas de croup traités par le tubage du larynx (*Presse méd. belge*, nos 20, 21 et 22).

Eudel (Mlle). — Travail d'ensemble sur la diphtérie à Nantes depuis 1897 (Thèse de Paris, 1902).

Fourniols. — De la sérothérapie antidiphtérique (Thèse de Paris, 1902).

Gidney (Ch. C.). — La diphtérie et son traitement (*Pediatrics*, 15 mars 1901).

Hill (H. W.). — Interprétation des résultats bactériologiques dans le diagnostic de la diphtérie (*Boston med. and surg. Journ.*, 7 mars 1901).

Kaudouroff. — La genèse des paralysies post-diphtériques (Dissert. Zurich, 1901).

Kellog (G. H.) et **Evans (W. B.).** — Discussion sur la diphtérie (*Occidental med. Sciences*, mars 1901).

Le Bœuf (L. G.). — Un cas de diphtérie laryngée traitée par des doses massives d'antitoxine (*New-Orleans med. and surg. Journ.*, juin 1902).

Marfan. — Les angines diphtériques malignes en 1901 et en 1902 (Soc. méd. des hôpit., séance du 11 juill. 1902, *in Bull. méd.*, n° 56, 12 juill. 1902).

Netter. — La diphtérie à Paris (*Journ. de méd. et de chir. pratiques*, 10 juill. 1902).

Ootmar (G. A.). — Épidémie de diphtérie à Ham 1899-1901 (*Ned. Tijdschr. v. Geneesk.*, II, 14, 1901).

Rabek. — Un cas de diphtérie chez un enfant de deux mois (*Kronika Lekarska*, n° 7, 1901).

Rocaz. — Indications respectives du tubage du larynx et de la trachéotomie dans le croup (*Gaz. hebdom. des sciences méd. de Bordeaux*, n° 24, 15 juin 1902).

Rosenthal (Edwin). — L'antitoxine dans la diphtérie (*Indiana med. Journ.*, mai 1901).

Shaw (Henry). — La valeur de l'antitoxine dans la prophylaxie de la diphtérie (*Albany med. Ann.*, mars 1901).

Silver. — Le traitement antitoxique de la diphtérie (*Iowa med. Journ.*, De Moines, 15 mai 1902).

Swan (J.) (Philadelphia). — Du traitement de la diphtérie (*Saint-Louis med. and surg. Journ.*, n° 6, juin 1902).

Valagussa (B.). — Quelques modifications à l'instrumentation de l'intubation du larynx dans le croup (*Archiv. ital. di otol.*, vol. XIII, fasc. 2, juill. 1902).

Zinn. — La diphtérie (*Maritime med. News*, Halifax, U.-S., mars 1901).

Varia.

Agniel. — Rétrécissement cicatriciel de l'œsophage chez une petite fille de cinq ans (Soc. des Sciences méd. de Lyon, séance du 7 mai 1901, *in Lyon méd.*, n° 28, 1902).

Bonamour. — Néoplasme du corps thyroïde. Ablation. Guérison (Soc. des sciences méd. de Lyon, séance du 16 avril 1902, *Lyon méd.*, n° 25, 1902).

Benoît. — Des parotidites consécutives à l'ovariotomie (Thèse de Paris, 1902).

Chaput. — Les différents procédés d'anesthésie chirurgicale (*Presse méd.*, n° 47, 11 juin 1902).

Colvin. — Pièce de monnaie dans l'œsophage depuis cinq mois (*Saint-Paul med. Journ.*, juin 1902).

Corrow (F.). — L'adrénaline dans la chirurgie des muqueuses (*Therapeut. Gaz.*, 15 mai 1902).

Delore. — De la thyroïdectomie dans les thyroïdites suppurées aiguës (Soc. nat. de méd. de Lyon, séance du 30 juin 1902, *in Lyon méd.*, n° 29, 1902).

Dionis du Séjour. — Goitre kystique unilatéral ayant déterminé des accidents asphyxiques par compression de la trachée (*Centre méd.*, n° 1, juillet 1902).

Freudenthal (W.). — La lumière électrique dans les affections des organes respiratoires (*New-York med. Journ.*, 12 juillet 1902).

Geese. — Étude sur le cancer de l'œsophage (*Zur Lehre von Speiseröhrenkrebs*) (Dissert. Kiel, 1902).

Gladstone. — Un cas de sarcome de la face (*British med. Journ.*, 31 mai 1902).

Hawley (G. E.) (Chicago). — Massage à vapeur (*The Laryngoscope*, vol. XII, n° 3, mars 1902).

Heilner. — Sur un cas d'hypertrophie du thymus chez un adulte (*Ueber einen Fall von Rhymus Hypertrophie bei Erwachsenen*) (Dissert. Munich, 1902).

Jamieson (A.). — De l'emploi de l'adrénaline comme adjuvant de la lumière dans le traitement du lupus (*British med. Journ.*, 21 juin 1902).

Knapp (Mark J.). — Ulcère de l'œsophage confondu avec la tuberculose pulmonaire (*Med. Record*, mars 1902, *in Semaine méd.*, n° 29, 1902).

Lagache. — L'adrénaline (*Écho méd. du Nord*, n° 28, 1902).

Leuriaux. — L'agent pathogène de la coqueluche et la sérothérapie de cette affection (*Semaine méd.*, n° 29, 1902).

Mc Crindle. — Œsophagotomie pour corps étranger de l'œsophage (*British med. Journ.*, 31 mai 1902).

Malherbe et **Roubinowitch.** — Nouveau procédé d'anesthésie générale par le chlorure d'éthyle. Recherches expérimentales et cliniques (*Bull. méd.*, 11 juin 1902).

Massart. — Nouveau traitement de la coqueluche (*Progrès méd. belge*, n° 14, 1902).

Mesmain. — Des oreillons en général et en particulier des oreillons sous-maxillaires (Thèse de Paris, 1902).

Neumann. — Des injections de paraffine (*Prager med. Wochens.*, n° 26, 1902).

Peyne (Redmond). — Des injections sous-arachnoïdiennes de cocaïne comme anesthésique général dans les opérations sur la tête (Soc. amér. de laryngol., mai 1901, *in Rev. hebdom. de laryngol.*, n° 17, 26 avril 1902).

Quast (Von). — Une nouvelle phase dans la sérothérapie. Nouveau sérum pour être employé dans les infections mixtes (*The Laryngoscope*, vol. XII, n° 3, mars 1902).

Schmithnisen (Aix-la-Chapelle). — L'électrolyse et ses effets sur les tissus (Soc. oto-laryngol. de l'Ouest de l'Allemagne, mai 1901, *in Rev. hebdom. de laryngol.*, n° 18, 3 mai 1902).

Schnirer. — L'agent infectieux et la sérothérapie de la coqueluche (*Klin. therapeut. Wochens.*, n° 29, 20 juillet 1901).

Thevenet. — Deux cas d'actinomycose cervico-faciale (*Gaz. des hôpit.*, n° 73, 1er juillet 1902).

Vacher. — L'emploi du chlorure d'éthyle chimiquement pur comme anesthésique général (*Ann. des mal. de l'oreille*, n° 6, 1902).

Voutier. — Tumeur de la parotide (Soc. des sciences méd. de Lyon, séance du 7 mai 1902, *in Lyon méd.*, n° 27, 1902).

Wagner. — De la perforation de l'œsophage par corps étrangers, et gangrène pulmonaire consécutive (*Zur Casuistik der Perforation des Œsophagus durch Fremdkörper und consecutive Lungengangraen*) (Dissert. Giessen, 1902).

Bordeaux. — Imprimerie G. GOUNOUILHOU, rue Guirande, 11.

INDEX BIBLIOGRAPHIQUE

DE

La REVUE du Dr E. J. MOURE

4 octobre 1902.

Bouche et Pharynx buccal.

Antoine. — Des processus gangréneux dans les angines de la scarlatine (Thèse de Paris, 1902).

Arpad. — Contribution à l'étude des abcès alvéolaires chroniques (*Wiener med. Wochens.*, 3 mai 1902).

Avazza. — Du traitement des amygdalites non spécifiques (*Progresso med.*, 25 avril 1902).

Bar. — Contribution à l'étude des phlegmons juxta-pharyngiens (*Ann. des mal. de l'oreille*, n° 7, 1902).

Beltrami. — Sur quelques accidents dus à l'évolution de la dent de sagesse (*Marseille méd.*, n° 14, 1902).

Bonsfield. — Note sur deux cas d'angine ulcéreuse (*The Lancet*, 31 mai 1902).

Carrière. — Sur quelques cas d'angines à tétragènes (*Rev. de méd.*, juin 1902).

Chauveau (C.). — Pathologie comparée du pharynx (1 vol. in-16, 196 p., Paris, Baillière et fils, 1902).

Cheatham (William). — Chancre des amygdales (*The Amer. Pract. and News*, Louisville, 1er août 1902).

Citelli. — Un cas de syphilome primitif de la lèvre inférieure et de l'amygdale droite (*Bollett. delle malatt. dell' orecchio*, n° 8, 1902).

Coën. — Le traitement des troubles de la parole chez les malades atteints de la gueule-de-loup (*Wiener med. Wochens.*, 26 avril 1902).

Crile (G.). — Quelques remarques sur les opérations des tumeurs malignes de la bouche et du cou (*Saint-Paul med. Journ.*, août 1902).

Dabney (Samuel). — Quinsy ou inflammation aiguë du tissu péri-amygdalien (*The Amer. Pract. and News*, 15 juillet 1902).

Derville. — De l'emploi du chlorophénol dans le traitement des ulcérations tuberculeuses de la bouche et du pharynx (*Journ. des sciences méd. de Lille*, n° 35, 1902).

Duel (A. B.). — Ulcération de la bouche due au bacille fusiforme (Acad. de méd. de New-York, séance du 22 janv. 1902, *in Rev. hebdom. de laryngol.*, n° 29, 1902).

Dzierzawski (B.). — Pyorrhée alvéolaire (*Przeglad Dentystyczny*, mai 1902).

Escat. — Sur un procédé d'extirpation des amygdales enchatonnées (*Archiv. internat. de laryngol.*, n° 3, mai-juin 1902).

Escat. — Traitement de l'hémorragie chirurgicale de l'amygdale (*Presse méd.*, n° 70, 30 août 1902).

Fullerton. — Gangrène primitive des amygdales (*The Lancet*, 7 juin 1902).

Gaillard et **Mlle Francillon.** — Un cas de noma (Soc. méd. des hôpit., séance du 25 juillet 1902, *in Bull. méd.*, n° 60, 1902).

Gaudier et **Chevalier.** — Deux cas de tumeurs thyroïdiennes de la base de la langue (*Echo méd. du Nord,* n° 34, 1902).

Goris. — Tumeur thyroïdienne de la base de la langue; extirpation par les voies naturelles (*Presse oto-laryngol. belge,* n° 7, 1902).

Graupner. — De l'angine diphtéroïde (Soc. des sciences nat. et méd. de Dresde, séance du 22 fév. 1902, *in Rev. hebdom. de laryngol.,* n° 25, 21 juin 1902).

Halle. — Du traitement de la pharyngite granuleuse et de la pharyngite latérale (*Berlin. klin. Wochens.,* 28 avril 1902).

Hirtz (Edg.). — Les stomatites urémiques et leur diagnostic (*Semaine méd.,* n° 14, 1902).

Höncz. — Des rapports de la stomatologie et de la pédiatrie (*Allgemeine Wiener med. Zeitung,* n° 36, 2 sept. 1902).

Hopmann (K. M.). — Abcès rétro-pharyngien idiopathique chez un adulte (*La Parole,* n° 7, juillet 1902).

Mac Caw. — Épithélioma primitif de la luette et du voile du palais traité par les rayons X. Relation d'un cas (*New-York med. Journ.,* 9 août 1902).

Mc Kenney. — Des amygdales pathologiques (*Memphis med. Monthly,* juin 1902).

Matagne. — Syphilis tertiaire probable de la langue (*Ann. de la Soc. méd.-chirurg. de Brabant,* n° 6, 1902).

Meyer (Joseph). — Traitement abortif de la folliculite et de la périamygdalite par le seringuage (*Brooklyn med. Journ.,* oct. 1901).

Milligan. — Spécimen de lipome pharyngé (Soc. de laryngol. de Londres, séance du 10 janv. 1902, *in Rev. hebdom. de laryngol.,* n° 35, 1902).

Monro (Glasgow). — Angine membraneuse avec perforation des piliers consécutive à une infection pneumococcique (*Glasgow med. Journ.,* oct. 1901).

Nicolle et **Hébert.** — Les angines à bacilles de Friedlander (*Rev. méd. de Normandie.* n° 14, 24 juillet 1902).

Parker (C. A.). — Un cas de sténose du pharynx (Soc. de laryngol. de Londres, séance du 1er déc. 1901, *in Rev. hebdom. de laryngol.,* n° 33, 1902).

Pearson (S. Vere). — Abcès aigu rétro-pharyngé au cours de la première enfance (*La Parole,* n° 7, juillet 1902).

Potter (Furniss). — Perforation du pilier gauche (Soc. de laryngol. de Londres, séance du 1er déc. 1901, *in Rev. hebdom. de laryngol.,* n° 32, 1902).

Quinlan (Francis). — Fibrome de la voûte pharyngienne (Acad. de méd. de New-York, séance du 22 janv. 1902, *in Rev. hebdom. de laryngol.,* n° 29, 1902).

Rosenthal. — L'hypertrophie de l'amygdale linguale (Thèse de Lyon, 1902).

Ruault (Albert). — Note sur la technique du morcellement des amygdales (*Rev. hebdom. de laryngol.,* n° 35, 1902).

Schech (P.). — Les maladies de la cavité buccale, du pharynx et du nez *(Die Krankheiten der Mundhöhle, des Rachens und der Nase)* (6e édit., in-8°, 410 p., avec fig., Vienne, 1902).

Sharman. — Spécimens de papillome de l'amygdale et du pilier postérieur (Soc. de laryngol. de Londres, séance du 10 janv. 1902, *in Rev. hebdom. de laryngol.,* n° 35, 1902).

Snell (H.). — Un cas d'herpès du palais (Soc. de laryngol. de Londres, séance du 10 janv. 1902, *in Rev. hebdom. de laryngol.,* n° 35, 1902).

Somers (Lewis). — L'emploi de l'extrait de capsule surrénale dans les abcès périamygdaliens (*Merck's Archiv,* mai 1901).

Stewart (Thomas). — La tonsillectomie est-elle préférable à la tonsillotomie? (*Journ. of ophtalmol., otol. and laryngol.,* n° 4, juillet 1902).

Travers. — Abcès rétro-pharyngé; hémorragie secondaire; ligature de la jugulaire interne et de la carotide primitive du côté gauche; guérison (*British med. Journ.*, 6 sept. 1902).

Tretrop. — Un cas de sténose presque totale du conduit pharyngien (*Ann. de la Soc. de méd. d'Anvers*, avril 1902).

Vacher (Louis). — Note sur l'ablation des amygdales enchatonnées chez l'adulte (*Rev. hebdom. de laryngol.*, n° 33, 1902).

Vincent. — Angine due au bacillus megaterium (*Presse méd.*, n° 60, 26 juillet 1902).

Voisin (Roger). — Paralysie partielle du voile du palais d'origine traumatique (*Ann. des mal. de l'oreille*, n° 8, 1902).

Waggett. — Sténose cicatricielle du pharynx consécutive à une plaie par instrument tranchant (Soc. de laryngol. de Londres, séance du 1er déc. 1901, *in Rev. hebdom. de laryngol.*, n° 32, 1902).

Wingrave (Wyatt). — Kyste dermoïde sublingual chez un jeune homme de dix-sept ans (Soc. de laryngol. de Londres, séance du 1er déc. 1901, *in Rev. hebdom. de laryngol.*, n° 32, 1902).

Wood (George). — Position anormale de la carotide primitive visible dans le larynx (*Amer. Journ. of the med. sciences*, sept. 1902).

Wulff (P.). — Anévrysme de la carotide interne à la suite d'un abcès de l'amygdale (*Milwaukee med. Journ.*, juin 1901).

Nez, Pharynx nasal et Cavités accessoires.

Anderson (Willis) (Detroit). — Les manifestations tardives de la syphilis héréditaire du nez et de la gorge (*New-York med. Journ.*, 26 juill. 1902).

Annequin. — Considérations sur les fractures des sinus frontaux et sur leur traitement. Un cas de fracture esquilleuse des sinus frontaux compliquée d'anosmie (*Archiv. de méd. et de pharm. milit.*, n° 8, août 1902).

Aubaret. — Tumeur épithéliale volumineuse de l'ethmoïde et de l'orbite (*Clin. ophtalmol. de Bordeaux*, n° 14, août 1902).

Baratoux. — De l'opération radicale dans les sinusites frontales chroniques (*Pratique méd.*, n° 6, 1902).

Baudon. — Acné hypertrophique du nez (*La Parole*, n° 7, juill. 1902).

Bennett. — Cas d'ulcération de la cloison accompagnée de fortes douleurs (Soc. de laryngol. de Londres, séance du 10 janv. 1902, *in Rev. hebdom. de laryngol.*, n° 35, 1902).

Blouet. — Le polype saignant de la cloison nasale (angio-fibromyxome) (Thèse de Paris, 1902).

Botey. — L'adrénaline en oto-rhino-laryngologie (*Archiv. lat. de rinol.*, nos 116, 117 et 118, 1902).

Braden Kyle (Philadelphie). — De certaines modifications au procédé de l'auteur pour la correction des déviations de la cloison (*The Laryngoscope*, vol. XII, n° 8, août 1902).

Brindel. — Nouveau procédé de traitement du coryza atrophique ozénateux par des injections interstitielles de paraffine (*Journ. de méd. de Bordeaux*, n° 30, 1902).

Broeckaert. — Des injections de paraffine en oto-rhino-laryngologie (*Rev. hebdom. de laryngol.*, n° 27, 5 juill. 1902).

Brown (Price) (Toronto). — Attelle en caoutchouc dans le traitement des cloisons déviées (*The Laryngoscope*, vol. XII, n° 8, août 1902).

Bryan (Charles). — Empyème chronique des sinus frontal, ethmoïdal et des deux sphénoïdaux, avec vaste nécrose, compliquée d'adénome des régions ethmoïdale et sphénoïdale postérieures (*Amer. Journ. of the med. sciences*, sept. 1902).

Cathcart. — Un cas de destruction complète de la charpente interne du nez (Soc. de laryngol. de Londres, séance du 1er déc. 1901, *in Rev. hebdom. de laryngol.*, n° 33, 1902).

Cauzard. — Considérations sur l'anatomie du sinus frontal; traitement chirurgical des sinusites frontales chroniques (*Gaz. des hôpit.*, n° 103, 13 sept. 1902).

Chiari (Ottokar). — Les maladies des voies respiratoires supérieures. 1re partie : Les affections du nez *(Die Krankheiten der oberen Luftwege. Erster Theil : Die Krankheiten der Nase)* (Vienne, F. Deuticke, 1902).

Choussaud. — Prothèse par les injections de paraffine (procédé d'Eckstein) (*Rev. hebdom. de laryngol.*, n° 13, 1902).

Citelli. — Deux cas d'occlusion congénitale des choanes (*Archiv. ital. di laringol.*, fasc. 8, juill. 1902).

Coakley (G. C.) (New-York). — Le sinus sphénoïdal (*The Laryngoscope*, vol. XII, n° 7, juill. 1902).

Cobb (C. M.). — Empyème de l'antre (*The Laryngoscope*, vol. XII, n° 7, juill. 1902).

Coffin (Lewis A.) (New-York). — Du diagnostic et du traitement des affections du sinus frontal (*The Laryngoscope*, vol. XII, n° 7, juill. 1902).

Colombo. — La thérapie vibratoire dans l'ozène (*Rev. internat. de thérapie physique*, 15 janv. 1902).

Courtade (A.). — Étude de la fonction respiratoire du rhino-pharynx. Mensurations graphiques de la perméabilité des fosses nasales (*Tribune méd.*, n° 30, 23 juill. 1902).

Cox (Charles). — Les rapports entre le nez et les organes de reproduction (*Brooklyn med. Journ.*, juill. 1902).

Craig (Robert). — Sarcome de la cloison nasale (*Montreal med. Journ.*, juin 1901).

Curtis (Halbrook). — Technique de la cure radicale du sinus frontal, avec relation de trois cas traités sans drainage nasal (*The Laryngoscope*, vol. XII, n° 7, juillet 1902).

Damrow. — Nouvelle pince pour l'extraction des corps étrangers du nez et de l'oreille (*Deuts. med. Wochens.*, n° 30, 1902).

Delie. — Applications des produits paraffinés dans les déformations et les affections du nez (*Rev. hebdom. de laryngol.*, n° 22, 31 mai 1902).

Dremming (J. C.). — Énorme tumeur rétro-nasale; ablation au galvanocautère (*Internat. Journ. of surg.*, août 1901).

Dubreuilh. — Acné hypertrophique (Soc. d'anat. et de physiol. de Bordeaux, séance du 12 mai 1902, *in Journ. de méd. de Bordeaux*, n° 32, 1902).

Eckstein. — De la prothèse par injections sous-cutanées et sous muqueuses de paraffine (*Deuts. med. Wochens.*, n° 32, 1902).

Engelmann. — Des affections du sinus frontal (Aerztlicher Verein in Hamburg, séance du 27 mai 1902, *in Deuts. med. Wochens.*, n° 32, 1902).

Escat. — Ischémie du champ opératoire par le chlorhydrate d'adrénaline dans la chirurgie endo-nasale (*Archiv. méd. de Toulouse*, 1er août 1902).

Étiévant. — Incontinence d'urine et végétations adénoïdes (*Lyon méd.*, n° 34, 1902).

Fein. — Du traitement des déformations nasales (nez en selle) par des injections de paraffine d'après la méthode de Gersuny (*Wiener med. Wochens.*, 17 mai 1902).

Felt (Carl Lee). — Relation de deux cas de rhinolithe (*Internat. med. Magazine*, avril 1901).

Fetterole (George) (Philadelphie). — Une méthode simple pour la correction des déviations de la cloison du nez (*The Laryngoscope*, vol. XII, n° 8, août 1902).

Forshaw (Ch.). — Un cas de tumeur du maxillaire supérieur (*Birmingham med. Rev.*, août 1902).

Freudenthal. — Quelques considérations pratiques sur le traitement du catarrhe naso-pharyngien chronique (*Zeits. f. Diatetische und Physi kalische Therapie*, Band VI, Heft 4, et *Med. Record*, 9 août 1902).

Glatard (R.). — La diphtérie nasale (Thèse de Paris, 1902).

Gleason (E. B.) (Philadelphie). — Une opération pour la correction des déviations de la cloison nasale (*The Laryngoscope*, vol. XII, n° 8, août 1902).

Grenier. — Le rhinosclérome en France; le rhinosclérome chez l'homme et la maladie de reniflement chez le porc (Thèse de Lyon, 1902).

Guisez. — Du traitement chirurgical de l'éthmoïdite purulente (*Ann. des mal. de l'oreille*, n° 8, 1902).

Hahn. — Un cas d'anosmie absolue consécutive à un traumatisme sur la tête (*Bollet. delle malatt. dell' orecchio*, n° 9, sept. 1902).

Halle. — Empyème aigu du sinus sphénoïdal (Soc. de méd. berlinoise, séances des 30 avril et 7 mai 1902, *in Semaine méd.*, n° 21, 1902).

Hanszel. — Involution d'un rhino-laryngo-sclérome par érysipèle de la face et d'un sarcome du pharynx par infection staphylo-streptococcique (*Monats. f. Ohrenheilk.*, n° 7, juill. 1902).

Harland. — L'élément nerveux dans les affections du nez, de la gorge et de l'oreille (*Philadelphia med. Journ.*, 23 août 1902).

Hatch (E. L.). (New-York). — La goutte d'origine nasale (fièvre de foins) (*Saint-Louis med. and surg. Journ.*, août 1902).

Hayes (F. M.) (Buffalo). — La rhinite hypertrophique et ses conséquences (*Med. Record.*, 16 août 1902).

Holmes (Christian R.). — Enorme fibrome naso-pharyngien, avec considérations générales sur les différentes variétés de cette classe de néoplasmes (*Journ. of laryngol.*, vol. XVII, n° 8, août 1902).

Hope (G. B.) (New-York). — Des caractères cliniques de la fièvre de foins et de son traitement (*The Laryngoscope*, vol. XII, n° 8, août 1902).

Hopmann (K. M.). — Anomalies du naso-pharynx dans deux cas de suppuration nasale avec soi-disant névrose réflexe (*La Parole*, n° 8, août 1902).

Horn (Jobson). — Un cas d'obstruction nasale chez une femme de vingt-quatre ans (Soc. de laryngol. de Londres, séance du 10 janv. 1902, *in Rev. hebdom. de laryngol.*, n° 35, 1902).

Iaworski et **Iwanicki.** — Des rapports entre certaines manifestations du côté du nez et de l'appareil génital de la femme (*Gaz. Lekarska*, n°s 17 et 18, 1902).

Jacques (P.). — Névropathies nasales et pseudo-sinusites (*Rev. hebdom. de laryngol.*, n° 33, 1902).

Jervey (Wilkinson). — Traitement de la fièvre de foins (*New-York med. Journ.*, 9 août 1902).

Kelson (W. H.). — Un cas de fibrome du vestibule du nez (Soc. de laryngol. de Londres, séance du 1er déc. 1901, *in Rev. hebdom. de laryngol.*, n° 32, 1902).

Kiær. — Sarcome du cornet inférieur droit chez une femme de cinquante-sept ans (Soc. danoise d'otol., séance du 23 nov. 1902, *in Rev. hebdom. de laryngol.*, n° 31, 1902).

Kouzmine. — Procédé perfectionné de réfection de la cloison du nez (*Med. Obozr.*, n° 15, 1902).

Lack (Lambert). — Le traitement des suppurations chroniques du sinus frontal (*Edinburgh med. Journ.*, n° 6, 1902, anal. *in Deuts. med. Zeitung*, 28 juillet 1902).

Lacoarret. — Polypes muqueux papillaires de la cloison nasale (*Ann. de la Policlin. de Toulouse*, n° 6, juin 1902).

Lannois. — Epilepsie d'origine nasale (*Ann. des mal. de l'oreille*, n° 7, 1902).

Leduc. — Traitement de l'adénoïdite aiguë (*Gaz. méd. de Nantes*, n° 46, 13 sept. 1902).

Lermoyez (M.). — Résultats éloignés des opérations faites sur les sinus frontaux maxillaires (*Rev. hebdom. de laryngol.*, n° 32, 9 août 1902).

Leynia de la Jarrige. — Traitement des malformations nasales par la méthode Gersuny-Eckstein (Thèse de Paris, 1902).

Lockard (Lorenzo). — Polypes muqueux du nez; leur pathogénie et traitement (*Toledo med. surg. Reporter*, déc. 1901).

Malherbe. — Maladies des fosses nasales; lésions spécifiques des fosses nasales (*Bull. méd.*, n° 73, 13 sept. 1902).

Maraspini. — Contribution au traitement des papillomes du nez (Thèse de Lyon, 1902).

Marsch. — Hypertrophie chronique du tissu adénoïde du pharynx et du naso-pharynx (*The Lancet*, 7 juin 1902, et *Birmingham med. Rev.*, août 1902).

Mass (New-York). — Des opérations des tumeurs naso-pharyngiennes (*Allgemeine Wiener med. Zeitung*, n° 32, 1902).

Mayer (E.). — Tumeur intra-nasale (Académie de méd. de New-York, séance du 22 janvier 1902, *in Rev. hebdom. de laryngol.*, n° 29, 1902).

Mayer (Emil). — Adénome du nez ayant subi la transformation sarcomateuse (*Amer. med.*, 2 août 1902).

Melzi (Urbano). — Du traitement chirurgical de la forme commune d'obstruction nasale, avec relation de 100 cas de résection du cornet inférieur (*Journ. of the laryngol.*, vol. XVII, n° 8, août 1902).

Mercier Bellevue. — Sur un cas de tumeur tuberculeuse de la région postérieure de la cloison du nez (*Rev. hebdom. de laryngol.*, n° 24, 1902).

Monroe. — La fièvre de foins (*Med. Summary*, Philadelphia, juillet 1902).

Morrison (Frank). — Des effets mécaniques de l'obstruction nasale (*Indian med. Journ.*, mars 1901).

Moure. — Ensellure du nez (Soc. de méd. et de chir. de Bordeaux, séance du 4 juillet 1902, *in Gaz. des sciences méd. de Bordeaux*, n° 30, 1902).

Mygindi (Holger). — Un cas de collapsus subit de la respiration et cyanose (spasme de la glotte?) comme conséquence de l'opération des végétations adénoïdes; trachéotomie, guérison (*Hospitalstidende*, 30 avril 1902, anal. *in Semaine méd.*, n° 35, 1902).

Myles. — Abcès traumatique et nécrose du cartilage triangulaire du nez avec relation de quelques cas et du traitement spécial pour prévenir des déformations externes (*New-York med. Journ.*, 9 août 1902).

Myles (Robert). — Les affections des cavités accessoires du nez (*The Laryngoscope*, vol. XII, n° 7, juillet 1902).

Patel. — Le naso-pharynx, anatomie et physiologie (*Province méd.*, n°s 34, 35 et 36, 1902).

Pearson (W. W.). — Angiome du nez (*Sowa med. Journ.*, 15 janv. 1901).

Politzer. — Rhinosclérome étendu compliqué de catarrhe tubaire (Soc. autrichienne d'otol., séance du 24 fév. 1902, *in Rev. hebdom. de laryngol.*, n° 28, 1902).

Potter (Furniss). — Un cas de gonflement du côté gauche du nez (Soc. de laryngol. de Londres, séance du 1er déc. 1901, *in Rev. hebdom. de laryngol.*, n° 33, 1902).

Quinlan (Francis). — Destruction syphilitique du maxillaire supérieur (Acad. de méd. de New-York, séance du 22 janv. 1902, *in Rev. hebdom. de laryngol.*, n° 29, 1902).

Quinlan (Francis). — Un cas de sinusite frontale bilatérale (Acad. de méd. de New-York, séance du 22 janv. 1902, *in Rev. hebdom. de laryngol.*, n° 29, 1902).

Quinlan (Francis J.) (New-York). — Les injections de paraffine dans le traitement de déformations faciales et nasales (*The Laryngoscope*, vol. XII, n° 8, août 1902).

Robertson. — Corps étrangers du nez chez les enfants (*Saint-Paul med. Journ.*, août 1902).

Rogers (A. C.). — Réduction d'une obstruction nasale avec la pâte de Londres (*Southern California Praktitioner*, févr. 1901).

Santi (de). — Cas de vaste destruction de l'intérieur du nez due à une ulcération tuberculeuse (Soc. de laryngol. de Londres, séance du 10 janv. 1902, *in Rev. hebdom. de laryngol.*, n° 35, 1902).

Sargnon. — Déviation de la cloison nasale (Soc. des sciences méd. de Lyon, séance du 9 juillet 1902, *in Lyon méd.*, n° 38, 1902).

Scharff (P.). — D'un procédé nouveau de cure radicale des tumeurs bénignes enkystées et spécialement des kystes paradentaires du maxillaire supérieur (procédé bucco-nasal) (Thèse de Nancy, 1902).

Scheppegrell (W.). — La syphilis du nez (*New-Orleans med. and surg. Journ.*, août 1902).

Schönemann (A.). — De la métaplasie de l'épithélium cylindrique ou pavimenteux dans la cavité nasale de l'homme et de sa valeur dans la question de l'étiologie de l'ozène (*Archiv f. Pathol. Anat. und Physiol.*, mai 1902, vol. CLXVIII, fasc. 1).

Semon, Spicer, Mc Bride, etc. — Discussion sur la valeur des exercices respiratoires dans les lésions naso-pharyngiennes des enfants (*British med. Journ.*, 6 sept. 1902).

Spicer (Scanes). — Un cas d'épaississement osseux et de polypes du sinus frontal chez un homme de quarante ans; récidive de la tumeur osseuse et début de symptômes similaires du côté opposé de la face (Soc. de laryngol. de Londres, séance du 10 janv. 1902, *in Rev. hebdom. de laryngol.*, n° 35, 1902).

Spicer (Scanes). — Suite d'un cas de cure radicale pour sinusites suppurées multiples et dégénérescence polypoïde du nez (Soc. de laryngol. de Londres, séance du 10 janv. 1902, *in Rev. hebdom. de laryngol.*, n° 35, 1902).

Spicer (Scanes). — Un cas de nez en selle traité par les injections sous-cutanées de vaseline (Soc. de laryngol. de Londres, séance du 10 janv. 1902, *in Rev. hebdom. de laryngol.*, n° 35, 1902).

Suarez de Mendoza. — De la nécessité d'une intervention radicale et opportune dans les végétations adénoïdes et des funestes conséquences de cette affection abandonnée à elle-même (*Archiv. de méd. et de chir. spéciales*, n° 6, 1902).

Swerjewski. — De l'emploi de l'air chaud dans le traitement de certaines affections du nez et de la gorge (*Med. Obozr.*, n° 12, 1902).

Toeplitz (Max). — Contribution clinique à l'étude de l'empyème du sinus frontal et des cellules ethmoïdales compliqué d'affections auriculaires (*New-York med. Journ.*, 6 sept. 1902).

Tretrop. — Un cas de tumeur maligne de la cloison nasale (*Ann. de la Soc. de méd. d'Anvers*, avril 1902).

Vansant (Eugène). — Les affections des cellules ethmoïdales (*The Laryngoscope*, vol. XII, n° 7, juillet 1902).

Villemin (P.). — Deux cas de polypes naso-pharyngiens (*La Parole*, n° 7, juillet 1902).

Wild (von). — Empyème aigu du sinus frontal. Opération. Mort. (*Archiv. of. otol.*, vol. XXXI, n° 4, août 1902).

White (Joseph A.) (Richmond). — Nouvelle opération pour la correction de la déformation nasale connue sous le nom de nez ensellé (*Virginia med. Semi-Monthly*, 25 juillet 1902).

Whitefield. — Des rhinolithes (*Illinois med. Journ.*, déc. 1901).

Wittmaack. — Des plus récents travaux sur les affections du nez et de la gorge (*Fortschritte der Med.*, n° 24, 22 août 1902).

Wright (Jonathan). — Empyème isolé unilatéral du sinus sphénoïdal opéré avec succès (Acad. de méd. de New-York, séance du 22 janv. 1902, *in Rev. hebdom. de laryngol.*, n° 29, 1902).

Wroblewski. — Emploi d'une solution alcoolique de cocaïne à 25 0/0 dans les opérations sur le nez, le pharynx et le larynx (*Gaz. Lekarska*, 4 janv. 1902).

Wyngrave (Wyatt). — De l'influence de l'obstruction nasale sur le développement des dents et du palais (*British med. Journ.*, 16 août 1902).

Zwillinger. — Des rapports qui existent entre l'hypertrophie de l'amygdale pharyngée et la surdi-mutité (*Pest med.-chir. Presse*, 16 et 23 fév. 1902).

Larynx et Trachée.

Becker. — A propos de l'article : Sur les spasmes intentionnels de la parole ou la soi-disant aphtongie (*Münch. med. Wochens.*, n° 30, 29 juill. 1902).

Bentzen (S.). — Un cas de syphilis du larynx chez un phtisique (Soc. danoise d'otol., séance du 23 nov. 1901, *in Rev. hebdom. de laryngol.*, n° 31, 1902).

Bentzen (Sophus). — Tuberculome du larynx (Soc. danoise d'otol., séance du 23 nov. 1901, *in Rev. hebdom. de laryngol.*, n° 31, 1902).

Bernard. — Laryngite spasmodique grave (*Gaz. méd. de Picardie*, n° 7, 1902).

Bertucat. — Tubage du larynx à la campagne (*Lyon méd.*, n° 35, 1902).

Bonain. — Cancer du larynx opéré avec succès par la voie endolaryngée (*Rev. hebdom. de laryngol.*, n° 29, 19 juill. 1902).

Bronner. — Spécimen d'angiome pédiculé du larynx (Soc. de laryngol. de Londres, séance du 10 janv. 1902, *in Rev. hebdom. de laryngol.*, n° 35, 1902).

Brown (Price). — Traitement de la tuberculose laryngée (*Canadian Journ. of med. and surg.*, fév. 1901).

Cheatham. — Corps étranger du larynx et l'œil. (The Louisville clinical Society, *in The Amer. Pract. and News*, 15 juill. 1902).

Clark (C. E.). — Symptomatologie de la tuberculose laryngée (*Brooklyn med. Journ.*, octobre 1901).

Compte rendu de la Société de laryngologie de Londres, séance du 10 janvier 1902 (*in Rev. hebdom. de laryngol.*, n° 35, 1902).

Compte rendu de la Société de laryngologie de Londres, séance du 1er déc. 1901 (*in Rev. hebdom. de laryngol.*, nos 32 et 33, 1902).

Compte rendu de l'Académie de médecine de New-York, section de laryngo-rhinologie, séance du 22 janv. 1902 (*in Rev. hebdom. de laryngol.*, n° 29, 19 juill. 1902).

Concetti. — Des abcès sous-muqueux du larynx consécutifs au croup (*Semaine méd.*, n° 21, 1902, anal. des *Archiv. ital. di laringol.*, XXII, 1).

Coulter (J. H.). — Traitement gaïacolé de la tuberculose laryngée (*The Chicago clinic*, nov. 1901).

Courvoisier. — De la sténose dans la dégénérescence amyloïde du larynx (*Münch. med. Wochens.*, n° 30, 29 juillet 1902).

Danger (Frank Dyes). — De l'importance du diagnostic précoce de la tuberculose du larynx (*Journ. Alumni College physicians and surg. of Baltimore*, octobre 1901).

Deguy. — Laryngite sous-glottique (*Rev. mens. des mal. de l'enfance* mars 1902).

Deygas (Henri). — Les paralysies récurrentielles bilatérales complètes d'origine périphérique (Thèse de Lyon, 1902).

Donnelan. — Un cas de laryngite syphilitique chez un homme de trente-deux ans (Soc. de laryngol. de Londres, séance du 10 janv. 1902, *in Rev. hebdom. de laryngol.*, n° 35, 1902).

Donnelan. — Diagnostic de la tuberculose primitive du larynx (*Amer. Med.*, 12 octobre 1901).

Dupont (B.). — Des tumeurs sanguines du larynx (Thèse de Toulouse, 1902).

Fournier. — Hémiplégie combinée du larynx et du voile du palais (*Marseille méd.*, n° 14, 1902).

Garbini (G.). — Sangsue dans la trachée et la bouche (*Bollett. delle malatt. dell' orecchio*, n° 8, 1902).

Gleitsmann (J. W.). — Tumeur trachéale enlevée par les voies naturelles (Acad. de méd. de New-York, séance du 22 janv. 1902, *in Rev. hebdom. de laryngol.*, n° 29, 1902).

Goris. — De l'extirpation du larynx (*Ann. de la Soc. méd.-chir. du Brabant*, n° 7, 31 juill. 1902).

Grayson (Charles P.). — Traitement de la tuberculose laryngée (*Brooklin med. Journ.*, nov. 1901).

Grönbeck. — Tumeur tuberculeuse du larynx (Soc. danoise d'otol., séance du 23 nov. 1901, *in Rev. hebdom. de laryngol.*, n° 31, 1902).

Gutzmann (H.). — Mutisme et aphasie (*Philadelphia med. Journ.*, 12 juill. et 19 juill. 1902).

Hankins (Georges). — Extirpations du larynx pour épithélioma (*Australian med. Gaz.*, 20 sept. 1901).

Hickey (Pretson). — Tuberculose laryngée (*The Physician and Surg.*, juin 1901).

Jacques (P.) et **Grosjean (A.).** — Contribution à l'étude des complications broncho-pulmonaires consécutives aux opérations sur les voies aériennes supérieures et particulièrement sur larynx (mort subite tardive) (*Rev. hebdom. de laryngol.*, n° 30, 26 juill. 1902).

Kiär. — Épithélioma de la région glosso-épiglottique (Soc. danoise d'otol., séance du 22 fév. 1902, *in Rev. hebdom. de laryngol.*, n° 31, 1902).

Klaussher. — Un cas de sarcome du larynx (*Monats. f. Ohrenheilk.*, n° 7, juill. 1902).

Kœnigstein (Mark). — Deux cas rares de lupus de la muqueuse des voies aériennes supérieures (*Medycyna*, 14 mai 1902).

Kuh. — Le tubage du larynx par la voie nasale (*Münch. med. Wochens*, n° 35, 1902).

Kuhn. — Technique du tubage peroral (*Deuts. med. Wochens.*, n° 30, 1902).

Lack (Lambert). — Tumeur du larynx dans un cas de syphilis (Soc. de laryngol. de Londres, séance du 1er déc. 1901, *in Rev. hebdom. de laryngol.*, n° 33, 1902).

Makuen (Hudson). — Le langage élément de diagnostic et de pronostic (*La Parole*, n° 8, août 1902).

Miller (John) (Denver). — Des papillomes du larynx (*Philadelphia med. Journ.*, 16 août 1902).

Milligan. — Coupe de fibro-sarcome de la corde droite (Soc. de laryngol. de Londres, séance du 10 janv. 1902, *in Rev. hebdom. de laryngol.*, n° 35, 1902).

Mourrut. — Les arthrites rhumatismales et pseudo-rhumatismales du larynx (Thèse de Toulouse, 1902).

Nardi. — Recherches histologiques sur la structure de la région hypoglottique eu égard au point d'élection des tumeurs de l'épiglotte (*Archiv. ital. di laringol.*, fasc. 8, juill. 1902).

Natier (M.). — Mycosis du larynx. Localisation exclusive à la corde vocale droite (*La Parole*, n° 8, août 1902).

Nöbel. — Technique de l'anesthésie locale des voies respiratoires supérieures (*Zur Methodik der lokalen Anästhesie in der oberen Luftwegen*) (in-8° de 16 p., Hall, 1902).

Parker (C. A.). — Cas de tuberculose du larynx avec fixation de la corde gauche (Soc. de laryngol. de Londres, séance du 1er déc. 1901, *in Rev. hebdom. de laryngol.*, n° 33, 1902).

Perez Avendano. — L'intubation du larynx (*La Semana med.*, n° 31, 1902).

Pimentel (M.). — Du stridor congénital chez les nourrissons (*El estridor congenito de los niños de teta*) (Thèse de Madrid, 1902).

Rethi (Vienne). — Le traitement de la tuberculose laryngée (*Centralbl. f. Gesammte Therapie*, août 1902).

Richter. — Dernière remarque sur l'article de Lublinski sur « la laryngite tachetée » (*Monats. f. Ohrenheilk.*, n° 7, juill. 1902).

Ripault. — Un cas d'actinomycose péri-laryngée (*La Parole*, n° 7 juill. 1902).

Roubaud (L.). — Contribution à l'étude anatomique des lymphatiques du larynx (Thèse de Paris, 1902).

Roughton. — Un cas de paralysie complète de la corde droite (Soc. de laryngol. de Londres, séance du 1er déc. 1901, *in Rev. hebdom. de laryngol.*, n° 33, 1902).

Roughton (E. W.). — Cas d'enrouement chez un enfant d'un an et dix mois (Soc. de laryngol. de Londres, séance du 1er déc. 1901, *in Rev. hebdom. de laryngol.*, n° 33, 1902).

Rousselot (Abbé). — L'enseignement de la prononciation par la vue (*La Parole*, n° 7, juill. 1902).

Saint-Clair Thomson. — Un cas de récidive de tumeur maligne chez un homme de cinquante-deux, un an après l'ablation par laryngofissure (Soc. de laryngol. de Londres, séance du 1er déc. 1901, *in Rev. hebdom. de laryngol.*, n° 33, 1902).

Santi (de). — Un cas de paralysie de la corde vocale gauche d'origine probablement spécifique (Soc. de laryngol. de Londres, séance du 1er déc. 1901, *in Rev. hebdom. de laryngol.*, n° 32, 1902).

Schmiegelow. — Tuberculome du larynx chez un homme de soixante-deux ans (Soc. danoise d'otol., séance du 23 nov. 1901, *in Rev. hebdom. de laryngol.*, n° 31, 1902).

Schultz. — Un cas de sifflement laryngé (Physiol. Gesells. zu Berlin, séance du 18 juill. 1902, *in Deuts. med. Wochens.*, n° 32, 1902).

Semon (F.) (London). — Quelques considérations sur le traitement local des affections des voies respiratoires supérieures (*Revista med. de Chile*, n° 1, 1902).

Sendziack (J.). — De l'importance de l'examen du larynx dans les anévrysmes de l'aorte (*The Journ. of laryngol.*, vol. XVII, n° 8, août 1902, *Przeglad Lekarski*, 7 juin 1902).

Simmonds. — Gastrite métastatique et laryngite (Aerztl. Verein Hamburg, séance du 3 juin 1902, *in Münch. med. Wochens.*, n° 31, 1902).

Smith (Henry Mitchele). — Etiologie et pathologie de la tuberculose laryngée (*Brooklyn med. Journ.*, octobre 1901).

Spieglberg. — Cause et traitement des sténoses laryngées chez les enfants (*Wurzburger Abhandlungen aus dem Gesamtgebiete der Praktischen Medecin*, Band II, Heft 11).

Steinert. — Du spasme intentionnel de la parole ou la soi-disant « aphtongie ». Réponse de l'auteur à l'article du Dr Beeker (*Münch. med. Wochens.*, n° 32, 12 août 1902).

Texier. — Sur un cas de corps étranger du larynx. Trachéotomie. Suture immédiate. Guérison (*Rev. hebdom. de laryngol.*, n° 31, 2 août 1902).

Tevölgyi. — Du traitement de la tuberculose laryngée (*Therapie d. Gegenwart.* n° 3, 1902).

Türner (A. L.). — Le tissu sous-muqueux aréolaire du larynx et sa signification dans la production d'œdème (*Edinburgh med. Journ.*, mai 1902, anal. *in The Journ. of laryngol.*, n° 8, août 1902).

Urban. — Extirpation totale du larynx (Aerztlicher Verein in Hamburg, séance du 27 mai 1902, *in Deuts. med. Wochens.*, n° 32, 1902).

Veis. — De l'évolution de la tuberculose laryngée au cours de la grossesse (*Med. Blätter*, 15 mai 1902).

Waggett. — Un cas d'épithélioma de l'épiglotte chez un homme adulte (Soc. de laryngol. de Londres, séance du 1er déc. 1901, *in Rev. hebdom. de laryngol.*, n° 32, 1902).

Willemin. — De la laryngite catarrhale d'origine gastrique (Thèse de Paris, 1902).

Oreilles.

Alexander. — Un cas de carcinome de la caisse (coupes microscopiques) (Soc. des otol. autrichiens, séance du 12 janv. 1902, *in Rev. hebdom. de laryngol.*, n° 26, 1902).

Alexander. — Otite purulente chronique. Abès sous-périostique allant à la ligne médiane et occupant presque toute la moitié correspondante du crâne. Evidement. Greffes de peau de lapin. Guérison (Soc. des otol. autrichiens, séance du 12 janv. 1902, *in Rev. hebdom. de laryngol.*, n° 26, 1902).

Alexander. — Histologie pathologique du labyrinthe de l'oreille avec considération sur l'organe de Corti (*Archiv f. Ohrenheilk.*, Band LVI, Hefte 1 et 2).

Alt. — Malade manifestement neurasthénique affecté de mouvements choréiformes des muscles du pharynx qui donnent lieu à un bruit auriculaire objectivement perceptible (Soc. des otol. autrichiens, séance du 12 janv. 1902, *in Rev. hebdom. de laryngol.*, n° 26, 1902).

Alt. — Sur un cas de thrombose sinuso-jugulaire guérie (Soc. des otol. autrichiens, séance du 12 janv. 1902, *in Rev. hebdom. de laryngol.*, n° 26, 1902).

Ball (James). — Décollement du pavillon pour l'extraction d'un corps étranger migratoire de l'oreille (*Interstate med. Journ.*, août 1902).

Baratoux. — De l'absence de rhodane dans la sécrétion parotidienne comme valeur au point de vue du diagnostic et du pronostic dans les affections de l'oreille moyenne (*La Pratique méd.*, n° 7, 1902).

Barbarin. — Les complications mastoïdiennes et intra-craniennes des otites moyennes suppurées chroniques (Thèse de Paris, 1902).

Bayer (L.) et **Peuninck (Albert).** — De l'électricité statique en otologie; traitement auriculaire du syndrome de Ménière, surdité, bourdonnements, vertiges, nausées, troubles d'équilibre (*Rev. hebdom. de laryngol.*, n° 34, 1902).

Bentzen (S.). — Un cas de pyohémie otitique (Soc. danoise d'otol., séance du 22 fév. 1902, *in Rev. hebdom. de laryngol.*, n° 31, 1902).

Bezold (F.). — La surdi-mutité basée sur des observations de médecins auristes (*Die Taubstummheit auf grund ohrenärztlicher Beobachtungen*) (133 p. avec 6 pl., Wiesbaden, Bergmann, 1902).

Bezold (F.) (Munich). — Le traitement des otites moyennes suppurées aiguës (*Zeits. f. Ohrenheilk.*, Band XLI, Heft 3).

Bezold. — Résultats statistiques de l'examen d'une seconde série de sourds-muets (*Archiv. of otol.*, vol. XXXI, n° 4, août 1902).

Bogdanov-Beresovski. — De la pathologie et du traitement de la surdité progressive (Soc. des médecins russes de Pétersbourg, séance du 4 avril 1902, *in Gaz. de Botkine,* n° 28, 1902).

Bourgeois (H.). — Contribution à l'étude des abcès otitiques du cervelet (Thèse de Paris, 1902).

Breyre. — Faits cliniques de complications d'otites moyennes purulentes (*Presse oto-laryngol. belge,* n° 8, août 1902).

Broeckaert. — Epithélioma de l'oreille (*Presse oto-laryngol. belge,* n° 8, août 1902).

Caprat fils. — Mastoïdite de Bezold. Opération. Leptoméningite purulente. Autopsie (*Presse oto-laryngol. belge,* n° 7, 1902).

Chavanne. — Surdité hystérique unilatérale datant de cinq ans chez une malade atteinte d'épilepsie jacksonienne (*Ann. des mal. de l'oreille,* n° 7, 1902).

Citelli. — Otite moyenne aiguë et mastoïdite consécutive à une ablation de l'amygdale pharyngée (*Bollett. delle malatt. dell' orecchio,* n° 8, 1902).

Compte rendu de la Société danoise d'otologie, séance du 23 nov. 1901 et du 22 fév. 1902 (*in Rev. hebdom. de laryngol.,* n° 31, 1902).

Compte rendu de la Société autrichienne d'otologie, séances du 24 fév. et du 10 mars 1902, *in Rev. hebdom. de laryngol.,* n° 28, 12 juillet 1902).

Compte rendu de la Société belge d'otologie, réunion annuelle du 1er juin 1902 (*in Rev. hebdom. de laryngol.,* n° 27, 5 juillet 1902).

Compte rendu de la Société des otologistes autrichiens, séance du 12 janvier 1902 (anal. *in Rev. hebdom. de laryngol.,* n° 26, 28 juin 1902).

Compte rendu de la Soc. berlinoise d'otologie, séances des 12 nov. et 10 décembre 1901 (anal. *in Rev. hebdom. de laryngol.,* n° 25, 21 juin 1902).

Cros (W.). — Des modifications du vertige voltaïque dans les otopathies (Thèse de Toulouse, 1902).

Delsaux. — Contribution à l'étude des complications endocraniennes de l'otite (*Presse oto-laryngol. belge,* n° 7, 1902).

Dunn (John). — Un cas d'inflammation purulente aiguë primitive des cellules mastoïdiennes sans invasion de l'oreille moyenne ni de l'antre (*Archiv. of otol.,* vol. XXXI, n° 3, juin 1902).

Fleming. — De l'importance du diagnostic et du traitement précoces des mastoïdites (*Southern California Pract.,* juillet 1902).

Forns. — Accident opératoire au cours de l'extraction d'un polype de l'oreille (*Rev. especialidades med.,* août 1902).

Frey. — De l'occlusion de la cavité rétro-auriculaire (après trépanation) par les injections de paraffine d'après Gersuny (Soc. des otol. autrichiens, séance du 12 janv. 1902, *in Rev. hebdom. de laryngol.,* n° 26, 1902).

Gellé. — Le réflexe d'accommodation binauriculaire ou épreuve des mouvements synergiques des tympans et sa valeur séméiologique dans le diagnostic de surdité nerveuse (*Tribune méd.,* n° 32, 1902).

Gillman. — Quelques remarques sur le traitement des mastoïdites (*Med. Age,* 10 juillet 1902).

Gleason. — Bouchon de cerumen (*Med. bull.,* n° 8, août 1902).

Grimmer. — Contribution à la pathologie et au diagnostic de l'otite moyenne tuberculeuse (*Archiv. of otol.,* vol. XXXI, n° 3, juin 1902).

Grivat. — Otite chronique et cholestéatome. Paralysie faciale; mastoïdite de Bezold; abcès de la nuque et ostéite de l'occipital. Mort de méningite (*Ann. des mal. de l'oreille,* n° 7, 1902).

Gutzmann (Herman). — Exercices acoustiques à l'aide du phonographe (*Monats. f. Ohrenheilk.,* n° 8, 1902).

Haik. — L'anatomie du sinus carotidien et ses rapports avec les affections de l'oreille (Soc. berlinoise d'otol., séance du 12 nov. 1901, *in Rev. hebdom. de laryngol.*, n° 25, 1902).

Halsted. — Diagnostic et traitement précoces des mastoïdites aiguës (*Philadelphia med. Journ.*, 2 août 1902).

Haug (R.) (Munich). — L'hygiène de l'oreille à l'état normal et pathologique *(Hygiene des Ohres in gesunden und kranken Zustande)* (Stuttgart, E. H. Moritz, 1902).

Hilgermann (Robert). — De la propagation des suppurations de l'oreille moyenne au ganglion de Gasser (*Archiv. of otol.*, n° 4, août 1902).

Hinsberg (V.). — Suppurations du labyrinthe (*Archiv. of otol.*, vol. XXXI, n°s 2 et 3, avril et juin 1902).

Hopkins (George) (Cleveland). — L'air chaud comprimé dans le traitement des otites moyennes catarrhales chroniques (*Med. Record*, 6 sept. 1902).

Hölscher. — La thrombose sinusienne otitique et son traitement opératoire (*Sammlung Zwangloser Abhandlungen*, n°s 6, 7 et 8, 1902).

Jarecky (Hermann) (New-York). — Les complications auriculaires de la rougeole (*Med. Journ.*, 19 juill. 1902).

Jauffreau (A.). — Du syndrome de Ménière (traitement par l'acide bromhydrique (Thèse de Toulouse, 1902).

Jurgens (Erwin) (Varsovie). — Trois cas d'atrésie congénitale de l'oreille avec microtie (*Monats. f. Ohrenheilk.*, n° 7, juill. 1902).

Körner (O.). — Les affections otitiques du cerveau, des méninges et des sinus sanguins *(Die otitischen Erkrankungen des Hirns, der Hirnhaute und der Blutleiter)* (3e édit., in-8°, 216 p., avec fig., Wiesbaden, 1902).

Körner. — Législation sociale et otologie (*Münch. med. Wochens.*, n° 32, 1902).

Kreidl et **Alexander.** — Statistiques du développement somatique et psychique des sourds-muets en Autriche (*Wiener Klin. Wochens.*, 17 avril 1902).

Kretschmann. — Arthrite de l'articulation temporo-maxillaire comme cause d'otalgie nerveuse (*Archiv f. Ohrenheilk.*, Band LVI, Hefte 1 et 2).

Laurens. — Résection cranienne pour ostéomyélite de l'écaille du temporal d'origine otique (*Ann. des mal. de l'oreille*, n° 7, 1902).

Ledner. — L'iodoforme dans les otorrhées (*Voyenno med. Journ.*, juill. 1902, anal. *in Bull. med.*, n° 72, 10 sept. 1902).

Lees. — Deux cas d'abcès du lobe temporal, sans lésions de l'oreille moyenne, consécutifs à une carie du rocher (*The Lancet*, 3 mai 1902).

Love (James Kerr.). — Des suppurations chroniques de l'oreille moyenne (*Glasgow med. Journ.*, juill. 1902).

Luc. — De la leptoméningite précoce et foudroyante consécutive à l'opération radicale de l'empyème frontal (*Rev. hebdom. de laryngol.*, n° 28, 12 juill. 1902).

Magnan. — Dermatose de l'oreille externe (*Touraine méd.*, n° 7, 1902).

Malsang. — Des otorrhagies consécutives aux traumatismes de la tête indépendantes des fractures de la base du crâne (Thèse de Paris, 1902).

Marion. — Valeur diagnostique de l'otorrhagie (*Journ. de méd. et de chir. pratiques*, 10 août 1902).

Massier. — Accidents méningitiformes d'origine otique simulant un abcès du cerveau; évidement pétro-mastoïdien; guérison (*Rev. hebdom. de laryngol.*, n° 26, 28 juin 1902).

Mounier. — Fausse otite suppurée par ganglions du cou ouverts dans le conduit (*Rev. hebdom. de laryngol.*, n° 35, 1902).

Moure (E. J.). — Traitement de l'otite moyenne aiguë suppurée (*Pratique méd.*, nos 8 et 9, 1902 et *Ann. des mal. de l'oreille*, n° 7, 1902).

Nicolle. — Le ganglion mastoïdien dans la syphilis secondaire (*Rev. méd. de Normandie*, n° 17, 1902).

Ostmann. — De l'importance de l'hérédité tuberculeuse sur l'origine des affections otitiques (*Münch. med. Wochens.*, n° 29, 1902).

Parmentier. — Corps étrangers de l'oreille (*Progrès méd. belge*, n° 18, 15 sept. 1902).

Pierce (Norval). — De la valeur de l'électrolyse dans la trompe d'Eustache (*Archiv. of otol.*, vol. XXXI, n° 4, août 1902).

Politzer. — Évidement pétro-mastoïdien pour cholestéatome (Soc. autrichienne d'otol., séance du 10 mars 1902, *in Rev. hebdom. de laryngol.*, n° 28, 1902).

Pollak. — Des affections otitiques chez les enfants. Leçon clinique (*Wiener med. Presse*, 18 mai 1902).

Pooley (Thomas). — Un cas d'épithélioma du pavillon et du conduit auditif (*New-York med. Journ.*, 26 juill. 1902).

Potel. — Recherches expérimentales sur les fractures indirectes du rocher (Soc. des sciences méd. de Lyon, séance du 9 juill. 1902, *in Lyon méd.*, n° 38, 1902).

Prota. — Déformation du pavillon de l'oreille gauche par adhérence cicatricielle. Prothèse (*Bollet. delle malatt. dell' orecchio*, n° 8, 1902).

Pruvost (M. H. E.). — Formes curables des méningites otiques et traumatiques (Thèse de Nancy, 1902).

Röpke (F.). — Les maladies professionnelles de l'oreille et des voies respiratoires supérieures (*Die Bereefskrankheiten des Ohres und der oberen Luftwege*) (in-8°, 147 p., Wiesbaden, 1902).

Scheyer. — Des affections de l'oreille interne à la suite de l'usage interne de préparations salicylées (*Wiener med. Presse*, 1er juin 1902, anal. *in Rev. hebdom. de laryngol.*, n° 28, 1902).

Schmiegelow. — Exostose du conduit auditif chez une femme de trente-quatre ans (Soc. danoise d'otol., séance du 22 fév. 1902, *in Rev. hebdom. de laryngol.*, n° 31, 1902).

Schmiegelow. — Un cas de thrombose purulente du sinus chez un garçon de treize ans (Soc. danoise d'otol., séance du 22 fév. 1902, *in Rev. hebdom. de laryngol.*, n° 31, 1902).

Seymour Oppenheim. — Le système veineux du temporal et ses relations avec les complications d'affections mastoïdiennes (*Med. Record*, 23 août 1902).

Sonntag. — Os temporal avec un golfe de la jugulaire très profond (Soc. berlinoise d'otol., séance du 10 déc. 1901, *in Rev. hebdom. de laryngol.*, n° 25, 1902).

Spiller (W.) et **Frazier (H.).** — Section de la racine sensitive du trijumeau pour la guérison du tic douloureux (*La Parole*, mai 1902).

Stengenberg. — Des rapports entre la diphtérie et les maladies de l'oreille (*Nord med. Arkiv*, partie chir., XXXV, 1).

Struycken (H. J. L.). — Sur l'acuité auditive (*Nederl. Tifdschr. voor Geneesk*, 22 mars 1902).

Szènes. — Hystérie au cours d'une otite moyenne aiguë (*Ungarische med. Presse*, 30 avril 1902).

Theobald (S.). — Quels moyens, autres qu'opératoires, devons-nous employer pour prévenir et combattre les inflammations des cellules mastoïdiennes? (*New-York med. Journ.*, 13 sept. 1902.)

Texier (V.). — De la labyrinthite dans les oreillons (*Rev. hebdom. de laryngol.*, n° 23, 7 juin 1902).

Treitel. — Un cas de brûlure de l'oreille (*Deuts. med. Wochens.*, n° 32, 7 août 1902, et *Rev. hebdom. de laryngol.*, n° 25, 21 juin 1902).

Tretrop. — Un cas nouveau d'otomycose (*Ann. de la Soc. méd. d'Anvers*, fév.-mars 1902).

Tretrop. — Surdité datant de dix ans ramenée à une audition moyenne par le procédé Delstanche (*Ann. de la Soc. de méd. d'Anvers*, fév.-mars 1902).

Tretrop. — Un cas de labyrinthite spécifique (*Ann. de la Soc. de méd. d'Anvers*, avril 1902).

Urbantschitsch. — Otorrhée intermittente guérie par des inhalations de nitrite d'amyle (Soc. autrichienne d'otol., séance du 24 fév. 1902, *in Rev. hebdom. de laryngol.*, n° 28, 1902).

Urbantschitsch. — Hémorragie spontanée du sinus au cours d'une trépanation (Soc. autrichienne d'otol., séance du 24 fév. 1902, *in Rev. hebdom. de laryngol.*, n° 28, 1902).

Voss (Riga). — Des affections auriculaires chez des sujets hystériques (*Archiv of otol.*, vol. XXXI, n° 4, août 1902, et *Zeits. f. Ohrenheilk.*, Band XLI, Heft 3).

Vymola. — Contribution à la thérapeutique des otites aiguës (*Casopis Lekaru Ceskych*, 18 et 25 janv. et 1er fév. 1902).

Wittmaack (Breslau). — Le progrès de l'otologie (*Fortschritte der Med.*, n° 23, 15 août 1902).

Croup et Diphtérie.

Bell. — Considérations pratiques sur le sérum antidiphtérique et l'intubation (*Memorabilien*, Band XLIII, Heft 9, 1901).

Caron. — Étude sur les injections préventives du sérum antidiphtérique (Thèse de Paris, 1902).

Dawning (W. L.). — Le traitement de la diphtérie (*Saint-Louis med. Rev.*, 20 avril 1901).

Delcourt. — Tubage et trachéotomie. Trente cas de diphtérie traités par le tubage du larynx (*Ann. de la Soc. méd.-chirurg. de Brabant*, n° 6, 1902).

Hazeltine. — Le diagnostic de la diphtérie (*Pensylvania med. Journ.*, juillet 1902).

Jopson (J. H.). — Rétrécissement du larynx à la suite de l'intubation pour diphtérie laryngée (*Pediatrics*, 1er mai 1901).

Kersch. — La thérapeutique des affections diphtériques et croupales du pharynx sans traitement local (*Memorabilien*, 43e année, fasc. 7, 1901).

Monnier. — Angine diphtérique pure; pseudo-rhumatisme avec endopéricardite diplococcique; mort (*Gaz. méd. de Nantes*, n° 44, 30 août 1902).

Norbury (F. P.). — Considérations sur le traitement de la diphtérie (*Journ. of Morgan country med. Soc.*, Jacksonville, 1901).

Pearce. — Traitement de la diphtérie (*Amer. Pract. and News*, 15 juillet 1902).

Pfingst. — La thérapeutique dans la diphtérie laryngée (*Pediatrics*, 1er juillet 1902).

Predreira y Labadie. — Étude microbiologique et clinique de la diphtérie (*Estudio microbiologico y clinico de la difteria*) (Thèse de Madrid, 1902).

Rupp (Adolphe). — Sur l'importance d'une définition précise de la diphtérie pour l'application du traitement antitoxique (*Amer. Journ. of Obstetrics*, avril 1901).

Siegert. — La trachéotomie et l'intubation dans la diphtérie depuis l'introduction du sérum antidiphtérique *Archiv f. Kinderheilk.*, t. XXVIII, f. 3 et 6).

Supnik. — Etiologie de la diphtérie (*Prager med. Wochens.*, nos 30, 31, 32, 33 et 34, 1902).

Taylor (James). — De la diphtérie (*Ann. of gynecol. and pediatry*, avril 1901).

Waugh (William). — Croup membraneux (*Med. Standard*, mai 1901).

Varia.

Adenat. — Goitre suffocant chez un enfant de quatorze ans; thyroïdectomie bilatérale; guérison (Soc. des sciences méd. de Lyon, séance du 28 mai 1902, *in Lyon méd.*, n° 32, 10 août 1902).

Benoît. — Des parotidites consécutives aux ovariotomies (Thèse de Paris, 1902).

Berry. — Diagnostic et traitement des différentes formes de goitre (*The Lancet*, 3 mai 1902).

Chesnais (L.). — Thyroïdites à bacilles d'Eberth (Thèse de Paris, 1902).

Hamon du Fougeray. — Note sur le traitement des goitres simples basé sur leur origine rhino-pharyngienne (*La Parole*, n° 8, août 1902).

Jaboulay. — Cancer mélanique de la face (*Semaine méd.*, n° 36, 3 sept. 1902).

King (Gordon). — L'adrénaline et sa valeur thérapeutique (*Ann. des mal. de l'oreille*, n° 7, 1902).

Liebreich. — De la thérapeutique inhalatoire (*Deuts. med. Zeitung*, n° 59, 1902).

Malkhasian. — De la perforation de la trachée par corps étrangers de l'œsophage et des indications de l'œsophagotomie externe (Thèse de Nancy, 1902).

Morestin. — De l'incision esthétique rétro-auriculaire pour le traitement de quelques lésions cervicales ou parotidiennes (*Gaz. des hôpit.*, n° 101, 9 sept. 1902).

Rosenberg (A.) (Berlin). — Des applications locales de chlorhydrate d'héroïne (*The Laryngoscope*, vol. XII, n° 8, août 1902).

Symonds (Charles). — Diagnostic et traitement des tumeurs malignes de l'œsophage (*Journ. of laryngol.*, vol. XVII, n° 9, sept. 1902).

Thienot (J.). — Des inhalations médicamenteuses comme traitement systématique des affections respiratoires (*Presse méd.*, n° 75, 17 sept. 1902).

Tretrop. — L'asepsie et l'antisepsie dans la pratique journalière de l'oto-rhino-laryngologie (*La Clinique*, n° 51, 1901).

Tretrop. — Quelques instruments pour la pratique journalière de l'oto-rhino-laryngologie (*Ann. de la Soc. de méd. d'Anvers*, fév.-mars 1902).

Wagner. — Des métastases osseuses dans les tumeurs de la glande thyroïde (*Münch. med. Wochens.*, n° 35, 1902).



Bordeaux. — Imprimerie G. GOUNOUILHOU, rue Guirande, 11.

INDEX BIBLIOGRAPHIQUE

DE

La REVUE du Dr E. J. MOURE

6 décembre 1902.

Bouche et Pharynx buccal.

Aubertin et **Baboneix**. — Paralysies unilatérales du voile, consécutives à des angines diphtériques unilatérales (*Gaz. des hôpit.*, nº 131, 20 nov. 1902).

Blake (**J. A.**). — Carcinome de la langue (*Ann. of surg.*, fév. 1902).

Blondian (**V.**). — Un cas d'épilepsie réflexe d'abcès pharyngien (*La Parole*, nº 10, oct. 1902).

Broeckaert. — Nouvelle contribution à l'étude des perforations acquises et congénitales du voile du palais (*Presse oto-laryngol. belge*, nº 9, sept. 1902).

Bryan (**Joseph**). — Pharyngotomie latérale inférieure pour atteindre la portion inférieure du pharynx, la portion supérieure de l'œsophage et la face postérieure du larynx (*Journ. of the Amer. med. Assoc.*, 18 oct. 1902).

Burchardt. — Un cas de maladie de Werlhof (Soc. de laryngol. de Berlin, séance du 30 mai 1902, *in Rev. hebdom. de laryngol.*, nº 36, 1902).

Caumartin. — Pyorrhée alvéolaire (*Écho méd. du Nord*, nº 47, 1902).

Charles (**J.**) (Grenoble). — Pemphigus des muqueuses, forme aiguë et chronique récidivante (*Rev. hebdom. de laryngol.*, nº 38, 1902, et *Allgemeine Wiener med. Zeitung*, nºs 43 et 44, 1902).

Chauveau. — Le pharynx porte d'entrée des infections (*Archiv. lat. de rinol.*, sept.-oct. 1902).

Citelli. — Myoclonus des muscles de la déglutition avec dysphagie (*Archiv. ital. di otol.*, vol. XIII, fasc. 4, 1902).

Cuneo (**B.**) et **Veau** (**Victore**). — Pathogénie de la grenouillette sublinguale commune (*Presse méd.*, nº 88, 1er nov. 1902).

Davis (**H. J.**). — Syphilis tertiaire du pharynx et du larynx. Phonation à l'aide des bandes ventriculaires (Soc. de laryngol. de Londres, séance du 7 fév. 1902, *in Rev. hebdom. de laryngol.*, nº 38, 1902).

Durand. — Calcul salivaire remarquable par son volume et son siège intra-glandulaire (Soc. de chir. de Lyon, *in Lyon méd.*, nº 40, 1902).

Escat (**E.**). — Hémorragie amygdalienne consécutive à un morcellement fait avec une pince à mors tranchants; arrêt de l'hémorragie par le tamponnement de la loge amygdalienne combiné à la suture des piliers (*Rev. hebdom. de laryngol.*, nº 39, 1902).

Faure. — Traitement du cancer de l'arrière-gorge (Congrès français de chir., oct. 1902, *in Semaine méd.*, nº 43, 1902).

Ferran et **Rosenthal**. — Contribution à l'étude de l'hypertrophie de l'amygdale linguale (*Lyon méd.*, nº 34, 1902, et *Presse méd.*, nº 73, 10 sept. 1902).

Finder. — Sarcome mélanique de la paroi postérieure du pharynx (Soc. de laryngol. de Berlin, séance du 28 juin 1902, *in Rev. hebdom. de laryngol.*, nº 37, 1902).

Giordano. — Sur une localisation de la tuberculose buccale (*Gazz. degli Ospedali*, 8 juin 1902).

Goodale (J. L.). — La pathologie locale des infections générales aiguës se produisant par le tissu lymphoïde du pharynx (*Boston. med. Journ.*, 25 sept. 1902).

Gross et **Hoche**. — Tumeur mixte du voile du palais (Soc. de méd. de Nancy, séance du 23 juill. 1902, *in Rev. méd. de l'Est*, 1er nov. 1902).

Haller. — Ulcère paludique du pharynx (*Rousski Vratch*, n° 41, 1902, et *Vratchebnaja Gaz.*, n° 42, 1902).

Harmer. — De l'étiologie des paralysies de la langue, du voile du palais, du larynx et de la nuque (Soc. viennoise de laryngol., séance du 7 nov. 1901, *in Rev. hebdom. de laryngol.*, n° 43, 1902).

Harmer. — Endothéliome de la lèvre supérieure (Soc. viennoise de laryngol., séance du 13 juin 1901, *in Rev. hebdom. de laryngol.*, n° 43, 1902).

Harmer. — Kyste dentaire du maxillaire supérieur (Soc. viennoise de laryngol., séance du 13 juin 1901, *in Rev. hebdom. de laryngol.*, n° 43, 1902).

Hill (W.). — Un cas d'epidermolysis bullosa, accompagné de lésions de la bouche et de la gorge (Soc. de laryngol. de Londres, séance du 11 avril 1902, *in Rev. hebdom. de laryngol.*, n° 46, 1902).

Hoche. — Les amygdales portes d'entrée de la tuberculose (Soc. de Nancy, séance du 9 juill. 1902, *in Rev. méd. de l'Est*, n° 19, 1er oct. 1902).

Hubbard (Thomas) (Toledo). — Perforations des piliers consécutives à la scarlatine (*The Laryngoscope*, vol. XII, n° 10, oct. 1902).

Imbert (A.). — De l'extirpation par la voie buccale des kystes dermoïdes medians du plancher sublingual (Thèse de Montpellier 1902).

Jones (Clarence). — Un cas d'hémorragie secondaire consécutive à une tonsillotomie (*Virginia med. Semi-Monthly*, 24 oct. 1902).

Joussaume. — Les calculs salivaires du canal de Warthon et de la glande sous-maxillaire (Thèse de Bordeaux, 1902).

Lafite-Dupont. — Chancre syphilitique de l'amygdale (Soc. d'anat. et de physiol., seance du 7 juill. 1902, *in Journ. de méd. de Bordeaux*, n° 40, 1902).

Leipziger (H. A.). — Hémorragie après amygdalotomie (*Med. Fortnightly*, 10 sept. 1902).

Macaud. — Sur un cas de pseudo-paralysie du voile du palais (*Rev. hebdom. de laryngol.*, n° 47, 1902, et *Ann. des mal. de l'oreille*, n° 10, 1902).

Mc Kinney (Richmond). — Luette double héréditaire (*Memphis med. Monthly*, n° 10, 1902).

Meade. — Un cas de chancre induré de la lèvre supérieure (*British med. Journ.*, 22 nov. 1902).

Meyer (E.). — Cas de pemphigus (Soc. de laryngol. de Berlin, séance du 7 fev. 1902, *in Rev. hebdom. de laryngol.*, n° 36, 1902).

Neisser (F.) (Stettin). — Nouvelle contribution à l'étude de la pharyngite diphtéroïde chronique (*Deuts. med. Wochens.*, n° 40, 2 oct. 1902).

Neuhoff (I.). — Stomatite aphteuse (*Saint-Louis med. Rev.*, 5 avril 1902).

Neumann (Fritz) (Prague). — Atrophie des maxillaires (*Prager med. Wochens.*, nos 40, 41 et 42, 1902).

Nielsen (L.) (Copenhague). — Hyperkératose centrifuge (Porokératose) des muqueuses labiale et buccale (*Hosp. Tidende*, p. 553, 1902).

Nowotny. — Sarcome pharyngé (*Monats. f. Ohrenheilk.*, n° 9, sept. 1902, p. 370).

Nowotny. — Pharyngo-laryngite sous-muqueuse, érysipèle de la peau (*Monats. f. Ohrenheilk.*, n° 9, sept. 1902, p. 367).

Papaconstantinidis. — Plaie pénétrante de la bouche avec blessure de la carotide externe (*Méd. orient.*, nº 20, 25 oct. 1902).

Pecq (Charles). — Opération plastique à la suite de l'ablation d'une tumeur de la joue (New-York Acad. of med., séance du 13 oct. 1902, *in Med. Record*, 15 nov. 1902).

Petrov (N. B.). — De la formation de tissu cartilagineux et osseux dans les amygdales (*Bolnitchnaja Gaz. Botkina*, nºs 38 et 39, 1902).

Ramirez Sautalo. — Mycosis bucco-pharyngé aigu (*Bolet. de laringol.*, nº 11, sept.-oct. 1902).

Raoult (Aimar). — Instruments pour le morcellement et l'évidement des amygdales (*Rev. hebdom. de laryngol.*, nº 36, 1902).

Richardson. — Un cas de kératose du pharynx (*The Amer. Journ. of the med. sciences*, oct. 1902).

Rixford (E.). — Épithélioma de la langue (*Occidental med. Journ.*, mai 1902).

Ross (Q. T.). — Dégénérescence polypoïde des amygdales (*Montreal med. Journ.*, juill. 1902).

Ségogne. — La néphrite au cours et dans la convalescence des angines non spécifiques (*Gaz. des hôpit.*, nº 111, 2 oct. 1902).

Serapine. — Des tumeurs mixtes du palais (Soc. méd.-chir. de Saint-Pétersbourg, séance du 17 oct. 1902, *in Roussky Vratch.*, nº 45, 1902).

Shurly (E. L.). — Tumeur du pharynx; glande thyroïde accessoire; ablation suivie de myxœdème (*Philadelphia med. Journ.*, 13 sept. 1902).

Thermo-Chwartz. — Un cas d'angine de Vincent (*Dietskaja med.*, nº 4, 1902).

Thorne (Atwood). — Un cas d'ulcération syphilitique du voile du palais survenue au cours du traitement antisyphilitique (Soc. de laryngol. de Londres, séance du 7 fév. 1902, *in Rev. hebdom. de laryngol.*, nº 38, 1902).

Treitel. — Pharyngite grippale (Soc. de laryngol. de Berlin, séance du 25 avril 1902, *in Rev. hebdom. de laryngol.*, nº 36, 1902).

Velander (Ed.). — Trois cas de retrécissement syphilitique du pharynx (*Archiv f. Dermatol. und Syph.*, Band LXI, Heft 1).

Vergely (J.). — Absence congénitale de la luette (Soc. d'anat. et de physiol., séance du 28 juill. 1902, *in Journ. de méd. de Bordeaux*, nº 42, 1902).

Nez, Pharynx nasal et Cavités accessoires.

Alagna. — L'amygdale pharyngée chez quelques mammifères (*Archiv. ital. di laringol.*, fasc. 4, oct. 1902).

Arthur (Richard). — Du choix d'un anesthésique dans l'adénotomie (*Australas. med. Gaz.*, 21 juill. 1902).

Axenfeld (Th.) (Fribourg). — Pathologie et thérapie des sinusites frontales et ethmoïdales et leurs complications orbitaires (*Deuts. med. Wochens.*, nº 40, 20 octobre 1902).

Baker (C.-S.) (Bay-City). — Les relations du cornet moyen avec les affections chroniques du nez (LIIe Réunion de l'Assoc. méd. américain., juin 1902, *in Rev. hebdom. de laryngol.*, nº 39, 1902).

Barksdale (Georges). — La fièvre des foins (*Virginia med. Semi-Monthly*, 26 sept. 1902).

Baurowicz (A.) (Cracovie). — Injections sous-cutanées de vaseline pour améliorer la forme du nez (*Archiv f. Laryngol.*, Band XIII, Heft 2).

Bloch. — L'enfoncement de la voûte palatine chez les adénoïdiens (XIe Congrès de la Soc. allemande d'otol., mai 1902, *in Rev. hebdom. de laryngol.*, nº 42, 1902).

Bourlon. — Kyste suppuré parasinusal d'origine dentaire: ablation d'un séquestre; guérison (*Ann. des mal. de l'oreille*, nº 10, 1902).

Bronner. — Des suppurations nasales (Leeds and West Riding med.-Chir. Soc., séance du 18 avril 1902, *in Rev. hebdom. de laryngol.*, n° 41, 1902).

Bronner (Adolph). — Tumeur tuberculeuse de la muqueuse du cornet moyen droit (Soc. de laryngol. de Londres, séance du 7 mars 1902, *in Rev. hebdom. de laryngol.*, n° 45, 1902).

Bruck. — La benzine en applications externes contre les erythrodermies nasales (*Allg. med. Centr. Zeit.*, et *Roussky Vratch*, n° 38, 1902, d'après *Bull. méd.*, n° 80, 1902).

Brühl. — De la duplicité des sinus du nez (Soc. de laryngol. de Berlin, séance du 15 nov. 1901, *in Rev. hebdom. de laryngol.*, n° 36, 1902).

Brunel (Pierre). — Contribution à l'étude de la syphilis des fosses nasales (*Rev. hebdom. de laryngol.*, n° 46, 1902).

Bukofzer (Kœnigsberg). — Recherches sur l'action des extraits des capsules surrénales (adrénaline) sur les muqueuses des voies respiratoires supérieures à la suite de l'usage externe (*Archiv f. Laryngol.*, Band XIII, Heft 2).

Bush (Paul). — Le traitement de certaines déformations, plus spécialement celles du nez, par des injections sous-cutanées de paraffine (*Bristol med.-chir. Journ.*, sept. 1902).

Buvinger (Charles). — Vaste destruction de la cloison nasale avec infection des sinus accessoires (*Philadelphia med. Journ.*, 11 oct. 1902).

Carles (Jacques). — Localisation rare de la maladie de Raynaud (*Journ. de méd. de Bordeaux*, n° 44, 1902).

Cathcart. — Un cas de rhinorrhée chez une fillette de neuf ans (Soc. de laryngol. de Londres, séance du 7 mars 1902, *in Rev. hebdom. de laryngol.*, n° 45, 1902).

Cheatle (Ar.). — Cas de rhinolithe (Soc. de laryngol. de Londres, séance du 11 avril 1902, *in Rev. hebdom. de laryngol.*, n° 46, 1902).

Cheatle (Ar.). — Cas d'absence congénitale de la charpente antérieure du nez avec occlusion des orifices antérieurs (Soc. de laryngol. de Londres, séance du 11 avril 1902, *in Rev. hebdom. de laryngol.*, n° 46, 1902).

Chiari. — Traumatisme du nez par arme à feu (Soc. viennoise de laryngol., séance du 7 mars 1901, *in Rev. hebdom. de laryngol.*, n° 43, 1902).

Citelli. — Serre-nœud spécial pour la queue des cornets (*Archiv. ital. di laringol.*, oct. 1902).

Citelli (S.) et **Calamida (M.)** (Turin). — Contribution à l'étude des épithéliomas de la muqueuse nasale (*Archiv f. Laryngol.*, Band XIII, Heft 2).

Citelli et **Calamida.** — Sarcome primitif du pharynx nasal (*Archiv. ital. di otol.*, vol. XIII, fasc. 4, 1902).

Dauphin (P.). — Contribution à l'étude de l'ostéosarcome du maxillaire supérieur chez les enfants (Thèse de Montpellier, 1902).

De Carli. — Un cas de vertige réflexe du nez (*Archiv. ital. di otol.*, vol. XIII, fasc. 3, sept. 1902).

Downie (Walker). — De la correction de déformation du nez par des injections sous-cutanées de paraffine (*British med. Journ.*, 8 nov. 1902).

Eckstein. — Quelques remarques sur la technique des injections de paraffine solide (*Rev. hebdom. de laryngol.*, n° 47, 1902).

Farrel (J.-H.). — L'asthme comme résultats d'affections nasales (LII° Réunion de l'Assoc. méd. amér., juin 1902, *in Rev. hebdom. de laryngol.*, n° 39, 1902).

Ferreri (G.). — L'otite moyenne purulente dans l'ozène (*Archiv. ital. di otol.*, vol. XIII, fasc. 3, sept. 1902).

Flatau. — Un cas de fibro-myxomes du nez avec empyème des sinus maxillaire, frontal et ethmoïdal (Soc. de laryngol. de Berlin, séance du 14 mars 1902, *in Rev. hebdom. de laryngol.*, n° 36, 1902).

Foster (Hal). — Traitement de l'asthme et de l'éternuement paroxystique (*Journ. of ophthalmol. and otol.*, n° 5, 1902).

Foster (Hal). — Des injections sous-cutanées de paraffine dans les déformations du nez (*Med. Record*, 11 oct. 1902).

Francis Alexander (Brisbane). — Du traitement nasal de l'asthme (Clin. Soc. of London, 10 oct. 1902, *in British med. Journ.*, 18 oct. 1902).

Freudenthal (J.). — La rhinite rhumatismale (*Sammlung Zwangloser Abhandlungen*, Band VI, n° 9, 15 sept. 1902).

Galand (A.). — De la rhinotomie sous-labiale (*Ann. des mal. de l'oreille*, n° 9, sept. 1902).

Genkin. — Les caustiques et leur action sur la muqueuse nasale (VIIIe Congrès des médecins russes, Moscou, janv. 1902, *in Rev. hebdom. de laryngol.*, n° 47, 1902).

Glorieux. — Sinusite frontale traumatique (*La Policlin.*, n° 19, 10 oct. 1902).

Goldschmidt. — De l'emploi des extraits de capsules surrénales en hérapeutique rhinologique (*Monats. f. Ohrenheilk.*, n° 9, sept. 1902).

Goldsmith (Perry). — Du traitement des différentes formes d'obstruction nasale (*Canada Lancet Toronto*, juill. et août 1902).

Goldstein (M. A.) (Saint-Louis). — Le traitement post-opératoire dans la chirurgie intra-nasale (*The Laryngoscope*, vol. XII, n° 10, oct. 1902).

Goris. — Sur la cure radicale et rapide de la sinusite frontale chronique (*Presse oto-laryngol. belge*, n° 10, 1902).

Gossling (Max). — Du fibrome naso-pharyngien (*Ueber Nasenrachenfibrome*) (Dissert. de Bonne, 1902).

Grant (Dundas). — Un cas d'obstruction subjective du nez (Soc. de laryngol. de Londres, séance du 7 fév. 1902, *in Rev. hebdom. de laryngol.*, n° 38, 1902).

Grant (Dundas). — Tumeur maligne du nez, probablement épithélioma alvéolaire, chez un homme de soixante et un ans (Soc. de laryngol. de Londres, séance du 11 avril 1902, *in Rev. hebdom. de laryngol.*, n° 46, 1902).

Grünwald (L.). — Étiologie et diagnostic des suppurations ethmoïdales et sphénoïdales (*Ann. des mal. de l'oreille*, n° 9, sept. 1902, et *La Parole*, n° 10, oct. 1902).

Grünwald (L.). — État actuel de la question de l'ozène (*Ann. des mal. de l'oreille*, n° 9, sept. 1902, et *Archiv f. Laryngol.*, Band XIII, Heft 2).

Guisez (J.). — Trépanation des cellules ethmoïdales et du sinus sphénoïdal par la voie orbitaire (*Bull. de laryngol.*, t. V, 30 sept. 1902).

Hajek. — Cas de sinusite maxillaire chronique opéré d'après la méthode Caldwell-Luc (Soc. viennoise de laryngol., séance du 7 nov. 1901, *in Rev. hebdom. de laryngol.*, n° 43, 1902).

Hajek. — Considérations sur la cure radicale de l'empyème chronique du sinus maxillaire et sur ses indications (Soc. viennoise de laryngol., séance du 5 déc. 1901, *in Rev. hebdom. de laryngol*, n° 43, 1902).

Hanszl. — Atrésie choanale congénitale (Soc. viennoise de laryngol., séance du 9 janv. 1902, *in Rev. hebdom. de laryngol.*, n° 42, 1902).

Harmer (L.). — Trois cas de rhinosclérome (Soc. viennoise de laryngol., séance du 10 janv. 1901, *in Rev. hebdom. de laryngol.*, n° 43, 1902).

Harmer (L.) (Vienne). — Contribution à l'étude de la pathologie des ostéoplasies du cornet moyen (*Archiv f. Laryngol.*, Band XIII, Heft 2).

Harvey (F. Q.). — Un cas de lupus du nez (Soc. de laryngol. de Londres, séance du 7 fév. 1902, *in Rev. hebdom. de laryngol.*, n° 38, 1902).

Heermann (Breslau). — Sur une dermatose inflammatoire particulière du nez avec hyperhydrose de jeunes sujets (*Archiv f. Dermatol.*, Band LX, 1902).

Hinkel (Frank) (Buffalo). — Symptômes et traitement de l'empyème chronique du sinus sphénoïdal (*The Laryngoscope*, vol. XII, n° 10, oct. 1902).

Ingals (Fletcher). — L'empyème du sinus frontal (LII° Réunion de l'Assoc. med. amér., juin 1902, *in Rev. hebdom. de laryngol.*, n° 39, 1902).

Jakson (Chevalier) (Pittsbourg). — Carcinome du naso-pharynx (LII° Réunion de l'Assoc. méd. amér., juin 1902, *in Rev. hebdom. de laryngol.*, n° 39, 1902).

Jansen. — Notions nouvelles sur la suppuration chronique des cavités accessoires du nez (XI° Congrès de la Soc. allemande d'otol., mai 1902, *in Rev. hebdom. de laryngol.*, n° 42, 1902).

Kafemann (R.) (Kœnigsberg). — Un cas de corps étranger du naso-pharynx (*Archiv f. Laryngol.*, Band XIII, Heft 2).

Kasparjanz. — De l'étiologie de la rhinite atrophique (VIII° Congrès des médecins russes, janv. 1902, Moscou, *in Rev. hebdom. de laryngol.*, n° 47, 1902).

Kassel (Charles) (Posen). — Un cas de palpitation cardiaque nerveuse guerie par l'ablation d'un éperon de la cloison (*Archiv f. Laryngol.*, Band XIII, Heft 2).

Kayser. — L'abcès rétro-pharyngien (*Sammlung Zwangloser Abhandlungen*, Band VI, n° 10, 15 oct. 1902).

Killian. — De la cure radicale des sinusites frontales chroniques (XI° Congrès de la Soc. allemande d'otol., mai 1902, *in Rev. hebdom. de laryngol.*, n° 42, 1902, art. origin., *Ann. des mal. de l'oreille*, n° 9, 1902).

Kirkland (T. S.). — Des états pathologiques des sinus de la face (*Journ. of laryngol.*, n° 11, nov. 1902).

Klemperer et **Scheier**. — De la bactériologie du nez (Soc. de laryngol. de Berlin, séance du 25 avril 1902, *in Rev. hebdom. de laryngol.*, n° 36, 1902).

Koffmann. — De la prothèse sous-cutanée à la paraffine, d'après la méthode de Gersuny (*Chirourguia*, n° 9, sept. 1902).

Koschier. — Fibrosarcome nasal (Soc. viennoise de laryngol., séance du 7 fev. 1901, *in Rev. hebdom. de laryngol.*, n° 43, 1902).

Koschier. — Un cas de tumeur polypoïde du nez (Soc. viennoise de laryngol., séance du 7 fév. 1901, *in Rev. hebdom. de laryngol.*, n° 43, 1902).

Kourtchinsky. — Des corps étrangers des fosses nasales (*Vratchebnaja Gaz.*, n° 38, 1902).

Kyle (Braden) (Philadelphia). — Des manifestations constitutionnelles dues à des processus infectieux du tissu adénoïdien chez les enfants (*The Laryngoscope*, vol. XII, n° 9, sept. 1902)

Lack (Lambert). — Cas d'occlusion membraneuse partielle de la choane postérieure droite (Soc. de laryngol. de Londres, séance du 7 fév. 1902, *in Rev. hebdom. de laryngol.*, n° 38, 1902).

Lack (G.). — Un cas de coryza atrophique traité avec succès par des injections de paraffine dans les cornets. (Soc. de laryngol. de Londres, séance du 7 mars 1902, *in Rev. hebdom. de laryngol.*, n° 45, 1902).

Lapersonne (De). — Les complications oculo-orbitaires des sinusites (*Ann. des mal. de l'oreille*, n° 9, sept. 1902).

Lavrand. — Polypes muqueux de la paroi postérieure du cavum (*Journ. des Sciences méd. de Lille*, n° 42, 1902).

Lawrence. — Un cas de rhinorrhée datant de plusieurs années (Soc. de laryngol. de Londres, séance du 7 fév. 1902, *in Rev. hebdom. de laryngol.*, n° 38, 1902).

Löwe (L.). — Nouvelle étude sur le curettage du nez par la bouche (*Monats. f. Ohrenheilk.*, n° 10, 1902).

Lynch (J.) (Norfolk). — Des injections sous-cutanées de paraffine comme prothèse des déformations nasales (*Virginia med. Semi-Monthly*, 7 nov. 1902).

Mc Feely. — Ulcère rodent. Pathologie et traitement (*British med. Journ.*, 8 nov. 1902).

Mackenzie (Hunter). — Un cas rebelle d'hémorragie nasale traité avec succès par un nouveau procédé (*British med. Journ.*, 27 sept. 1902).

Mangakis. — Un cas d'organe de Jacobson chez un adulte (*Anat. Anz.*, XXI, 3-4, p. 160, 1902).

Martuscelli. — Tuberculose de l'amygdale de Luschka (*Archiv. ital. di laringol.*, fasc. 4, oct. 1902).

Mayo (H. N.). — Un cas de rhinoplastie (*Denver med. Times*, août 1902).

Meyer (E.). — Ostéomyélite du maxillaire supérieur (Soc. de laryngol. de Berlin, séance du 10 janv. 1902, *in Rev. hebdom. de laryngol.*, n° 36, 1902).

Molinié (J.). — Tumeur tuberculeuse de la cloison (*Rev. hebdom. de laryngol.*, n° 37, 1902).

Moller (Jorgen). — Deux cas de rhinite fibrineuse (*Zeits. f. Ohrenheilk.*, Band XLI, heft 4).

Mosher (Harris Peyton). — L'anatomie de l'opération pour atteindre les cellules ethmoïdales par l'antre (*Amer. Journ. of the med. sciences*, nov. 1902).

Moure (E. J.). — Traitement des tumeurs malignes primitives de l'ethmoïde (*Rev. hebdom. de laryngol.*, n° 40, 1902).

Mouret (Jules). — Rapports de l'apophyse unciforme avec les cellules ethmoïdales et le méat moyen (*Rev. hebdom. de laryngol.*, n° 43, 1902).

Murphy (J. W.) (Cincinnati). — Du meilleur moyen de supprimer les obstructions nasales. Relation de 24 cas (*The Laryngoscope*, vol. XII, n° 9, sept. 1902).

Muskens (L. J. J.). — Quelques remarques sur les troubles de l'olfaction (névrite olfactive) (*Ned. Tijdschr. v. Geneesk*, II, n° 18, 1901).

Natier (Marcel). — Fausses récidives de végétations adénoïdes (*La Parole*, n° 10, oct. 1902).

Neumann (R. O.). — Recherches bactériologiques pour le bacille pseudo-diphtérique des nez sains et malades (Soc. de physiologie de Kiel, séance du 13 janv. 1902, *in Münch. med. Wochens.*, n° 38, 1902).

Nikitin. — Considérations sur les névroses nasales (VIII° Congrès des médecins russes, Moscou, janv. 1902, *in Rev. hebdom. de laryngol.*, n° 47, 1902).

Noebel. — Conchotome pour l'ablation des hypertrophies larges du cornet moyen (*Monats. f. Ohrenheilk.*, n° 9, sept. 1902).

Ostino (G.). — Nystagmus réflexe d'origine nasale (*Archiv. ital. di otol.*, vol. XIV, fasc. 1er, déc. 1902).

Pegler. — Tumeur kystique de la cloison avec préparations microscopiques (Soc. de laryngol. de Londres, séance du 11 avril 1902, *in Rev. hebdom. de laryngol.*, n° 46, 1902).

Pistre. — Les pseudo-polypes tuberculeux des fosses nasales (Thèse de Bordeaux, 1902).

Pommeranzev. — La diphtérie des cavités accessoires du nez (VIII° Congrès des médecins russes, Moscou, janv. 1902, *in Rev. hebdom. de laryngol.*, n° 47, 1902).

Powell (F. G.). — Un cas de fibrome de l'antre maxillaire (Soc. de laryngol. de Londres, séance du 11 avril 1902, *in Rev. hebdom. de laryngol.*, n° 46, 1902).

Probst (M.). — Du trajet des fibres du lobe temporal, du bulbe olfactif et de la commissure antérieure, d'après des expériences d'extirpation et de section (*Archiv f. An. und Phys.*, VI, p. 338, 1901).

Ray (Dunbar) (Atlanta). — Sarcome des fosses nasales (LII° Réunion de l'Association médicale américaine, juin 1902, *in Rev. hebdom. de laryngol.*, n° 39, 1902).

Reichert (Charles) (Goerlitz). — Contribution à l'étude des soi-disant polypes hémorragiques de la cloison (*Archiv f. Laryngol.*, Band XIII, Heft 2).

Reynolds (Dudley). — Obstruction nasale (*Amer. Pract. and News*, 15 août 1902).

Rosa (De). — Abcès de la cloison nasale (*Archiv. ital. di otol.*, vol. XIII, fasc. 3, sept. 1902).

Roy (Dunbar). — Rhino-pharyngite chronique (maladie de Tornwaldt) (*Alabama med. Journ*, janv. 1902).

Rugani. — Contribution experimentale à la physio-pathologie de la respiration nasale (*Archiv. ital. di otol.*, vol. XIII, fasc. 3 et 4, 1902).

Rusch (Paul). — Du traitement opératoire du rhinophyma (*Wiener klin. Wochens.*, n° 13, 1902).

Santi (P. de). — Un cas de syphilis tertiaire intra-nasale, où le sinus frontal droit a été ouvert à deux reprises avec des résultats négatifs (Soc. de laryngol. de Londres, séance du 7 mars 1902, *in Rev. hebdom. de laryngol.*, n° 45, 1902).

Scheier. — Un cas d'anomalie du sinus frontal (Soc. de laryngol. de Berlin, séance du 28 juin 1902, *in Rev. hebdom. de laryngol.*, n° 37, 1902).

Shields (W. B.) (Saint-Louis). — L'obstruction nasale comme cause de laryngite et son traitement chirurgical (*Saint-Louis med. Rev.*, 6 sept. 1902).

Stacy (Skipton). — La bactériologie des sinus (*Journ. of laryngol.*, n° 11, nov. 1902).

Sota y Lastra. — Maladies du nez et de la gorge (*Enfermedades de la nariz, boca y garganta*) (vol. III, Séville, 1902).

Struppler. — La méningite purulente otogène et la méningite cérébro-spinale (*Münch. med. Wochens.*, n° 45, 1902).

Taeplitz (Max) (New-York). — Affections nasales au cours de la fièvre typhoïde et leurs conséquences (*Med. Record*, 20 sept. 1902).

Texier (V.). — Contribution à l'étude du diagnostic des lésions de la partie moyenne des fosses nasales (*Rev. hebdom. de laryngol.*, n° 38, 1902).

Thost. — De l'emploi de la douche nasale (*Klin. Therapeut. Wochens.*, n° 45, 1902).

Tilley (Herbert). — Tumeur papillomateuse du bord postérieur du vomer (Soc. de laryngol. de Londres, séance du 7 mars 1902, *in Rev. hebdom. de laryngol.*, n° 45, 1902).

Todd (Charles) (Saint-Louis). — Nécrose syphilitique des fosses nasales accompagnée de cécité complète (*Philadelphia med. Journ.*, 20 sept. 1902).

Treitel. — Nécrose syphilitique du maxillaire supérieur (Soc. de laryngol. de Berlin, séance du 10 janv. 1902, *in Rev. hebdom. de laryngol.*, n° 36, 1902).

Vaschide. — Sur la fatigue olfactive (*Journ. de l'anat.*, XXXVIII, 1, p. 85).

Waddington. — Progrès de la rhino-pathologie (*Med. Age*, 10 oct. 1902).

Waggett. — Un cas de myélome du nez (Soc. de laryngol. de Londres, séance du 7 fév. 1902, *in Rev. hebdom. de laryngol.*, n° 38, 1902).

Weil. — Sinusite maxillaire chronique opérée d'après le procédé de Mikulicz-Krause (Soc. viennoise de laryngol., séance du 9 janv. 1902, *in Rev. hebdom. de laryngol.*, n° 43, 1902).

Wolff (Ludwig) (Francfort-s/M.). — Un cas d'occlusion osseuse congénitale des choanes (*Archiv f. Laryngol.*, Band XIII, Heft 2).

Zelensky. — Des empyèmes de l'antre d'Highmore consécutifs à l'influenza (*Praktitcheshy Vratch*, juin 1902).

Larynx et Trachée.

Abrahams (**E. J.**). — Les résultats éloignés de la trachéotomie (*Nederl. Tijdschr. voor Geneesk*, 9 juill. 1902).

Aguanno (**D'**). — Un cas de sangsue dans la gorge (*Bollet. delle malatt. dell' orecchio*, n° 10, 1902).

Aikin (**W. A**). — Des diverses fonctions des différentes parties de la glotte (*Journ. of anat.*, XXXVI, p. 253).

Arias (**E. P.**). — La chondro-périchondrite du larynx (*Archiv. ital. di otol.*, vol. XIV, fasc. 1, déc. 1902).

Ballenger (**Lincoln W.**). — Des troubles de la parole d'origine périphérique (*Chicago med. Record*, 15 mars 1902).

Barth (**Ernst**). — L'innervation du larynx d'après les recherches les plus récentes (*Fortschr. der Med.*, n°s 30 et 31, 1902).

Barth (**Ernst**). — Du mode d'action du muscle crico-aryténoïdien et de son rôle dans la formation du son (*Archiv f. Laryngol.*, Band XIII, Heft 2).

Bezy et **Escat**. — Nouveaux résultats de pratique du tubage sans surveillance continue (*Archiv. internat. de laryngol.*, n° 4, juill.-août 1902).

Bichat. — Anévrysme de l'aorte rompu dans la trachée (Soc. de méd. de Nancy, séance du 25 juin 1902, *in Rev. méd. de l'Est*, 15 sept. 1902).

Botey. — Un cas d'extirpation du larynx avec rétablissement de la phonation par cautérisation de la cavité et communication de la trachée avec la bouche (*Archiv. lat. de rinol.*, sept.-oct. 1902).

Caboche. — Un cas de chorée du larynx chez une hystérique atteinte de chorée à forme myoclonique (*Ann. des mal. de l'oreille*, n° 10, 1902).

Carnot (**Paul**). — Les injections intra-trachéales de mercure dans le traitement de la syphilis (*Presse méd.*, n° 93, 19 nov. 1902).

Cauzard (**P.**) et **Delobel** (**P.**). — Épithélioma intra-laryngé; laryngectomie totale (*Ann. des mal. de l'oreille*, n° 10, 1902).

Comptes rendus de la Société de laryngologie de Berlin, séances des 15 novembre 1901, 10 janvier, 7 février, 14 mars, 25 avril, 3 mai, 30 mai, 7 juin et 28 juin 1902 (*in Rev. hebdom. de laryngol.*, n°s 36 et 37, 1902).

Compte rendu de la Société de laryngologie de Londres, séance du 7 février 1902 (*in Rev. hebdom. de laryngol.*, n° 38, 1902).

Compte rendu de la Société viennoise de laryngologie, séances des 10 janvier, 7 février, 7 mars, 11 avril, 2 mai, 13 juin, 7 novembre et 5 décembre 1901; 9 janvier et 6 février 1902 (*in Rev. hebdom. de laryngol.*, n° 43, 1902).

Compte rendu de la Société de laryngologie de Londres, séance du 7 mars 1902 (*in Rev. hebdom. de laryngol.*, n° 45, 1902).

Compte rendu de la Société de laryngologie de Londres, séance du 11 avril 1902 (*in Rev. hebdom. de laryngol.*, n° 46, 1902).

Davis (**H. I.**). — Tuberculose laryngée avec granulations entre les cordes (Soc. de laryngol. de Londres, séance du 7 févr. 1902, *in Rev. hebdom. de laryngol.*, n° 38, 1902).

Delavan (**Bryson**). — Les résultats du traitement du cancer laryngé par les rayons X (*Med. Record*, 18 oct. 1902).

Donelan. — Un cas de tumeur de la corde droite formée pendant une attaque d'influenza (Soc. de laryngol. de Londres, séance du 11 avril 1902, *in Rev. hebdom. de laryngol.*, n° 46, 1902).

Du Bois-Raymond et **Katzenstein**. — Des mouvements du larynx pendant la respiration artificielle (Soc. de laryngol. de Berlin, séance du 7 juin 1902, *in Rev. hebdom. de laryngol.*, n° 37, 1902).

Ebstein. — Sclérome des voies aériennes supérieures (Soc. viennoise de laryngol., séance du 10 janv. 1901, *in Rev. hebdom. de laryngol.*, n° 43, 1902).

Fein. — Un cas de paralysie de la corde vocale droite (Soc. viennoise de laryngol., séance du 7 fév. 1901, *in Rev. hebdom. de laryngol.*, n° 43, 1902).

Fein (J.). — Lymphangiome caverneux d'une corde vocale (*Wiener klin. Wochens.*, n° 28, 1902).

Fein. — Un cas de paralysie récurrentielle par névrite du pneumogastrique, comme premier symptôme de syringomyélie (Soc. viennoise de laryngol., séance du 2 mai 1901, *in Rev. hebdom. de laryngol.*, n° 43, 1902).

Ferreri (**Gherardo**). — Considérations sur la tuberculose laryngée infantile (*La Parole*, n° 9, sept. 1902).

Fraenkel. — Pachydermie (Soc. de laryngol. de Berlin, séance du 14 mars 1902, *in Rev. hebdom. de laryngol.*, n° 36, 1902).

Frenzel (Holp). — Du traitement pédagogique et didactique du bégaiement (*Med. pädagog. Monats. f. d. ges. Sprachheil*, juill.-sept. 1902).

Galtier. — Gomme syphilitique du larynx (Soc. d'anat. et de physiol. de Bordeaux, séance du 7 juill. 1902, *in Journ. de méd. de Bordeaux*, n° 40, 1902).

Garel. — Cornage par lésion syphilitique tertiaire du larynx (Soc. méd. des hôpit. de Lyon, séance du 17 oct. 1902, *in Lyon méd.*, n° 43, 1902).

Goldschmidt. — Emploi de la gélatine dans les hémorragies du larynx (Soc. de laryngol. de Berlin, séance du 10 janv. 1902, *in Rev. hebdom. de laryngol.*, n° 36, 1902).

Görke (**Max**). — Contribution à la pathologie de l'amygdale pharyngée. III. Les formations kystiques des amygdales pharyngées hypertrophiées (*Archiv f. Laryngol.*, Band XIII, Heft 2).

Griffith (**Wardrop**). — Un cas d'œdème localisé héréditaire ayant provoqué la mort par obstruction laryngée (*British med. Journ.*, 14 juin 1902).

Harmer. — Gomme de la trachée siégeant exactement au-dessus de la bifurcation (Soc. viennoise de laryngol., séance du 7 nov. 1901, *in Rev. hebdom. de laryngol.*, n° 43, 1902).

Heindl. — Paralysie récurrentielle guérie dans un cas d'anévrysme de l'aorte (Soc. viennoise de laryngol., séance du 13 juin 1901, *in Rev. hebdom. de laryngol.*, n° 43, 1902).

Heindl. — Sténose trachéale consécutive à la syphilis héréditaire (Soc. viennoise de laryngol., séance du 7 mars 1901, *in Rev. hebdom. de laryngol.*, n° 43, 1902).

Heindl. — Aphonie et dyspnée spasmodique (Soc. viennoise de laryngol., séance du 5 déc. 1901, *in Rev. hebdom. de laryngol.*, n° 43, 1902).

Hopkins (**F. E.**). — Un cas de plaie par instrument tranchant du larynx (*The Laryngoscope*, vol. XII, n° 10, oct. 1902).

Ivanov. — Phlegmon laryngé traité par le sérum antistreptococcique (*Med. Obozrenié*, n° 17, 1902).

Kelson (**W. Al.**). — Cas de tumeur du larynx (Soc. de laryngol. de Londres, séance du 11 avril 1902, *in Rev. hebdom. de laryngol.*, n° 46, 1902).

Kelson (**W. Al.**). — Un cas d'affection tuberculeuse du larynx (Soc. de laryngol. de Londres, séance du 11 avril 1902, *in Rev. hebdom. de laryngol.*, n° 46, 1902).

Killian. — Les résultats diagnostiques et thérapeutiques obtenus par les méthodes directes dans les cas de corps étrangers des voies respiratoires supérieures et de l'œsophage (*Ann. des mal. de l'oreille*, n° 9, sept. 1902, *Deuts. med. Wochens.*, n° 36, 1902, et *The Journ. of laryngol.*, n° 10, oct. 1902).

Killian (**Gustave**). — La bronchoscopie (*Rev. hebdom. de laryngol.*, n° 41, 11 oct. 1902).

Knight (Charles) (New-York). — Épithélioma du larynx; thyrotomie; récidive, mort au bout de quatre mois (*The Laryngoscope*, vol. XII, n° 9, sept. 1902).

Koenigstein. — Deux cas rares d'affection lupique des voies respiratoires supérieures (*Monats. f. Ohrenheilk.*, n° 10, 1902).

Koschier. — Un cas de sténose des voies aériennes supérieures (Soc. viennoise de laryngol., séance du 7 fév. 1901, *in Rev. hebdom. de laryngol.*, n° 43, 1902).

Koschier. — Deux cas de cancers du larynx opérés (Soc. viennoise de laryngol., séance du 7 mars 1901, *in Rev. hebdom. de laryngol.*, n° 43, 1902).

Krause (H.). — Du traitement de la tuberculose pulmonaire et laryngée avec l'hétol (*Berlin. klin. Wochens.*, n° 42, 1902).

Lack (Lambert). — Un cas de papillome du larynx à récidive rapide (Soc. de laryngol. de Londres, séance du 7 mars 1902, *in Rev. hebdom. de laryngol.*, n° 45, 1902).

Lack (Lambert). — Un cas de thyrotomie pour tuberculose du larynx (Soc. de laryngol. de Londres, séance du 11 avril 1902, *in Rev. hebdom. de laryngol.*, n° 46, 1902).

Lack (Lambert). — Cas d'œdème du larynx pour diagnostic (Soc. de laryngol. de Londres, séance du 7 févr. 1902, *in Rev. hebdom. de laryngol.*, n° 38, 1902).

Lake (Richard). — Un cas de tuberculose du larynx avec tuméfaction marquee du cartilage thyroïde (Soc. de laryngol. de Londres, séance du 7 févr. 1902, *in Rev. hebdom. de laryngol.*, n° 38, 1902).

Levy (Robert) (Denver). — Des effets du climat des hautes altitudes sur la tuberculose laryngée (*The Laryngoscope*, oct. 1902, et *New-York med. Journ.*, 1er nov. 1902).

Makuen (Hudson). — Un cas de bégaiement (*Philadelphia med. Journ.*, 8 nov. 1902).

Meyer (E.). — Périchondrite spécifique du cartilage cricoïde (Soc. de laryngol. de Berlin, séance du 30 mai 1902, *in Rev. hebdom. de laryngol.*, n° 36, 1902).

Meyer (E.). — Un cas de papillomes multiples du larynx (Soc. de laryngol. de Berlin, séance du 7 fév. 1902, *in Rev. hebdom. de laryngol.*, n° 36, 1902).

Mignon (Maurice). — Application de la radiographie à l'étude de l'ossification du larynx (*Bull. de laryngol.*, t. V, 30 sept. 1902).

Mignon (Maurice). — Aphonie spasmodique hystérique pendant plus de deux ans, guérie par la suggestion et les exercices vocaux (*Rev. hebdom. de laryngol.*, n° 46, 1902).

Moll (A. C. H.). — Les voies respiratoires supérieures et leur infection (*Sammlung klinischer Vorträge*, n° 341, sept. 1902).

Nehab. — Un cas de paralysie du crico-aryténoïdien postérieur droit (Soc. de laryngol. de Berlin, séance du 10 janv. 1902, *in Rev. hebdom. de laryngol.*, n° 36, 1902).

Nietert (H. L.). — Extirpation du larynx pour carcinome (*Saint-Louis med. Rev.*, 23 août 1902).

Nikitine (K.). — Tuberculose laryngée et grossesse (Soc. d'obstétrique et de gynécol. de l'Université de Moscou, séance du 27 févr. 1902, *in Rousski Vratch*, n° 39, 1902).

Nowotny. — Périchondrite laryngée (*Monats. f. Ohrenheilk.*, n° 9, sept. 1902, p. 364-365).

Nowotny. — Laryngite phlegmoneuse (*Monats. f. Ohrenheilk.*, n° 9, sept. 1902, p. 366).

Nowotny. — Polype de la corde droite; sténose du larynx (*Monats. f. Ohrenheilk.*, n° 9, sept. 1902, p. 370).

Nowotny. — Laryngite sous-muqueuse (*Monats. f. Ohrenheilk.*, n° 9, sept. 1902, p. 365).

Nowotny. — Lympho-sarcome laryngé (*Monats. f. Ohrenheilk.*, n° 9, sept. 1902, p. 371).

Nowotny. — Deux cas de corps étranger de la bronche droite (*Monats. f. Ohrenheilk.*, n° 9, sept. 1902, p. 367).

Powell (F.-G.). — Un cas de paralysie récurrentielle complète ayant récidivé après une période de guérison (Soc. de laryngol. de Londres, séance du 7 mars 1902, *in Rev. hebdom. de laryngol.*, n° 45, 1902).

Powell (F. G.). — Un cas d'hématome de la corde vocale chez une femme de vingt-cinq ans (Soc. de laryngol. de Londres, séance du 7 mars 1902, *in Rev. hebdom. de laryngol.*, n° 45, 1902).

Robinson (Betham). — Cas de sténose laryngée due à une contraction cicatricielle de la région interaryténoïdienne (Soc. de laryngol. de Londres, séance du 7 mars 1902, *in Rev. hebdom. de laryngol.*, n° 45, 1902).

Sargnon. — Un cas de sténose cicatricielle laryngée et staphylo-pharyngée; du tubage dans les sténoses fibreuses du larynx (*Rev. hebdom. de laryngol.*, n° 45, 1902).

Saint-Clair Thomson. — Cas de laryngite syphilitique greffée probablement sur une affection tuberculeuse (Soc. de laryngol. de Londres, séance du 11 avril 1902, *in Rev. hebdom. de laryngol.*, n° 46, 1902).

Schaldemose (V.) (Copenhague). — Un cas de tuberculose des ganglions bronchiques avec perforation dans les bronches, guérie par une trachéotomie (*Hospitals Tidende*, 28 mai 1902, p. 561).

Santi (P. de). — Un cas d'œdème angioneurotique de la main droite accompagné d'accès de gêne respiratoire (Soc. de laryngol. de Londres, séance du 7 mars 1902, *in Rev. hebdom. de laryngol.*, n° 45, 1902).

Scheild (Marmaduke). — Opérations par voie extra-laryngée (Soc. méd. de Londres, séance du 10 mars 1902, *in Rev. hebdom de laryngol.*, n° 39, 1902).

Scheier. — De l'ossification du larynx chez les eunuques (Soc. de laryngol. de Berlin, séance du 7 juin 1902, *in Rev. hebdom. de laryngol.*, n° 37, 1902).

Steinhaus. — Un cas de guérison de paralysie crico-aryténoïdienne postérieure d'origine syphilitique (*Münch. med. Wochens.*, n° 45, 1902).

Stephanovski. — Des affections d'origine réflexe des voies respiratoires supérieures (*Med. Obozrenié*, n° 17, 1902).

Stillman (Columbus, Ohio). — Un nouveau point dans le traitement de la tuberculose laryngée. Relation d'un cas présumé guéri (*The Laryngoscope*. vol. XII, n° 9, sept. 1902).

Strubell. — Contribution à la pathologie et au traitement des sténoses syphilitiques de la trachée (*Münch. med. Wochens.*, n° 44, 1902).

Sverjevski. — Des affections des voies respiratoires supérieures d'origine paludéenne (*Med. Obozrenié*, n° 17, 1902).

Taylor (Gurney). — Un cas d'emphysème sous-cutané dû à une ulcération trachéale, probablement d'origine diphtérique (*Ann. of gynecol. and pediatry*, mai 1902).

Testa. — Recherches expérimentales sur la mort par la strangulation spécialement eu égard aux lésions des cartilages du larynx (*Archiv. ital. di laringol.*, oct. 1902).

Thiéry (Paris). — De la trachéotomie suivie d'insufflation directe comme traitement de la mort apparente au cours de la chloroformisation (Congrès français de chir., oct. 1902, *in Semaine méd.*, n° 43, 1902).

Tilley (Herbert). — Un cas d'affection syphilitique du larynx simulant une tumeur maligne (Soc. de laryngol. de Londres, séance du 7 mars 1902, *in Rev hebdom. de laryngol.*, n° 45, 1902).

Tod (F. Hunter). — Cas d'œdème du larynx avec épaississement du palais, de la luette et des amygdales chez un enfant de dix ans (Soc. de laryngol. de Londres, séance du 7 fév. 1902, *in Rev. hebdom. de laryngol.*, n° 38, 1902).

Verhandlungen *der laryngologischen Gesellschaft zu Berlin* (Comptes rendus de la Société de laryngologie de Berlin, Band XI et XII, Berlin, Schumacher, 1901-1902).

Wilcocks. — Un cas de paralysie de la corde gauche (Soc. de laryngol. de Londres, séance du 7 mars 1902, *in Rev. hebdom. de laryngol.*, n° 45, 1902).

Wingrave (Wyatt). — Un cas de paralysie de la corde vocale gauche chez une femme de vingt-sept ans (Soc. de laryngol. de Londres, séance du 11 avril 1902, *in Rev. hebdom. de laryngol.*, n° 46, 1902).

Wingrave (Wyatt). — Cas de tumeur laryngée chez un homme de cinquante ans (Soc. de laryngol de Londres, séance du 11 avril 1902, *in Rev. hebdom. de laryngol.*, n° 46, 1902).

Wingrave (Wyatt). — Un cas de paralysie bulbaire chez une femme de vingt-trois ans (Soc. dé laryngol. de Londres, séance du 11 avril 1902, *in Rev. hebdom. de laryngol.*, n° 46, 1902).

Wishart (Gibb). — Paralysie abductrice du larynx (*The Laryngoscope*, vol. XII, n° 10, oct. 1902).

Oreilles.

Aled (F. C.). — La cure radicale dans les affections purulentes chroniques de l'oreille (Soc. méd. de New-Jersey, réunion de juin 1902, *in Rev. hebdom. de laryngol.*, n° 41, 1902).

Alexander (Frantz). — Etude histologique de tumeurs de l'oreille externe (*Archiv. of otol.*, vol. XXXI, n° 5, oct. 1902).

Ball (Moores). — Du décollement du pavillon pour l'extraction d'un corps étranger migratoire de l'oreille (*Interstate med. Journ.*, août 1902).

Bar (Louis). — Contribution à l'étude de l'otite moyenne aiguë d'origine diabétique (*Rev. hebdom. de laryngol.*, n° 37, 1902).

Barker (A.). — Abcès cérébelleux avec paralysie brusque du centre respiratoire (Soc. clin. de Londres, séance du 11 avril 1902, *in Rev. hebdom. de laryngol.*, n° 40, 1902).

Bezold et **Piffle.** — Sur le traitement de l'otite moyenne aiguë (XI° Congrès de la Soc. allemande d'otol., mai 1902, *in Rev. hebdom. de laryngol.*, n° 42, 1902).

Bing (Albert). — De la valeur diagnostique des diapasons en otologie (*Wiener Klin.*, n° 6, 1902).

Bogoslavsky. — Des corps étrangers de l'oreille, du nez, du pharynx et du larynx (*Vratchebnaja Gaz.*, n° 42, 1902).

Bosio (B.). — Opération radicale pour cholestéatome : éburnation de la mastoïde avec position anormale du sinus latéral (*Bollet. delle malatt. dell' orecchio*, n° 11, 1902).

Bourgeois. — Contribution à l'étude des abcès otitiques du cervelet (Thèse de Paris, 1902).

Bousquet (E.). — A propos d'une antrotomie chez un diabétique (*Rev. hebdom. de laryngol.*, n° 44, 1902).

Braunstein et **Buhe.** — Y a-t-il des anastomoses entre les vaisseaux de l'oreille moyenne et ceux du labyrinthe? (*Archiv f. Ohrenheilk.*, Band LVI, Hefte 3-4).

Broca (A.) — Trépanation pour troubles consécutifs à une fracture ancienne du crâne (*Gaz. des hôpit.*, n° 119, 24 oct. 1902).

Buhe. — De l'influence de la cure radicale sur l'ouïe (*Archiv. f. Ohrenheilk.*, Band XIII, Hefte 3-4).

Castex. — Les débuts de la surdité (*Bull. de laryngol.*, t. V, 30 sept. 1902).

Cazin (Paris). — Abcès osseux aberrants consécutifs à l'otite moyenne (Congrès français de chir., oct. 1902, *in Semaine méd.*, n° 43, 1902).

Chambers (Talbot R.). — De la douche d'eau chaude dans le traitement abortif des mastoïdites (Soc. méd. de New-Jersey, réunion de juin 1902, *in Rev. hebdom. de laryngol*, n° 41, 1902).

Chavanne (F.). — Réaction galvanique de l'auditif; sa valeur au point de vue du diagnostic (*Rev. hebdom. de laryngol.*, n° 47, 1902).

Chavasse (P.). — Tumeur fibreuse du pavillon de l'oreille (*Rev. hebdom. de laryngol.*, n° 37, 1902).

Cheval. — Un cas de mastoïdite de Bezold avec abcès temporo-cervical, compliqué de thrombo-phlébite du sinus latéral et de la veine jugulaire interne (*Presse oto-laryngol. belge*, n° 10, 1902).

Citelli. — Sur un cas de stapedectomie chez un malade atteint d'une otite moyenne purulente chronique (*Archiv ital. di otol.*, vol. XIV, fasc. 1, déc. 1902).

Compte rendu du VIIIe Congrès de la Société des médecins russes (section d'oto-rhino-laryngologie), tenu à Moscou du 3 au 10 janvier 1902 (Anal. *in Rev, hebdom. de laryngol.*, n° 47, 1902).

Compte rendu de la Société allemande d'otologie. — XIe Congrès tenu à Trèves du 16 au 17 mai 1902 (*in Rev. hebdom. de laryngol.*, n° 42, 1902).

Compte rendu de la Société berlinoise d'otologie, séances des 14 janv. et 11 févr. 1902 (*in Rev. hebdom. de laryngol.*, n° 44, 1902).

Copeland (R. S.). — Otalgie et surdité chez les enfants (*Journ. of ophthalmol. and otol.*, n° 5, 1902).

Cuche (A.). — Nouveau procédé pratique d'extraction des corps étrangers du conduit auditif (*Semaine méd.*, n° 39, 1902, p. 320).

Dench (Ed. B.). — De divers procédés opératoires pour le traitement de l'otite moyenne suppurée chronique (*Amer. Journ. of the med. sciences*, nov. 1902).

Dench (New-York). — Diagnostic et traitement des mastoïdites (LIIe Réunion de l'Assoc. méd. amér., juin 1902, *in Rev. hebdom. de laryngol.*, n° 39, 1902).

Eagleton (Wells P.). — Abcès cérébral d'origine otique. (Soc. méd. de New-Jersey, réunion de juin 1902, *in Rev. hebdom. de laryngol.*, n° 41, 1902).

Eschweiler. — Le nystagmus dans les cas d'absence unilatérale du labyrinthe (XIe Congrès de la Soc. allemande d'otol., mai 1902, *in Rev. hebdom. de laryngol.*, n° 42, 1902).

Evseev. — Des corps étrangers du conduit auditif chez les soldats (*Voenno-med. Journ.*, juill. 1902).

Ferreri (G.). — De l'otite moyenne purulente dans l'ozène (*Archiv. ital. di otol.*, vol. XIII, fasc. 3, sept. 1902).

Frey. — De l'oblitération de l'ouverture rétro-auriculaire par des injections sous-cutanées de paraffine (*Archiv f. Ohrenheilk.*, Band LVI, Hefte 3-4).

Gauthier (Luxeuil). — Trépanation de l'apophyse mastoïde au thermocautère (Congrès français de chir., oct. 1902, *in Semaine méd.*, n° 43, 1902).

Geronzi (G.). — De l'emploi de la formaline dans le traitement de l'otite moyenne suppurée chronique (*Archiv. ital. di otol.*, vol. XIV, fasc. 1, déc. 1902).

Gibson (Lockhart). — La cure radicale avec la greffe de Thiersch-Ballance (*Australas. med. Gaz.*, 21 juill. 1902).

Gillot (V.). — Abcès cérébelleux d'origine otique (*Presse oto-laryngol. belge*, n° 9, sept. 1902).

Gomperz. — De l'amélioration des troubles de l'audition, suites d'otite suppurée (*Ann. des mal. de l'oreille*, n° 10, 1902).

Goris (Bruxelles). — Carie de la pointe du rocher consécutive à une otite moyenne chronique (Congrès français de chir., oct. 1902, *in Semaine méd.*, n° 43, 1902).

Grunert. — Ueber einen neuen Angriffer gegen die Paracentese der Trommelfelles bei der Therapie der akuten Otitiden (*Münch. med. Wochens.*, n° 43, 1902).

Hammerschlag. — Le siège du centre réflexe du muscle tenseur du tympan (*Archiv f. Ohrenheilk.*, Band LVI, Hefte 3-4).

Hammerschlag. — Nouveau principe de classification des différentes formes de surdi-mutité (*Archiv f. Ohrenheilk.*, Band LVI, Hefte 3-4).

Hamon du Fougeray. — Des gazes à la quinoline naphtolée dans le traitement des otites moyennes purulentes (*Rev. hebdom. de laryngol.*, n° 36, 1902).

Hartmann. — Les maladies de l'oreille et leur traitement (*Die Krankheiten des Ohres und deren Behandlung*) (7e édit. in-8°, 323 p. avec fig., Berlin, 1902).

Heanicke. — Un cas d'otite moyenne, de thrombose sinusienne et d'abcès du cervelet (*Monats. f. Ohrenheilk.*, n° 9, sept. 1902).

Herzfeld. — Cinq cas de thrombo-phlébite du sinus latéral (Soc. berlinoise d'otol., séance du 14 janv. 1902, *in Rev. hebdom. de laryngol.*, n° 44, 1902).

Hinsberg. — La suppuration du labyrinthe (*Archiv. of otol.*, nos 2 et 3, 1902).

Holmes. — Du développement de l'organe de l'ouïe (*Journ. of ophthalmol. and otol.*, n° 5, 1902).

Jaumenne. — La cure radicale de l'otorrhée chez le Dr Janssen, à Berlin (*Presse oto-laryngol. belge*, n° 10, 1902).

Joncheray. — Otite moyenne hémorragique (*Rev. hebdom. de laryngol.*, n° 42, 1902).

Jones (H. M.). — Manuel pratique des maladies de l'oreille et du naso-pharynx (*The practitioner's handbook of diseases of the ear and naso-pharynx*) (6e édit. in-8°, 384 p., Londres, 1902).

Junichi Kikuchi. — Le poids des osselets de l'ouïe chez des sujets de races différentes (*Zeits. f. Ohrenheilk.*, Band XLI, Heft 4).

Junichi Kikuchi (Migasaki, Japon). — Recherches sur les canaux semi-circulaires, avec considérations sur leurs variétés dans différentes races (*Zeits. f. Ohrenheilk.*, Band XLI, Heft 4).

Katz. — Un cas d'atrophie du nerf acoustique (Soc. berlinoise d'otol., séance du 14 janv. 1902, *in Rev. hebdom. de laryngol.*, n° 44, 1902).

Katz. — Un cas d'otite chronique tuberculeuse (Soc. berlinoise d'otol., séance du 14 janv. 1902, *in Rev. hebdom. de laryngol.*, n° 44, 1902).

Knapp (Arnold). — Phlébite purulente du sinus sigmoïde sans thrombose. Mort par méningite. Autopsie (*Archiv. of otol.*, vol. XXXI, n° 5, oct. 1902).

Knapp (Arnold). — Un cas d'otite purulente chronique. Abcès extradural. Méningite. Mort. Autopsie (*Archiv. of otol.*, vol. XXXI, n° 5, oct. 1902).

Körner (O.). (Rostock). — De la participation du pavillon de l'oreille et du larynx dans l'hémiatrophie faciale (*Zeits. f. Ohrenheilk.*, Band XLI, Heft 4).

Lannois. — Thrombo-phlébite du sinus latéral (Soc. de méd. des hôpit. de Lyon, séance du 3 oct. 1902, *in Lyon méd.*, n° 41, 1902).

Lannois. — L'audition dans l'atrésie congénitale de l'oreille (*Rev. hebdom. de laryngol.*, n° 39, 1902).

Lapeyre. — Du traitement des vertiges otiques dans la pratique journalière (*Journ. de méd. et de chir. pratiques*, 25 sept. 1902).

Lermoyez. — L'hygiène de l'oreille (*Allgemeine Wiener med. Zeitung*, n° 39, 1902).

Lermoyez (Paris). — Abcès cérébral otogène (Congrès français de chir., oct. 1902, *in Semaine méd.*, n° 43, 1902).

Leutert. — A propos de la critique de Koerner de mon travail sur la *Pyoémie otogène* (*Archiv f. Ohrenheilk.*, Band LVI, Hefte 3-4).

Lombard. — Thrombo-phlébite suppurée des sinus caverneux d'origine otique sans thrombo-phlébite du sinus latéral (*Ann. des mal. de l'oreille*, n° 9, sept. 1902).

Marage. — Traitement scientifique de la surdité (*Archiv. internal. de laryngol.*, n° 4, juill.-août 1902).

Mahu. — Procidence combinée du sinus et de la dure-mère rendant impossible la trépanation mastoïdienne (*Ann. des mal. de l'oreille*, n° 10, 1902).

Massier. — Réflexe cardiaque d'origine auriculaire (*Ann. des mal. de l'oreille*, n° 10, 1902).

Ménière. — Emphysème de la région parotidienne et du cou par insufflation d'air avec la poire de Politzer (*Bull. de laryngol.*, t. V, 30 sept. 1902).

Moure. — Le traitement de l'otite moyenne aiguë suppurée (*Journ. des Praticiens*, 11 octobre 1902).

Moure et **Aka.** Rocher et une partie du limaçon opéré (Soc. d'anat. et de physiol. de Bordeaux, séance du 28 juill. 1902, *in Journ. de méd. de Bordeaux*, n° 42, 1902).

Nuvoli (G.). — Note sur l'anatomie pathologique de l'oreille (*Archiv. ital. di otol.*, vol. XIII, fasc. 3, sept. 1902).

Nuvoli. — Contribution expérimentale à la physiologie de la formation otocystique (*Archiv. ital. di otol.*, vol. XIII, fasc. 4, 1902).

Oaks (Chicago). — De l'emploi de l'air chaud dans le cathétérisme de la trompe d'Eustache (*The Laryngoscope*, vol. XII, n° 9, sept. 1902).

Ostino (G.). — Tuberculose ulcéreuse du conduit auditif externe (*Archiv. ital. di otol.*, vol. XIV, fasc. 1, déc. 1902).

Ostmann. — A propos de l'analyse des troubles auditifs dans l'otite aiguë perforative (XI° Congrès de la Soc. allemande d'otol., mai 1902, *in Rev. hebdom. de laryngol.*, n° 42, 1902).

Petroff (P.). — Cancer du pavillon de l'oreille (Thèse de Montpellier, 1902).

Rabé. — Le sérum de Trunecek dans le traitement de l'otite moyenne scléreuse (*Bull. de laryngol.*, t. V, 30 sept. 1902).

Ramon y Cajal (S.). — La terminaison du lemnisque externe ou la voie acoustique secondaire (*Deuts. med. Wochens.*, 17 avril 1902).

Raoult (Aimar). — Phlegmon de la fosse temporale externe d'origine otique (*Rev. hebdom. de laryngol.*, n° 44, 1902).

Reverdin (J.-L.) et **Vallette (A.).** — Abcès traumatique du lobe occipital droit avec symptômes cérébelleux; abcès cérébelleux d'origine otique à symptomatologie fruste (*Rev. med. de la Suisse rom.*, juin 1902).

Richards (Georges). — L'otite moyenne suppurée chronique. Quand doit-on pratiquer la cure radicale et en quoi elle consiste? (*The Laryngoscope*, vol. XII, n° 9, sept. 1902).

Rohmer. — Anévrysme artério-veineux de la carotide interne et du sinus caverneux (Soc. de méd. de Nancy, séance du 25 juin 1902, *in Rev. méd. de l'Est*, 15 sept. 1902).

Röpke. — Sur les maladies de l'oreille et la loi sur les accidents du travail (XI° Congrès de la Soc. allemande d'otol., mai 1902, *in Rev. hebdom. de laryngol.*, n° 42, 1902).

Sargent Snow (Syracuse). — États constitutionnels et surdité catarrhale (*New-York m d. Journ.*, 11 oct. 1902).

Sato (Tokio, Japon). — De la fréquence de la persistance de la fissure mastoïdo.-squameuse et de la suture frontale dans différentes races et chez divers peuples (*Zeits. f. Ohrenheilk.*, Band XLI, Heft 4).

Schade. — Migration d'un corps étranger (ongle) du naso-pharynx dans l'oreille (*Deuts. med. Wochens.*, n° 44, 1900).

Bordeaux. — Imprimerie G. GOUNOUILHOU, rue Guirande, 11.

AP 1903
MAY 12 1903
SEP 24 1903

41(
438